YALE
MEDICAL LIBRARY

HISTORICAL
LIBRARY
The Harvey Cushing Fund

Digitized by the Internet Archive
in 2012 with funding from
Open Knowledge Commons and Yale University, Cushing/Whitney Medical Library

http://www.archive.org/details/traitthoriqueet01weck

TRAITÉ

THÉORIQUE ET PRATIQUE

DES

MALADIES DES YEUX

Paris. — Imprimerie de E. Martinet, rue Mignon, 2.

TRAITÉ

THÉORIQUE ET PRATIQUE

DES

MALADIES DES YEUX

PAR

L. WECKER

Docteur en médecine des Facultés de Wurzbourg et de Paris,
Professeur de clinique ophthalmologique,
Chevalier de la Légion d'honneur, chevalier de l'Ordre de Charles III d'Espagne, etc.
Médecin-oculiste de la maison Eugène-Napoléon.

DEUXIÈME ÉDITION

Revue, corrigée et augmentée

Avec 10 planches et de nombreuses figures intercalées dans le texte

---

TOME PREMIER

PARIS

ADRIEN DELAHAYE, LIBRAIRE-ÉDITEUR

PLACE DE L'ÉCOLE-DE-MÉDECINE

1867

Tous droits réservés.

RE46
867W
1

ÉTUDES
OPHTHALMOLOGIQUES

MALADIES DE LA CONJONCTIVE

ANATOMIE ET PHYSIOLOGIE

PAR M. LE PROFESSEUR W. KRAUSE.

Du bord libre, garni de cils, des paupières supérieure et inférieure part une membrane mince, rosée, semblable aux muqueuses ; elle tapisse la face postérieure des tarses, se réfléchit en faisant des plis pour revenir ensuite sur la face antérieure de la sclérotique et se perdre insensiblement dans la couche superficielle de la cornée, au niveau de son bord : cette membrane est la conjonctive.

Nous avons à distinguer dans cette muqueuse trois parties différentes par leur structure, mais qui se confondent à leurs limites : ce sont la conjonctive palpébrale, la conjonctive du cul-de-sac et celle du globe oculaire. Dans son ensemble la conjonctive représente un sac recouvrant le globe en avant ; la forme de sac est surtout évidente lorsque les paupières sont fermées, circonstance qui faisait prendre jadis la conjonctive pour une séreuse.

La conjonctive est une muqueuse ; elle possède un épithélium, au-dessous duquel se trouve immédiatement la partie la plus solide, le corps papillaire (1). Le mode d'union du corps papillaire avec les couches profondes varie suivant les différents points. Au niveau du tarse, l'union se fait par une couche très-mince et très-peu extensible de tissu cellulaire ; dans le cul-de-sac, l'union de la conjonctive avec le bulbe oculaire se fait au moyen d'un tissu cellulaire à

(1) Cette expression de *corps papillaire* demande une explication ; elle semble impliquer l'existence constante de papilles. Pour la peau (surtout chez le fœtus), où les papilles manquent sur différents points, on entend par corps papillaire la couche la plus solide de ce tégument. Nous pouvons donc parler d'un corps papillaire de la conjonctive bulbaire, quoique cette membrane ne présente pas de papilles. (L. W.)

mailles larges : ce tissu permet des déplacements considérables de la conjonctive, en mettant en jeu son extensibilité sans lui rien enlever de son élasticité. Sur la sclérotique, les faisceaux de tissu cellulaire qui, venant des parties profondes, s'unissent avec le corps papillaire, se raccourcissent et ressemblent, à cause de leur rigidité, au tissu cellulaire qui recouvre la sclérotique en général. Le corps papillaire s'amincit de plus en plus sur la sclérotique, si bien qu'au delà du bord de la cornée, sauf dans cette espèce de renflement qui suit le bord supérieur et inférieur de cette membrane, et que l'on nomme *anneau conjonctival*, il ne reste plus qu'une couche tout à fait mince de tissu cellulaire qui se perd dans la substance de la cornée.

Dans la partie palpébrale, l'épithélium cylindrique se présente sous forme d'une couche multiple de petites cellules légèrement contournées, qui renferment un grand noyau placé près de la paroi, et dont l'aspect granulé est dû à la présence de petites molécules excessivement fines. Les cellules des couches profondes sont plus allongées, celles des couches supérieures sont irrégulièrement polygonales ; au bord postérieur du tarse, vers le cul-de-sac, apparaît une couche d'épithélium cylindrique stratifié de l'épaisseur de 0,08 de millimètre ; sur la sclérotique se trouve une couche d'épithélium de transition, qui se transforme bientôt en épithélium pavimenteux épais de 0,06 de millimètre. Les cellules de ce dernier sont légèrement contournées, polyédriques, et contiennent un gros noyau. Cet épithélium se prolonge dans la partie scléroticale jusque sur la cornée.

Le corps papillaire est formé d'une couche de tissu cellulaire solide qui, profondément, se perd peu à peu dans le tissu cellulaire sous-conjonctival, en affectant, suivant les divers points, des dispositions différentes. Sur la partie moyenne du tarse, les papilles sont petites et à peine visibles ; vers la partie ciliaire et vers le bord postérieur du tarse, elles deviennent plus saillantes et se présentent sous forme de langues. Dans la conjonctive du cul-de-sac, elles ont une base plus large, mais elles sont moins élevées ; ces papilles sont formées d'un tissu cellulaire à noyaux assez solides, elles contiennent toutes des anses de vaisseaux sanguins, et pas de vaisseaux lymphatiques. Souvent on rencontre dans la partie la plus voisine des cils des filets très-fins de fibres nerveuses à double contour se terminant par des corpuscules du tact, toujours placés à la pointe de la papille correspondante; la dimension des papilles varie selon l'âge de l'individu et suivant les différents points de la conjonctive. Leur hauteur peut mesurer jusqu'à 0,2 de millimètre ; de même, la solidité et l'épaisseur de tout le corps papillaire varient suivant les individus. Au niveau du grand angle de l'œil, la conjonctive forme un pli en se recourbant, c'est le pli semi-lunaire, ou ce qu'on nomme la troisième paupière : ses papilles sont petites, en forme de verrues et à peine saillantes.

L'union des cellules épithéliales inférieures avec le corps papillaire se fait partout de telle façon, que la surface de ce dernier n'est pas lisse et n'est

jamais recouverte d'une membrane amorphe (*basement membrane* de M. Bowman); mais toujours les fibres ténues du tissu cellulaire des papilles se terminent, à la surface de ces dernières, par des extrémités libres et légèrement saillantes. Là même où les papilles manquent dans la partie bulbaire de la conjonctive, les fibrilles du tissu cellulaire se terminent également par des extrémités libres, qui, sur des sections perpendiculaires et sous de forts grossissements, apparaissent comme de petites dents attachées à la surface extérieure. Entre ces sortes de dents, les cellules épithéliales ovoïdes des couches les plus profondes s'enfoncent par leurs extrémités arrondies.

Nulle part, on ne trouve une union directe des fibrilles du tissu cellulaire avec les cellules épithéliales les plus inférieures. On voit les dispositions que nous venons de décrire, aussi bien sur la conjonctive fraîche que sur une tranche mince de cette muqueuse traitée par une solution étendue de soude caustique; on les voit également bien sur des yeux qui ont macéré quelques jours dans une solution aqueuse d'acide bichromique à 2 pour 100.

Le tissu cellulaire sous-conjonctival ne présente rien de particulier dans sa structure. Partout il contient des fibres élastiques, qui, en général, sont très-fines, et qui, seulement dans le cul-de-sac, se présentent sous forme de faisceaux de fibres plus fortes et onduleuses. Évidemment, ce qui permet à la conjonctive de se tuméfier sous l'influence d'un état pathologique, c'est cette combinaison d'un tissu cellulaire lâche avec un grand nombre d'éléments élastiques; de là provient aussi l'extensibilité dont jouit ce tissu. Dans le cul-de-sac et dans sa partie sclérotiçale, le tissu cellulaire sous-conjonctival présente quelques petits amas de cellules graisseuses qui constituent, en quelque sorte, des irradiations des masses graisseuses profondes de l'orbite.

Près de l'angle externe de l'œil, les conduits excréteurs de la glande lacrymale traversent le corps papillaire au niveau du cul-de-sac supérieur. Ce sont des canaux étroits, à parois minces, dont le nombre varie de sept à dix, qui marchent obliquement vers la surface de la conjonctive; ils se composent d'un tissu cellulaire dense, mêlé de fibres élastiques; chez l'homme, ils ne contiennent pas de fibres musculaires lisses; mais seulement des fibres élastiques qui marchent longitudinalement dans la couche interne, tandis que dans la couche externe il y a, en plus, des fibres transversales. Les conduits lacrymaux mettent la conjonctive en communication avec le canal nasal et la muqueuse des narines. A leur entrée, le corps papillaire présente également de petites papilles en forme de verrues, recouvertes de plusieurs couches d'épithélium pavimenteux.

Les *vaisseaux sanguins* de la conjonctive sont nombreux, les capillaires les plus forts forment dans le tissu cellulaire sous-conjonctival un réseau à larges mailles d'où émanent des branches plus fines qui vont constituer un nouveau réseau à mailles très-serrées, immédiatement placées sous la couche

épithéliale. Ces derniers vaisseaux ont une largeur de 0,007 à 0,014 de millimètre. Les îlots polygonaux de tissu conjonctif circonscrits par ces mailles mesurent en moyenne 0,12 à 0,08 de millimètre. Dans les points où la conjonctive est pourvue de papilles se trouvent des anses vasculaires qu'on rencontre parfois cependant sous la couche épithéliale, même en l'absence des papilles. Les petites artères proviennent de la terminaison de l'artère ophthalmique ; ce sont des branches des rameaux palpébraux, des artères lacrymale, dorsale du nez, frontale et sus-orbitaire. Leurs capillaires communiquent avec ceux des artères palpébrales supérieure et inférieure, avec la branche sus-orbitaire de la temporale superficielle, de l'artère transversale de la face (qui vient de la temporale superficielle) et de l'artère sous-orbitaire (qui vient de la maxillaire interne). La conjonctive bulbaire reçoit le sang des artères ciliaires antérieures qui proviennent de l'artère ophthalmique, soit directement, soit par l'intermédiaire de l'artère lacrymale. A la simple inspection on reconnaît facilement dans la conjonctive deux ordres de vaisseaux : les uns suivent les mouvements de déplacement imprimés à la membrane muqueuse, les autres sont intimement fixés à la partie superficielle de la sclérotique. Ces derniers se perdent vers la bord de la cornée en un fin réseau composé de différentes rangées d'anses superposées. Dans la dernière rangée de ces anses on observe le passage direct des vaisseaux de l'état artériel à l'état veineux.

Les troncs les plus volumineux qui s'appliquent sur la sclérotique sont en majeure partie de nature veineuse ; les artères qui leur fournissent sont les artères ciliaires antérieures qui, au voisinage de la cornée, perforent la sclérotique d'avant en arrière.

Les *veines* les plus petites portent le sang, en partie aux veines palpébrales supérieure et inférieure, et par celles-ci aux veines faciales antérieure et temporale moyenne, mais, le plus souvent, elles donnent naissance aux veines ophthalmiques supérieure et inférieure, et s'anastomosent, par l'intermédiaire de la première et du sinus caverneux, avec les veines du crâne, tandis que par la veine ophthalmique inférieure elles s'anastomosent avec la branche profonde de la veine faciale antérieure et les veines de la face en général.

Les *vaisseaux lymphatiques* sont très-nombreux dans la conjonctive bulbaire ; ils sont plus clair-semés dans le reste de la muqueuse. Quand on examine la conjonctive au microscope, soit à l'état frais, soit après l'avoir soumise à des réactifs, on ne réussit pas toujours, d'une manière incontestable, à y trouver des vaisseaux lymphatiques ; pour les voir, il faut faire des injections colorées (gélatine et bleu de Prusse, etc.).

Au bord de la cornée, les vaisseaux lymphatiques représentent un réseau délicat à mailles serrées qui est formé de ramifications très-fines de $0^{mm},004$ de diamètre. Là où les ramifications s'anastomosent entre elles, on trouve des renflements ; vers la cornée, ce réseau se termine en grande partie par

des arcs très-peu recourbés ; cette partie des vaisseaux lymphatiques, qui s'étend sur une largeur d'un millimètre, est désignée sous le nom de *cercle lymphatique* (Teichmann) ; à sa périphérie se trouve un vaisseau lymphatique d'un calibre un peu plus fort (mesurant environ $0^{mm},022$) qui la limite en quelque sorte, et qui, bien que souvent détourné, entoure ordinairement tout le bord de la cornée sous forme d'un cercle assez régulier A ce vaisseau circulaire se rattachent un grand nombre d'autres lymphatiques qui s'éloignent du centre de la cornée dans une direction rayonnante : ces vaisseaux ont de $0^{mm},094$ à $0^{mm},472$ de diamètre ; ils s'anastomosent entre eux par des branches transversales de $0^{mm},018$ à $0^{mm},054$.

A une distance d'environ 4 à 5 millimètres du bord de la cornée, les vaisseaux, qui avaient jusque-là une direction rayonnante, prennent un autre cours ; dans la paupière supérieure ils marchent parallèlement au bord de la cornée, en dedans et en dehors, acquièrent des dimensions assez considérables, et s'abouchent dans les branches lymphatiques proprement dites, qui seules sont munies de valvules. Celles-ci se dirigent vers les angles externe et interne de l'œil, et vont aboutir aux ganglions lymphatiques sous-maxillaires superficiels. Partout les expansions terminales des capillaires sanguins sont plus rapprochées de la superficie de la conjonctive que celles des vaisseaux lymphatiques.

La conjonctive renferme des *glandes lymphatiques ;* ce sont des follicules (pl. I, fig. 5) globulaires ou allongés, complétement fermés, qui sont situés immédiatement au-dessous de la surface de la muqueuse ; ils se composent d'une enveloppe de tissu cellulaire solide et d'un réseau de capillaires fins qui se répandent dans la cavité globulaire ; entre les mailles de ce réseau se trouve tendu un second réseau de tissu cellulaire à fibres solides, mais plus fines encore que les premières. Les lacunes que ces deux réseaux laissent entre eux contiennent un peu de liquide et un grand nombre de cellules pâles, rondes, à un seul noyau, qui sont parfaitement identiques avec les corpuscules de la lymphe.

Les follicules lymphatiques ont généralement $0^{mm},4$ de diamètre, ils sont épars dans le cul-de-sac de la conjonctive, aussi bien dans la paupière supérieure que dans l'inférieure, mais exclusivement dans leur moitié interne. Ils sont en tout semblables aux glandes solitaires de l'intestin, qui n'ont pas d'orifice excréteur, et sont, comme celles-ci, en rapport par leur situation avec les vaisseaux lymphatiques. Leur nombre est très-variable ; quelquefois même, on ne peut pas découvrir un seul follicule. Les granulations de l'ophthalmie militaire ont une tout autre structure.

Chez quelques animaux ces follicules existent également : chez le bœuf, le pigeon et la poule, ils sont réunis au niveau du cul-de-sac de la paupière inférieure, sous une forme qui rappelle celle des plaques de Peyer ; on en trouve aussi dans la troisième paupière de certains animaux. C'est chez le

bœuf qu'ils ont été découverts pour la première fois par M. Bruch (1). Chez l'homme, en dehors de ces follicules et de glandes *en acinus*, que nous décrirons plus tard, on ne trouve pas d'autres glandes dans la conjonctive, tandis que chez les animaux il en existe encore sous plusieurs formes. Les résultats des injections récemment pratiquées ne permettent plus de mettre en doute la nature lymphatique de ces follicules (2).

On a pu suivre par la méthode des injections l'abouchement de vaisseaux lymphatiques moniliformes à la face inférieure des plaques de Bruch, et constater l'existence d'un fin réseau lymphatique enveloppant complétement ces follicules à la façon de ces filets qui circonscrivent les ballons à l'usage des enfants. A la surface du follicule, ces vaisseaux affectent souvent une disposition semblable à celle des méridiens d'une sphère ; sous la couche épithéliale, quelques-unes de ces branches lymphatiques se terminent en ampoules en traçant sur la muqueuse un assez long trajet horizontal.

Le tissu qui contourne les follicules est en général si riche en lymphatiques, que si on l'examinait sans avoir préalablement injecté les vaisseaux, il semblerait qu'il soit complétement imbibé de corpuscules lymphatiques tandis qu'en réalité tous ces éléments sont contenus dans des parois vasculaires.

C'est cette disposition que j'ai signalée sous le nom d'infiltration lymphatique (3).

His a appelé ce tissu, *tissu adénoïde;* c'est le même que Kölliker a appelé tissu *cellulaire cytogène.*

La conjonctive palpébrale renferme également de nombreux lymphatiques. Pour plus de détails, voyez W. Krause (4).

Les *nerfs* sont nombreux, ce sont des branches des rameaux palpébraux des nerfs nasal externe (sous-trochléaire), frontal, lacrymal, qui tous proviennent de la première branche du trijumeau (branche de Willis). La conjonctive bulbaire reçoit aussi des branches du nerf nasal externe. Il faut noter ici une particularité de la structure de la conjonctive, fort intéressante, même au point de vue de l'anatomie générale, c'est le mode de terminaison des nerfs. Voici comment ces derniers se distribuent dans la conjonctive : les branches qui émanent du tissu cellulaire sous-conjonctival, par suite de leur division successive, de leurs anastomoses et de leurs échanges de fibres, représentent un riche plexus nerveux, dont chaque ramuscule contient un nombre de plus en plus petit de fibres, tandis que les mailles

(1) *Zeitschrift für wissenschaftliche Zoologie.* 1853, t. V, p. 227.

(2) Voyez M. Frey, *Vierteljahrschrift der Naturforsch. Gesellschaft in Zurich*, t. VII ; et *Zeitschrift für wissensch. Zoologie.* 1866, t. XVI, p. 215.

(3) *Anatomische Untersuchungen.* Hanovre, 1861, p. 149-153.

(4) *Die terminalen Körperchen der einfach sensiblen Nerven.* Hanovre, 1860, p. 114. — *Anatomische Untersuchungen.* Hanovre, 1861, p. 145.

intermédiaires se rétrécissent davantage et que les nerfs deviennent plus superficiels. Les fibrilles nerveuses à double contour affectent très-souvent la division dichotomique ; elles ne se terminent jamais en anse, ne se perdent pas librement dans le tissu, mais au contraire se terminent toujours par de petits organes particuliers, que j'ai nommés *corpuscules terminaux claviformes* (*Endkolben*, *corpuscula nervorum terminalia bulboidea*) (1).

Ces corpuscules terminaux claviformes se composent d'une enveloppe fine de tissu cellulaire d'un contenu granulé, d'une consistance molle, semi-liquide, et dans chacun de ces corpuscules viennent se terminer une ou deux fibres de nerfs à double contour, qui, tout près de ces derniers, font souvent plusieurs circonvolutions et représentent de gros nœuds (pl. I, fig. 3). Dans l'intérieur de ces corpuscules claviformes, les fibres nerveuses se divisent, de nouveau, en deux ou trois branches très-fines, courtes et pâles, qui suivent un trajet un peu tortueux et se terminent par de petits renflements en forme de massue (pl. I, fig. 4).

Les corpuscules claviformes sont toujours situés superficiellement sous la couche épithéliale de la conjonctive; leur diamètre mesure $0^{mm},03$ à $0^{mm},07$, en moyenne $0^{mm},04$; leur forme est à peu près globulaire ; leur longueur, quand ils sont elliptiques, est, au maximum, le double de leur largeur. J'ai donné aux fibres nerveuses pâles, qui sont dans l'intérieur de ces corpuscules terminaux, le nom de *fibres terminales ;* leur diamètre mesure $0^{mm},0028$. Les corpuscules terminaux claviformes se trouvent également dans les lèvres, dans la langue, dans le voile du palais, dans le gland de la verge et le clitoris (2), chez l'espèce humaine. Chez les animaux, on les observe très-généralement ; mais ils sont plus cylindriques, et une seule fibre nerveuse centrale vient y aboutir (pl. I, fig. 1 et fig. 2, *b*). Chez les animaux, ces corpuscules ressemblent tout à fait à la partie médiane d'un corpuscule de Pacini.

Dans la conjonctive bulbaire chez l'homme, on trouve, pour chaque œil, 76 à 82 corpuscules terminaux claviformes ; en moyenne, on en compte un par millimètre carré. Dans le cul-de-sac et dans la partie qui recouvre le tarse, ils sont beaucoup plus clair-semés ; dans cette dernière partie ils se trouvent sous-jacents aux papilles. On les voit très-bien sur des yeux frais dont on a aminci la conjonctive bulbaire, autant que possible, avec des ciseaux fins. On étale les portions ainsi détachées de la muqueuse, et, sans y rien ajouter, ou avec une légère solution de soude, on les examine sous un grossissement

(1) Voy. *Zeitschrift für rationelle Medicin*. 1858, t. V, p. 28.

(2) Tous les nerfs du pénis et du clitoris ne se terminent pas par des corpuscules claviformes. La plupart finissent, au contraire, par des expansions particulières que j'ai désignées sous le nom de corpuscules nerveux des organes génitaux ou corpuscules de volupté. (Voyez W. Krause, *Göttinger Nachrichten*, 21 avril 1866.) Ils sont mûriformes dans le clitoris de la femme et mesurent jusqu'à $0^{mm},2$ de diamètre.

de 300 à 400 diamètres. On peut aussi les laisser quelques jours dans du vinaigre ordinaire et les examiner ensuite.

Le *limbe conjonctival* est constitué par la continuation des faisceaux fibreux de la couche de tissu cellulaire de la conjonctive qui passent sur les bords supérieur et inférieur de la cornée, et se prolongent même, dans une certaine étendue, sur cette membrane. Entre ces faisceaux irrégulièrement entrecroisés, et qui font légèrement saillie, en forme de bandelettes, il reste des sillons longitudinaux qui sont complétement remplis d'une couche épaisse d'épithélium pavimenteux. Sur le diamètre transversal (pl. I, fig. 7), ces bandelettes ont un aspect papillaire, et dans leur tissu cellulaire les fibres nerveuses finissent également par des corpuscules terminaux. Au contraire, les fibres nerveuses, qui sont destinées à la cornée même, perdent leur double contour et deviennent très-pâles, dès qu'elles ont franchi le bord de cette membrane; elles s'enlacent également, mais ne forment pas d'anses terminales; probablement les fibres isolées se terminent toujours par un renflement en forme de massue qui n'a pas d'enveloppe spéciale: il a tout au plus $0^{mm},002$ de diamètre. Les nerfs de la cornée sont exclusivement situés au-dessous de la couche épithéliale de la surface antérieure de cette membrane.

Les *glandes en acinus*, dans la conjonctive de l'homme (pl. I, fig. 6), se trouvent principalement dans le cul-de-sac supérieur. Elles s'étendent horizontalement de l'extrémité interne de la glande lacrymale vers le grand angle de l'œil, en diminuant progressivement de volume et de nombre. Ordinairement, il y en a de 10 à 12 (j'en ai compté une fois 42) on en trouve quelques-unes éparses dans tout le cul-de-sac supérieur. Dans le cul-de-sac inférieur, il y en a, au plus, de 2 à 6. Leur volume varie de $0^{mm},14$ à $0^{mm},7$; le plus souvent ils ont de $0^{mm},3$ à $0^{mm},4$ de diamètre; un conduit excréteur à parois minces de $0^{mm},3$ à $0^{mm},5$ de longueur et $0^{mm},05$ à $0^{mm},1$ d'épaisseur, se divise dans l'intérieur des glandes en branches fines qui s'unissent avec les acini de la glande. Ces derniers sont de petites vésicules formées d'une membrane amorphe de $0^{mm},05$ de diamètre. Leur face interne est tapissée de cellules épithéliales pavimenteuses polygonales, qui ont à peu près $0^{mm},017$ de longueur sur $0^{mm},015$ de largeur.

Ces glandes ont été découvertes en 1842 par M. C. Krause (1). Quant à leur fonction, j'ai émis l'opinion qu'elles sécrètent non pas du mucus, mais des larmes, à cause de leur voisinage et de leur conformité anatomique avec les lobules de la glande lacrymale. Dans la caroncule lacrymale, qui est un amas de glandes de Meibomius d'où sortent quelques poils courts, il n'est pas rare de trouver également des glandes en grappes, dont le nombre peut être de 1 à 4. Je n'ai jamais rencontré de glandes ni dans la portion palpébrale, ni dans la portion bulbaire de la conjonctive.

(1) *Handbuch der Anatomie des Menschen*, t. II, p. 515.

Le liquide aqueux qui s'accumule dans la cavité du sac conjonctival, quand il n'est pas chassé incessamment par le clignotement des paupières, à travers les conduits lacrymaux et le canal nasal, jusque dans les narines, se compose du produit de sécrétion de la glande lacrymale, des glandes en acinus, de la sécrétion des vaisseaux de la conjonctive et de la cornée, mêlés avec le détritus des couches épithéliales les plus superficielles provenant de ces membranes Chez les mammifères, ce liquide contient en outre le produit de sécrétion de la glande de Harder, qui vient s'ouvrir dans l'angle externe de l'œil. La sécrétion des glandes de Meibomius situées au niveau des tarses et dans la caroncule lacrymale paraît avoir simplement pour but de lubrifier les cils, ainsi que le bord même des paupières, et d'empêcher les larmes de s'écouler sur le visage; elle est essentiellement composée de graisse. Il serait irrationnel d'admettre la possibilité d'une transsudation de l'humeur aqueuse à travers la cornée, quand même les expériences de M. Frerichs n'auraient pas démontré le contraire. L'existence de vaisseaux sanguins et lymphatiques sur le bord de la cornée, de même que celle d'un système de cavités donnant passage à un suc qui traverse cette membrane, rend impossible une simple transsudation venant de la cavité de l'œil. Tout liquide qui transsude dans le tissu de la cornée doit être immédiatement repris par ces vaisseaux et entraîné dans le courant.

Les larmes, y compris la sécrétion de la conjonctive, sont un liquide clair, incolore, d'une saveur salée, qui, d'après M. Frerichs, contient:

	I.	II.
Eau	99,06	98,70
Parties constituantes solides	0,94	1,30
	100,00	100,00
Parties solides.		
Epithélium	0,14	0,32
Albumine	0,08	0,10
Chlorure de sodium, Phosphates alcalins, Phosphates terreux, Graisse et matières extractives	0,72	0,88
	0,94	1,30

La première analyse porte sur des larmes qui avaient été obtenues par l'irritation d'un œil sain à l'aide d'un appareil électro-magnétique ; la seconde sur des larmes provenant d'un œil atteint d'ophthalmie chronique.

Il est probable que les glandes en acinus de la conjonctive donnent un produit de sécrétion complétement identique avec celui de la glande lacrymale. Leur position dans le voisinage de cette glande ; cette circonstance que leur nombre et leur volume sont très-variables, que leurs conduits excré-

teurs se comportent comme ceux de la glande lacrymale, enfin leur conformité morphologique, indiquent évidemment la même fonction.

La sécrétion de la glande de Harder est graisseuse ; elle paraît convenable pour protéger les yeux des animaux, qui les ont souvent baissés vers la terre, et par conséquent exposés à la poussière.

Il est très-douteux que les vaisseaux du corps papillaire de la conjonctive servent à l'*état normal* à verser du liquide séreux dans la cavité du sac conjonctival, comme cela arrive dans les cas pathologiques après l'élimination partielle de la couche épithéliale, par exemple dans la blennorrhée. Le réseau de mailles ansiformes, situé tout à fait à la surface de la muqueuse, sert très-probablement à fournir les matériaux albumineux nécessaires à la reproduction des cellules épithéliales éliminées. Cette fonction ne saurait se concilier avec la sécrétion d'un liquide aqueux dont le premier effet serait d'entraîner dans son courant les cellules de nouvelle formation.

Les cellules épithéliales se décomposant à la surface de la conjonctive forment un liquide visqueux contenant des grains amorphes qui, en partie seulement, contiennent de la graisse ; telle est la constitution essentielle de ce qu'on nomme la *sécrétion muqueuse de la conjonctive*.

La glande lacrymale n'est pas la source unique de la quantité de liquide aqueux qui s'écoule sur l'œil (quantité que Janin estime à 60 gram. environ par jour) ; c'est ce que démontrent les recherches de MM. Martini et Frerichs, de même que les observations chirurgicales de Textor, Bernard, etc., desquelles il résulte qu'après l'extirpation de la glande lacrymale, la quantité de liquide sécrété diminue ; mais que cependant l'œil conserve constamment son brillant et un certain degré d'humidité.

Les liquides versés dans le sac conjonctival ont pour objet d'entraîner sans cesse et de dissoudre les couches épithéliales superficielles, ce qui paraît être la condition indispensable pour que la cornée, qui, sans cela, se troublerait, conserve sa transparence. Jusqu'à présent du moins, nous ne savons rien de plus exact sur leurs fonctions.

ARTICLE PREMIER.

HYPÉRÉMIE DE LA CONJONCTIVE.

Caractères anatomiques. — L'injection anormale de la muqueuse est le premier symptôme qui frappe le chirurgien, lorsqu'il renverse les paupières d'une personne atteinte d'hypérémie de la conjonctive. On sait qu'à l'état normal, les espaces qui séparent entre elles les glandes de Meibomius sont parcourus par des vaisseaux provenant, pour la plupart, des branches vasculaires des culs-de-sac conjonctivaux. Ces petites branches se dirigent d'une façon plus ou moins directe vers le bord libre des paupières, en fournissant

une masse de petits rameaux, à peine visibles, circulant dans les intervalles glandulaires. Lors d'une hypérémie conjonctivale, ces vaisseaux droits sont plus injectés et, partant, plus accusés. Cette disposition peut encore, à la rigueur, être normale : l'état pathologique qui caractérise l'hypérémie de la conjonctive ne sera bien accusé que lorsque les mailles vasculaires qui entourent les glandes seront injectées et laisseront plus difficilement apercevoir celles-ci par transparence.

Sous l'influence de la maladie, la conjonctive du cul-de-sac perd la couleur pâle et jaunâtre qui lui est propre, elle devient rouge : un grand nombre de vaisseaux sinueux et entrecroisés apparaissent dans cette partie de la muqueuse en même temps que sur la conjonctive bulbaire et forment un réseau à mailles larges d'un rouge brillant et peu foncé. Ces vaisseaux peuvent se prolonger jusque vers la cornée, et même en partie sur l'anneau conjonctival.

Si, à l'état normal, il n'est pas facile de voir nettement les papilles de la conjonctive, il n'en est plus de même pendant une hypérémie de cette membrane. Les petites élévations formées par des anses de vaisseaux sur lesquelles la muqueuse est légèrement épaissie, sont surtout bien prononcées vers le bord interne des tarses, et en particulier vers les angles de l'œil. Les papilles donnent à la conjonctive un aspect rouge et velouté : la muqueuse a un peu perdu de son brillant.

Pour étudier les maladies de la conjonctive il faudra surtout bien examiner la muqueuse qui recouvre le tarse supérieur, en renversant la paupière. Dans l'hypérémie, nous trouverons qu'elle a perdu de son aspect brillant, qu'au lieu d'être d'un jaune clair, elle est devenue rouge et légèrement veloutée ; en examinant de plus près, nous verrons que ce changement est dû à la présence d'une foule de petites saillies terminées en pointe, serrées les unes contre les autres : cette disposition est plus marquée aux angles de l'œil.

Il importe de fixer l'attention sur cet état de la conjonctive ; l'interprétation erronée de sa nature a été la cause de la confusion qui règne dans la description des maladies de cette membrane. C'est ainsi que ce même état rugueux et velouté de la conjonctive a été regardé par certains auteurs comme une maladie bénigne, tandis que d'autres l'ont étudié sous le nom *d'état granulaire* et confondu avec les véritables granulations (*ophthalmie militaire*, *ophthalmie contagieuse*) (1). Non-seulement les papilles ne se transforment jamais en granulations, mais encore elles ne prennent aucune part à leur formation : c'est donc à tort que l'on a donné le nom de *granu-*

(1) M. Desmarres dit, dans son *Traité des maladies des yeux* (t. II, p. 130), en parlant des *granulations charnues :* « Au début, elles ressemblent à de petites saillies arrondies placées les unes auprès des autres à des distances plus ou moins rapprochées ; elles sont rouges et donnent à la conjonctive un aspect velouté remarquable. Quelques-unes, assez ordinairement, sont plus saillantes et plus volumineuses que les autres ; on les trouve assez généralement vers l'angle externe, tout près du cul-de-sac conjonc-

laire à cet état des papilles, expression qui rend très-confuse la classification des maladies de la conjonctive.

Revenons maintenant à l'hypérémie aiguë. Voici trois caractères particuliers qui la distinguent :

1° Le développement de mailles vasculaires qui recouvrent les glandes de Meibomins, et empêchent de les voir aussi bien par transparence.

2° L'injection plus prononcée et la légère turgescence de la conjonctive du cul-de-sac ; l'injection s'irradie vers la conjonctive bulbaire.

3° Le développement plus considérable et la saillie plus prononcée des anses des vaisseaux qui forment les papilles (*état papillaire*).

Quand l'hypérémie aiguë passe à l'état chronique, le réseau vasculaire de la conjonctive du bulbe pâlit, et l'hypérémie abandonne cette partie de la muqueuse ; elle persiste, au contraire, sur la conjonctive des paupières et du cul-de-sac.

Dans l'hypérémie chronique comme dans l'hypérémie aiguë, la sécrétion de la conjonctive n'est généralement pas altérée ; voilà pourquoi les anciens ont donné à cette forme le nom de *catarrhus siccus*, pour la distinguer de la conjonctivite catarrhale simple. Exceptionnellement, on rencontre dans l'hypérémie suraiguë une augmentation dans la sécrétion des larmes. Ce n'est probablement là qu'un phénomène consécutif à l'irritation locale produite par l'hypérémie.

Symptômes généraux. — L'hypérémie conjonctivale cause plus ou moins de gêne et d'inquiétude au malade, suivant le degré d'accollement des paupières au globe de l'œil. Chez les sujets dont les paupières sont lâches, distendues et faiblement appliquées sur le globe, l'hypérémie de la muqueuse ne provoque pas, en général, de symptômes gênants ; ceux, au contraire, dont la paupière est rétrécie et étroitement appliquée sur l'œil, sont tourmentés par une simple hypérémie. Nous pouvons dire que, généralement, le mode d'application des paupières sur le globe de l'œil influe beaucoup sur l'intensité des sensations que le malade éprouve dans les affections de la conjonctive.

Les personnes atteintes d'hypérémie conjonctivale et dont les paupières sont naturellement assez tendues éprouvent un malaise caractérisé par des picotements et des tiraillements, comme si un corps étranger s'était glissé entre le globe de l'œil et sa membrane protectrice ; toute application, tout travail minutieux et prolongé, augmentent le malaise dont nous venons de parler. Sur le soir, ces légers phénomènes prendront de l'intensité, le

tival, à l'une ou à l'autre paupière, mais le plus ordinairement à la supérieure. » M. Desmarres pense que « ces granulations ne sont évidemment qu'une seule et même chose, une *exsudation* », nous ne saurions partager sa manière de voir ; il s'agit dans ce cas d'une hypérémie et d'un léger gonflement des anses des vaisseaux formant les papilles, et non de granulations produites par voie d'exsudation.

malade éprouvera un sentiment de lourdeur dans la paupière supérieure, et, ne pouvant tenir longtemps les yeux ouverts, il se laissera aller à un clignotement souvent répété. Cet ensemble de petits tourments prendra un plus grand développement, si le malade s'expose à la lumière vive, à un air vicié, à la fumée du tabac et à une foule d'autres agents nuisibles. On remarquera que ces effets disparaîtront promptement aussitôt que le malade se soustraira aux causes qui les ont produits. Il faut attribuer ces divers inconvénients au gonflement des papilles qui, serrées étroitement par les paupières contre la conjonctive bulbaire, mettent en jeu sa sensibilité en l'irritant par leur frottement.

Étiologie. —Nombreuses sont les causes qui provoquent l'hypérémie conjonctivale : aussi cette affection est-elle fréquente. C'est ainsi, par exemple, que des cils peu développés entretiennent une légère irritation de la conjonctive en prenant une fausse direction et en se portant vers le globe de l'œil. Lorsque ces cils sont très-petits et fins, il est facile de méconnaître cette cause d'irritation. Les glandes des Meibomius infarctées, c'est-à-dire remplies d'une sécrétion épaissie par des sels calcaires, déterminent également de l'hypérémie de la conjonctive; une des causes les plus fréquentes de l'hypérémie chronique, c'est le séjour forcé dans le sac conjonctival des larmes par obstruction plus ou moins complète des conduits lacrymaux ; cette maladie peut souvent être causée par un simple gonflement catarrhal de la muqueuse qui tapisse le canal et le sac lacrymal D'un autre côté, la sécrétion lacrymale peut être portée à un tel degré d'abondance, que le surplus de ce liquide, séjournant dans le sac conjonctival, y produise des effets irritants.

Les causes nuisibles agissant à plus longue distance de l'organe qui nous occupe, sont : le contact des corps étrangers et la poussière, qui restent quelque temps dans le sac conjonctival; un air vicié par la présence d'un grand nombre de personnes dans une même enceinte. La fumée du tabac exerce sur beaucoup de personnes des effets assez fâcheux.

Souvent l'hypérémie de la conjonctive n'est qu'un phénomène réflexe d'une hypérémie des membranes internes de l'œil, surtout de la rétine. C'est ce que nous observons chez les personnes fréquemment exposées à une lumière artificielle très-vive (par exemple, les ouvriers des fonderies) ou aux rayons solaires. La même chose a lieu chez les personnes qui travaillent longtemps et souvent en se servant d'une lumière artificielle peu intense ; chez celles qui sont obligées de faire des efforts accommodateurs exagérés et soutenus ; enfin chez les personnes qui, à la suite d'une anomalie de la réfraction, comme les hypermétropes, les astigmates, sont obligées de forcer leur accommodation d'une manière continue et inusitée quand elles ne se servent pas de verres appropriés à leur état de réfraction : ces personnes sont fréquemment atteintes d'hypérémie de la rétine en même temps que d'hypérémie conjonctivale. Reste à savoir si, dans ce cas, l'hypérémie n'est

pas due à un embarras produit dans la circulation par la contraction musculaire prolongée pendant un temps trop long.

Outre ces causes nuisibles agissant d'une manière plus ou moins directe sur la conjonctive, nous en trouvons d'autres qui contribuent également, mais d'une manière accessoire, à provoquer l'hypérémie. Ainsi, par exemple, il n'est pas rare de la trouver chez des personnes sujettes aux catarrhes des voies aériennes, du larynx et de la membrane pituitaire. Dans ces cas, l'hypérémie est, pour ainsi dire, une partie intégrante de l'affection générale. On rencontrera l'hypérémie à l'état chronique chez les sujets qui auront une grande prédisposition aux catarrhes, sans qu'ils se soient pour cela exposés aux causes malfaisantes que nous avons déjà énumérées.

Traitement. — Avant tout, il sera indispensable d'éloigner, autant que possible, les causes directes de l'hypérémie ; en agissant de la sorte, nous parviendrons, dans la plupart des cas, à obtenir la guérison, sans aucun autre traitement. La première chose à examiner, c'est la direction des cils, pour s'assurer s'il n'en est pas qui, par une direction vicieuse, tendent à irriter le globe de l'œil par leur frottement continu.

Si, en examinant la conjonctive, nous observons par transparence des saillies blanchâtres ou jaunâtres, de la grosseur d'un grain de millet, occupant la place des glandules de Meibomius, surtout leurs orifices excréteurs, nous reconnaîtrons à ces caractères l'état infarcté de ces glandes. En les incisant légèrement avec une aiguille, on les videra sans peine de leur contenu.

Lorsque l'hypérémie sera entretenue par un obstacle à l'écoulement des larmes, on n'aura pour la faire cesser qu'à rétablir le cours de celles-ci.

Lors d'une hypérémie aiguë, il faudra remarquer avec soin si un corps étranger s'est introduit dans le sac conjonctival, de manière à produire de l'irritation ; que l'hypérémie se présente à l'état aigu ou à l'état chronique, on évitera avec grand soin le séjour prolongé dans une enceinte populeuse, telle que théâtre, café, etc. On conseillera également aux malades de ne point s'exposer à la fumée de tabac. Si l'hypérémie est un phénomène réflexe du côté de la rétine, on interrompra souvent le travail en prenant dix ou quinze minutes de repos ; cette légère interruption produira une modification avantageuse de la circulation oculaire.

Lorsque l'hypérémie conjonctivale est l'effet d'une accommodation forcée, comme chez les sujets fortement hypermétropes ou astigmates, on prescrira l'usage des verres appropriés, ils auront le double avantage de faciliter l'accommodation et de combattre l'hypérémie.

On fera en sorte de préserver l'œil de l'action de la lumière vive, de la poussière, par l'usage de verres légèrement bleuis, et l'on proscrira, autant que possible, le travail prolongé à l'éclairage artificiel.

En observant avec soin ces quelques prescriptions, on verra, le plus ordinairement, la guérison s'effectuer sans le secours d'aucune médication. Il

est cependant des cas où il sera impossible d'éloigner toutes ces causes malfaisantes, soit que le malade ne se trouve pas dans des conditions favorables, soit encore qu'il ne veuille pas renoncer à ces habitudes funestes, telles que le séjour dans des lieux mal aérés, l'usage du tabac ; c'est alors que, par un traitement convenable, il faudra paralyser, autant qu'on le pourra, les effets de ces causes nuisibles ; lorsque l'hypérémie de la conjonctive coïncide avec des états analogues des autres muqueuses, c'est le symptôme d'un état morbide général : son traitement rentre tout naturellement dans celui de l'affection générale.

Au contraire, si la maladie est purement locale, son traitement doit être également local. Il consistera dans l'usage des astringents. Dans l'hypérémie peu intense, l'eau fraîche suffira, et l'on fera deux ou trois applications, par jour, de compresses imbibées à froid, et cela pendant dix à vingt minutes chaque fois. L'effet du froid sera plus efficace, lorsqu'on l'administrera au moyen de la douche. A cet effet, on se sert d'un vase placé à 1 ou 2 mètres au-dessus du malade ; un tube élastique conduit l'eau jusqu'à un robinet, qui la laisse passer à volonté dans une tête d'arrosoir de 2 à 3 centimètres de diamètre. Quand l'eau jaillit de l'arrosoir, il faut placer l'œil fermé en face du jet et au point où la gerbe se recourbe, après avoir perdu toute force propulsive : de cette manière on évite une irritation inutile. Il s'agit, en effet, ici, non de chasser l'eau avec force contre les paupières et le globe, mais, au contraire, de rafraîchir ces derniers, en évitant toute sorte de propulsion, qui tendrait à augmenter l'hypérémie (1). On aurait grand tort de faire agir la douche ou la pulvérisation sur l'œil ouvert.

Au commencement de l'emploi des douches, on donne à l'eau une température de 18° environ, on descend graduellement jusqu'à 12° centigrades (2). Chaque douche devra durer de trois à cinq minutes, et on la répétera plusieurs fois par jour : l'action astringente de l'eau froide sur la peau, les muscles et les vaisseaux est d'un excellent effet ; bientôt on voit, dans la généralité des cas, disparaître la lourdeur des paupières et le malade éprouver un sentiment de fraîcheur et de bien-être dans les yeux. Si l'usage de l'eau fraîche est impuissant, que son emploi soit désagréable ou incommode pour le malade, il faudra recourir à des médicaments légèrement astringents. L'emploi de ces derniers se fera sous forme de lotions, de compresses ou d'instillations.

Pour les lotions ou les compresses, nous prenons généralement les médicaments suivants : sulfate de zinc, sulfate de cuivre, acétate de plomb, pierre

(1) C'est pour cette raison qu'on a dans ces derniers temps substitué avec avantage aux douches oculaires les divers appareils de pulvérisation.

(2) L'eau dont on se sert pour la pulvérisation doit être d'une température plus élevée, car on sait qu'elle perd, en se pulvérisant, une certaine partie de sa chaleur.

divine. On emploie ces médicaments dans les proportions suivantes : 50 centigrammes pour 300 grammes d'eau distillée. On prescrira ainsi :

Sulfate de zinc.....	50	centigrammes
Eau distillée.....	250	grammes.
Eau de rose (ou de fenouil).....	50	—

ou bien :

Sous-acétate de plomb liquide.....	4	grammes.
Eau distillée.....	250	—
Eau de rose (ou de fenouil).....	50	— (1).

Les eaux aromatiques que l'on ajoute aux collyres sont accessoires, et n'ont pas de but thérapeutique.

Pour employer ces divers collyres, on imbibera de petites compresses qu'on passera sur les paupières légèrement entr'ouvertes, de manière qu'une petite quantité du liquide pénètre dans l'œil. On pourra encore faire appliquer ces compresses pendant cinq ou dix minutes sur les yeux, en conseillant au malade de les imbiber plusieurs fois, et d'entr'ouvrir, de temps à autre, les paupières sous les compresses. Ce mode d'application est très-simple et ne cause aucune irritation ; tandis que l'instillation des médicaments dont nous aurons à parler a quelque chose de plus irritant pour les yeux : il sera toujours préférable que l'instillation soit faite par une main autre que celle du malade. Pour les instillations, on augmentera la dose du sel prescrit ; la quantité d'eau sera diminuée. Ainsi, par exemple, on pourra prescrire :

Sulfate de zinc.....	10 à 20	centigrammes.
Eau distillée.....	30	grammes.

Après l'instillation, le malade éprouve aussitôt une sensation brûlante, à laquelle succède bientôt une douce fraîcheur. On répétera les instillations deux ou trois fois par jour, et l'on combinera autant que possible leur emploi avec celui de la douche ou du pulvérisateur.

Dans les cas d'hypérémie chronique de la conjonctive rebelles à cette médication si simple, nous avons recours à une thérapeutique plus rigoureuse. Pour cela, nous faisons usage de médicaments capables de substituer une hypérémie aiguë à l'hypérémie chronique; c'est à cet effet que nous employons la teinture d'opium ou une solution de nitrate d'argent (50 centigrammes de nitrate d'argent pour 30 grammes d'eau distillée). Ces substances produisent une irritation suivie d'une forte congestion des vaisseaux conjonctivaux, et il semble que cette turgescence passagère des vaisseaux sanguins

(1) Pour les personnes peu aisées on prescrit : sous-acétate de plomb liquide 10 gr. ; faites tomber 20 gouttes de cette solution dans un bol d'eau qui servira aux compresses.

agisse comme irritant sur les nerfs qui sillonnent les parois vasculaires ; cette irritation a pour effet ultérieur une contraction des vaisseaux, de l'accélération dans la circulation, et, partant, la guérison elle-même.

Il suffira souvent d'employer seulement une fois les médicaments dont nous venons de parler, pour que la maladie disparaisse aussitôt. Dans d'autres cas, au contraire, on y aura plusieurs fois recours en reproduisant à chaque reprise la substitution de l'hypérémie aiguë à l'hypérémie chronique, et finalement on obtiendra la guérison.

La teinture d'opium pourra être employée, soit pure, soit mêlée avec parties égales d'eau distillée. On en versera tous les jours ou tous les deux jours une goutte, à l'aide d'un pinceau, dans l'œil malade ; on provoque ainsi une douleur assez forte et l'œil est congestionné pendant quelque temps. Les expériences faites à la clinique de M. de Graefe ont démontré que le principe actif de ce médicament n'était pas l'opium, mais l'alcool de la teinture.

L'application de la solution de nitrate d'argent se fera de la manière suivante. On trempera un pinceau dans la dissolution et on le passera sur les paupières renversées ; quelques instants après, on neutralisera l'excès de nitrate par une solution de chlorure de sodium. Le chlorure d'argent formé pourra être enlevé avec un pinceau trempé dans de l'eau pure.

En procédant de cette manière, on produira sur la conjonctive une légère eschare qui sera éliminée dans l'espace d'une demi-heure ou d'une heure au plus, pendant qu'une congestion de la muqueuse, avec transsudation considérable de sérosité, s'effectuera. La douleur est faible au commencement, mais elle devient assez intense, lorsque l'élimination de l'eschare est consommée et que la muqueuse est privée de sa couche épithéliale. Cette dernière se régénère dans l'espace d'une heure environ, et la douleur va toujours s'affaiblissant. A mesure que cette régénération s'opère, les larmes mêlées à la sérosité éliminent l'eschare, la congestion disparaît et la sécrétion conjonctivale rentre bientôt à l'état normal.

Ces cautérisations doivent être répétées, selon l'urgence, tous les deux ou trois jours ; leur efficacité est incontestable, mais elles présentent l'inconvénient de causer beaucoup de souffrances et répugnent souvent aux malades. Les personnes qui se plaignent le plus sont celles chez lesquelles la conjonctive enflammée reste sèche ; cette absence de lubréfaction de cette membrane retarde l'élimination de l'eschare ; telle est la cause de la persistance des douleurs.

Dans tous les cas, la cautérisation sera immédiatement suivie de la douche ou de l'application, sur l'œil, de compresses d'eau froide; l'emploi de l'un ou l'autre de ces moyens contribuera pour beaucoup à calmer la douleur.

ARTICLE II.

CONJONCTIVITE SIMPLE OU CATARRHALE, OPHTHALMIE CATARRHALE.

Symptômes anatomiques. — La conjonctivite catarrhale n'est pas autre chose qu'une hypérémie conjonctivale développée à un degré supérieur. Aussi retrouve-t-on à propos de cette maladie les symptômes de l'hypérémie, seulement plus accentués. Ajoutons toutefois, signe important, que la conjonctive devient le siége d'une sécrétion morbide abondante.

La muqueuse d'un œil atteint de catarrhe aigu est plus injectée qu'à l'état normal ; le réseau vasculaire qui couvre les glandes de Meibomius est plus développé que dans le cas d'une hypérémie conjonctivale, ce qui fait que la transparence des glandes est notablement diminuée par l'effet de l'engorgement des papilles. Cette transparence peut diminuer, au point que les glandes elles-mêmes disparaissent entièrement. Dans cet état pathologique, les papilles sont plus saillantes et leur base est plus élargie : ce changement est dû à une légère infiltration séreuse, localisée non-seulement dans les papilles, mais encore dans la muqueuse tout entière. Cette infiltration séreuse du tissu conjonctival est surtout marquée dans la conjonctive du cul-de-sac ; cette portion de la membrane, fortement injectée, entoure le globe de l'œil d'un petit bourrelet rougeâtre.

De la conjonctive du cul-de-sac partent un grand nombre de vaisseaux, qui, en s'étendant vers la cornée, forment un réseau d'un rouge écarlate, se déplaçant facilement avec la muqueuse. Il ne faut pas confondre ces vaisseaux avec les vaisseaux normaux couchés dans le tissu sous-conjonctival, provenant des artères ciliaires antérieures, et marchant, le plus souvent, dans une direction parallèle à celle des muscles droits de l'œil. Comme le reste de la muqueuse, la conjonctive bulbaire peut être prise d'infiltration séreuse, ce qui, chez les personnes âgées, donne souvent lieu à un chémosis lâche et livide. La disposition de la conjonctive à une légère infiltration séreuse se manifestera non-seulement par la facilité avec laquelle un chémosis pourra se former, mais encore par une tendance des paupières à un léger gonflement œdémateux : toutefois ce dernier signe est bien moins prononcé dans le catarrhe aigu que dans la conjonctivite purulente, comme nous aurons occasion de le voir plus tard.

Dans le catarrhe aigu, la peau des paupières sera légèrement rouge, surtout vers les angles de l'œil ; elle sera un peu gonflée et luisante.

On rencontre souvent des ecchymoses sur la conjonctive, et elles peuvent parfois prendre une assez grande extension : si elles sont placées sur la conjonctive bulbaire, il ne faudra pas les confondre avec une injection des vaisseaux plus profonds (de la sclérotique), dont elles se distinguent d'ailleurs facilement par leur couleur et leur forme. Dans le catarrhe suraigu, on voit

quelquefois une injection sous-conjonctivale (1) riche en vaisseaux *fortement serrés les uns contre les autres, s'irradiant vers la cornée* ; cette injection est loin d'être propre au catarrhe, et lorsqu'on la rencontre, on doit craindre une affection plus grave de la conjonctive (complication du côté de la cornée, granulations aiguës).

Dans le catarrhe simple, la sécrétion de la conjonctive varie avec les périodes de la maladie. Au début, elle est formée d'un liquide peu consistant et légèrement albumineux, dans lequel nagent çà et là des flocons de mucus ; ces flocons s'accumulent surtout dans le cul-de-sac inférieur. Lorsqu'on renverse les paupières, on ne trouve plus la conjonctive mate et sèche ; au contraire, elle est luisante et recouverte d'un liquide albumineux. Un peu plus tard, la sécrétion de mucus est plus abondante, et l'examen microscopique montre quantité de cellules épithéliales, mêlées à un grand nombre de globules de mucus. Ces cellules, en s'agglutinant les unes avec les autres, forment des filaments dans le liquide transparent de la sécrétion, et se cachent dans les plis du cul-de-sac. Il arrive souvent qu'un de ces filaments de mucosité semi-transparente vient se placer vers le milieu de la cornée, au point qui correspond à la réunion des paupières quand elles sont fermées.

(1) Nous pouvons distinguer trois formes de vascularisation sur le globe oculaire : 1° un réseau de vaisseaux, rouges, écarlates, tortueux, appartenant à la conjonctive, et se déplaçant facilement avec la muqueuse ; 2° sous ce réseau, disposé en mailles plus ou moins larges, un réseau immobile, appartenant aux vaisseaux sous-conjonctivaux, composé de branches fortement serrées les unes contre les autres, rayonnant vers la cornée. Ce réseau est d'un rouge moins vif, à cause de la transparence imparfaite de la conjonctive ; une légère teinte de jaune se mêle à la couleur rouge du sang, et lui donne une teinte violacée. Sous ce réseau, nous pouvons voir 3° une injection appartenant aux vaisseaux de la sclérotique. Cette dernière se présente presque toujours sous forme de taches mal limitées, dans lesquelles nous ne pouvons pas distinguer de vaisseaux, et qui sont le plus souvent d'un rouge bleuâtre assez foncé. Le *premier réseau* appartient aux vaisseaux conjonctivaux proprement dits ; ceux-ci peuvent, suivant Van Woerden et Donders, être divisés en antérieurs et postérieurs ; à la simple inspection ils paraissent être exclusivement composés de veines, mais c'est là une erreur : la pratique des injections fines et l'examen microscopique montrent qu'à chaque veine est accolée une petite artériole. Le *second réseau* est fourni par les vaisseaux sous-conjonctivaux ou épisciéraux : d'après les auteurs cités plus haut, ce réseau ne serait presque constitué que par des veines ; enfin la *troisième forme* de vascularisation provient de l'engorgement des fins vaisseaux ciliaires antérieurs, dont les fines artérioles fournissent un réseau capillaire sous-jacent à la sclérotique. (Voyez, pour plus de détails, la thèse de Van Woerden, Utrecht, 1864 ; Donders, *Études sur les vaisseaux visibles à l'extérieur de l'œil*, traduit et analysé par le docteur Dor, *Ann. d'ocul.*, t. LII, p. 189, ann. 1864 ; et Th. Leber, *Anat. Untersuchungen über die Blutgefässe des menschlichen Auges*. Vienne, 1865).

Au moment où la maladie a acquis sa plus grande intensité, la quantité de mucus diminue, et la sécrétion devient purulente. Le liquide est homogène, il s'accumule surtout dans le grand angle de l'œil, et se trouve souvent chassé hors de cet organe, sur le bord des paupières. Chez les personnes âgées, dont les paupières sont mal accolées au globe, et dont le sac conjonctival permet à l'air un accès facile, ce liquide se mêle à des globules d'air, et prend un aspect mousseux, en se répandant sur le bord des paupières et dans le grand angle de l'œil.

En examinant au microscope le produit de la sécrétion catarrhale parvenu à son plus haut degré de développement, on trouve une masse de cellules grumeuses, à noyau (cellules de pus), entre lesquelles se distinguent çà et là, mais en petit nombre, quelques cellules épithéliales ; la sécrétion albumineuse a diminué, relativement au nombre actuel des cellules de pus.

Par le clignotement, ce liquide est en partie chassé dans l'angle interne de l'œil, où il s'accumule, et en partie, si la sécrétion est abondante, hors de cet organe, où il séjourne, à une distance de 2 ou 3 millimètres du bord de la paupière : il se dessèche et forme une croûte jaunâtre et vitreuse : ce desséchement a lieu surtout pendant le sommeil.

Les croûtes sont bien différentes de celles qui se forment pendant une blépharite ciliaire ; celles-ci ont leur siége à la base même des cils, et non à 1 ou 2 millimètres de cette base. A cause de la grande quantité de graisse qu'elles contiennent, elles sont friables et molles, tandis que les croûtes produites par la sécrétion catarrhale sont dures et cassantes. Le matin, en raison de l'évaporation de la sécrétion catarrhale, les malades éprouvent une certaine difficulté pour ouvrir leurs paupières accolées l'une à l'autre ; pendant le jour, les cils se collent les uns aux autres et se divisent çà et là en nombreux pinceaux. Lorsque le catarrhe persiste pendant quelque temps, il peut facilement se faire qu'il soit suivi d'une blépharite, soit par les excoriations consécutives à l'humidité continuelle du bord des paupières, soit par les fissures de l'épiderme produites par un nettoyage peu délicat. Cette complication du catarrhe avec une blépharite marginale ou angulaire est très-fréquente.

Si la sécrétion de la conjonctive catarrhale est abondante, si elle est associée à un larmoiement considérable, le desséchement du liquide sécrété n'aura pas lieu sur le bord des paupières, ce liquide étant continuellement chassé par celui qui provient d'une sécrétion récente. On voit en pareil cas, et surtout chez les enfants qui ont la peau délicate, que les téguments des paupières s'excorient ; ces excoriations se propagent assez loin de l'œil, et donnent naissance à un eczéma, souvent très-opiniâtre. Il ne faut pas attribuer ce dernier phénomène à des propriétés âcres ou alcalines de la sécrétion ; l'humectation continuelle de ces parties, détruisant leur couche épithéliale, en est la seule cause.

Le produit de la sécrétion d'un catarrhe aigu, transporté sur une conjonctive saine, peut être inoculé, quoi qu'en aient dit plusieurs auteurs ; il ne perd cette propriété que dans le cas où il a été formé pendant un catarrhe chronique, et quand il ne présente plus ses caractères de purulence. Nous rencontrons, en effet, chez des personnes âgées, des catarrhes chroniques, dans lesquels la sécrétion forme des filaments glaireux, presque transparents, qui se répandent souvent sous forme de bandelettes à la surface de la cornée ; les inoculations faites avec cette sécrétion échoueront certainement, tandis que la plupart des expériences faites avec une sécrétion muco-purulente ont réussi. En pratique, il sera toujours prudent de ne pas oublier que la sécrétion du catarrhe aigu est inoculable.

Symptômes généraux. — Un malaise, de légers picotements, une sensation de sécheresse dans l'œil, un frottement produit comme par un corps étranger, la lourdeur de la paupière supérieure, etc., tels sont les symptômes de l'hypérémie de la conjonctive : les mêmes symptômes exagérés caractérisent le catarrhe aigu. Le premier symptôme qui se présentera sera un chatouillement comparable à celui que produirait la présence du sable dans les yeux. Cette sensation est sans doute produite par le frottement des anses vasculaires gonflées, contenues dans les papilles, sur la conjonctive bulbaire, riche, comme on le sait, en nerfs sensitifs. M. Mackenzie (1) attribue cette sensation au frottement de la conjonctive palpébrale, très-sensible, sur les vaisseaux distendus de la conjonctive bulbaire. On la voit si prononcée dans certains cas, qu'il est difficile de persuader au malade qu'elle n'est pas produite par la présence d'un corps étranger dans le sac conjonctival. M. Mackenzie rapporte qu'il a été appelé pendant la nuit chez un de ses confrères, qui, pris d'un catarrhe aigu, avait fait de vains efforts pour enlever le corps étranger qu'il croyait être dans le sac conjonctival.

Une fois que la sécrétion est plus prononcée, cette sensation d'un corps étranger disparaît, mais les malades éprouvent encore un chatouillement assez désagréable, qui les contraint à frotter souvent l'œil malade.

Ces phénomènes, si accusés chez les personnes dont les paupières sont tendues et appliquées fortement sur le globe oculaire, seront très-atténués chez les sujets à paupières lâches et distendues. Vers le soir, tous les symptômes s'aggravent, que le malade se trouve dans l'obscurité ou qu'il soit exposé à la lumière. C'est surtout alors qu'il éprouve une lourdeur très-désagréable de la paupière supérieure, s'il subit l'influence d'une cause irritante, par exemple d'une lumière intense, d'un air vicié, de la fumée du tabac, de l'application soutenue à la lecture, etc. On voit souvent alors survenir un blépharospasme qui disparaît avec la cause

(1) *Practical Treatise on the diseases of the eye*, by William Mackenzie, fourth edition, 1854, p. 439.

qui l'a produit, surtout si le malade se transporte dans un lieu frais et bien aéré.

Un autre symptôme assez caractéristique, c'est que les malades éprouvent souvent une grande difficulté à ouvrir les yeux, soit après le sommeil, soit après un simple assoupissement. Cette difficulté, toutefois, ne provient pas de l'accolement des paupières. M. Stellwag de Carion (1) attribue ce phénomène à une sécheresse de la conjonctive, conjointement avec une diminution de la sécrétion : suivant cet auteur, on remarquerait ce symptôme principalement dans les catarrhes chroniques. Nous avons vu des malades accuser cette particularité, au début d'un catarrhe aigu, lorsque, le matin, le cul-de-sac était rempli de sécrétion. Il nous semble que c'est là le résultat d'une action réflexe déterminée sur le muscle orbiculaire par les filets sensitifs de la conjonctive. D'autres éprouvent, le matin, un sentiment très-désagréable de chaleur et de cuisson dans les yeux, sentiment qui ne disparaît que par une lotion avec de l'eau tiède ou fraîche. En général, la température externe de l'œil n'est pas augmentée lors du catarrhe.

Autant les divers symptômes que nous venons d'énumérer sont accusés dans le catarrhe aigu, autant ils sont faibles dans le catarrhe chronique. Ce dernier a une tendance à relâcher les paupières, surtout chez les personnes âgées. Les altérations de la vue qui se manifestent quelquefois par de légers nuages, par des franges iridées autour des lumières, sont produites par des mucosités ou des masses épithéliales qui se placent momentanément devant la cornée. Elles peuvent également avoir pour cause une élimination incomplète et irrégulière de la couche des cellules épithéliales les plus externes de la cornée, ou de petites pertes de substance de cette dernière, ce que l'on voit assez souvent chez des personnes âgées. Les premières causes disparaissent vite par un fréquent clignotement des paupières.

Marche de la maladie. — Le catarrhe aigu, si l'on supprime les causes qui l'ont produit ou qui servent à l'entretenir, se termine dans l'espace de huit à quinze jours, sans l'intervention de l'art et sans laisser aucune trace. C'est, en effet, ce que l'on peut observer assez souvent. D'un autre côté, certains malades qui continuent à s'exposer à ces causes irritantes conservent leur catarrhe : c'est alors que de l'état aigu il passe à l'état chronique, pour avoir une durée plus ou moins longue, parfois indéfinie.

La conjonctivite catarrhale chronique a cela de particulier que les phénomènes d'injection vasculaire et de légère infiltration séreuse disparaissent

(1) *Lehrbuch der praktischen Augenheilkunde*, von Stellwag von Carion. Wien, 1864, p. 338.

sur la conjonctive bulbaire, tandis que les phénomènes inflammatoires persistent sur la conjonctive du cul-de-sac et des paupières. En examinant cette dernière au microscope, dans un catarrhe chronique, on trouve un épaississement et un gonflement des éléments du tissu cellulaire; et les anastomoses des corpuscules de ce tissu sont également distendues et épaissies. La couche de tissu cellulaire qui couvre les anses vasculaires des papilles est légèrement boursouflée, l'épithélium est considérablement épaissi, de sorte que, même à l'œil nu, il offre quelquefois une couleur laiteuse ou rouge bleuâtre.

Dans des cas rares de catarrhe chronique, on voit de petites stries cicatricielles sur la conjonctive. Il est assez difficile de s'expliquer comment ces cicatrices ont été produites, abstraction faite toutefois d'une cautérisation imprudente. Elles peuvent résulter du resserrement du tissu conjonctival, consécutif aux petites pertes de substance de la couche épithéliale qui ont donné lieu à une agglutination des plis de la muqueuse. On se trompera rarement en attribuant la présence de ces cicatrices, dans le catarrhe chronique, à des cautérisations mal faites, ou à la préexistence d'une maladie plus grave du tissu conjonctival (granulations).

Dans un grand nombre de catarrhes chroniques, la muqueuse est boursouflée, elle a pris un aspect velouté, elle est considérablement relâchée. Tous les tissus de la paupière participent plus ou moins à ce relâchement: lorsqu'il porte sur le muscle orbiculaire et la peau de la paupière inférieure, il n'est pas rare d'observer, surtout chez les personnes âgées, un certain degré d'ectropion. Si à ces complications vient s'adjoindre une blépharite marginale, on a alors une de ces ophthalmies chroniques et bénignes que l'on rencontre si fréquemment, et que les malades conservent des années entières, sans danger pour leur œil.

Un caractère important distingue, comme nous le verrons plus loin, la conjonctivite purulente du catarrhe aigu : dans cette dernière affection, la cornée est rarement atteinte. Chez les sujets âgés seulement, on trouve quelquefois des ulcérations transparentes sur le bord de cette membrane; elles ont débuté par de petites pertes de substance de la couche épithéliale. Ces ulcérations sont peu importantes, vu qu'elles donnent très-rarement lieu à une ulcération profonde ou à une perforation de la cornée.

C'est à tort que l'on admet (1) que le catarrhe conjonctival peut donner lieu à des maladies des tissus profonds de l'œil (iris, choroïde). Dans ces observations, on a pris une injection sous-conjonctivale prononcée pour un symptôme du catarrhe. Nous ne prétendons pas que le catarrhe conjonctival n'offre cependant aucune condition favorable au développement d'affections plus graves de la muqueuse, telles que l'ophthalmie puru-

(1) Desmarres, *Traité des maladies des yeux*, 1855, t. II, p. 71.

lente et les granulations. Il n'est pas rare de voir un catarrhe aigu ou chronique s'aggraver et dégénérer en ophthalmie purulente; de même, les personnes atteintes d'une affection catarrhale sont plus exposées que les autres aux granulations, pendant une influence épidémique ou endémique favorable à cette production morbide.

Étiologie. — Les causes que nous avons énumérées à propos de l'hypérémie de la conjonctive sont à peu près les mêmes que celles qui déterminent le catarrhe aigu. Très-souvent, l'hypérémie de la conjonctive prend les caractères du catarrhe. On peut voir ce dernier se déclarer, comme l'inflammation des autres muqueuses, à la suite d'une suppression partielle des fonctions de la peau, à la suite d'un refroidissement. Ordinairement, ce sont plutôt des causes locales qui donnent lieu à la maladie que des causes provenant de l'état général.

Comme source du catarrhe, et comme principale raison de sa persistance, nous pouvons citer le séjour prolongé dans un air vicié; voilà pourquoi les dortoirs des pensionnats, des casernes et des hôpitaux, amènent si souvent les catarrhes oculaires. Les exhalations ammoniacales produites par les fosses d'aisances provoquent souvent l'inflammation catarrhale de la muqueuse; c'est la raison pour laquelle les vidangeurs y sont si communément sujets (ophthalmie des vidangeurs, ophthalmie miasmatique). Le soufrage de la vigne détermine la même maladie (Bouisson).

Fréquemment, le catarrhe conjonctival paraît être un symptôme concomitant d'un catarrhe des autres muqueuses. Il n'est pas rare de le rencontrer dans les affections exanthémateuses, telles que la scarlatine, la variole, la rougeole, de même qu'on l'observe dans les affections cutanées de la face, surtout en compagnie d'un érysipèle; le catarrhe s'accompagne souvent, dans des cas de ce genre, d'une photophobie intense.

Il est indubitable que le catarrhe conjonctival peut devenir épidémique, comme il arrive pour les autres affections catarrhales des muqueuses. Ces épidémies se remarquent surtout pendant les changements brusques de température, au printemps et à l'automne. On a, en outre, observé des irritations catarrhales de la muqueuse, à forme intermittente dans des régions marécageuses (Mannhardt) (1).

Quand le catarrhe se limite à un seul œil, il faut porter son attention sur deux points essentiels : on doit rechercher, d'abord, si un corps étranger ne s'est pas glissé dans le sac conjonctival, et s'il n'entretient pas l'inflammation; en second lieu, on examinera les conduits lacrymaux, pour s'informer s'ils ne sont pas obstrués, et si ce n'est pas là le point de départ du catarrhe.

(1) *Klinische Monatsblätter*, 1864, t. III, p. 18.

Assez fréquemment, nous rencontrons des catarrhes très-persistants qui sont dus à un rétrécissement des conduits lacrymaux ou du canal nasal et qui guérissent comme par enchantement, aussitôt qu'on remédie à cet état pathologique. Quelquefois enfin, des catarrhes de la membrane pituitaire se propagent par l'intermédiaire des voies lacrymales, et gagnent ainsi la conjonctive.

Traitement. — Comme pour l'hypérémie conjonctivale, la première précaution à prendre, c'est d'éloigner, autant que possible, les causes nuisibles qui ont provoqué le catarrhe et qui servent à l'entretenir. On verra si les plaintes du malade sont fondées ou non, et s'il n'y a pas réellement un corps étranger dans les yeux ; à cet effet, on examinera soigneusement les culs-de-sac supérieur et inférieur, en recommandant au malade de diriger son regard dans le sens opposé à la paupière que l'on a renversée ; on cherchera également si un corps étranger ne s'est pas implanté dans la cornée.

Il faudra surtout rechercher quelles peuvent être les causes nuisibles auxquelles le malade s'est exposé, car il suffira quelquefois de l'y soustraire pour obtenir la guérison.

Lorsqu'on se verra contraint d'imposer un traitement contre un catarrhe aigu, on trouvera un excellent remède dans l'emploi de l'eau froide. Nous sommes étonné de voir quelques hommes éminents, tels que notre maître, M. Arlt, proscrire (1) l'usage des compresses imbibées d'eau froide, tandis que des praticiens non moins émérites (Ruete, de Graefe, etc.) les recommandent chaleureusement. Dans les catarrhes aigus, dépourvus de toutes complications, nous nous sommes toujours très-bien trouvé de l'emploi des réfrigérants, tandis que, dans le catarrhe chronique, chez les personnes à peau flasque, qui avaient une certaine prédisposition pour le chémosis séreux ou l'œdème des paupières, l'usage de l'eau froide a obtenu peu de succès et a été souvent désagréable aux malades.

Nous conseillerons d'appliquer des compresses froides, toutes les heures ou toutes les deux heures, pendant un quart d'heure ou une demi-heure chaque fois, et en les humectant souvent. Ce mode de traitement fait disparaître rapidement la sensation de chaleur et de cuisson dans les yeux, en même temps que les phénomènes inflammatoires perdent de leur intensité.

On évitera de continuer longtemps l'emploi des compresses, parce que le froid finit souvent par fatiguer le malade et par donner naissance à des douleurs névralgiques sus-orbitaires.

Les douches froides, dans le catarrhe aigu, semblent ne pas être em-

(1) *Die Krankheiten des Auges für praktische Aerzte geschildert*, von Dr Ferd. Arlt. Prague, 1855.

ployées avantageusement, à cause de l'irritation qu'elles peuvent produire; tandis que dans le catarrhe chronique, où les phénomènes inflammatoires ont perdu de leur intensité, elles sont d'un excellent effet, parce qu'elles combattent directement le relâchement des tissus.

Si le froid, employé seul, est impuissant, ou s'il y a des obstacles à son application, on peut avoir recours à deux autres méthodes, savoir : le traitement abortif employé au début, ou, plus tard, dès que les premiers symptômes inflammatoires sont amendés, le traitement par les médicament dits astringents.

Pour ce qui est de la méthode abortive, nous conseillons de n'en faire usage que dans le cas de diagnostic certain, quand on est assuré de n'avoir pas affaire à des granulations aiguës, par exemple. Dans ce but, nous fixerons surtout notre attention sur l'intensité de l'injection sous-conjonctivale; lorsqu'on constate l'existence de cette injection, il faudra prendre les plus grandes précautions. Il sera préférable alors de faire un traitement expectant, dans la crainte de voir surgir une affection plus grave de la cornée, de l'iris ou du tissu conjonctival.

Pour faire avorter le catarrhe, nous nous servons d'une solution de nitrate d'argent composée de 25 centigrammes de cette substance pour 30 grammes d'eau, que nous employons ainsi que nous l'avons déjà indiqué, en ayant soin de laisser séjourner quelques moments le caustique sur la muqueuse, et de le neutraliser ensuite entièrement. Il suffit quelquefois d'employer cette méthode substitutive une seule fois, pour obtenir la guérison; dans d'autres cas, il faut y avoir recours deux ou trois fois, et davantage, pour arriver au même résultat. Ces cautérisations seront faites tous les deux ou trois jours; si l'on neutralise bien l'excès du caustique, de manière à limiter son action sur la conjonctive palpébrale et sur celle du cul-de-sac, les douleurs seront supportables et disparaîtront entièrement deux ou trois heures après : on aura soin néanmoins d'appliquer immédiatement des compresses imbibées d'eau froide.

Si l'on ne veut pas avoir recours à cette thérapeutique un peu douloureuse, mais assez rapide, on se tiendra dans l'expectative, au début du catarrhe aigu. L'usage convenablement dirigé des compresses froides sera conseillé au malade; on pourra, en même temps, faire une dérivation légère sur l'intestin, au moyen des purgatifs alcalins (sulfate de magnésie, de soude, etc.).

Une fois les premiers symptômes calmés et aussitôt que l'injection s'est affaiblie sur la conjonctive bulbaire, on revient aux médicaments astringents; ils seront employés sous forme d'instillations. Ceux auxquels nous donnons la préférence sont les solutions de nitrate d'argent et de sulfate de zinc. Pour la première, nous prescrivons de 5 à 10 centigrammes de nitrate pour 30 grammes d'eau distillée. Une solution du sel de zinc un peu forte

sera d'un excellent effet dans le catarrhe chronique. Voici la formule dont nous nous servons généralement :

Sulfate de zinc	25 centigrammes.
Teinture d'opium (1)	10 gouttes.
Eau distillée	20 grammes.

On instillera, tous les jours, deux ou trois gouttes de ce liquide, à deux ou trois reprises différentes.

En présence d'un catarrhe chronique, dans lequel le tissu conjonctival se trouve fortement relâché, il faut renoncer au collyre de nitrate d'argent, que nous venons de formuler, pour employer la méthode par cautérisation, ou bien l'instillation du collyre à base de zinc indiqué plus haut.

Dans des catarrhes très-chroniques, nous avons employé souvent avec succès une solution dont le zinc forme la base, empruntée à une vieille formule, connue sous le nom de *collyre astringent jaune* ou *aqua Horstii*.

Chlorhydrate d'ammoniaque	75 centigr.
Sulfate de zinc	2 grammes.
Eau distillée	150 —
Camphre (dissous dans de l'alcool de 0,850 en densité)	45 centigr.
Safran	10 —

Mêlez et faites digérer à 35° ou 40° jusqu'à parfaite résolution du safran. Laissez refroidir.

Ce collyre sera employé pur, ou, mieux encore, mélangé avec parties égales d'eau distillée. On l'appliquera avec un pinceau, deux ou trois fois par jour, en ayant soin de bien humecter les paupières et les coins internes de l'œil, de manière qu'en entr'ouvrant ces dernières, il pénètre en quantité suffisante dans le cul-de-sac. Par ce moyen, on fera bientôt disparaître la sensation de lourdeur dans la paupière et le blépharospasme qui, surtout le soir, tourmentent le malade.

Autant il est facile de guérir le catarrhe aigu, autant il est difficile de venir à bout du catarrhe ancien, compliqué de blépharite marginale. Pour ce dernier cas, on emploie souvent avec succès des astringents sous forme de compresses : par exemple, le nitrate d'argent, le sulfate de zinc ou le sous-acétate de plomb (nitrate d'argent ou sulfate de zinc 1 gramme, eau 300 grammes; sous-acétate de plomb 4 grammes, eau 300 grammes). Comme nous l'avons déjà dit à propos de l'hypérémie conjonctivale, nous conseillons au malade d'entr'ouvrir, de temps à autre, les paupières sous les compresses, afin de laisser pénétrer le collyre dans le sac conjonctival. Les compresses de solution nitratée sont d'un excellent effet ; elles ont seulement l'inconvénient de noircir la peau, ce qui déplaît parfois aux malades.

(1) La teinture d'opium ne sert qu'à colorer le collyre.

Lorsque la blépharite est bien prononcée, sans qu'il y ait d'excoriations considérables, on peut employer, en même temps, la pommade au précipité rouge, dont on appliquera une légère couche sur le bord des paupières. Voici la formule dont nous nous servons généralement :

Bioxyde de mercure anhydre (1)	5 centigr.
Sous-acétate de plomb liquide	10 gouttes.
Huile d'amandes douces	1 gramme.
Axonge ou cold cream	3 —

Mêlez avec soin pour faire une pommade.

On recommandera aux malades de veiller de la façon la plus minutieuse à la propreté du bord des paupières, afin d'éviter ainsi toute complication de blépharite, et si cette dernière existe déjà, de la faire passer plus rapidement. Quand on rencontre des excoriations profondes des paupières, il faut les cautériser avec du nitrate d'argent pur ou mitigé, en ayant soin de neutraliser l'excès du caustique. La pommade ne doit être appliquée qu'au moment où ces excoriations sont recouvertes d'une couche d'épithélium assez forte.

Une des conditions les plus favorables à la guérison du catarrhe est le séjour du malade dans un air frais et pur; il garantira ses yeux d'une lumière trop intense, de la poussière et du vent, au moyen de lunettes à verres légèrement bleuis et bombés. On interdira le séjour dans des lieux mal aérés et encombrés de personnes, comme les théâtres, les cafés, etc.; le malade évitera également l'action de la fumée de tabac, et l'application trop prolongée, surtout à l'éclairage artificiel.

Les catarrhes concomitants d'autres affections catarrhales des muqueuses, telles que les maladies exanthémateuses, disparaissent le plus souvent sans aucune médication spéciale.

Nous avons omis bon nombre de médicaments prescrits par les auteurs, pensant que ceux que nous indiquions étaient déjà plus que suffisants, car ce n'est pas de la variété des médicaments, mais bien de la manière dont on les emploie, que dépend surtout le succès.

ARTICLE III.

CONJONCTIVITE PURULENTE, BLENNORRHÉE DE LA CONJONCTIVE, OPHTHALMIE PURULENTE (2).

Symptômes anatomiques. — En étudiant attentivement les caractères de la conjonctivite purulente, on est conduit à la considérer comme n'étant

(1) Là où l'on peut se procurer le bioxyde hydraté, nous le préférons de beaucoup.

(2) *De la conjonctivite purulente et de la diphthérie de la conjonctive au point de vue du diagnostic différentiel et de la thérapeutique*, par l'auteur. Thèse de Paris, 1861.

qu'un degré plus avancé, qu'une aggravation de la conjonctivite catarrhale aiguë. Nous n'avons aucun caractère anatomique qui nous permette de séparer nettement ces deux affections, mais il faut convenir que la marche et le développement des symptômes de la conjonctivite purulente permettent bien de la distinguer, dans la plupart des cas, de la conjonctivite catarrhale aiguë.

Pour appuyer cette assertion, nous allons énumérer les symptômes importants de la conjonctivite catarrhale, et voir quelles sont leurs modifications dans la conjonctivite purulente.

L'injection de la conjonctivite est beaucoup plus forte dans cette dernière; à l'injection des vaisseaux superficiels vient s'adjoindre sur le globe de l'œil celle des vaisseaux sous-conjonctivaux; cette injection est bientôt voilée elle-même par le chémosis séreux habituel à cette affection.

Dans la conjonctivite catarrhale, nous avons signalé une légère infiltration séreuse du tissu conjonctival; cette dernière sera beaucoup plus prononcée dans la conjonctivite purulente. L'infiltration envahira non-seulement le tissu propre de la conjonctive, mais encore le tissu sous-conjonctival, ce qui rend si fréquente la formation d'un chémosis, et fait considérablement gonfler le pli semi-lunaire.

La conjonctive du cul-de-sac, sillonnée de vaisseaux fortement congestionnés et turgescents, entoure le globe oculaire, sous forme d'un anneau rouge. L'empâtement séreux de la conjonctive palpébrale, quoique moins considérable, à cause du tissu dense et résistant qui l'attache au tarse, est cependant suffisant pour produire un léger ectropion, avec éversion des points lacrymaux, ce qui donne lieu à un larmoiement considérable. Tous les symptômes que nous venons d'exposer s'appliquent à la conjonctivite purulente aiguë, et non à la conjonctivite purulente chronique, sur laquelle nous reviendrons plus tard.

Nous avons déjà vu, dans le catarrhe aigu, le soulèvement des papilles assez prononcé; nous trouvons ici, à cause de l'infiltration séreuse plus considérable, les papilles bien plus proéminentes. Ces dernières, qui avaient dans le catarrhe une forme pointue, ont perdu cette apparence; elles se sont élargies, et ont pris l'aspect de petits tubercules dont les côtés sont aplatis, par suite de leur pression les uns contre les autres.

Il est impossible de distinguer aux papilles une base nette : elles se continuent insensiblement avec la muqueuse, se présentant souvent sous forme de rangées serrées les unes contre les autres, qui laissent voir des fissures profondes, lorsqu'on tiraille la muqueuse.

On voit trop souvent les auteurs donner à ces papilles gonflées le nom de *granulations* ou *état granuleux* de la conjonctive, ce qui induit en erreur, comme nous l'avons déjà dit, en les faisant confondre avec les véritables granulations. Nous attirons surtout l'attention sur ce fait, qu'il ne s'agit pas ici d'une formation néoplasique, comme dans les granulations,

mais seulement d'une infiltration séreuse, d'un gonflement avec turgescence d'un tissu préexistant.

L'infiltration séreuse du tissu conjonctival et sous-conjonctival se propage par le bord intermarginal des paupières, atteint le tissu sous-cutané de ces dernières, et y détermine de l'œdème. Aussi ne voit-on pas un seul cas de conjonctivite purulente aiguë où il n'y ait un œdème plus ou moins prononcé des paupières, avec disparition, généralement complète, des plis cutanés; la paupière supérieure, surtout, élargie par l'infiltration, tombe, par son propre poids, plus bas que de coutume, empêche parfois le malade d'y voir, et offre, dans quelques cas, assez de difficulté pour l'examen. Ce fait est important à noter; car, dans les cas les plus sérieux de catarrhe aigu, l'œdème n'atteint jamais une telle proportion. A ce gonflement vient s'adjoindre une rougeur, souvent très-prononcée, du bord des paupières, que M. Mackenzie compare, avec raison, à la rougeur qui entoure la pustule du vaccin ou la piqûre d'un insecte.

La tendance à l'infiltration séreuse, dans la conjonctivite purulente, se manifeste surtout dans la conjonctive bulbaire, qui se soulève souvent de telle sorte, au-dessus de la cornée, sous forme de plis, que cette dernière paraît enfoncée, et peut même se trouver entièrement cachée par des bourrelets séreux. Arrive-t-il alors que l'œil ne soit pas bien nettoyé, et qu'une couche épaissie de sécrétion purulente s'accumule entre les bourrelets, qui ne laissent à découvert qu'une partie de la cornée, un observateur peu attentif sera peut-être tenté de croire à la destruction complète de cette membrane, et n'attendra plus la guérison d'un œil dont l'état n'aura peut-être encore rien de désespéré.

Si l'on observe souvent, dans le catarrhe aigu, un reste de transparence des glandules de Meibomius, il est inutile d'ajouter qu'il n'y a plus moyen de les apercevoir dans la conjonctivite purulente, car l'accroissement et le nombre des papilles turgescentes forment un rideau qui les voile complétement.

L'hypérémie de la conjonctive, comme nous l'avons déjà dit, est beaucoup plus forte dans la conjonctivite purulente; elle s'étend sur la conjonctive bulbaire jusqu'à la cornée, dont le limbe conjonctival lui-même est fortement vascularisé. Les ecchymoses se produisent encore plus facilement dans cette conjonctive gorgée de sang, et distendue par l'infiltration séreuse.

Pour ce qui regarde la sécrétion, nous voyons plusieurs particularités qui permettent de distinguer la conjonctivite purulente du catarrhe. Au commencement de la maladie, on ne trouve qu'une forte augmentation dans la sécrétion des larmes, accompagnée de l'exsudation d'une sérosité aqueuse, à la surface de la conjonctive. Cette humeur claire et transparente prend, par la mixtion avec une petite quantité de la matière colorante du sang (produite probablement par les ecchymoses), une coloration légèrement citrine; cette dacryorrhée est bientôt suivie de la sécrétion conjonctivale

d'un liquide purulent assez épais, qui s'accumule en grande abondance dans le grand angle de l'œil, et recouvre bientôt la paupière inférieure, sur laquelle vient tomber, comme un voile, la paupière supérieure.

En écartant les paupières, on voit s'échapper quelques gouttes d'un pus épais, et cela surtout chez les nouveau-nés atteints de conjonctivite purulente, si l'on renverse la paupière inférieure, on voit la conjonctive palpébrale et celle du cul-de-sac couvertes d'une couche uniforme de liquide purulent. On ne peut plus observer, comme dans beaucoup de cas de catarrhe aigu, entre les plis du cul-de-sac, des filaments muqueux : une couche uniforme de pus en tient lieu. Cette sécrétion purulente, homogène, dure pendant toute la période aiguë de la maladie, et ce n'est que lorsque les symptômes d'irritation diminuent qu'elle devient muco-purulente; on voit alors apparaître çà et là quelques filaments muqueux.

On a eu tort, en se fondant sur ces changements dans la sécrétion, de vouloir établir trois phases de maladie : la dacryorrhée, la pyorrhée et la blennorrhée. La transformation de la sécrétion se fait d'une manière beaucoup trop insensible, pour qu'on puisse séparer ainsi ces trois phases de la maladie ; de plus, dans quelques cas, l'une ou l'autre de ces phases a une durée tellement courte qu'elle échappe tout à fait à l'observateur : ainsi, nous voyons quelquefois la dacryorrhée n'exister que pendant très-peu de temps, et faire rapidement place à une pyorrhée très-prononcée. Néanmoins il est important de connaître ces changements dans la sécrétion, pour suivre la marche générale de la maladie.

L'abondance dans la sécrétion purulente est souvent très-considérable ; au paroxysme de la maladie, on voit la sécrétion tellement abondante, que quelques instants après avoir nettoyé la conjonctive, et surtout celle du cul-de-sac, on la trouve de nouveau couverte de pus. Nous ne partageons pas l'opinion de la plupart des auteurs, qui attribuent à cette sécrétion une action corrosive sur la cornée (1), et nous ne trouvons pas dans cette sécrétion la cause des complications si fréquentes des maladies de cette membrane.

Le catarrhe aigu nous représente, en quelque sorte, une inflammation superficielle de la muqueuse, avec élimination plus ou moins rapide de ses couches épithéliales les plus externes. La reproduction des nouvelles couches se fait trop promptement pour que les cellules acquièrent la forme propre des cellules épithéliales ; on trouve à leur place une grande quantité de globules de mucus ou même de pus ; ces cellules de mucus nagent dans un liquide abondant, sécrété par la muqueuse malade, ne demeurent pas sur place et s'écoulent sur cette membrane : voilà ce qui a motivé le nom de *catarrhe* (2) (καταῥέω). Dans la conjonctivite purulente, l'inflammation a

(1) M. Stellwag de Carion.

(2) R. Virchow, *Die Zellular-Pathologie in ihrer Begründung auf physiol. und path. Gewebslehre.* Berlin, 1862.

gagné en profondeur et s'est propagée dans le tissu sous-conjonctival ; la formation de nouvelles cellules, produites pour reconstituer les pertes de substance des couches épithéliales, se fera avec plus de rapidité, de sorte que la quantité de globules de pus sera bien plus considérable que celle des globules de mucus. (Disons, pour être mieux compris, que nous considérons le globule de pus comme une cellule plus rudimentaire que le globule de mucus, et qu'une pareille différence de développement existe entre le globule de mucus et la cellule épithéliale.) Toutes ces considérations démontrent que le catarrhe et l'ophthalmie purulente ne peuvent être séparés par des limites exactes.

La sécrétion de la conjonctivite purulente aiguë est toujours inoculable ; nous ne voulons pas dire par là que la sécrétion d'une conjonctivite purulente produise nécessairement une maladie identique : l'inoculation de ce pus peut provoquer une affection beaucoup plus grave, la conjonctivite diphthéritique.

Le pus qui sert à l'inoculation produit d'abord des effets inflammatoires ; les caractères de l'inflammation, soit qu'il survienne une conjonctivite purulente, une diphthérite de la conjonctive, ou des granulations, dépendent, non-seulement du tempérament du malade lui-même, mais principalement de l'état physiologique de la muqueuse, au moment de l'inoculation.

Cette facilité d'inoculer la conjonctivite purulente n'est pas pour nous une raison suffisante pour la séparer complétement du catarrhe aigu, dont la sécrétion peut être inoculable, comme nous l'avons déjà dit. D'un autre côté, les tentatives d'inoculation avec le pus d'une conjonctivite purulente chronique, qui a longtemps persisté, peuvent échouer.

Énumérons, encore une fois, les principaux caractères différentiels qui permettent de distinguer la conjonctivite purulente du catarrhe aigu ; ce sont :

1° L'injection vasculaire et l'infiltration séreuse du tissu conjonctival et du tissu sous-conjonctival, beaucoup plus fortes dans l'ophthalmie purulente ;

2° La proéminence plus grande des papilles de la conjonctive et leur turgescence ;

3° La nature purulente et l'abondance de la sécrétion.

Nous pourrons y ajouter deux autres caractères différentiels d'une moindre valeur, ce sont :

4° L'incontestable inoculabilité de la sécrétion d'une ophthalmie purulente aiguë ; le catarrhe aigu fournit, au contraire, une sécrétion moins susceptible d'être inoculée ;

5° Les maladies de la cornée, si fréquentes dans la première, si rares dans la seconde, comme nous allons le voir.

Symptômes physiologiques. — Ces symptômes varient, non-seulement suivant l'intensité de la maladie ; mais encore, d'une manière remarquable, suivant le sujet. La maladie débute généralement par une démangeaison très-

forte, et le patient accuse une sensation qui lui fait croire à la présence de petits graviers sous ses paupières. La douleur n'existe, généralement, qu'au début de la maladie ; aussitôt que la sécrétion purulente s'est établie, elle disparaît assez vite. Si la douleur persiste intense, il faut craindre une complication plus grave, telle que la diphthérite. Selon M. Mackenzie, de fortes douleurs précéderaient la perforation de la cornée ; ceci ne nous paraît pas admissible pour les cas de simple conjonctivite purulente.

L'élévation de la température locale suit la même marche ; au commencement, elle est assez sensible au toucher, et, en même temps, cause au malade la sensation de cuisson, symptômes qui ne tardent pas à disparaître, dès que la sécrétion purulente se manifeste. Il n'est pas nécessaire d'indiquer que l'infiltration œdémateuse des paupières, quand elle est prononcée, et surtout quand elle atteint les deux yeux, cause une grande gêne pour la vue; le plus souvent, quand les deux yeux sont atteints, les malades doivent cesser tout travail.

Dans la plupart des cas, la maladie suit son cours, sans que l'organisme, en général, soit le moins du monde affecté ; ce n'est que chez des individus d'un tempérament nerveux et facilement irritable, que nous voyons apparaître la fièvre, accompagnée d'un état gastrique.

Le plus souvent, les troubles qui se montrent dans la santé doivent être attribués au traitement rigoureux qu'on est quelquefois obligé de faire subir au malade, à la reclusion et au séjour prolongé dans la chambre, au lit, par exemple.

Marche de la maladie. — De même que le catarrhe aigu, la conjonctivite purulente peut se guérir spontanément, au bout de quinze jours à trois semaines, sans laisser la moindre trace sur la muqueuse. Dans ce cas, la couche épithéliale, altérée à des degrés divers sur les différents points de la surface, se reconstitue peu à peu ; l'infiltration séreuse du tissu conjonctival se résorbe, les cellules du tissu cellulaire et leurs prolongements, fortement distendus et gonflés, reviennent à leur volume primitif ; les vaisseaux se contractent, la muqueuse devient de plus en plus lisse, et reprend insensiblement son aspect normal.

Malheureusement, c'est là le cas le plus rare ; le plus souvent, chez les malades abandonnés à eux-mêmes, on voit se transformer la conjonctivite purulente aiguë en maladie chronique. Une diminution de l'œdème de la peau signale souvent cette transformation ; c'est alors que l'inflammation commence à tomber autour de la cornée, où il se forme une zone blanchâtre (cette zone qui est due à l'absence relative de soulèvement et d'injection de la conjonctive bulbaire, persiste quelquefois au début de la maladie et ne se confond alors avec le reste de la membrane enflammée qu'au plus fort de la maladie) ; peu à peu les symptômes de congestion et d'œdème de la conjonctive bulbaire disparaissent ; dans la conjonctive palpébrale, la

turgescence du tissu sous-conjonctival diminue, de même que l'œdème des paupières ; mais la proéminence des papilles s'accroît encore, et souvent augmente néanmoins la quantité de produit sécrété. On a alors ce que les auteurs appellent, à tort, l'*état granuleux* de la conjonctive. Une fois que l'inflammation a presque disparu sur la conjonctive bulbaire, et que la maladie s'est localisée sur la conjonctive palpébrale, l'état devient chronique et peut persister pendant des mois et même des années.

L'épaississement que présente la conjonctive dans cet état chronique est dû, non-seulement à une transsudation séreuse du tissu, mais surtout à un accroissement des corpuscules du tissu cellulaire, dont les prolongements sont extrêmement gonflés et présentent des ramifications fréquemment anastomosées entre elles. On rencontre généralement, en même temps, un épaississement de la couche épithéliale de la conjonctive, se présentant sous forme de taches laiteuses, que leur aspect pourrait laisser confondre avec de faibles cicatrices superficielles de la muqueuse.

Il est facile de comprendre que, dans la conjonctivite purulente chronique, le tissu conjonctival devient beaucoup plus lâche que dans le catarrhe chronique. Plus souvent que dans cette dernière maladie, on voit la conjonctivite purulente chronique causer un tel relâchement des tissus, que la paupière inférieure peut être atteinte d'ectropion.

Pendant toute cette période de chronicité, la maladie peut avoir des poussées aiguës avec leurs conséquences graves, dont nous nous occuperons tout à l'heure. Les rechutes s'observent d'autant plus fréquemment que l'ophthalmie purulente a éclaté dans un endroit où règne l'encombrement (casernes, pensionnats).

Une des différences les plus importantes qui existent entre la conjonctivite purulente et le catarrhe, c'est que la première est très-souvent compliquée de maladies de la cornée, tandis que c'est un accident fort rare dans le catarrhe aigu. Si M. Desmarres, dans son *Traité des maladies des yeux*, considère les ulcérations de la cornée comme une complication assez fréquente de la conjonctivite catarrhale, c'est que cet observateur, malgré son habileté, s'est laissé induire en erreur et a souvent confondu la conjonctivite purulente avec la conjonctivite catarrhale aiguë. Pour nous, la facilité avec laquelle les complications du côté de la cornée se produisent dans la conjonctivite purulente, constitue un symptôme important qui nous sert à différentier nettement la conjonctivite purulente du catarrhe.

Les cas graves de conjonctivite purulente ne se présentent que très-rarement sans complication de maladies de la cornée. Dans cette maladie, l'inflammation ne se limite pas seulement au tissu conjonctival ; mais elle se propage surtout dans le tissu sous-conjonctival, qui ne tarde pas à être le siége d'une forte transsudation séreuse accompagnée d'un gonflement considérable de son tissu cellulaire. Le résultat immédiat est la compression

plus ou moins forte d'une partie des vaisseaux nourriciers de la cornée.

Dans les cas aigus de conjonctivite purulente, on trouve souvent cette membrane peu ternie et légèrement opaline. Ce n'est probablement qu'une infiltration séreuse, un œdème de son tissu ; cet état cause néanmoins un grand obstacle à la vision. Cet œdème s'observe plus facilement au bord de la cornée, ou sur le fond noir de l'œil, après qu'on a dilaté la pupille. S'il doit survenir une complication plus grave de cette membrane, la légère opacité générale se localise en un point, le plus souvent périphérique.

Il n'est pas nécessaire que cet état œdémateux général de la cornée précède toujours la maladie ; elle peut être lésée partiellement sans que le reste ait perdu en rien sa transparence. Ainsi, il peut se former une infiltration grisâtre de pus dans une partie de la cornée, la couche épithéliale restant parfaitement intacte. Cette infiltration grisâtre peut persister pendant quelque temps, puis disparaître avec les phénomènes inflammatoires de la conjonctivite. Si cela n'a pas lieu, on voit, au bout de quelque temps, cette teinte grisâtre s'étendre un peu et prendre une couleur jaunâtre ; bientôt, les parties externes de la cornée s'exfolient, il se fait une perte de substance et on a une véritable ulcération. Le fond et les bords de cet ulcère prennent, de plus en plus, une couleur jaune sale, et, à mesure que le tissu de la cornée est atteint de nécrose, l'ulcération gagne en étendue. L'affection peut alors se terminer de deux manières : ou bien il y a arrêt de la nécrose, et il se fait une régénération du tissu ; ou bien il survient une perforation de la cornée qui peut entraîner des suites diverses.

Si la régénération a lieu, le bord jaunâtre qui entoure l'ulcère diminue de largeur, et fait place à une coloration grisâtre ; en même temps, il se développe des vaisseaux qui, du réseau conjonctival et sous-conjonctival, se dirigent vers l'ulcération ; l'ulcère se vascularise. Pendant que cette vascularisation commence, il se forme une couche épithéliale sur l'ulcère. Il est facile, en examinant l'image d'une lumière qui se réfléchit sur la cornée, de se convaincre de l'existence de cette couche épithéliale ; car les bords de la plaie, devenus lisses, ne sont plus abrupts, et ne coupent plus l'image, comme cela avait lieu auparavant. Au-dessous de cette couche épithéliale se fait alors la régénération plus ou moins complète du tissu cornéen. Cette régénération s'opère quelquefois avec une rapidité remarquable, surtout chez les nouveau-nés.

Si l'ulcère, tout en étant profond, ne s'est pas trop étendu en largeur, la régénération se fait parfaitement, et la transparence de la cornée n'est nullement altérée. Cette même restitution a lieu pour des ulcères d'une assez grande étendue, mais peu profonds. La transparence sera devenue complète quand le gonflement inflammatoire des cellules cornéennes qui entourent l'ulcère, sous forme d'une zone grisâtre, aura entièrement disparu.

S'il n'y a pas un arrêt, une régénération de l'ulcère, il survient une per-

foration de la cornée ; cette perforation se manifeste au malade par l'écoulement, hors de son œil, d'un liquide abondant et chaud.

Lorsque la perforation a eu lieu, la régénération se fait, dans beaucoup de cas, en commençant par les bords de l'ulcère. C'est une conséquence naturelle des nouvelles conditions dans lesquelles l'œil se trouve alors ; car l'humeur aqueuse s'étant écoulée, la pression intra-oculaire a presque complétement cessé ; la cornée est devenue flasque. C'est un fait constaté, que lorsque l'ulcère a une certaine étendue et une certaine profondeur, la régénération ne peut se faire qu'après une perforation naturelle ou artificielle ; car les parties profondes de l'ulcère, devenues très-minces, étant soumises à la pression considérable des humeurs de l'œil, souffrent tellement dans leur nutrition, que la régénération de la perte de substance est complétement impossible.

Après la perforation, la régénération commence, le plus souvent immédiatement. Il faut alors que le fond de l'ulcère, pendant le temps où la pression intra-oculaire est presque nulle, gagne suffisamment en épaisseur pour résister à cette pression qui s'établira aussitôt que le trou de perforation se sera fermé. Si cela n'a pas lieu, une nouvelle perforation est inévitable, tant que le fond de l'ulcère n'aura pas assez d'épaisseur pour résister à la pression, et pour échapper ainsi à cette cause d'entravement dans la régénération. Il est clair que lorsque plusieurs de ces perforations auront eu lieu, les unes à la suite des autres, il en résultera une opacité plus ou moins prononcée de cette partie de la cornée, tandis que nous verrons des perforations se faire dans des ulcères de peu d'étendue, et guérir sans laisser aucune trace, si ce n'est, parfois, une tache de peu d'importance.

Il est excessivement rare de rencontrer les affections de la cornée, dans une conjonctivite purulente, accompagnées d'un épanchement de pus dans la chambre antérieure (hypopyon).

L'inflammation ne gagne l'iris qu'exceptionnellement, après la perforation de la cornée, ou lorsque l'inflammation est parvenue jusqu'aux parties profondes de cette dernière membrane et les a envahies sur une large surface.

Nous voyons les perforations de grande étendue avoir d'autres conséquences d'un ordre bien différent. Un prolapsus considérable de l'iris se produit, le cristallin fait hernie dans la plaie, et cause un grand obstacle à sa réunion. Quand l'œil est ouvert sur une surface aussi considérable, l'inflammation peut se propager jusqu'à ses membranes profondes et entraîner la perte complète de l'organe. Dans d'autres cas, surtout lorsque le cristallin s'est échappé de l'œil, on voit l'iris s'accoler avec les restes de la cornée ; ces tissus adhèrent alors ensemble par une couche plastique et s'organisent en cicatrice ; très-souvent, cette cicatrice n'est pas assez forte pour résister à la pression intra-oculaire, et il se fait un staphylôme d'une étendue variable.

Ce staphylôme, si la perforation a eu lieu en plusieurs points, sera bossué et portera le nom de *Staphyloma racemosum*.

Nous devons signaler ici un mode particulier de perforation de la cornée, qui, rare dans la conjonctivite purulente, survient fréquemment dans le cours de la conjonctivite diphthéritique; sa marche insidieuse le fait méconnaître facilement, c'est pourquoi nous voulons nous y arrêter un instant. Au début de la conjonctivite purulente aiguë, il se forme sur la cornée, encore parfaitement transparente, une perte de substance variable de la couche épithéliale; cela a lieu, le plus souvent, au centre de cette membrane. La perte de substance échappe fréquemment à l'observation, parce qu'elle n'altère en rien la transparence de la cornée et la netteté de la vision. Cette chute de l'épithélium donne lieu à la formation d'une petite facette à la surface de cette dernière membrane; elle gagne en étendue et en profondeur, par une destruction insensible du tissu, et quand l'ulcération a atteint à peu près la moitié de l'épaisseur cornéenne, elle devient peu à peu opaque, en prenant une coloration jaunâtre. Si l'on examine cette partie au moyen de l'éclairage oblique, on voit que la coloration jaunâtre est due a la présence de petits flocons situés au fond et sur les bords de l'ulcère, et résultant de la nécrose du tissu cornéen.

Lorsque la facette a atteint les couches profondes de la cornée et que la perforation est devenue imminente, on voit disparaître ce tissu nécrosé, et l'ulcère redevenir parfaitement clair et transparent. En même temps, le plancher amincí de l'ulcère est poussé en avant par la pression intra-oculaire et remplit l'espace laissé par la perte de substance. Cette circonstance, jointe à la transparence parfaite de la plaie, fait que le danger imminent d'une perforation, même de grande étendue, échappe facilement à l'observation. Le malade jouit, à ce moment, d'une netteté parfaite de la vision, et peut induire le médecin en erreur. Mais cette quiétude disparaît bientôt: la perforation a lieu. (C'est probablement cette forme de perforation que M. Vetch (1) décrit comme étant une rupture de la cornée parfaitement transparente; nous n'avons jamais vu se produire ce dernier accident lors d'une ophthalmie purulente, sur une membrane dont l'épaisseur n'avait pas été altérée.)

Dans des cas assez rares, la régénération peut se faire comme nous venons de le décrire; mais, le plus souvent, à cause de la grande étendue de la perforation et de l'ignorance où l'on était de son existence, elle est suivie de la perte complète de l'œil, ou bien, si la guérison a lieu, c'est par la formation d'un staphylôme. Il arrive quelquefois qu'à la suite de ces perforations brusques, le cristallin et une plus ou moins grande quantité du corps vitré

(1) *Account of the ophthalmia which has appeared in England since the return of the British army from Egypt*. London, 1807.

viennent à s'échapper : une phthisie de l'œil en est généralement la conséquence.

Nous ne voulons pas dire que cette seconde affection de la cornée doive toujours se terminer par la perforation. Si les symptômes inflammatoires de la conjonctivite diminuent, il peut se faire que la régénération de ces facettes ait lieu pendant le courant de la maladie ; pour cela, il est absolument nécessaire que la facette n'ait pas encore atteint les parties profondes de la cornée. Dans les cas de régénération, on voit la facette transparente prendre une couleur grisâtre, et, s'il y avait déjà des flocons de tissu nécrosé, l'ulcère se nettoie, et il montre cette coloration grisâtre que nous avons dit avoir lieu au moment de la régénération ; en même temps, la cornée se vascularise, une couche épithéliale recouvre l'ulcère, et le tissu régénérateur se forme.

La facilité avec laquelle tous ces accidents peuvent se produire sur la cornée fait le danger principal de la conjonctivite purulente.

Étiologie. — Il n'y a pas de doute que la cause la plus ordinaire de la conjonctivite purulente soit l'inoculation. C'est le cas surtout de l'ophthalmie purulente gonorrhéique et de la conjonctivite purulente des nouveau-nés, sur lesquelles nous reviendrons plus tard. Faut-il accepter que le pus de certaines ophthalmies purulentes soit de nature virulente, ou doit-on croire à l'existence d'un pus de bonne ou de mauvaise nature, comme on l'admet dans les cas d'uréthrite et de vaginite? Jusqu'à présent cette question n'a pas été résolue. Nous voyons cependant des ophthalmies purulentes, dont le pus est si facilement contagieux qu'on serait tenté d'attribuer à ce pus des propriétés virulentes. Nous ne partageons pas, néanmoins, l'opinion de M. Thiry (1), qui s'exprime en ces termes sur l'ophthalmie purulente : « Il en est des blennorrhagies comme des ophthalmies : il y a des uréthrites simples comme il y a des ophthalmies simples; il y a des uréthrites contagieuses purulentes granuleuses, comme il y a des conjonctivites contagieuses granuleuses. » Cette distinction en affections bénignes et malignes ne peut être admise, parce que la constitution du sujet et l'état de la muqueuse qui reçoit le pus ont trop d'influence sur les effets de l'inoculation. L'observation journalière le prouve surabondamment. A l'appui de notre opinion, nous pouvons ajouter que plusieurs auteurs ont nié que le pus de la blennorrhée, comme celui de l'ophthalmie purulente, soit inoculable; personne n'exprimera cette opinion à propos de la sécrétion de l'uréthrite virulente.

La facilité avec laquelle se fait l'inoculation est prouvée par la fréquence des cas où la maladie se transporte d'un œil à l'autre chez le même sujet. Il faut toujours avoir cette notion présente à l'esprit, et chercher à préserver

(1) *Compte rendu du congrès d'Ophthalmologie de Bruxelles*, par M. Warlomont. Paris, 1858, p. 334.

l'œil sain par l'application d'un bandeau compressif; ce préservatif, appliqué soigneusement, garantit presque toujours de la contagion. Il faut faire usage du bandeau compressif, quand même l'œil sain montrerait déjà quelques traces d'inflammation; on voit avorter ainsi quelquefois ces symptômes, et l'œil revenir à l'état normal. Dans ces cas, il faut avoir soin d'enlever fréquemment le bandeau, et le supprimer aussitôt qu'on aura constaté l'insuccès de cette tentative.

On a prétendu que l'air pouvait servir de véhicule à la contagion par le transport de globules de pus desséchés. Cette hypothèse est très-peu en rapport avec les expériences que l'on a faites à ce sujet (Piringer, Fr. Jæger); on a constaté qu'une proportion de 1 pour 100 de pus dans l'eau était inoffensive; à plus forte raison doit-il en être de même s'il s'agit de simples molécules purulentes en suspension dans l'air libre. Lorsque la maladie se propage, il n'est pas besoin d'incriminer l'air; un examen attentif fera découvrir, le plus souvent, des causes plus directes.

C'est un fait curieux que, malgré la très-grande fréquence de la gonorrhée, et la facilité avec laquelle la sécrétion gonorrhéique est inoculée, l'inoculation sur la conjonctive ne se fasse pas plus souvent : c'est ce qui a engagé beaucoup d'auteurs à considérer comme une métastase la conjonctivite purulente d'individus atteints de gonorrhée, surtout lorsqu'elle était accompagnée, par hasard, d'une diminution dans la sécrétion du côté de l'urèthre ou du vagin; mais il n'est pas nécessaire d'avoir recours à l'hypothèse de la métastase; car on ne voit malheureusement que trop souvent des personnes dont les organes sexuels sont tout à fait indemnes d'écoulement être affectées d'une conjonctivite purulente gonorrhéique qu'elles se sont inoculée en fréquentant des personnes atteintes de gonorrhée.

Nous partageons l'opinion de M. Mackenzie, qui croit que l'inoculation ne se fait pas plus souvent par le contact des mains malpropres avec les yeux, parce qu'en portant les doigts aux yeux et en les frottant, nous fermons involontairement les paupières d'une manière assez étroite pour que la matière infectante ne puisse se mettre en contact avec la muqueuse; néanmoins ces inoculations se font beaucoup plus fréquemment chez les hommes que chez les femmes, et plus souvent sur l'œil droit que sur l'œil gauche.

Il est de fait que cette ophthalmie se rencontre bien plus fréquemment dans les climats chauds, et principalement dans quelques localités de l'Égypte. Dans cette contrée, plusieurs causes concourent à produire la maladie qui nous occupe : d'abord la réverbération des rayons solaires qui se fait sur un sol sablonneux et dépourvu, dans de vastes étendues, de toute végétation; le vent chaud du désert soulevant des nuages de poussière; l'exhalation du sol, après le débordement du Nil, qui, en se retirant, laisse exposées à l'action du soleil de grandes plaines limoneuses; de plus, les indigènes, se couchant fréquemment sur des terrasses ou sous la tente, s'expo-

sent à toutes ces funestes influences de l'atmosphère, et négligent encore tout soin de propreté pour les yeux, dès qu'une inflammation s'est déclarée, persuadés qu'une lotion entraînerait la perte de la vue.

Nous savons que la conjonctivite purulente est très-fréquemment causée par inoculation; il faut ajouter ici que cette affection est, assez souvent, la suite d'autres maladies des yeux. Ainsi, un catarrhe aigu peut dégénérer en conjonctivite purulente; nous ne voulons pas parler ici des cas où l'on a été induit en erreur, en prenant les premiers symptômes de la conjonctivite purulente pour un simple catarrhe aigu. Plus tard, nous aurons occasion de voir comment la conjonctivite granulaire aiguë et la conjonctivite diphthéritique doivent passer nécessairement par une phase d'état purulent, tout à fait analogue à la conjonctivite purulente, pour arriver à la guérison. D'un autre côté, des causes d'irritation, qui ont leur siége près de l'œil, par exemple des maladies chroniques des conduits lacrymaux ou des affections chroniques des paupières, peuvent produire et entretenir une conjonctivite purulente; mais, dans ces cas, la maladie, toujours chronique, sera relativement bénigne.

Inutile de dire que, comme pour le catarrhe aigu, la conjonctivite purulente peut se présenter à l'état épidémique ou à l'état endémique.

Diagnostic différentiel. — Nous ne reviendrons pas sur les différences entre le catarrhe aigu et la conjonctivite purulente, différences que nous avons énumérées assez longuement. Pour établir le diagnostic différentiel, d'une si haute importance, entre la conjonctivite purulente et la conjonctivite diphthéritique, nous sommes obligé d'anticiper un peu sur ce que nous aurons à dire ultérieurement de cette dernière maladie: il importe beaucoup, soit pour le pronostic, soit pour le traitement, de les bien différentier.

La conjonctivite diphthéritique nous offre les caractères d'une véritable inflammation parenchymateuse; elle attaque le tissu même de la conjonctive et a beaucoup moins de tendance à exsuder vers la surface que dans la profondeur du tissu. Le tissu de la conjonctive peut être complétement détruit par suppuration pendant le cours de cette affection. La conjonctivite diphthéritique produit une infiltration coagulable et fibrineuse dans le tissu conjonctival, tandis que la conjonctivite purulente se caractérise par une infiltration séreuse avec turgescence très-prononcée de la conjonctive; cette différence entre les symptômes anatomiques des deux maladies permet de les séparer bien nettement.

Dans la conjonctivite diphthéritique, la muqueuse est épaissie; elle est dure, lisse, et d'une couleur gris jaunâtre; elle peut être couverte par une exsudation fibrineuse et coagulée; tandis que, dans l'état purulent, la conjonctive, tout en étant épaissie, est molle, bosselée, très-turgescente, rouge, et facilement saignante. Dans le premier cas, on trouve tous les caractères d'une stase dans la circulation, stase que provoque la compression exercée

sur les vaisseaux par l'infiltration coagulée ; la muqueuse a gagné beaucoup en épaisseur, ce qui se voit surtout lorsqu'on la scarifie profondément ; les scarifications ne donnent que peu ou pas de sang ; tandis que, dans la conjonctivite purulente, la conjonctive, très-turgescente, montre une disposition aux hémorrhagies spontanées ; un écoulement de sang assez abondant se fait quelquefois, surtout chez les nouveau-nés, et les scarifications les plus légères donnent une quantité de sang assez forte : en même temps, une partie de la sécrétion séreuse accumulée dans le tissu conjonctival s'échappe par ces mêmes incisions.

Nous avons vu que les paupières fortement œdémateuses de la conjonctivite purulente offraient quelque difficulté à l'examen ; on peut toutefois les retourner encore assez facilement ; mais, dans la conjonctivite diphthéritique, l'infiltration fibrineuse présente un obstacle sérieux au renversement des paupières endurcies et fortement gonflées, et cela surtout pour la paupière supérieure.

La sécrétion d'une conjonctivite purulente bien développée couvre d'une couche uniforme de pus la muqueuse turgescente ; dans la conjonctivite diphthéritique, les surfaces laissent transsuder un liquide séreux, d'une couleur jaune sale, dans lequel nagent de petits lambeaux de fibrine grisâtre. Voilà, en peu de mots, les différences capitales entre ces deux maladies ; mais nous aurons plus tard l'occasion de décrire des cas où il y a, en quelque sorte, combinaison entre elles, et où ces symptômes se trouvent mélangés.

Il nous reste à séparer la conjonctivite purulente de la conjonctivite granulaire aiguë. D'abord, dans cette dernière maladie, l'infiltration séreuse est beaucoup moins intense ; le réseau vasculaire conjonctival et subconjonctival, assez développé, n'offre pas cette turgescence avec développement si prononcé des papilles, qu'on voit dans la conjonctivite purulente. Mais le point le plus important du diagnostic différentiel, c'est l'existence des granulations : ce sont de petites élévations lenticulaires, pâles, dépourvues de vaisseaux, qui peuvent être plus facilement observées sur la conjonctive du tarse supérieur ; elles se montrent, à l'origine, comme de petites taches blanchâtres, sur cette membrane fortement injectée. Les taches, de la grandeur d'un grain de millet, s'élèvent, peu à peu, au-dessus de la surface de la conjonctive ; on ne voit pas de vaisseaux sur la granulation, mais souvent un rameau qui se dirige vers elle ou qui l'entoure. Un observateur peu attentif négligera facilement ces petites taches, qui ne s'élèvent guère au-dessus de la conjonctive, et fixera beaucoup plus son attention sur l'injection qu'offre cette membrane et sur la turgescence des papilles qui l'accompagne. Plus ces granulations acquièrent de hauteur, plus elles prennent une coloration d'un gris sale ; elles finissent par devenir légèrement transparentes, et alors elles ne peuvent guère échapper à l'observation.

Si nous rencontrons ces taches blanchâtres ou ces petites élévations d'un gris sale sur une conjonctive fortement injectée et relativement peu turgescente, nous pouvons être sûrs d'avoir affaire à une conjonctivite granulaire aiguë. La sécrétion nous montrera aussi des différences; elle est très-faible, vu l'injection de la conjonctive, et comparée à la sécrétion de la conjonctivite purulente. Si la conjonctivite granulaire aiguë, au lieu de devenir chronique, en formant ce que l'on appelle un *trachôme*, montre plutôt une tendance à la résorption des granulations, résorption qui ne peut avoir lieu que par une vascularisation beaucoup plus forte de la conjonctive et par un véritable état purulent, il est alors très-difficile de distinguer cette phase purulente d'une véritable conjonctivite purulente. Nous dirons plus : quand toutes les granulations ont disparu de la conjonctive vascularisée, dont les papilles sont maintenant très-turgescentes, il est impossible d'établir une différence entre les deux maladies. On ne peut se prononcer sur l'origine de cet état purulent que lorsqu'il reste encore, çà et là, quelques petites granulations, que l'on voit entre les papilles gonflées. Quand l'état purulent s'est bien établi, on a affaire à une véritable conjonctivite purulente, qui peut suivre les phases que nous avons indiquées plus haut; elle peut guérir, soit spontanément, soit par un traitement convenable, ou bien dégénérer en état chronique.

Il faut observer qu'il reste quelquefois, après la guérison, des cicatrices sur la conjonctive, qui sont la conséquence d'un dépôt en masse de granulations (la même chose a lieu après la conjonctivite diphthéritique); ces cicatrices permettent de poser un diagnostic rétrospectif : elles prouvent nettement que le malade a été atteint soit de granulations, soit de conjonctivite diphthéritique, la conjonctivite purulente simple ne laissant de cicatrices dans aucun cas.

Pronostic. — Dans la plupart des cas de conjonctivite purulente, l'œil abandonné à lui-même est exposé à de grands dangers; mais le pronostic est beaucoup moins grave lorsque le malade est soumis à un traitement convenable, surtout quand il n'y a pas de complication de diphthérite, affection relativement rare en France. Les dangers de la conjonctivite purulente sont de deux sortes. Les uns sont particuliers à la période initiale de la maladie; ils consistent dans la possibilité d'une complication de diphthérite, ou même d'une transformation en véritable conjonctivite diphthéritique. Aussitôt que les paupières deviennent un peu roides, que la conjonctive est moins turgescente et devient pâle, alors que les papilles ne sont que peu développées, et que la sécrétion purulente n'atteint pas un degré assez prononcé, il faut être sur ses gardes. Ce danger ne disparaîtra que lorsque la conjonctive aura repris l'état de vascularisation inflammatoire, avec sécrétion abondante de pus, que nous avons si souvent indiquée (1).

(1) Quoique M. Desmarres ne reconnaisse pas la conjonctivite diphthéritique comme

Les ophthalmies purulentes consécutives à l'inoculation du pus d'une gonorrhée ont, en général, un pronostic peu favorable, parce que, comme nous aurons occasion de l'exposer ; elles se compliquent facilement de diphthérite conjonctivale.

L'autre sorte de danger qui peut menacer l'œil regarde la cornée. Le pronostic devient naturellement plus inquiétant, aussitôt qu'il survient une affection de cette membrane, surtout si elle a lieu au début de la maladie ; on ne peut alors espérer un pronostic heureux que lorsqu'on a maîtrisé l'excès d'inflammation de la muqueuse. Un petit abcès, une légère infiltration de pus au bord de la cornée, ne sont pas très-dangereux. Ce qui constitue la gravité de l'affection, c'est la diffusion de l'infiltration purulente sur différents points ; ces abcès isolés, en se réunissant, donnent lieu à un ulcère. Dans ces cas, nous avons à craindre une perforation sur une grande étendue, avec toutes les suites fâcheuses que nous avons indiquées.

Si l'infiltration s'est faite sur différents points, à la périphérie de la cornée, de manière à amener une perte de substance circulaire plus ou moins étendue, les parties encore saines de ladite membrane sont en danger par l'obstacle que l'ulcère porte à leur nutrition. On voit, assez souvent, ces parties centrales être subitement infiltrées de pus, prendre une couleur jaunâtre, et se nécroser aussitôt que la nutrition leur est enlevée dans une grande étendue. Ce sont là naturellement les cas les plus tristes.

Une perforation de petite étendue et périphérique peut se faire sans beaucoup de dommage ; le danger est beaucoup plus à craindre, si la perte de substance siége au centre de la cornée, où elle peut laisser, après sa guérison, une cataracte capsulaire centrale. Des perforations qui se font, en même temps, sur différents points sont très-redoutables ; mais, dans ces cas mêmes, il ne faut pas désespérer, car, avec un traitement convenable, on peut encore avoir un résultat assez favorable pour la vision. La vascularisation des parties attaquées de la cornée doit toujours être regardée comme un symptôme très heureux.

La deuxième espèce d'affection de la cornée, celle où il survient une facette, ce qui se rencontre heureusement peu souvent dans les cas de conjonctivite purulente, donne lieu à un pronostic encore plus défavorable, et cela surtout quand cette facette se montre dès le début de la maladie. Il est très-rare alors de voir survenir une vascularisation avec régénération du

maladie distincte, cet habile praticien a cependant bien su comprendre le danger de cette complication Dans son *Traité des maladies des yeux*, nous lisons les lignes suivantes : «La rougeur vive est un caractère de bon augure dans l'ophthalmie purulente, et pourtant le praticien s'en effraye quand elle est portée à un haut degré. On doit craindre, au contraire, de la voir disparaître et faire place à la décoloration de la muqueuse, à une couleur blafarde des tissus ; car c'est à ce moment que la cornée court assurément le plus grand danger. » (T. II, 2e édition, 1855, p. 99.)

tissu. Il se fait presque toujours une perforation centrale, après laquelle la capsule du cristallin s'accole au pourtour de la partie perforée, et même, dans les cas heureux de guérison, où la cornée conserve assez de transparence, il en résulte très-souvent une cataracte capsulaire centrale. Dans les cas moins favorables, il peut se faire qu'après une perforation brusque, la capsule du cristallin éclate et qu'il se forme alors une cataracte, qui, par son gonflement et l'augmentation de la pression intra-oculaire, cause par elle-même une autre série de dangers pour l'œil. Des hémorrhagies abondantes au fond de cet organe, ou une inflammation des membranes internes, comme nous l'avons déjà dit, peuvent être la conséquence de la perforation. Tels sont les dangers que peut causer une facette de la corne, et c'est pourquoi il faut tirer un si fâcheux pronostic de cette aggravation.

Traitement. — M. de Graefe (1), un des premiers, s'est efforcé d'établir une théorie rationnelle du traitement de la conjonctivite purulente. Par un emploi intelligent et convenable du caustique, et surtout du nitrate d'argent, on peut, presque à coup sûr, maîtriser cette affection tant redoutée ; mais il faut agir à temps.

Si des voix s'élèvent encore, çà et là, contre ce traitement si simple et si puissant, c'est que l'on n'a pas su appliquer le caustique au moment convenable ou avec les ménagements nécessaires. Cherchons maintenant à voir comment le caustique agit, et comment il faut s'expliquer le résultat de cette action.

Autrefois on employait les caustiques, et surtout des solutions concentrées d'azotate d'argent, en partant de l'idée qu'il fallait transformer l'affection originelle ou inoculée en une affection traumatique. On pensait que cette ophthalmie traumatique pouvait plus facilement guérir spontanément ou par l'application d'un traitement convenable, particulièrement des réfrigérants. On instillait une forte solution de nitrate d'argent (20 à 30 centigrammes sur 10 grammes d'eau distillée), après quoi, la conjonctive se couvrait d'une légère eschare blanchâtre, qui occupait aussi bien la surface de la conjonctive palpébrale que celle de la conjonctive bulbaire. Si la sécrétion purulente était abondante, elle décomposait facilement le collyre et empêchait l'action du nitrate d'argent sur la conjonctive. Une fois que l'on avait bien obtenu cette eschare, elle était facilement éliminée de la conjonctive palpébrale très-turgescente, tandis qu'elle se maintenait plus longtemps sur la conjonctive du bulbe, moins riche en vaisseaux. L'explication de ce fait est des plus simples : la cautérisation détermine une exsudation beaucoup plus abondante sur la conjonctive palpébrale que sur la conjonctive bulbaire. La douleur provoquée par cette manœuvre, est beaucoup prolongée par la persistance de l'eschare sur la conjonctive

(1) *Archiv für Ophthalmologie*, B. I., Abth. 1.

bulbaire; elle aurait duré moins longtemps si l'on n'avait cautérisé que la conjonctive palpébrale. La régénération des strata superficiels de la couche épithéliale, après l'élimination de l'eschare, a déjà lieu sur la conjonctive palpébrale pendant que celle du bulbe n'a encore pu se débarrasser de son eschare.

Outre l'inconvénient qu'avait l'irrégularité de l'action du caustique, appliqué de cette manière sur les différentes parties de la conjonctive, on courait, de plus, le risque d'enlever l'épithélium de la cornée et de favoriser ainsi les complications du côté de cette membrane. Dès que l'on avait affaire à cette complication, on s'abstenait rigoureusement de toute cautérisation, qui semblait alors très dangereuse.

La manière dont nous nous servons aujourd'hui du caustique diffère considérablement de l'ancienne méthode. D'abord, nous nous contentons de cautériser seulement la conjonctive palpébrale et celle du cul-de-sac. La conjonctive bulbaire n'étant affectée que d'une manière secondaire dans la conjonctive purulente, nous voyons disparaître, de plus en plus, son gonflement et son injection, aussitôt que les phénomènes diminuent du côté de la conjonctive des paupières. C'est là la raison pour laquelle nous nous bornons, dans la grande majorité des cas, à cautériser ces dernière parties, et nous sommes sûr qu'aussitôt que nous aurons maîtrisé la conjonctivite palpébrale, l'affection qui s'est propagée sur le bulbe disparaîtra d'elle-même. Nous employons un caustique solide, composé d'un tiers d'azotate d'argent fondu avec deux tiers de nitrate de potasse (selon la prescription de M. Desmarres). Par ce procédé, nous avons l'avantage de localiser parfaitement la cautérisation, ce qui est très-difficile à obtenir au moyen d'un caustique liquide; nous avons aussi la faculté de cautériser avec le nitrate d'argent mitigé par sa mixtion avec la potasse, plus ou moins fortement, suivant la turgescence et le gonflement des différentes parties de la conjonctive.

Indiquons maintenant le procédé pour appliquer le caustique. Nous renversons les paupières, soit en même temps, soit séparément; nous touchons, avec le crayon indiqué, la conjonctive palpébrale, et autant qu'il nous est possible, en écartant les paupières renversées, la conjonctive du cul-de-sac. Avec un pinceau trempé dans une solution de chlorure de sodium, nous neutralisons le superflu du caustique, et nous lavons alors avec le pinceau trempé dans de l'eau pure et pas trop froide la membrane que nous venons de cautériser. De cette manière, nous localisons parfaitement l'action du caustique; la conjonctive est recouverte, après cette application, d'une eschare blanchâtre proportionnée au temps pendant lequel nous avons fait agir le caustique.

Après une cautérisation peu énergique, on voit bientôt, en même temps qu'il se fait une exsudation abondante mêlée de mucus, cette eschare

s'éliminer en lambeaux. L'élimination se fait déjà sur le tarse, si la conjonctive est très-turgescente, au bout de 10 à 15 minutes; sur la conjonctive du cul-de-sac, l'eschare reste attachée, en se roulant, un peu plus longtemps, mais après une demi-heure ou une heure, l'élimination est entièrement accomplie. Pendant ce temps, la température de l'œil est considérablement augmentée; il se fait une abondante sécrétion de larmes et de mucosité, la douleur est assez forte, et les paupières ne peuvent être ouvertes qu'avec une grande difficulté.

Après cette première période d'élimination de l'eschare, il en survient une seconde, celle de la régénération des strata superficiels de la couche épithéliale; la turgescence de la muqueuse diminue, la sécrétion séro-muqueuse s'affaiblit en même temps que la sécrétion morbide. Cette diminution dans la sécrétion et dans les symptômes inflammatoires, dure jusqu'à ce que la couche épithéliale soit tout à fait régénérée, et se prolonge même quelquefois un peu après. Nous pourrions encore appeler cette deuxième période, *période de rémission*. Une troisième succède à celle-ci, c'est la période de recrudescence.

Aussitôt que les couches épithéliales et superficielles se sont formées, si une nouvelle cautérisation n'intervient pas, la turgescence de la muqueuse reparaît, comme avant la cautérisation ; la sécrétion se rétablit, et la maladie revient au point où elle se trouvait avant le traitement. Il n'y a donc pas moyen de couper la maladie par une seule cautérisation appliquée de cette manière. Il faut après la cautérisation, empêcher que la maladie ne reprenne, dans sa troisième période, son intensité première; il faut alors pratiquer une nouvelle cautérisation. Les cautérisations répétées ont pour but de maintenir, un temps, la maladie dans son deuxième stade et de l'empêcher d'atteindre sa troisième période : peu à peu, par cette pratique, on voit tomber le gonflement et la turgescence de la muqueuse, de sorte que la tendance à la recrudescence des symptômes va s'atténuant de jour en jour.

Demandons-nous maintenant comment la cautérisation parvient à produire cet effet : la conjonctive, dans l'état purulent, est très-congestionnée et très-gorgée de sang ; les vaisseaux en sont dilatés et offrent un ralentissement de la circulation, ralentissement qui ne va pas cependant jusqu'à la stase ; en même temps, la muqueuse est imbibée de sérosité. Il est vrai que, par la cautérisation, nous provoquerons momentanément une augmentation dans la congestion ; mais la transsudation séreuse nécessitée par l'élimination de l'eschare et l'excitation directe que la cautérisation a produite sur les vaisseaux causeront une tendance à la contraction des parois de ces derniers, et, immédiatement, une accélération dans la circulation (1).

(1) Des expériences récentes faites par M. Prosoroff (*Archiv für Ophthalm.*, B. XI,

Aussitôt après la cautérisation, la congestion de la muqueuse augmente considérablement, une transsudation séreuse abondante a lieu, puis un collapsus de la conjonctive; pendant cette période de rémission la régénération de l'épithélium se produit. La contraction des vaisseaux est facilitée d'une manière remarquable par l'emploi des réfrigérants, qui doivent être appliqués immédiatement après la cautérisation ; le froid, à lui seul, a une action très-énergique pour provoquer la contraction des vaisseaux congestionnés.

Des moyens d'excitation autres que les caustiques provoquent aussi momentanément une augmentation dans la congestion des vaisseaux ; mais ils ne provoquent pas la transsudation séreuse nécessaire pour éliminer l'eschare et pour accélérer la circulation. On arrive bien, par exemple, avec des acides dilués, ou des dissolutions d'alcalis faibles, à augmenter la congestion ; mais on ne parvient pas, par là, à obtenir une réaction apte à diminuer le gonflement de la muqueuse. La production d'une eschare et la transsudation séreuse qu'elle amène sont donc indispensables. Il est nécessaire de faire varier l'emploi de la cautérisation d'une manière proportionnelle au gonfle-

Abth. I, p. 142. 1865) pour étudier l'action des médicaments sur la conjonctive bulbaire ne semblent pas confirmer les propriétés astringentes, si généralement et si facilement admises, des collyres habituels. Ces expériences n'ont été faites jusqu'à présent que sur des lapins, il serait à désirer qu'elles fussent reprises sur l'homme. Des instillations, par lui pratiquées, de nitrate d'argent, de sulfate de zinc, d'acétate de plomb, de sulfate de cuivre, de tannin, etc. (aux doses de 0,25 centigr. pour 30 gr. d'eau), lui ont montré que ces médicaments, loin d'avoir simplement pour résultat l'élimination des couches épithéliales superficielles de la muqueuse, amènent au contraire une pyogenèse suivie d'une production abondante de noyaux libres.

Le cadre de ces études ne nous permet pas d'entrer dans de plus amples détails ; nous nous contenterons de citer les conclusions auxquelles est arrivé notre confrère : 1° Toutes les substances, dites astringentes, tels que les différents sels chimiques, ont une action irritante sur la muqueuse de paupières, action proportionnée au degré de concentration de la solution. 2° L'irritation se démontre par la coagulation du contenu de la cellule et la pyogenèse ensuite. 3° A part cette action, les astringents ne déterminent aucune altération appréciable à l'examen microscopique. 4° Le temps nécessaire pour obtenir la pyogenèse mesure la puissance de chacun de ces collyres. 5° Les médicaments employés en substance sont vingt fois moins actifs qu'en solution. 6° Le sulfate de cuivre en substance égale en puissance la solution de nitrate d'argent au 120e. 7° Le nitrate d'argent mitigé n° 5 (soit une partie de nitrate d'argent pour cinq de potasse) égale en puissance le sulfate de cuivre en substance et, par conséquent, le nitrate d'argent en solution au 120e. 8° Un calcul arithmétique très-simple permet de calculer l'action du nitrate d'argent mitigé d'après son degré de concentration. 9° Il en est de même pour les solutions. 10° Dans une inflammation catarrhale des yeux, peu importe la substance employée : il faut tenir compte exclusivement de son degré de concentration, puisque son action thérapeutique tient à l'action irritante qu'elle détermine.

ment et à la turgescence de la conjonctive. Nous pouvons modifier ainsi, selon l'épaisseur de l'eschare, la transsudation qui doit l'éliminer et qui est si favorable à la contraction des vaisseaux, et, par suite, au dégonflement de la muqueuse. Les réfrigérants doivent aussi être appliqués de la même manière, avec plus ou moins d'intensité et pendant plus ou moins longtemps.

Quand, par ces moyens, nous sommes arrivé à accélérer la circulation, le sang, par la plus grande rapidité de sa marche, peut devenir un stimulus plus ou moins énergique pour la contraction des vaisseaux.

Quant à ce qui regarde la manière d'appliquer le caustique, il faut éviter deux fautes qui peuvent compromettre le succès de ce traitement : la première faute serait de faire se succéder trop rapidement les cautérisations; la cautérisation ne doit être faite qu'au commencement de la troisième période, et elle est appliquée beaucoup trop tôt, si elle a lieu peu de temps après l'élimination de l'eschare, avant que la régénération des couches superficielles de l'épithélium soit terminée. Dans ce dernier cas, nous attaquerions immédiatement le tissu de la conjonctive, sans doute, nous pourrions guérir la maladie en agissant ainsi, et même assez promptement, mais ce serait toujours en sacrifiant une partie de la conjonctive; il resterait des cicatrices plus ou moins considérables qui laisseraient un état d'irritabilité des yeux très-gênant pour le malade. C'est aussi la raison pour laquelle nous ne nous servons pas du nitrate d'argent pur; ce caustique agit d'une manière trop vive, cause une eschare trop épaisse, qui est difficilement éliminée, et l'on risque, même avec tous les ménagements possibles, de détruire les couches superficielles de la conjonctive. Nous ne pourrons nous servir du nitrate d'argent que dans des cas exceptionnels, et encore seulement pour une ou deux cautérisations : c'est quand le gonflement et l'engorgement sanguin de la muqueuse purulente sont excessifs. Il faut le rejeter comme remède unique pendant tout un traitement, et il faut le remplacer par le nitrate d'argent mitigé.

Une autre faute serait de trop espacer les cautérisations, d'attendre que la troisième période fût arrivée à son plein développement. Si nous attendions que la maladie, après une première cautérisation, eût repris son intensité, il est évident que la deuxième cautérisation produirait le même effet que la première, et que nous n'avancerions pas vers la guérison; au contraire, il faut cautériser au commencement de la troisième période ou même avant qu'elle ait commencé, aussitôt que la couche d'épithélium s'est rétablie, mais avant que le gonflement de la conjonctive ait reparu, et qu'avec l'augmentation dans la sécrétion, les phénomènes inflammatoires se soient montrés comme avant la première cautérisation. Ce n'est que par des cautérisations appliquées précisément avant cette période de recrudescence que l'on arrive à un résultat favorable, sans attaquer le moins du monde le tissu conjonctival.

Les cautérisations, qui sont d'une efficacité si puissante et si assurée contre la conjonctivite purulente, ne doivent être appliquées qu'après un diagnostic parfaitement certain. Au commencement de la maladie, si on a la moindre crainte de voir la conjonctivite purulente se transformer en diphthérite, il vaut mieux attendre ; ce n'est que lorsque la muqueuse a perdu toute dureté, qu'elle est devenue turgescente et très-gorgée de sang, ce n'est qu'alors que l'on peut sans crainte appliquer le caustique. Chez les nouveau-nés cette précaution est moins nécessaire, parce qu'ils ne sont jamais attaqués d'une véritable conjonctivite diphthéritique. Il ne peut y avoir chez eux que des complications diphthéritiques passagères, qui disparaissent facilement, même après une cautérisation.

Il faut agir avec la même réserve, pour la cautérisation, au début de la maladie, si l'on n'est pas sûr de son diagnostic et si l'on peut avoir affaire à une conjonctivite granulaire aiguë. Alors même que, par prudence, on retarde les cautérisations, il faut employer avec énergie les réfrigérants, remède excellent qui ne peut faire de mal en aucun cas.

Un point important sur lequel il faut fixer son attention, c'est de bien cautériser toute la surface de la conjonctive palpébrale et de celle du cul-de-sac ; très souvent, les cautérisations n'échouent que parce que ce point a été négligé, et surtout qu'on n'a pas cautérisé le cul-de-sac supérieur, qui est plus difficile à atteindre. Pour éviter cet inconvénient, on renverse chaque paupière l'une après l'autre, et l'on fait regarder le malade dans une direction opposée à celle de la paupière qu'on a renversée ; de cette manière, la muqueuse du cul-de-sac proémine en avant et est plus facilement atteinte par le caustique. La cautérisation successive des deux paupières est aussi très-recommandable, dans la conjonctivite purulente des nouveau-nés, pour arriver à cautériser exactement le cul-de-sac conjonctival.

Si l'on veut faire une deuxième cautérisation, l'eschare de la première doit être entièrement éliminée ; il en reste facilement des lambeaux, si l'on a cautérisé d'une manière inégale, si l'on attaque quelques parties avec plus d'énergie, ou bien si la conjonctive, sur quelques points, est moins vascularisée que sur d'autres, et si l'on n'a pas tenu compte de ce fait, en ne les cautérisant que très-superficiellement, ou même pas du tout.

Quant au moment où la nouvelle cautérisation doit avoir lieu, le dégonflement de la conjonctive ne donne pas une indication suffisante : d'un côté, il est assez difficile de constater ce gonflement, et ce n'est que par une observation très-attentive qu'on peut l'apercevoir ; d'un autre côté, la plupart des malades ne sont pas assez à notre portée pour nous permettre ces observations. Il vaut mieux prendre pour base de ses appréciations l'augmentation de sécrétion et de congestion de l'œil qui a lieu après la deuxième période de rémission. Le malade, qui, immédiatement après la cautérisation, s'est plaint de vives douleurs, accompagnées de chaleur, de cuisson et de

armoiement abondant, qui ne pouvait que difficilement ouvrir les paupières, indique qu'il y a eu, après un temps plus ou moins long, une rémission dans tous ces symptômes. Peu de temps après la cautérisation, l'œil offre encore une abondante sécrétion muco-purulente, qui contient des lambeaux blanchâtres de l'eschare; cette sécrétion continue jusqu'à ce que l'eschare soit entièrement éliminée, et fait alors place à une sécrétion purulente beaucoup moins abondante qu'avant la cautérisation. Pendant ce temps de rémission, le gonflement diminue, les paupières sont un peu moins enflées, le malade peut ouvrir les yeux avec plus de facilité, les douleurs ont presque entièrement disparu, et il ne lui reste qu'une sensation de faiblesse dans les paupières.

Après cette période de rémission plus ou moins longue, le malade indique que la sécrétion a de nouveau augmenté, que le gonflement des paupières est revenu comme auparavant et qu'il n'éprouve plus le mieux momentané dont il vient de jouir. Il faut renouveler la cautérisation avant que cette phase de recrudescence ait pris son développement, dès que la sécrétion commence à augmenter de nouveau. C'est cette augmentation dans la sécrétion que les malades peuvent le mieux nous signaler, et qui nous donne la meilleure indication sur le moment où il faut cautériser de nouveau.

Généralement, il suffira de cautériser une fois tous les vingt-quatre heures; mais il ne faut pas oublier qu'il existe des cas où la chute de l'eschare, la régénération de l'épithélium et la phase de recrudescence se succèdent avec une telle rapidité, que, pour arriver à une guérison, on est obligé de cautériser deux fois dans les vingt-quatre heures. Il faut bien observer la congestion et la vascularisation dans les différents cas pour pouvoir, en quelque sorte, juger d'avance de quelle manière et avec quels intervalles les cautérisations doivent être appliquées. Nous observons aussi des malades chez lesquels, à cause d'une moindre vascularisation de la muqueuse, l'élimination de l'eschare se fait moins vite, et où il ne faut appliquer le caustique qu'après trente-six à quarante-huit heures.

On peut poser en règle que, dans la plupart des cas de conjonctivite purulente aiguë, les cautérisations doivent avoir lieu au commencement de la maladie toutes les vingt-quatre heures; lorsque, dans le courant de l'affection, les symptômes d'inflammation ont diminué, les cautérisations peuvent être plus espacées.

Une question importante se présente maintenant : faut-il cautériser quand il y a complication du côté de la cornée? Il n'y a aucun doute qu'aussi longtemps que la conjonctivite purulente restera dans sa période de plein développement, il n'y a pas à espérer que l'affection de la cornée puisse rétrograder. C'est pour cette raison qu'il nous faut d'abord attaquer la conjonctivite purulente, pour tenter, par là même, la guérison de l'affection qui occupe la cornée. Comme il n'y a pas de moyen plus sûr et plus efficace

contre la conjonctivite purulente que la cautérisation, c'est ce moyen qu'il faut d'abord employer, malgré l'affection de la cornée, et précisément pour la guérir ; mais la cautérisation doit être faite avec précaution, et il faut bien neutraliser l'excès du caustique. Il est vrai que le frottement de l'eschare sur la cornée affectée est un inconvénient, mais on peut le négliger, en considération de l'avantage que procure la cautérisation contre cette affection même. C'est alors surtout qu'il faut bien proportionner l'énergie de la cautérisation à la turgescence de la conjonctive, pour ne pas risquer d'avoir une eschare trop persistante; ce serait un inconvénient assez sérieux pour la cornée; en même temps, il faut chercher, par l'emploi des scarifications et par l'application des réfrigérants, à accélérer l'élimination de l'eschare. Quant au traitement des affections de la cornée, nous y reviendrons sous peu.

Énumérons brièvement quelles sont les objections que l'on a faites à propos des cautérisations, dont l'efficacité, dans la conjonctivite purulente, est pour nous incontestable. On a prétendu (1) que ces cautérisations exigeaient d'abord une grande dextérité de la part du médecin, pour être appliquées avec succès; c'est là un inconvénient qui ne nous semble pas prouvé ; car, même après un petit nombre d'applications du caustique, on parvient à le manier avec sûreté et d'une façon convenable.

On a dit encore que les enfants réagissaient de toutes sortes de manières, soit par leurs cris, soit par leurs mouvements, contre l'application du caustique, ce qui pourrait occasionner une congestion prolongée de l'œil malade. Il est vrai que les cautérisations sont assez pénibles pour les enfants, mais ils se calment en général vite, et nous pensons que ces derniers sont moins tourmentés par des cautérisations répétées toutes les vingt-quatre heures, que par des instillations caustiques qu'il faudrait renouveler beaucoup plus souvent. Nous proscrivons surtout les solutions concentrées de nitrate d'argent, instillées toutes les heures ou toutes les deux heures.

Un dernier reproche que l'on a fait à l'emploi des cautérisations avec le nitrate d'argent mitigé, c'est qu'elles facilitent la complication de la conjonctivite purulente par la diphthérite. Ceci est entièrement faux, car la cautérisation la plus mal faite ne parviendra jamais à transformer une véritable conjonctivite purulente en diphthérite. Une cautérisation de cette nature pourra bien produire des eschares profondes, et par suite des cicatrices, mais là se borneront ses effets. Nous avons dit combien il fallait être prudent avec les cautérisations, si la muqueuse offrait une prédisposition à la diphthérite ; c'est dans ces cas seulement qu'une imprudence pourrait être suivie de cette affection.

M. Mackenzie, si connu comme habile praticien, recommande de toucher

(1) *Lehrbuch der praktischen Augenheilkunde*, von Dr Karl Stellwag von Carion Wien, 1861, p. 354.

la conjonctive malade, après avoir renversé séparément les paupières, avec une solution de 50 centigrammes de nitrate d'argent pour 30 grammes d'eau distillée; ces attouchements doivent être répétés toutes les cinq ou six heures, et il faudrait varier la concentration du caustique (de 10 à 50 centigrammes de sel pour 30 grammes d'eau distillée), selon l'abondance ou la diminution de la sécrétion purulente. Nous ferons observer que, pour les médecins qui ne voudraient pas se servir, sous un prétexte quelconque, du nitrate d'argent mitigé, les attouchements avec ladite solution nous paraissent être le moyen le plus rationnel pour combattre l'ophthalmie purulente. Il sera toutefois indispensable de bien neutraliser l'excès du caustique par le chlorure de sodium, surtout dans le cas de complication du côté de la cornée, afin de ne pas l'aggraver.

Un deuxième moyen, d'une très-grande importance dans le traitement de la conjonctivite purulente, c'est le froid. Au début de la maladie, il faut faire un emploi continu de compresses trempées dans de l'eau glacée, et chercher, par un renouvellement suffisant, à obtenir que ces compresses ne s'échauffent pas sur l'œil, ce qui produirait un effet opposé.

Une fois que les symptômes de congestion et de gonflement de la conjonctive ont diminué, il ne faut appliquer ces compresses que toutes les heures ou toutes les deux heures, pendant vingt à trente minutes; plus tard, on peut se borner à ne les appliquer qu'immédiatement après la cautérisation, et les discontinuer aussitôt que les douleurs ont cessé. Ces compresses, fréquemment répétées, ont encore l'avantage de nettoyer l'œil: bien que nous ne croyons pas à un effet corrosif de la sécrétion purulente, nous pensons néanmoins qu'il faut, autant que possible, éviter que la cornée ne soit baignée continuellement dans ce liquide chaud. C'est aussi la raison pour laquelle, lorsque la sécrétion est trop abondante, nous cherchons à nettoyer, de temps en temps, le cul-de-sac conjonctival: le meilleur procédé consiste à faire couler, au moyen d'une éponge trempée dans de l'eau tiède ou dans une infusion légèrement aromatisée, un filet d'eau entre les paupières écartées. Nous rejetons l'usage de seringues, parce que les injections faites par ce moyen peuvent irriter inutilement l'œil, et qu'elles font courir un grand danger de contagion à la personne qui les emploie.

Si la sécrétion n'est pas trop abondante, on peut s'abstenir de ces moyens de nettoyage, qui irritent toujours plus ou moins l'œil; car les cautérisations répétées et les compresses froides, employées avec persévérance, nettoient suffisamment la conjonctive. Les compresses trempées dans de l'eau glacée sont un moyen tellement efficace, qu'on parvient quelquefois à guérir la maladie uniquement par ce moyen, surtout quand on s'adresse à une conjonctivite purulente de nouveau-né.

Un troisième moyen de traitement consiste dans les scarifications, par lesquelles on ire directement le sang de la conjonctive ; on peut enlever, par

ce moyen, du sang en assez grande abondance pour causer une diminution de la turgescence et un collapsus de la conjonctive. Les scarifications doivent être faites immédiatement après la cautérisation ; car c'est alors que la congestion de la conjonctive est le plus forte et que l'on peut en obtenir le plus de sang ; elles ont, de plus, l'avantage de raccourcir la période d'élimination de l'eschare, et, par suite, les douleurs qui accompagnent cette période. Il n'est pas nécessaire de les faire profondément, parce qu'on risquerait alors, à une deuxième cautérisation, de faire pénétrer trop fortement le caustique et d'amener des cicatrices ; il n'y a qu'à toucher légèrement la conjonctive avec le scarificateur, en plusieurs endroits, pour inciser l'épithélium, les papilles et les vaisseaux superficiels.

Pour entretenir l'hémorrhagie, il faut souvent étancher le sang avec une éponge trempée dans de l'eau tiède ; en même temps, il faut accélérer la circulation dans les vaisseaux et l'écoulement du sang, en faisant mouvoir avec les doigts les paupières renversées l'une contre l'autre. Ces scarifications sont surtout très-efficaces là où il existe une conjonctive très-congestionnée et cyanosée, comme on la rencontre fréquemment dans la conjonctivite purulente des nouveau-nés. Dans ces cas, la circulation est très-lente, et, au commencement de la scarification, il ne s'écoule que peu de sang ; ce n'est qu'en faisant les mouvements des paupières que nous venons d'indiquer et en épongeant fréquemment le sang, que l'on excite le cours de ce liquide et que l'on amène une hémorrhagie suffisante et très-salutaire.

Nous ne croyons pas utile d'employer les scarifications avant la cautérisation, car elles faciliteraient la pénétration du caustique dans l'épaisseur du tissu conjonctival, et par suite la formation de cicatrices. Il faut suspendre les scarifications, comme inutiles, aussitôt que la turgescence et le gonflement de la muqueuse ont diminué et que les symptômes d'inflammation ont perdu de leur intensité.

Outre ces scarifications, on a proposé d'exciser plus ou moins largement le chémosis quand il est bien prononcé. C'est là un mauvais procédé ; car, bien que la conjonctive, grâce à la facilité avec laquelle elle se déplace, puisse aisément suffire à remplacer la perte de substance, on n'enlève pas impunément une partie de la muqueuse, et l'on risque de provoquer des cicatrices fâcheuses. Ce procédé présente encore un autre inconvénient, c'est de donner lieu, là où la conjonctive a été excisée, à une production de bourgeons charnus qui entravent singulièrement la rapidité de la guérison.

On parvient à faire disparaître le chémosis, et cela sans aucun inconvénient pour l'œil, en scarifiant fréquemment la conjonctive soulevée. Comme il n'y a là qu'une infiltration séreuse, il est facile de faire sortir le liquide par les scarifications ; afin d'empêcher une nouvelle collection, on répète ces dernières. Pour les pratiquer, nous employons les ciseaux de Cooper, et nous faisons plusieurs incisions rayonnant vers la cornée. Tous les ché-

mosis n'ont pas besoin de ce traitement ; assez souvent, le gonflement de la conjonctive bulbaire cesse aussitôt qu'après une cautérisation suffisante la période de rémission a commencé

Il faut attacher la plus grande attention au traitement de la conjonctivite purulente, lorsqu'il se présente une complication du côté de la cornée. On doit avoir soin d'examiner l'œil avec de grandes précautions et ne pas faire subir aux paupières des tiraillements inutiles ; il faut éviter également la pression sur le globe de l'œil, comme celà a si facilement lieu par l'emploi des élévateurs. Néanmoins, il est absolument nécessaire de se rendre bien compte de l'état de la cornée, en examinant l'œil ; s'il se présente un abcès, un ulcère ou une facette de cette membrane, il faut instiller immédiatement une goutte d'une solution de sulfate neutre d'atropine :

Sulfate neutre d'atropine	5 centigrammes.
Eau distillée.....	10 grammes.

et répéter cette instillation six à huit fois par jour. Notre intention est, en agissant ainsi, de diminuer la pression intra-oculaire, et, en même temps, de relâcher la cornée ; ce relâchement est surtout dû à la paralysie momentanée des muscles intrinsèques de l'œil. Nous avons ainsi plus de chances d'obtenir la guérison, en facilitant la régénération.

Il est surtout important de diminuer la pression intra-oculaire dans le cas d'ulcère de la cornée ; puisque la partie amincie de l'ulcère est soumise à la même pression que les parties normales, et ne peut naturellement offrir la même résistance. La pression intra-oculaire, beaucoup trop forte pour l'amincissement de ces parties, entrave leur nutrition et facilite leur destruction. Aussitôt que l'ulcère a atteint une certaine profondeur, son plancher est soumis à une telle pression qu'il est impossible que la régénération ait lieu, à moins que cette pression ne cesse pendant quelque temps ; et cela n'arrive qu'après une perforation. L'humeur aqueuse s'écoule alors et la pression intra-oculaire est réduite à peu de chose. Mais, au moment où la fistule qui s'était formée se ferme, l'humeur aqueuse se reproduit, et la pression recommence à agir contre le plancher de l'ulcère, qui peut, ou résister, parce qu'il a gagné assez en épaisseur, ou nécessiter une deuxième perforation.

Quand on suppose que l'ulcère, ayant acquis une profondeur considérable, ne peut se guérir que par une perforation, il vaut beaucoup mieux la faire directement, que d'attendre qu'elle ait lieu spontanément. On fait alors la paracentèse avec une aiguille (à paracentèse), dans le fond de l'ulcère même, et on cherche à faire sortir l'humeur aqueuse aussi lentement que possible. On obtient ainsi une ouverture très-petite ; l'humeur aqueuse s'écoule progressivement, ce qui a très-rarement lieu dans la perforation spontanée, qui

est le plus souvent brusque. Une perforation spontanée a encore l'inconvénient d'amener une perte de substance trop considérable ; car elle n'a lieu que lorsque le fond de l'ulcère s'est excessivement aminci, et alors les parties qui entourent la fistule se nécrosent le plus souvent et sont perdues pour la régénération; il en résulte une opacité qui aurait été beaucoup réduite par la paracentèse. Aussitôt que l'humeur aqueuse s'est écoulée par le trou de cette dernière, la régénération commence ordinairement par les bords de l'ulcère.

Après la fermeture de la fistule qui s'est établie, il faut répéter la paracentèse, si l'on voit le plancher de l'ulcère poussé de nouveau en avant par une pression trop forte. Il est nécessaire de répéter plus souvent encore ce procédé opératoire, si l'ulcère, sans présenter une profondeur menaçante, s'étend trop rapidement. Dans ce cas, à cause de la plus grande épaisseur des parois du plancher de l'ulcère, la fistule se ferme beaucoup plus facilement et nécessite de plus fréquentes paracentèses. On réussit ainsi à guérir souvent les ulcères de la cornée, sans produire d'opacités notables; tandis que si on laisse à la nature le soin de faire ces perforations, et surtout si cet accident se répète, il reste toujours des cicatrices opaques plus ou moins considérables.

Le lendemain du jour où l'on a fait une paracentèse, il est possible, en pressant légèrement avec un stylet les parties voisines de la fistule, qui s'est fermée, de l'ouvrir de nouveau et de donner issue à l'humeur aqueuse. Il est vrai que l'iris s'applique, après la paracentèse, contre le trou fistuleux, et qu'il en résulte, par accollement, une synéchie antérieure; mais cette synéchie n'est d'aucune importance, elle disparaît d'elle-même après la production et l'accumulation d'une nouvelle quantité d'humeur aqueuse, et, si cela n'a pas lieu, on la fait disparaître par l'application des mydriatiques.

Il n'y a donc pas à hésiter, on doit pratiquer la paracentèse lorsqu'il se présente un ulcère d'une certaine profondeur et d'une certaine étendue. même si la perforation naturelle ne devait pas avoir lieu; car alors on place l'ulcère dans des conditions beaucoup plus favorables et on évite souvent de grandes opacités. Des expériences comparées ont prouvé la vérité de ce que nous venons d'avancer.

Si l'on traite un œil déjà atteint de perforation avec complication de prolapsus de l'iris, il est nécessaire de pratiquer l'excision de la portion herniée de cette membrane, aussitôt que sa réduction par l'instillation de l'atropine est devenue impossible. Dans les cas assez fréquents où l'on apporte des enfants au médecin, après qu'une grande perforation centrale de la cornée s'est déjà opérée, perforation par laquelle le cristallin est passé et fait hernie, il ne faut pas hésiter à faire sortir le cristallin, et même une petite partie de l'humeur vitrée, pour réduire complétement la pression intra-oculaire. Si,

dans ces cas, l'inflammation ne se propage pas sur les parties internes de l'œil, on peut encore obtenir une guérison de l'affection cornéenne, qui laisse assez de transparence à la cornée pour justifier une opération de pupille artificielle. Il est très-intéressant de voir ces yeux, vidés en partie, se remplir peu à peu, et donner encore, après qu'on a pratiqué la pupille artificielle, une vision assez satisfaisante.

Il ne nous reste que peu à ajouter au traitement de la conjonctivite purulente. Nous avons déjà dit qu'il faut s'efforcer de bien nettoyer l'œil, soit par des cautérisations et l'application de compresses glacées, soit par des instillations répétées d'eau tiède ou d'une infusion légère aromatique. Quand aux déplétions sanguines par des saignées ou par des sangsues, nous ne leur faisons qu'une faible part dans le traitement ; nous leur préférons les scarifications, qui enlèvent directement le sang à la conjonctive. On peut bien appliquer un certain nombre de sangsues à la tempe, et l'on sera souvent forcé d'agir ainsi, par suite de la pression qu'exerce le public sur le médecin, mais ce sera sans grande influence sur le cours de la maladie ; si l'on veut appliquer les sangsues, on fera bien de ne pas les placer trop près de l'œil, pour ne pas augmenter inutilement le gonflement des paupières.

Pour obtenir un dégonflement de ces dernières et pour diminuer la compression qu'elles exercent sur le globe, on peut cautériser la peau avec du nitrate d'argent pur, après qu'on l'a humectée avec de l'eau. On peut employer ainsi, dans le même but, la teinture d'iode ou le sous-acétate de plomb liquide ; mais c'est là un procédé auquel il ne faut pas accorder une trop grande confiance.

Il est bon, au début de la conjonctivite purulente, d'agir d'une manière dérivative sur le canal intestinal, et le meilleur moyen est d'employer les purgatifs salins. Nous ne prescrivons le calomel comme purgatif que lorsque les paupières présentent une certaine roideur et que nous craignons une attaque de diphthérite. Il faut aussi en user dans les cas mixtes où il y a mélange de conjonctivite purulente et de conjonctivite diphthéritique, pour faciliter la transformation en état purulent.

Quant aux caustiques que nous employons dans le traitement de la conjonctivite purulente, le meilleur, sans contredit, est le nitrate d'argent mitigé (une partie de nitrate sur deux de potasse). Le nitrate d'argent pur ne doit être employé que rarement et d'une manière transitoire ; on pourrait même, presque toujours, le remplacer par un nitrate d'argent mitigé, composé de parties égales de nitrate d'argent et de nitrate de potasse. Le nitrate d'argent mitigé a le grand avantage de pouvoir être parfaitement dosé dans son application, et de donner une eschare solide et régulière.

Dans la conjonctivite purulente chronique, où les cautérisations doivent être répétées moins souvent, selon l'état inflammatoire de la muqueuse, nous croyons devoir encore donner au nitrate d'argent mitigé la préférence sur

tout autre caustique ; mais on peut aussi, dans ces cas, employer le sulfate de cuivre, ou se servir d'une solution forte de sous-acétate de plomb :

Sous-acétate de plomb..... } aa 15 grammes.
Eau distillée..... }

Après une application consciencieuse et exacte du nitrate d'argent mitigé, il sera, le plus souvent, inutile d'avoir recours à un autre caustique.

Résumons encore, en peu de mots, le traitement de la conjonctivite purulente.

Dans les premiers jours, au début de la maladie, il faut être très-prudent dans l'application des caustiques; tant qu'il y a quelque roideur dans les paupières, et que le boursouflement de la muqueuse et le développement des papilles ne sont pas encore prononcés, on peut craindre d'avoir affaire à une conjonctivite diphthéritique commençante, et il est sage d'attendre quelques jours avant d'employer les cautérisations. Dans cet intervalle, il faut agir énergiquement en appliquant les compresses glacées, donner du calomel à dose purgative, et placer des sangsues à la tempe ou à l'angle interne de l'œil ; en même temps, il est bon de faire des frictions au front avec de l'onguent mercuriel simple; mais, aussitôt qu'une sécrétion purulente s'est faite en abondance, et que la maladie s'est clairement manifestée, il faut agir avec le caustique, scarifier, si la turgescence de la conjonctive est bien prononcée, et appliquer les réfrigérants avec persévérance, surtout immédiatement après les cautérisations. S'il survient un chémosis trop fort, il faut l'inciser avec les ciseaux. La chose à laquelle il faut apporter le plus d'attention dans le courant du traitement, c'est de bien préciser à quels intervalles et avec quelle énergie il faut appliquer le caustique.

Si la cornée est attaquée, il faut néanmoins continuer les cautérisations ; on doit instiller les mydriatiques et surtout le sulfate d'atropine, et faire la paracentèse de la cornée, s'il y a nécessité.

Il nous reste maintenant à dire quelques mots sur la conjonctivite purulente des nouveau-nés et sur la conjonctivite gonorrhéique.

A. — Conjonctivite purulente des nouveau-nés (ophthalmie des nouveau-nés).

Dans le plus grand nombre de cas, cette maladie est provoquée par l'inoculation ; nous en avons la preuve dans la manière régulière avec laquelle cette maladie apparaît le troisième ou le quatrième jour après la naissance. Quand la tête de l'enfant passe par le vagin, il peut rester quelques traces du pus blennorrhagique entre les paupières, et cela suffit pour l'infection. Mais nous ne voulons pas dire par là que toute femme attaquée de blennorrhée du

vagin doive, par cela même, donner à son enfant une conjonctivite purulente, ce qui augmenterait singulièrement le nombre de ces affections; d'un autre côté, nous voyons attaqués de conjonctivite purulente des enfants dont les mères n'ont montré aucun signe de blennorrhée du vagin. Dans ces derniers cas, c'est la conjonctivite purulente spontanée, qui peut attaquer aussi bien un nouveau-né qu'un adulte (1). Il ne faut pas oublier aussi combien sont nombreuses les causes d'irritation auxquelles sont exposés les yeux d'un nouveau-né.

C'est avec raison qu'on a fait remarquer que les ophthalmies des nouveau-nés peuvent souvent être le résultat d'attouchements avec les mains sales ou du nettoyage avec des substances irritantes (l'eau-de-vie, par exemple, en Angleterre). Les asiles destinés aux enfants trouvés renferment une foule d'agents nuisibles propres à rendre fréquente cette maladie; il est de fait que l'ophthalmie des nouveau-nés est beaucoup moins rare chez les personnes pauvres que dans la classe aisée, où les enfants sont moins exposés à l'action nuisible de la lumière et de la malpropreté.

Toutefois, c'est un fait curieux de voir combien le nombre de ces ophthalmies des nouveau-nés augmente à certaines époques, de sorte qu'on est alors naturellement porté à leur attribuer un caractère épidémique.

(1) La note suivante, que M. Mackenzie publie à ce sujet, nous semble assez importante, en ce qui concerne l'étiologie de cette maladie. Afin de constater jusqu'à quel point l'ophthalmie des nouveau-nés pouvait être occasionnée par un écoulement provenant des organes génitaux de la mère, le docteur Lederschold fit interroger, pendant le courant de l'année 1832, toutes les femmes qui se présentèrent pour accoucher à la maternité de Stockholm, sur la question de savoir si elles étaient, ou non, atteintes d'écoulement. 360 femmes furent accouchées; après avoir déduit les enfants mort-nés, ou ceux qui moururent quelques jours après la naissance, il resta 328 femmes dont les enfants purent être observés. 137 étaient affectées d'un écoulement des parties génitales et 181 en étaient exemptes; 30 enfants furent atteints d'ophthalmie purulente: 20 provenaient de mères ayant des écoulements et 10 de mères qui n'en avaient pas. Il résulte de là que les écoulements des parties génitales sont très-communs chez les femmes enceintes, que toutes celles qui en sont atteintes ne communiquent pas nécessairement l'ophthalmie à leurs enfants, et qu'enfin l'ophthalmie peut survenir chez des enfants dont les mères n'avaient pas d'écoulement, preuve que la maladie peut reconnaître d'autres causes. Mais si l'on considère que 20 enfants sur 137, provenant de mères ayant des écoulements, ou environ 1 sur 7, ont eu l'ophthalmie, tandis que 10 seulement sur 181, ou 1 environ sur 18, provenant de mères sans écoulement, ont eu la même affection, et que la proportion des premiers est par conséquent près de trois fois plus considérable que celle des seconds, on peut affirmer que le fait d'un écoulement génital chez la mère est une cause très-fréquente de cette maladie, bien qu'elle n'en soit pas la cause unique. (*Medical Gazette*, vol. XXVII, p. 382. London, 1840. — *Traité pratique des maladies des yeux*, par W. Mackenzie, traduit par MM. Warlomont et Testelin. Paris, 1856, p. 758.)

Au début de la maladie, les cils sont légèrement accolés, les paupières un peu gonflées, leurs bords rougis, et il apparaît une sécrétion muqueuse. Ces symptômes s'arrêtent quelquefois là, et l'on n'a affaire qu'à une irritation catarrhale de la conjonctive qui passe sans laisser de suites; mais, aussitôt que ces signes se montrent chez un nouveau-né, il faut être bien sur ses gardes, et ne pas oublier qu'ils peuvent être les précurseurs d'une conjonctivite purulente. Dans des cas assez rares, on rencontre, avec cette irritation catarrhale de la conjonctive, une prédisposition à des hémorrhagies spontanées, particularité que l'on a décrite sous le nom de *larmoiement sanguin*. Dans le petit nombre de cas que nous avons observés, il ne s'agissait que d'un mélange du sang avec les larmes et la sécrétion de la muqueuse, ce qui produisait un larmoiement rouge couleur de sang. Aucune particularité ne put être signalée, soit dans l'état général du malade, soit dans la muqueuse.

Lorsqu'on a réellement affaire à une affection purulente, on observe, vers le troisième ou quatrième jour, tous les symptômes que nous venons d'indiquer : l'accolement des cils, un léger gonflement et une rougeur du bord des paupières; de plus, si l'on ouvre ces dernières, on trouve la conjonctive rouge et légèrement gonflée.

Les symptômes se montrent d'abord sur un œil, et ne tardent pas à gagner l'autre.

Le sac conjonctival est rempli d'un liquide citrin, résultant du mélange de quelques traces du pigment sanguin avec une sécrétion claire, dans laquelle nagent quelques flocons de mucosité. Le gonflement et la rougeur de la conjonctive augmentent de plus en plus, et, si nous écartons les paupières, il s'en échappe une ou plusieurs gouttes d'une sécrétion purulente; alors le diagnostic devient certain. Au bout de peu de jours, le gonflement, le boursouflement de la conjonctive et la turgescence des vaisseaux se manifestent clairement, et une sécrétion purulente a lieu en abondance.

Chez les nouveau-nés, la conjonctive palpébrale et celle du cul-de-sac sont beaucoup plus malades que celle du globe, aussi le chémosis n'a-t-il pas souvent un développement capable de cacher la cornée. Le gonflement de la muqueuse des paupières et de celle du cul-de-sac sera souvent tel, que, soit spontanément, soit par le fait d'une légère contraction des paupières, à la suite des cris et des pleurs de l'enfant, un ectropion se produit très-facilement. L'étroitesse de la fente palpébrale est aussi, chez les nouveau-nés, une cause fréquente d'aggravation de la maladie.

Les paupières des enfants sont rouges, surtout sur les bords : elles sont lisses et souvent extrêmement gonflées; la sécrétion du pus peut être quelquefois si abondante, que ce dernier s'écoule sur les joues des petits malades.

Nous attirerons ici l'attention sur un point important. Dans les premiers

jours de la maladie, on observe quelquefois une certaine roideur dans les paupières; la muqueuse est gonflée, mais plutôt cyanosée, et elle ne présente pas le développement des papilles qu'on voit dans la conjonctivite purulente. On voit à l'état cyanosé de la conjonctive se joindre une disposition à la stase du sang dans les vaisseaux congestionnés. Jamais il ne survient ici une véritable conjonctivite diphthéritique; et, quant à nous, nous n'avons jamais eu l'occasion d'observer chez des nouveau-nés cette conjonctive lisse, pâle, infiltrée, fortement gonflée, et dépourvue de sang, qui est propre à cette affection. Ce que l'on a considéré comme conjonctivite diphthéritique des nouveau-nés n'était autre chose que la complication que nous venons d'indiquer, ou une méprise causée par la présence dans la sécrétion d'éléments fibrineux qui, au contact de l'air, se coagulaient et formaient, au lieu d'une couche de pus, une sorte de membrane sur la conjonctive. Si, dans ces cas, on écarte les paupières, on voit la muqueuse couverte d'une couche d'un gris jaunâtre, ce qui, à la première vue, simule parfaitement une conjonctivite diphthéritique. Mais cette sécrétion peut, au moyen d'une pince ou souvent par un léger frottement avec le doigt, être enlevée en totalité ou en lambeaux, et la muqueuse apparaît alors rouge, boursouflée, et avec des papilles bien développées.

Nous avons eu l'occasion d'observer des cas où cette sécrétion coagulable était très-abondante, et où la muqueuse rouge et turgescente se recouvrait bientôt d'une nouvelle couche de sécrétion coagulée, après qu'on l'avait enlevée une première fois. Ce n'est point une infiltration fibrineuse dans le tissu de la conjonctive (ce qui caractérise la diphthérite); car, quoique souvent, en enlevant la couche coagulée, il s'ensuive une légère hémorrhagie, cela ne prouve pas que cette masse fibrineuse ait pénétré dans le tissu de la muqueuse : en effet, la muqueuse d'une conjonctivite purulente aiguë présente de ces hémorrhagies au moindre attouchement. Nous ne pouvons pas regarder cette tendance à la coagulation de la sécrétion comme étant une preuve de diphthérite; il n'y a ici ni stase dans la circulation, ni appauvrissement du sang dans la muqueuse, et les scarifications donnent assez de sang, aussitôt que l'on fait subir aux paupières les mouvements indiqués plus haut. Aussi nous voyons ces maladies guérir par un traitement convenable et quelquefois même spontanément, sans laisser de cicatrices.

La roideur des paupières, que nous observons quelquefois dans les premiers jours de la maladie, de même que l'état cyanosé et lisse de la conjonctive, qui n'est pas encore boursouflée, ne suffisent pas pour nous faire croire à une véritable diphthérite; néanmoins il faut bien tenir compte de cet état pendant le traitement.

La conjonctivite purulente des nouveau-nés n'offre rien de bien important qui puisse la faire distinguer de celle des adultes. Le gonflement des

papilles est quelquefois énorme, et celles-ci ont été décrites souvent par les auteurs comme étant des granulations.

S'il se produit dans ces cas un ectropion des paupières, il faut le combattre par une pression externe ; le moindre tiraillement peut alors reproduire cet ectropion.

L'état général des enfants n'offre pas ordinairement d'altération; l'agitation et l'insomnie que l'on rencontre chez eux sont probablement dues à l'énergie du traitement qu'on leur fait subir.

Pour ce qui regarde la fréquence des complications d'affections de la cornée et leur mode d'apparition, nous ne pouvons pas non plus trouver de différence entre la conjonctivite purulente des nouveau-nés et celle des adultes. Nous ne partageons pas l'opinion de beaucoup d'auteurs, que l'ophthalmie purulente des nouveau-nés soit plus souvent compliquée d'affections de la cornée que celle des adultes. On a souvent prétendu que les enfants faibles et cachectiques étaient surtout exposés à une issue fatale de la maladie, à cause de la facilité avec laquelle surviennent des affections du côté de la cornée. Il est impossible de poser son pronostic d'après l'état général, car nous voyons des enfants faibles et cachectiques échapper assez fréquemment aux dangers de l'ophthalmie purulente, tandis que des enfants forts et vigoureux perdent la vue. Les premiers y sont souvent les plus exposés, non à cause de leur état général, mais parce que les parents de ces enfants mal nourris se trouvent ordinairement dans une position malheureuse, qui ne leur permet pas de leur donner les soins nécessaires.

Il est impossible de préciser le moment où ces complications arrivent le plus facilement. Plus fréquemment que chez les adultes, les nouveau-nés présentent la complication qui débute par de petites infiltrations vers le bord de la cornée; les infiltrations se réunissent et forment un ulcère en arc. Lorsque cet arc a pris une certaine étendue, la partie centrale de la cornée tend à se nécroser ; il survient une grande perforation ; le cristallin s'échappe, et un staphylôme en est la conséquence presque inévitable. Heureusement ces abcès multiples avec nécrose de la cornée sont très-rares, si l'on applique à temps un traitement convenable.

Les cataractes centrales (ou capsulo-lenticulaires) que l'on rencontre à la suite de l'ophthalmie des nouveau-nés, sont dues à une perforation de la cornée, et ne peuvent pas être, comme le dit M. Mackenzie, la conséquence d'une simple inflammation de la capsule, sans que la perforation de la cornée infiltrée ait eu lieu.

On voit souvent l'ophthalmie des nouveau-nés produire des taches plus ou moins considérables de la cornée qui, selon leur épaisseur et leur étendue, donnent lieu à des amblyopies plus ou moins fortes, à la myopie, au strabisme, au nystagmus, etc.

Traitement. — Nous n'avons pas grand'chose à ajouter à ce que

nous avons dit de la conjonctivite en général. Dans les premiers jours, si l'on observe une certaine roideur des paupières, il est prudent d'attendre un peu pour cautériser. Dans cet intervalle, il faut appliquer des réfrigérants, qui sont très-bien supportés par les petits malades; inutile de dire qu'il faut prendre les précautions nécessaires pour qu'ils ne se refroidissent pas.

Malheureusement les enfants pauvres, tels que ceux que l'on rencontre dans les crèches, sont souvent confiés à des nourrices grossières qui, par le peu de délicatesse de leurs soins, font échouer l'efficacité de ces réfrigérants. Dans tous les cas, il faudra s'assurer avec soin que l'œil est tenu dans un grand état de propreté. A cet effet, nous recommandons de faire passer, toutes les heures, ou même toutes les demi-heures, entre les paupières, à l'aide d'une éponge, une filet d'eau tiède. Pour éviter l'accolement palpébral nous prescrivons la pommade suivante, que nous faisons appliquer sur le bord des paupières closes à l'aide d'un pinceau : précipité rouge, 3 centigrammes; huile d'amandes douces, 1 gramme; axonge, 5 grammes.

Pour accélérer la disparition de la roideur des paupières et la cyanose de la muqueuse, qu'on observe quelquefois au début de l'ophthalmie des nouveau-nés, il faut donner un demi-centigramme de calomel, trois ou quatre fois par jour, et faire appliquer sur le front de l'onguent mercuriel simple, en petite quantité. Ce traitement sera discontinué aussitôt que l'état purulent de la conjonctive se sera très-clairement manifesté. Il faut alors employer le caustique et le faire suivre de l'application des compresses glacées; on peut aussi donner, en même temps, quelque faible laxatif.

Nulle part, l'effet souverain des cautérisations n'éclatera plus manifestement que dans le traitement de la conjonctivite purulente des nouveau-nés; en les appliquant avec exactitude, on peut, presque toujours, éviter des complications dangereuses du côté de la cornée, et l'on voit alors cette maladie tant redoutée prendre un caractère relativement assez bénin. Mais il faut bien appliquer ces cautérisations, et lorsque le gonflement et la sécrétion sont très-prononcés, il devient quelquefois urgent de les répéter deux fois par jour.

On a voulu, dernièrement encore, accuser les cautérisations de déterminer des ulcérations du côté de la cornée (Alfred Graefe) (1), surtout dans les formes très-turgescentes de la conjonctivite des nouveau-nés. Nous n'avons jamais observé ce fait, peut-être parce que nous sommes dans l'habitude de faire suivre la cautérisation de nombreuses scarifications, surtout lorsque la conjonctive paraît cyanosée.

Dans les cas moins graves, on peut renverser les deux paupières en même temps et les cautériser ensemble; après quoi, on aura soin de bien neutraliser l'excès du caustique.

Dans les cas graves, il faut cautériser successivement les paupières, et

(1) *Klinische Monatsblätter*. T. III, p. 370, 1865.

faire attention de bien atteindre avec le caustique le fond du cul-de-sac.

On a encore dernièrement conseillé (M. Stellwag de Carion) d'appliquer les caustiques sous forme de solution ou de pommade, en maintenant appliquée sur les paupières, au moyen d'un bandeau compressif, de la charpie imbibée avec le susdit médicament. Ce pansement serait renouvelé, selon l'urgence des cas, de deux à cinq fois par jour. Quoique nous ayons une grande confiance dans l'occlusion palpébrale comme remède, nous n'employons pas néanmoins ce procédé, dans les cas où il y a sécrétion abondante de la muqueuse.

Le traitement de ces ophthalmies n'exige que rarement la cautérisation avec le nitrate d'argent pur; lorsqu'il est besoin d'agir énergiquement, il faut se servir du nitrate d'argent mitigé, par portions égales, de nitrate de potasse. Nous nous élevons également contre tout caustique liquide, et surtout contre les instillations d'une dissolution forte de nitrate d'argent il est impossible de bien localiser leur effet, et elles n'attaquent que trop facilement la cornée d'une manière fâcheuse.

S'il y a turgescence de la muqueuse avec engorgement sanguin très-prononcé, il faut scarifier après la cautérisation, et tâcher d'entretenir l'hémorraghie aussi longtemps que possible. Il faut agir de même dans les cas d'affection de la cornée, pour accélérer l'élimination de l'eschare. Le chémosis disparaît, presque toujours, quand survient l'amélioration de l'état inflammatoire de la conjonctive palpébrale, et il n'exige pas un traitement direct. S'il ne cède pas assez rapidement, on peut accélérer sa disparition en cautérisant légèrement la partie périphérique de la conjonctive bulbaire, ou en la scarifiant; mais, encore ici, faut-il rejeter absolument toute excision de la conjonctive ; cette opération, d'ailleurs, ne serait pas facile.

Dans tous les cas de conjonctivite purulente, il est nécessaire de se rendre compte de l'état de la cornée. Pour cela, l'examen des yeux, chez les nouveau-nés et chez beaucoup d'enfants, doit être fait, à l'aide des élévateurs, parce que le gonflement des paupières ne permet que rarement un examen direct suffisant.

Quand il y a affection de la cornée, il faut continuer les cautérisations, bien neutraliser, et scarifier.

L'efficacité d'un semblable procédé nous a encore été prouvée, tout récemment, par les observations qui sont données en note (1).

(1) Observation I. — Un enfant âgé de trois semaines nous fut présenté, après avoir été pris d'ophthalmie purulente dès le troisième jour qui suivit sa naissance. Il avait été traité, au début de la maladie, par un confrère très-versé dans le traitement des maladies des yeux. Comme, probablement, les symptômes de la maladie avaient toujours été en diminuant de plus en plus, le médecin commit l'imprudence de permettre aux parents de mettre l'enfant en nourrice une semaine après le commencement de son traitement. L'enfant fut rapporté de la campagne huit jours après, avec un écoulement très-abon-

En cas de complication cornéenne, on peut, pour éviter le frottement de l'eschare sur la membrane malade, se servir, pour nettoyer l'œil, de lait tiède que l'on instille entre les paupières. S'il y a des ulcères de la cornée,

dant de pus, et les cornées prises d'une infiltration profonde, de couleur gris jaunâtre, qui occupait au centre de cette membrane une étendue de 3 à 4 millimètres. Le médecin de la maison, auquel l'enfant fut de nouveau présenté, déclara que ce dernier avait perdu toute faculté de voir, et, par suite, conseilla d'abandonner tous les traitements que l'on mettait en usage. C'est à ce moment que l'enfant nous fut apporté par les parents désespérés : quoique les cornées fussent gravement compromises, nous n'hésitâmes pas un instant à cautériser fortement les paupières renversées séparément et à les scarifier après, en tâchant d'entretenir l'écoulement du sang aussi longtemps que possible. Nous conseillâmes, en même temps, d'instiller toutes les trois heures une goutte de solution d'atropine, et de maintenir, pendant trois heures après la cautérisation, des compresses froides, pour accélérer l'élimination de l'eschare. (Un emploi plus exagéré des compresses froides, lorsque la cornée est fortement atteinte, ne nous paraît pas favorable, parce qu'il pourrait faciliter la nécrose du tissu cornéen.) Ce traitement fut immédiatement suivi d'une notable diminution de la sécrétion purulente ; après quatre semaines, l'écoulement purulent avait entièrement cessé ; la muqueuse, encore un peu veloutée, avait repris sa coloration normale, et il ne restait sur les cornées que de légères taches de 3 millim. de diamètre, qui sont actuellement en voie de disparition. Nous avons eu occasion de présenter l'enfant dont il s'agit à plusieurs confrères, à notre clinique, en insistant sur la nécessité qu'il y a de ne pas discontinuer les cautérisations, dans l'ophthalmie purulente, voire même avec des complications graves du côté de la cornée.

Observation II. — Pendant que nous traitions l'enfant dont nous venons de parler, un autre, âgé de douze jours, nous fut amené par les parents qui avaient consulté un de nos spécialistes ; ce médecin déclara que les yeux de l'enfant, dont le sac conjonctival laissait échapper du pus en abondance, étaient en pleine suppuration, et qu'il n'y avait pas moyen de lui rendre la vue. On conseilla aux parents de placer une compresse de guimauve et de pavot sur les yeux, pour n'avoir pas le triste spectacle de les voir se crever. J'examinais les yeux de l'enfant à l'aide d'élévateurs, et je trouvais, quoiqu'il existât une ophthalmie de plus violentes, la cornée de l'œil droit parfaitement intacte et celle de l'œil gauche atteinte d'une infiltration légère, qui occupait le centre de cette membrane. Je consolai les parents autant que cela me fut possible, et j'entrepris le même traitement que j'avais mis en œuvre pour l'enfant dont je viens de parler ; toutefois j'appliquai ici les réfrigérants avec plus de persévérance, parce que les cornées n'exigaient pas une trop grande réserve dans l'usage du froid. L'emploi du nitrate d'argent mitigé, suivi de scarifications, et les compresses glacées, parvinrent, dans l'espace de trois semaines, à faire cesser tout écoulement purulent. Les cornées étaient en parfait état ; à peine pouvait-on voir encore, sur celle de gauche, un léger nuage. Je priai les parents de vouloir me permettre de présenter cet enfant à ma clinique, non-seulement afin d'insister sur les excellents résultats qu'on pouvait obtenir de la thérapeutique que nous avons exposée avec tant de détails, mais, d'un autre côté, pour engager mes jeunes confrères à ne jamais porter imprudemment un pronostic qui mettrait le désespoir dans les familles, et qui pourrait singulièrement ébranler la considération dont un bon praticien doit toujours jouir.

outre l'application de l'atropine, il faut employer la paracentèse pour éviter des opacités cornéennes étendues, qui entraîneraient plus ou moins de troubles dans la vision. On enlève avec des ciseaux les trop grands prolapsus de l'iris, et l'on cherche ainsi à diminuer la pression intra-oculaire ; on peut même être obligé de faire sortir le cristallin, pour conserver le tissu de la cornée.

Il est certain que là où l'on a pu, au commencement de la maladie, bien appliquer les cautérisations, on évite presque toujours ces accidents si redoutables. Malheureusement, on donne encore aujourd'hui les nouveau-nés à soigner à des sages-femmes ignorantes, et l'on n'apporte que trop souvent les enfants au médecin lorsqu'ils ont déjà une affection grave de la cornée ou même de grandes perforations.

Nous devons considérer la conjonctivite purulente des nouveau-nés comme une affection locale. Il est rare de voir survenir des symptômes généraux, comme, par exemple, des convulsions ; mais ces derniers sont plus fréquents lorsque la perforation de la cornée s'est faite sur une grande étendue, et surtout lorsque l'inflammation a gagné l'intérieur de l'œil.

B. — Ophthalmie gonorrhéique ou blennorrhagique des auteurs.

Sans aucun doute, la sécrétion gonorrhéique est inoculable sur la conjonctive ; le grand nombre des cas malheureux où l'infection a eu lieu de cette manière, et, d'autre part, des expériences directes ont bien démontré ce fait. Voici une observation très-curieuse, qui tend à établir l'inoculabilité du pus et qui se prêterait bien difficilement aux suppositions de métastase que l'on aime encore tant à invoquer dans l'ophthalmie gonorrhéique. Cette observation se trouve dans les *Leçons cliniques sur les affections blennorrhagiques* du docteur Cullerier (1). « Un malade, dit-il, qui a » séjourné longtemps dans mes salles, entra pour une blennorrhagie ; il » avait un œil d'émail : un de ses yeux, en effet, avait été perdu dans son » tout jeune âge, je ne sais par suite de quelle affection ; il ôtait cet œil arti- » ficiel chaque soir et le mettait dans un verre d'eau qui lui servait à laver » sa verge. Tout à coup, il est pris d'une inflammation très-intense du moi- » gnon de son œil et de toute la membrane qui tapissait l'orbite, avec écou- » lement jaune verdâtre et douleurs affreuses. On en cherchait la cause, » quand il nous donna les renseignements précédents. Ce fait m'ayant » frappé, j'en parlai à M. Ricord, qui me dit en avoir observé un sem- » blable. » Nous avons appris par communication orale que, dans les deux cas, la maladie ne gagna pas l'autre œil.

Le plus souvent, quand un malade affecté de gonorrhée est attaqué de

(1) Publiées par le Dr Eugène Royet. Paris, 1861, p. 164.

conjonctivite purulente (ophthalmie gonorrhéique), surtout si un seul œil se trouve pris, il est possible de démontrer qu'une inoculation a eu lieu; d'un autre côté, on voit souvent l'inoculation de pus gonorrhéique se faire sur des personnes saines.

Dans le cas où, chez des personnes attaquées de gonorrhée, l'inoculation sur la conjonctive n'est pas démontrée, on n'a nullement besoin d'avoir recours, pour l'expliquer, à une métastase; ces sujets peuvent, aussi bien que d'autres, être atteints d'une conjonctivite purulente spontanée, sans qu'il existe aucun rapport entre cette maladie et la gonorrhée des organes génitaux.

On a prétendu qu'au début de l'ophthalmie gonorrhéique, l'écoulement diminuait considérablement du côté des organes génitaux, ou même cessait complétement. Ces observations sont très-rares, et nous croyons que lorsque les faits ont paru donner raison à ces théories, il y avait encore erreur d'interprétation. En effet, la sécrétion d'une gonorrhée qui va disparaître peut produire par inoculation une ophthalmie; d'un autre côté, la gonorrhée peut bien se guérir spontanément au début d'une ophthalmie purulente, sans qu'il y ait relation de cause à effet entre ces deux maladies.

Il est triste de voir que, par suite de ces idées purement théoriques de métastase, on est allé jusqu'à vouloir combattre l'ophthalmie gonorrhéique en provoquant un écoulement de l'urèthre, soit par inoculation directe, soit par l'usage prolongé d'une sonde à demeure. A supposer que nous admettions la métastase, comment peut-il se faire qu'un écoulement de l'urèthre réagisse sur la sécrétion purulente de la muqueuse oculaire? N'est-ce pas déjà trop pour le malade de souffrir d'une si grave maladie de l'œil, sans aller la compliquer d'un écoulement gonorrhéique, dont les suites sont loin d'être toujours inoffensives. En thérapeutique, la première condition doit être, sinon de guérir, au moins de ne pas aggraver la maladie.

Nous avons déjà indiqué pourquoi, malgré le grand nombre des gonorrhées, les conjonctivites gonorrhéiques sont relativement assez rares; ajoutons encore les raisons suivantes : la sécrétion gonorrhéique, de même que celle de la conjonctivite purulente, perd la faculté d'être inoculée, si elle est délayée dans une grande quantité d'eau (avec 50 ou 100 fois son volume d'eau); elle n'est pas inoculable non plus, si elle a été desséchée sur du linge ou des habits et exposée pendant trente-six ou quarante-huit heures à l'air. Il est intéressant d'observer que l'inoculation se fait le plus souvent à l'œil droit. Un fait qui milite encore contre l'idée d'une métastase, c'est que, le plus souvent, quand l'un des yeux est attaqué par la maladie, on peut éviter la contagion à l'autre œil par la simple application d'un bandeau compressif.

L'ophthalmie gonorrhéique est une maladie extrêmement rare chez la

femme, de telle sorte que, même dans les grands services de maladies vénériennes (Lourcine), on ne la rencontre que très-exceptionnellement. Nous ne l'avons vue nous-même que deux fois, chez M. Sigmund, dans le service des vénériennes du grand hôpital de Vienne.

Il importe de ne pas prendre toute irritation de la conjonctive pour le début d'une conjonctivite purulente, quand les sujets que nous observons sont atteints de gonorrhée, et surtout de ne pas appliquer immédiatement les cautérisations.

Un point important à savoir, c'est que la sécrétion de la gonorrhée peut produire par inoculation la conjonctivite diphthéritique; nous dirons plus, les cas foudroyants d'ophthalmie gonorrhéique qui ont été observés étaient, presque toujours, des cas de conjonctivite diphthéritique. Ce n'est que la diphthérite qui peut, avec une rapidité si effrayante, détruire un œil dans l'espace de douze à vingt-quatre heures ; car c'est par la strangulation des vaisseaux et l'absence complète de nutrition que la cornée tombe nécrosée. Il faut toujours avoir en vue que l'inoculation peut produire une conjonctivite diphthéritique, et baser son pronostic sur le boursouflement et la richesse de sang que la conjonctive présente dans les premières trente-six heures.

Nous croyons trouver la raison pour laquelle l'inoculation du pus d'une gonorrhée est, à juste titre, si redoutée dans cette particularité, que le pus d'une gonorrhée, surtout quand elle est à l'état aigu, donne beaucoup plus souvent naissance à l'ophthalmie diphthéritique qu'à l'ophthalmie purulente.

Les statistiques que l'on a faites jusqu'à ce jour viennent à l'appui de cette assertion; une seule de ces statistiques sera suffisante pour démontrer la malignité de l'ophthalmie consécutive à l'inoculation du pus gonorrhéique. M. Lawrence (1) a tiré les résultats qu'il a notés de 14 cas; 9 de ses malades étaient atteints d'ophthalmie gonorrhéique unilatérale, les autres d'ophthalmie double. Parmi les personnes de la première série, 6 ont perdu l'œil, 3 l'ont conservé, et encore l'une d'elles avec une synéchie antérieure, une autre avec un leucome. Des 5 malades de la seconde catégorie, 4 ont perdu un œil et le cinquième est resté complétement aveugle.

Si, au début de la maladie, les paupières, fortement gonflées, deviennent roides, se renversent difficilement, si la conjonctive pâlit de plus en plus, qu'elle présente, au lieu d'une sécrétion purulente, une sécrétion séreuse, grisâtre, mêlée de lambeaux fibrineux, c'est le début d'une diphthérite, et le pronostic est des plus graves; mais, au contraire, si les paupières sont molles, la conjonctive boursouflée, rouge, si elle contient du sang en abondance, si de plus les papilles sont bien développées, c'est une simple ophthalmie gonorrhéique, qui ne diffère en rien d'une conjonctivite purulente. Dans la plu-

(1) Mackenzie, *loc. cit.*, p. 177.

part des cas, il est impossible, dans les vingt-quatre ou trente-six premières heures, de préciser quel caractère la maladie prendra, et il est prudent de différer le pronostic jusqu'à ce moment.

Traitement. — Le traitement de l'ophthalmie gonorrhéique doit être aussi prompt qu'énergique.

Au commencement de la maladie, si les paupières sont roides et si la conjonctive pâlit, on a conseillé (de Graefe) de poser de vingt-quatre à trente-six sangsues à l'angle interne de l'œil, sur le dos du nez ou à la tempe, et de les placer l'une après l'autre, pour obtenir un écoulement sanguin continu ; pendant ce temps, il faut appliquer avec persévérance des compresses glacées. Nous donnons, toutes les heures ou toutes les deux heures, de 5 à 10 centigrammes de calomel, et faisons faire, toutes les deux heures, une friction avec l'onguent napolitain alternativement sur la poitrine, les bras et les cuisses ; en même temps, il faut frictionner le front avec ce même onguent. Ce traitement doit être continué jusqu'à ce qu'il se fasse un boursouflement visible de la conjonctive ou qu'il apparaisse quelques traces de salivation ; quand la salivation se montre, la vascularisation de la muqueuse ne tarde pas à la suivre. Nous n'avons pas besoin d'ajouter qu'il faut proportionner un traitement si énergique aux forces et au tempérament de l'individu.

Les malades atteints d'ophthalmie gonorrhéique doivent absolument être traités dans un service ou à domicile, une affection aussi grave ne pouvant être guérie facilement dans de simples consultations publiques.

Il est très-important de ne pas cautériser avant que les symptômes qui ont craindre une diphthérite aient complétement disparu ; on risquerait de rendre complète une stase de la circulation qui n'était qu'au début, et de causer ainsi une diphthérite qui ne se serait peut-être pas développée. C'est la raison qui a porté quelques auteurs (M. Stellwag de Carion) à supposer que les cautérisations à l'aide du nitrate d'argent pourraient bien provoquer des complications de diphthérite.

On n'aura le droit d'employer les cautérisations que lorsque la conjonctivite purulente sera évidente, et alors elles seront d'un effet souverain. C'est pour cela que nous ne croyons pas devoir recommander de cautériser, dès le début, toutes les ophthalmies gonorrhéiques (Ricord) ; c'est là une méthode dangereuse et qui ne donne de succès que dans un nombre de cas limité.

Lorsqu'un seul œil a été envahi par la maladie, on s'efforcera de préserver l'autre avec le bandeau compressif, ou avec des bandelettes de taffetas d'Angleterre imbriquées et recouvertes de collodion (1).

(1) Voyez le mode d'occlusion palpébrale, dans le but de préserver l'œil resté sain au commencement d'une ophthalmie gonorrhéique, par M. Warlomont (*Annales d'Oculistique*, t. XXXII, p. 27).

ARTICLE IV.

CONJONCTIVITE DIPHTHÉRITIQUE, OU DIPHTHÉRITE DE LA CONJONCTIVE.

La conjonctivite diphthéritique est une maladie qui n'a été bien reconnue et décrite que dans ces dernières années. Il est vrai que depuis longtemps on a parlé d'une conjonctivite membraneuse ; mais sans lui attribuer les caractères qui appartiennent à la diphthérite. M. le professeur Bouisson (de Montpellier) a décrit dans le *Compte rendu de la clinique chirurgicale*, 1846, un cas de conjonctivite membraneuse, et a fixé l'attention sur la grande malignité de cette maladie.

Dans ces derniers temps, le même auteur, après avoir observé plusieurs cas de ce genre, a publié un travail sur la conjonctivite diphthéritique (1), dans lequel il donne une trop grande importance à la sécrétion fibrineuse et coagulable qui forme des membranes sur la conjonctive ; mais où il ne définit pas le véritable caractère de la diphthérite.

Peu de temps après la première publication de M. Bouisson, M. Chassaignac a fixé l'attention des médecins sur la formation de membranes muqueuses ou fibro-muqueuses sur la conjonctive des nouveau-nés (2), mais sans indiquer les cas de véritable diphthérite. Jusqu'à présent même, la description de la conjonctivite diphthéritique n'a pas été donnée dans les traités d'ophthalmologie français. M. Desmarres (3) n'indique, en parlant de couches fibrineuses dans l'ophthalmie des nouveau-nés, qu'une complication désignée par lui sous le nom de *forme diphthéritique*. Nous sommes forcé de dire que la véritable diphthérite ne se rencontre jamais chez les nouveau-nés.

En 1857, M. Gibert (4) a publié un intéressant travail sur la diphthérite conjonctivale, en donnant un certain nombre d'observations qu'il avait recueillies pendant son internat à l'hôpital Sainte-Eugénie.

En 1858, M. Magne (5) a écrit un mémoire sur la diphthérite conjonctivale, portant sur quatre observations : les conclusions qu'il a émises sont l'expression des opinions généralement reçues à cette époque; seulement cet auteur met en doute l'inoculabilité de la diphthérite conjonctivale; cette opinion a été combattue par de nombreuses observations établissant le contraire.

(1) *Montpellier médical*, 1859, et *Tribut à la chirurgie*, 1861, t. II.
(2) *Annales d'Oculistique*, 1847.
(3) *Traité des maladies des yeux*, t. II, p. 91.
(4) *Archives générales de médecine*, 1847.
(5) *Comptes rendus de l'Académie des sciences*, 1858, p. 1260.

En Angleterre, M. Wharton Jones (1), dans son manuel, fait mention de la même conjonctivite membraneuse. M. Prichard (2) a publié également un travail sur la diphthérite, mais après l'apparition de travaux importants sur la matière publiés en Allemagne. C'est M. de Graefe (3), exerçant dans une ville où les affections diphthéritiques sont très-fréquentes, qui a, le premier, donné et précisé les caractères de cette maladie, et l'a nettement séparée de la conjonctivite membraneuse.

Nous trouvons un résumé de ce travail dans la précieuse traduction du *Traité des maladies de l'œil* de Mackenzie, par MM. Warlomont et Testelin (4). Dans ces derniers temps, M. Jacobson (de Kœnigsberg) a publié un intéressant travail sur une épidémie de conjonctivite diphthéritique (5).

Symptômes anatomiques. — M. de Graefe est le premier qui ait fourni une description exacte et fidèle de cette maladie, la plus dangereuse de toutes les affections de la conjonctive ; c'est à lui que nous devons un diagnostic différentiel bien précis entre la conjonctivite diphthéritique et la conjonctivite purulente. Il a surtout bien su séparer l'infiltration fibrineuse dans le tissu de la conjonctive, associée ou non à la formation de fausses membranes à sa surface, de la simple sécrétion muqueuse ou muco-fibrineuse s'étalant en membranes à la surface de la conjonctive ; cette dernière maladie, d'une bien moindre importance, est connue, depuis longtemps, sous le nom de *conjonctivite membraneuse*. Nous chercherons à faire ressortir ces caractères essentiels que M. de Graefe a si bien indiqués (6).

La conjonctivite diphthéritique débute, à peu près, avec les mêmes symptômes que la conjonctivite purulente. Les paupières sont fortement gonflées, luisantes ; les plis de la peau y sont effacés ; elles sont souvent d'un rouge foncé, surtout vers leur bord. La paupière supérieure est abaissée, et il est presque impossible au malade de la relever. Si l'on cherche à examiner les yeux, on

(1) *Principles of ophthalmic. medic. and surgery*, édit. 1835. Voyez la traduction du *Traité* de M. Wharton Jones par M. Foucher. Paris, 1862, p. 184.

(2) *British medical Journal*, nov. 1857.

(3) *Archiv für Ophthalmologie*, 1854, t. I, Abth. 1.

(4) Mackenzie, *Traité pratique des maladies de l'œil*, traduit sur la 4e édition et augmenté d'annotations par MM. les docteurs Warlomont et Testelin. Paris, 1857.

(5) *Archiv für Ophthalmologie*, t. IV, Abth. 2.

(6) M. Stromeyer (*Maximen der Krigsheilkunde*, von Dr L. Stromeyer, 1861, p. 55) se plaint que M. de Graefe, négligeant tout principe de nomenclature, ait appelé diphthérite ce qui autrefois, comme aujourd'hui, portait en Angleterre le nom d'*inflammation phlegmoneuse*. Une bonne nomenclature a cela de particulier qu'elle indique dans le mot employé le caractère essentiel de la maladie étudiée ; aussi M. Stromeyer se trompe-t-il en croyant préciser davantage les caractères de la maladie, en l'appelant inflammation phlegmoneuse.

éprouve une très-grande difficulté à écarter les paupières, ce qui ne se rencontre pas dans la conjonctivite purulente. Ceci est surtout très-marqué pour la paupière inférieure, tandis que, dans la conjonctivite purulente, elle se laisse facilement renverser, et la muqueuse du cul-de-sac proémine en formant une saillie rouge et gonflée. On a également beaucoup de peine à renverser la paupière supérieure, qui est dure au toucher, et l'on cause, par cette exploration, de fortes douleurs au malade.

Si l'on examine la conjonctive, on la trouve fortement épaissie ; mais peu rouge, lisse et luisante ; il manque même cette rugosité produite par la proéminence des papilles, qui se trouvent à l'état normal. Dans les cas bien prononcés, la conjonctive présente une couleur jaunâtre. Par-ci par-là, on observe des vaisseaux plus étendus, qui, après un court trajet, se perdent dans la profondeur de la muqueuse. En regardant de plus près, on peut apercevoir un grand nombre de petites ecchymoses ; on observe aussi quelquefois un réseau à mailles vasculaires peu serrées et souvent assez distendues. Lorsque la maladie a pris plus de développement, la vascularisation diminue, et la couleur jaune sale de la conjonctive devient de plus en plus prononcée. Il semble que cette couleur jaunâtre soit due à une dissolution du pigment sanguin et à une imbibition de celui-ci dans le tissu même de la conjonctive. Cette couleur n'est pas due à une vascularisation profonde, comme on pourrait le croire.

Nous ne voyons qu'un petit nombre de vaisseaux, qui sont, en général, d'un certain calibre et se perdent bientôt dans les profondeurs de la conjonctive. Si la paupière supérieure est renversée, il est facile de méconnaître l'épaississement de la conjonctive, et celle-ci, avec son aspect luisant et sa faible coloration rouge, frappera moins un observateur peu attentif que la muqueuse boursouflée et sanguinolente de la conjonctivite purulente ; et cependant ces symptômes, qu'on pourrait croire si insignifiants, sont beaucoup plus menaçants pour l'œil que l'état de gonflement, de rougeur et de turgescence de la muqueuse, dans l'ophthalmie purulente. Aussi un observateur attentif, mais peu versé dans l'étude des maladies des yeux, n'hésitera pas à regarder les symptômes de la conjonctivite purulente comme l'expression d'une maladie beaucoup plus grave que ceux de la conjonctivite diphthéritique ; ce serait commettre une grave erreur.

Il y a certains cas de conjonctivite diphthéritique où l'exsudation fibrineuse n'a pas lieu seulement dans le tissu de la muqueuse ; mais encore à sa surface. Les couches d'exsudat qui se forment alors sont en rapport direct avec la fibrine coagulable qui est dans le tissu lui-même. Dans ces cas, la couche épithéliale est détruite, et il est difficile d'enlever une couche entière d'exsudat fibrineux, comme on l'observe dans la conjonctivite membraneuse (Chassaignac). Les exsudations de fibrine, lors d'une diphthérite, n'ont jamais cet aspect floconneux que l'on rencontre dans les membranes de

fibrine coagulée de la conjonctivite purulente. Il est facile d'enlever ces dernières à l'aide d'une pince ou, tout simplement, par un frottement du doigt; car elles jouissent d'une certaine ténacité à cause du mucus dont elles sont imprégnées, et ne sont que peu solidement attachées à la couche épithéliale de la muqueuse; tandis que les véritables fausses membranes de la diphthérite ne se laissent détacher qu'avec une certaine difficulté; elles représentent souvent la moulure du cul-de-sac, et se déchirent aisément en lambeaux, à cause de leur manque de ténacité ou parce qu'elles sont presque tout à fait composées de fibrine coagulée.

La muqueuse de la conjonctivite purulente n'offrait qu'un boursouflement prononcé, une infiltration séreuse du tissu de la conjonctive; les vaisseaux étaient fortement gonflés et congestionnés; les anses vasculaires qui forment les papilles, entourées d'une transsudation séreuse, proéminaient beaucoup; la circulation dans ces vaisseaux congestionnés et dilatés était bien un peu ralentie, mais nullement arrêtée; nulle part, il ne se présentait des signes de stase et de coagulation du sang. Il en est tout autrement dans la conjonctivite diphthéritique : au lieu de la transsudation séreuse dans le tissu conjonctival, on a une exsudation fibrineuse et coagulable; cette exsudation, une fois coagulée, pénètre quelquefois tout le tissu de la muqueuse et enveloppe les vaisseaux d'une masse solide. La circulation est très-empêchée par cette exsudation coagulée : c'est pourquoi, on ne trouve, en examinant la conjonctive, que quelques vaisseaux superficiels assez distendus et n'offrant qu'un faible parcours. Le grand nombre des petites ecchymoses contraste avec les grandes ecchymoses, très-étendues, mais peu nombreuses, qu'on rencontre quelquefois dans la conjonctivite purulente; c'est là une preuve de la gêne de la circulation dans la conjonctivite diphthéritique; dans beaucoup de vaisseaux, cette gêne de la circulation va jusqu'à la stase complète et même à la coagulation du sang.

L'exsudation fibrineuse dans le tissu de la conjonctive et la stase dans la circulation de cette membrane, lui donnent un aspect gonflé et une couleur pâle; sur le bulbe, où, par suite de la transparence de la sclérotique, les ecchymoses sont vues avec plus de facilité, elles produisent un aspect marbré de la muqueuse. En scarifiant la conjonctive, même profondément, on obtient une section jaunâtre, qui donne très-peu de sang; quelquefois, la section reste tout à fait sèche.

Ce n'est qu'en pratiquant ces incisions que l'on peut se rendre compte du grand épaississement que la conjonctive a subi. La scarification du chémosis, dans la conjonctivite diphthéritique, n'en fait pas écouler une masse séreuse, et ne lui permet pas de s'effacer, comme dans la conjonctivite purulente; au contraire, elle fait voir qu'il contient une masse jaunâtre, gélatineuse, résultant d'une infiltration de fibrine coagulée.

Souvent cette infiltration diphthéritique ne s'arrête pas à la muqueuse,

mais elle gagne le bord intra-marginal des paupières ou une partie de ces dernières : l'exsudation se présente alors sous forme de taches grisâtres en saillie, qui couvrent quelquefois toute leur étendue. Après son élimination, la suppuration gagne ces parties, et il peut alors arriver facilement qu'un symblépharon plus ou moins étendu vienne à se produire.

Si nous suivons la marche de la maladie dans un cas de diphthérite bien prononcée, nous voyons les phénomènes changer au bout de cinq à six jours. Nous pouvons considérer, comme appartenant à une première période cette *infiltration fibrineuse*, période qu'il faudra bien séparer de la suivante, et qui offre une grande différence d'aspect avec la conjonctivite purulente. Pendant cette première période, la sécrétion ne présente pas, au commencement, un aspect clair et citrin, puis purulent; elle est, au contraire, très-peu abondante, fluide, séreuse, d'un gris sale, et renferme des lambeaux de fibrine. Cette couleur grisâtre est due à un détritus de masses fibrineuses, et probablement aussi à du pigment sanguin décomposé. Ce pigment sanguin semble être enlevé aux ecchymoses par le courant de la transsudation séreuse. Comme toutes les sécrétions qui contiennent des corps albuminoïdes en décomposition, celle-ci est très-facilement sujette à la fermentation et à la putréfaction; c'est pourquoi, elle peut avoir une action nuisible sur les tissus qu'elle atteint, ce que la sécrétion purulente ne détermine pas.

Après que cette première période d'exsudation fibrineuse a persisté quelque temps, il survient des changements considérables en quelques points. La conjonctive, pâle et lisse, devient rouge, et il se développe des vaisseaux pendant que la muqueuse commence à se boursoufler. Dans ces points, l'infiltration fibrineuse liquéfiée s'est résorbée ou a été éliminée, soit par lambeaux, soit d'une manière insensible; la conjonctive est pendant, quelque temps, dépourvue de son épithélium, et présente des anses vasculaires gonflées, turgescentes, et facilement saignantes. Tout à côté de ces parties boursouflées, on peut trouver des plaques où cette élimination de l'infiltration fibrineuse, avec boursouflement de la muqueuse, n'a pas encore eu lieu; ces plaques proéminent sur les parties déjà vascularisées et donnent à la conjonctive un aspect irrégulier. Peu à peu, elles deviennent plus rares, se couvrent de papilles vasculaires assez prononcées; elles apparaissent encore sous forme de nodosités et ne tardent pas à se vasculariser entièrement. La muqueuse est alors vascularisée, boursouflée, très-rouge, facilement saignante et analogue à celle de la conjonctivite purulente. En même temps, il se fait un changement dans la sécrétion, qui devient de plus en plus purulente. Nous nommerons *période purulente* cette deuxième période de boursouflement de la conjonctive.

Une fois cette deuxième période bien développée, il ne reste plus de caractère qui différentie l'affection diphthéritique de la véritable conjonctivite

purulente ; mais cette distinction pourra se faire encore aussitôt que la troisième période aura commencé.

Cette troisième période est celle de la *cicatrisation* et du rétrécissement de la conjonctive ; sa marche est en rapport complet avec celle de la première période. Si cette dernière a été bien prononcée, si elle a duré pendant quelque temps, la troisième période sera aussi très-accentuée ; au contraire, si la première période n'a été que passagère, et si l'infiltration fibrineuse n'a été que superficielle et peu intense, la troisième n'aura également qu'une faible importance. C'est dans les cas de cet ordre que la période purulente aura le plus grand développement. Les cas les plus graves de conjonctivite diphthéritique sont ceux où, après une infiltration fibrineuse très-prononcée dans le tissu de la conjonctive, la cornée a été détruite par suite d'une stase presque complète de la circulation : une phthisie du globe oculaire en résulte et on observe enfin un rétrécissement cicatriciel très-prononcé du sac conjonctival. Le rétrécissement cicatriciel et la déviation en dedans des cartilages tarses sont même plus accusés, dans ces cas, qu'après la guérison d'un trachôme intense.

Nous avons séparé d'une manière très-nette les trois périodes de la conjonctivite diphthéritique, pour les bien faire comprendre et les bien distinguer ; mais il faut convenir que, dans beaucoup de cas, une distinction clinique aussi précise serait impossible. Quant à la première période, il peut se faire qu'elle soit d'une durée très-courte ; l'infiltration fibrineuse dans le tissu conjonctival peut n'être que très-superficielle. Elle est vite résorbée ou éliminée : cela peut se faire d'une manière si rapide, que, sauf une certaine roideur dans les paupières et un défaut dans la circulation, persistant jusqu'au troisième ou quatrième jour, rien ne nous indique, après ce moment, ce qui pourrait différentier cette affection d'une véritable conjonctivite purulente. Ce sont là des formes mixtes de conjonctivite purulente et de diphthérite, comme on a l'occasion d'en observer parfois chez les nouveaunés, et qui se changent très-vite en ophthalmies purulentes.

Dans ces cas mixtes, comme dans les cas de véritable diphthérite, on peut observer cette sécrétion fibrineuse ; celle-ci, en se coagulant et en se mêlant avec des produits de sécrétion muqueuse, forme des membranes plus ou moins épaisses et cohérentes, qui couvrent la conjonctive.

Ces membranes fibro-muqueuses doivent être bien distinguées des membranes diphthéritiques proprement dites ; si l'exsudation fibrineuse a lieu, elle se fait dans le tissu même de la conjonctive et au-dessous de la couche épithéliale. Il peut se faire qu'après l'élimination de cette dernière, une partie de l'exsudat se présente à découvert à la surface sous forme de fausse membrane. Les membranes fibro-muqueuses, qu'on observe quelquefois dans la conjonctivite purulente, ne suffisent pas pour faire considérer ces cas comme appartenant à la diphthérite ; elles peuvent être enlevées, et le derme

conjonctival peut rester parfaitement intact, même avec conservation notable de la couche épithéliale, ce qui n'arrive pas lorsqu'on enlève les exsudations fibrineuses de la conjonctivite diphthéritique. Il ne faut pas oublier néanmoins que ces membranes fibro-muqueuses se rencontrent aussi dans de véritables cas de diphthérite ; mais alors, si on enlève ces membranes, on ne trouve plus la muqueuse rouge, boursouflée et saignant facilement ; au contraire, elle est pâle, peu vasculaire, et fortement épaissie par l'infiltration fibrineuse. Aussi, dans ces derniers cas, ce ne sont pas les membranes qui nous font croire à une diphthérite de la conjonctive, mais bien l'infiltration fibrineuse située au-dessous des membranes elle-mêmes.

Notre opinion personnelle est qu'on ferait peut-être mieux de ne pas considérer les cas où l'exsudation fibrineuse a été superficielle et passagère, comme des cas de véritable diphthérite ; ce n'est là qu'un terme transitoire entre la conjonctivite purulente et la conjonctivite diphthéritique.

Quant à ce qui regarde la durée de la première période, elle varie entre trois et huit jours ; généralement, l'état purulent se montre vers le cinquième ou le sixième. Au contraire, il y a des cas où l'infiltration fibrineuse est très-considérable et où son élimination et le boursouflement de la muqueuse ne se font que vers le huitième ou le dixième jour.

La période purulente (deuxième période) peut offrir également des variations assez considérables : lorsque l'infiltration fibrineuse a été rapidement éliminée, la suppuration est longue et plus abondante. Si au contraire l'infiltration s'est faite lentement, si elle a été abondante, si l'élimination de ces produits plastiques ne s'est faite que difficilement, le tissu conjonctival sera assez altéré pour que la période de suppuration soit peu marquée : dans les cas extrêmes, la suppuration n'existe plus ou presque plus, parce que la conjonctive est à peu près détruite en totalité. La troisième période, ou période de cicatrisation, devient alors la période capitale de cette maladie. Ces formes graves de diphthérite conjonctivale ne se rencontrent guère en France.

Les globules de pus que l'on trouve dans la sécrétion d'une conjonctivite diphthéritique à l'état purulent sont souvent dus à une transformation des nucléoles des cellules du tissu cellulaire, et non à la formation de pus sur la surface de la muqueuse (1). C'est une véritable suppuration parenchymateuse qui amènera nécessairement une cicatrice.

(1) Depuis plusieurs années, la formation du pus aux dépens des cellules épithéliales a été étudiée comparativement avec la formation du même produit aux dépens des éléments du tissu conjonctif. Foerster (*Handbuch der path. Anatomie*, Leipzig, 1850) admettait la formation des globules de pus par segmentation du noyau de la cellule épithéliale. Buhl (*Archiv. de Virchow*, p. 168. 1851), Rindfleisch (*ibid.*, p. 239. 1853) et Remak (*ibid.*, p. 480. 1860) se rangeaient à la théorie de la formation du pus par endogenèse dans les cellules épithéliales. M. Prosoroff (*Archiv für Ophth.* T. XI, A. 2,

Il est important de noter que, pendant la deuxième période, une récidive de la première peut se faire, et une nouvelle exsudation fibrineuse ramener l'affection à sa première période.

Quant à la troisième période, elle offre un caractère des plus importants qui la sépare positivement de la conjonctivite purulente : celle-ci peut se guérir sans laisser de traces, tandis qu'une conjonctivite diphthéritique bien prononcée sera toujours suivie d'une cicatrice plus ou moins étendue.

Nous avons déjà eu l'occasion d'insister sur la facilité avec laquelle la cornée peut être atteinte dans la conjonctivite purulente ; cette complication se produit plus facilement encore dans les cas de conjonctivite diphthéritique. On peut dire hardiment que là où l'infiltration fibrineuse, dans un cas de diphthérite, est bien prononcée, la cornée ne tardera pas à être attaquée. L'étranglement auquel les vaisseaux qui vont vers la cornée sont soumis, amène une mortification rapide du tissu cornéen, et cela quelquefois dans l'espace de douze à vingt-quatre heures, sans que la thérapeutique puisse, le moins du monde, s'y opposer.

Lorsque des complications du côté de la cornée surviennent, cette membrane prend tout d'abord un aspect légèrement terne ; l'iris se dessine avec moins de netteté. Cette légère opacité générale se prononce de plus en plus vers un point, une coloration grisâtre lui succède, et l'épithélium ne tarde pas à disparaître au-dessus des parties grises, qui prennent bientôt une couleur jaunâtre. C'est là qu'il se forme un ulcère avec nécrose du tissu cornéen ; cet ulcère gagne rapidement en profondeur et en étendue, et, observé à l'éclairage oblique, on peut reconnaître que sa couleur jaunâtre est due à des masses nécrosées de tissu cornéen. Il n'est pas facile de bien se rendre compte de la profondeur de l'ulcère ; car lorsqu'il a gagné une certaine profondeur, son plancher est poussé en avant. Il arrive aussi que quand les

p. 134. 1865) a repris cette étude de la manière suivante. Il instille une faible solution de nitrate d'argent (0,05 centigr. pour 30 gr.) dans le sac conjonctival d'un lapin : le contenu des cellules commence à se troubler au bout d'une minute et les noyaux se segmentent ; plus tard les cellules épithéliales superficielles deviennent sphéroïdes, les profondes ovales ; les cellules se détruisent de telle sorte que leurs noyaux deviennent libres ; au bout de vingt minutes, l'acide acétique permet de reconnaître dans ceux-ci trois ou quatre nucléoles, c'est là le passage du noyau de la cellule à l'état de globule purulent. Au moment de la destruction de la membrane cellulaire, le contenu de la cellule qui s'était segmenté tombe en déliquium et constitue un produit amorphe. On voit donc que, pour ce dernier expérimentateur, le pus se produit par prolifération des noyaux de l'épithélium. Il est important de connaître ce mécanisme de la pyogénèse qui existe seule dans la conjonctivite purulente et catarrhale, tandis que, dans la conjonctivite diphthéritique, lors de l'élimination des exsudats, une suppuration parenchymateuse s'ajoute constamment à la pyogénèse épithéliale.

couches les plus profondes de la cornée sont atteintes, l'ulcère se débarrasse des parties nécrosées, au point de devenir complétement transparent. On ne peut juger la profondeur de l'ulcère et prévoir le danger d'une perforation qu'en examinant bien le bord de l'ulcération, qui, dans ces cas, est nettement tranché, et qui se distingue bien de son fond bombé. Outre cela, il manque à ces ulcères qui sont sur le point de se perforer, et qui ont gagné cette transparence passagère, la coloration grisâtre des bords que nous avons dit appartenir à la période de réparation. Chez les enfants, ces ulcères transparents sont moins fréquents que chez les adultes, et l'on voit plus souvent chez eux des ulcères d'un blanc jaunâtre avec destruction lamelleuse de la cornée.

Quelquefois, la destruction de cette membrane se fait avec une rapidité telle que, bien que claire et plus brillante qu'à l'état normal quelques heures auparavant, on la trouve, tout à coup, trouble et devenue aussi terne que si elle avait été brûlée par de la chaux vive.

Nous avons déjà dit qu'il ne faut pas se laisser induire en erreur, si, à cause de la transparence de l'ulcère de la cornée, le malade accuse une amélioration considérable de la vue.

Lorsque nous avons parlé de la conjonctivite purulente, nous avons décrit une autre lésion de la cornée qu'on retrouve plus fréquemment dans la diphthérite : nous entendons parler de l'ulcère transparent de la cornée, ulcère à facette, à marche si latente et si insidieuse qu'on en méconnaît l'existence avec la plus grande facilité. Aussi le praticien doit-il toujours songer à la possibilité de cette complication.

Une particularité des affections de la cornée dans la diphthérite, observable surtout à la première période, c'est la facilité avec laquelle se ferment les perforations de cette membrane, qu'elles aient eu lieu spontanément ou artificiellement. Le trou de la perforation s'oblitère très-rapidement au moyen d'une exsudation agglutinante, qui permet bientôt à l'humeur aqueuse de se reproduire; il ne se forme même pas de fistule lorsqu'on fait subir à la cornée une perte de substance assez considérable, comme cela a été tenté (M. Desmarres). C'est là la cause pour laquelle les résultats si favorables de la paracentèse ne peuvent être obtenus.

Si une perforation a eu lieu avec prolapsus de l'iris, celui-ci se couvre très-rapidement d'une couche d'exsudation, et ses bords s'agglutinent avec la cornée; ce caractère singulier, qui se présente surtout dans la première période de la maladie, semble être dû à cette tendance à l'exsudation fibrineuse que l'on trouve dans la diphthérite. Plus tard, quand la seconde période est bien développée, les plaies de la cornée se comportent autrement.

Symptômes physiologiques. — Nous trouvons une assez grande différence entre les symptômes de la diphthérite et ceux de la conjonctivite purulente. Dans cette dernière maladie, nous n'avons observé qu'au début des douleurs

d'une certaine importance; aussitôt que la sécrétion purulente s'était bien manifestée, elles cessaient, et les yeux pouvaient se perdre à la suite d'une destruction purulente, sans que le malade accusât de grandes souffrances. Il n'en est point ainsi dans la conjonctivite diphthéritique : les douleurs que les malades éprouvent sont bien marquées, leurs plaintes sont vives et continuelles ; l'examen des yeux cause des souffrances quelquefois insupportables; le renversement de la paupière supérieure est ordinairement accompagné de douleurs tellement fortes, que les malades, même les plus courageux, ne peuvent les supporter. On peut être obligé, pour éviter des accidents sérieux assez inquiétants, comme des convulsions chez les enfants, d'avoir recours aux anesthésiques; il semble que les nerfs sensitifs, si nombreux dans la conjonctive, soient soumis, par la compression de l'exsudation fibrineuse qui les entoure, à ce même étranglement que nous avons observé pour les vaisseaux. Aussitôt que la seconde période, période d'élimination, commence, les douleurs vont disparaissant graduellement.

Un autre symptôme caractéristique de la conjonctivite diphthéritique, c'est l'augmentation considérable de la température des paupières, que nous avons rencontrée, mais seulement très-passagère, au début de la conjonctivite purulente. Dans la diphthérite, la chaleur est très-prononcée dès le début de la maladie, et reste très-sensible au toucher pendant toute la première période. Ce caractère est mis en évidence par la rapidité avec laquelle les compresses glacées sont échauffées, de sorte qu'on est obligé de les changer à chaque instant, ce qu'on n'avait pas besoin de faire dans les cas de conjonctivite purulente.

Quant au gonflement des paupières, il est très-développé, mais il n'offre pas de différence avec celui de la conjonctivite purulente. Ce gonflement n'est pas en rapport direct avec l'intensité de l'exsudation fibrineuse qui se fait dans le tissu conjonctival; il peut être très-prononcé, pendant que l'infiltration diphthéritique ne l'est que peu ; on peut observer de même une diminution dans le gonflement des paupières, sans que l'on puisse conclure à une diminution dans l'exsudation fibrineuse.

Marche de la maladie. — La conjonctivite diphthéritique est une des maladies les plus malignes qui puissent attaquer l'œil; si elle est bien prononcée, elle ne tarde généralement pas à amener la destruction de cet organe. Si l'infiltration dans le tissu de la conjonctive s'est faite d'une manière considérable, si le gonflement de la muqueuse et la diminution de la circulation sont très-marqués, une opacité générale de la cornée avec nécrose rapide ne tarde pas à s'effectuer. Une fonte purulente du bulbe peut avoir lieu même avant que l'élimination de l'exsudation fibrineuse soit arrivée à sa fin; il survient alors une courte période purulente, suivie d'un rétrécissement très-prononcé du sac conjonctival. Très-probablement, dans ces cas, une grande partie des vaisseaux conjonctivaux, comprimés pendant

quelque temps, se sont oblitérés; le tissu conjonctival, qui était nourri par eux, s'est nécrosé et a été éliminé avec les masses fibrineuses.

Si l'infiltration fibrineuse n'a pas été très-prononcée ; si le boursouflement de la muqueuse ne s'est manifesté qu'au bout de quelques jours, l'état de la cornée donnera l'indication de la gravité de la maladie. Quand les affections de cette membrane se montrent, pendant que le boursouflement de la muqueuse n'est pas encore prononcé, il faut très-mal augurer de cet accident; jusqu'à ce que la vascularisation de la conjonctive se soit faite, vascularisation que nous ne pouvons que très-difficilement déterminer, nous n'avons pas à espérer de voir survenir un arrêt dans la destruction de la cornée. Toutes les tentatives thérapeutiques ont échoué dans ces cas, car l'affection de la cornée n'est que l'expression du manque de nutrition qui est causé par la compression des vaisseaux.

Dans une conjonctivite diphthéritique, après l'élimination même des exsudats diphthéritiques, on ne peut rien annoncer des accidents subséquents; une semblable exsudation peut se répéter deux et même plusieurs fois; de là la difficulté du pronostic.

Si l'infiltration du tissu conjonctival est peu prononcée, si le boursouflement de la muqueuse s'est fait d'une manière très-rapide, et si alors une affection de la cornée a lieu vers la fin de la première ou au commencement de la seconde période, il n'y a pas à augurer plus mal de cet accident que dans les cas semblables de conjonctivite purulente.

Un fait très-fâcheux qui se présente à la suite de la conjonctivite diphthéritique, c'est que, même après sa guérison, elle laisse des cicatrices; ces cicatrices sont alors une source d'irritation pour l'œil ; car, assez fréquemment, à la suite de ces cicatrices et de l'irritation qu'elles causent, il survient des affections chroniques de la cornée, contre lesquelles notre thérapeutique est impuissante, parce qu'elle ne peut en enlever la cause première. Si, au contraire, la première période a été bénigne, les cicatrices seront presque imperceptibles, et il n'y aura que de faibles symptômes pour séparer ces cas de la conjonctivite purulente.

Étiologie. — La conjonctivite purulente est une affection simplement locale, qui n'attaque guère la constitution générale; nous ne pouvons en dire autant de la conjonctivite diphthéritique. La diphthérite de l'œil, comme toutes les affections diphthéritiques, est l'expression d'un changement dans la composition du sang et le signe d'une diathèse qui nous est encore inconnue. Cette diathèse se manifeste par la production d'une exsudation fibrineuse dans le tissu des muqueuses, parfois dans leur tissu et à leur surface; ces muqueuses s'enflamment (si elles n'ont été enflammées auparavant), et l'exsudation fibrineuse a une tendance très-prononcée à se gangrener, et à faire participer à cette gangrène les membranes dans lesquelles elle s'est faite.

Lorsque cette diathèse se manifeste chez un individu, les muqueuses, simplement attaquées d'une congestion inflammatoire, fournissent, tout à coup, une exsudation de produits coagulables dans leur tissu, et quelquefois en partie à leur surface; ces produits n'ont aucune tendance à s'organiser, mais, au contraire, se nécrosent facilement, donnent lieu à la formation d'ulcères, et le malade ne guérit qu'avec une perte de substance plus ou moins forte des parties où l'affection a éclaté. Dans d'autres cas, on trouve qu'une cause d'irritation inflammatoire, qui aurait produit chez des sujets non soumis à cette diathèse un simple état catarrhal ou purulent de la muqueuse, donne lieu à une diphthérite bien prononcée. C'est ce qui nous explique pourquoi nous voyons quelquefois l'inoculation du pus de la conjonctivite purulente produire une conjonctivite diphthéritique; d'un autre côté, la sécrétion d'une conjonctivite diphthéritique, inoculée sur un sujet peu disposé à la diphthérite, ne provoque souvent qu'une conjonctivite purulente.

Nous admettons d'autant mieux l'existence de cette diathèse générale dans les cas de conjonctivite diphthéritique, que nous voyons souvent cette affection des yeux coïncider avec une affection diphthéritique des autres muqueuses, et surtout des muqueuses des voies aériennes. M. de Graefe a vu que, de quarante malades atteints de diphthérite, trois sont morts d'angine couenneuse. Nous avons, nous-même, traité d'une conjonctivite diphthéritique un enfant âgé de cinq ans qui fut enlevé par le croup, trois semaines après; d'un autre côté, l'âge qui est le plus favorable aux affections diphthéritiques, nous offre le plus grand nombre de conjonctivites diphthéritiques. Chez les enfants, entre deux et huit ans, on observe fréquemment cette maladie; les cas où, après la huitième année, la conjonctivite diphthéritique spontanée (sans inoculation et sans cause épidémique) se produit, sont certainement très-rares.

C'est aussi la raison pour laquelle l'inoculation, au moyen de la sécrétion de l'ophthalmie purulente des nouveau-nés, provoque si facilement la conjonctivite diphthéritique chez les enfants de deux à huit ans; tandis que, si cette inoculation se fait sur un adulte, comme, par exemple, chez la mère; le plus souvent, il n'en résulte qu'une simple conjonctivite purulente.

Une autre raison qui plaide pour faire considérer la diphthérite comme dépendant d'une affection générale, c'est qu'elle n'attaque que rarement un seul œil. Les cas sont malheureusement peu fréquents où un bandeau compressif arrive à garantir un œil, l'autre étant affecté, comme cela se fait facilement dans la conjonctivite purulente; néanmoins, il ne faut pas négliger le bandeau compressif, car il est nécessaire de préserver, autant que possible, l'œil encore sain de toute cause irritante, qui ne tarderait pas à provoquer une éruption de diphthérite. Jamais, on n'observe la diphthérite

bien prononcée sur un œil, lorsque l'autre n'est attaqué, par exemple, que d'une conjonctivite purulente. Il ne faut pas confondre la seconde période purulente avec une véritable conjonctivite purulente.

Une observation de M. Gibert (1) fera ressortir la grande part que prend tout l'organisme à cette affection de diphthérite si limitée. Des cinq sujets sur lesquels porte son observation, quatre ont succombé ; chez un d'entre eux, la mort peut bien être attribuée à la diphthérite, tandis que les trois autres ont subi, en même temps, l'influence de maladies différentes. Les cas de mort par diphthérite conjonctivale étant assez rares, nous nous permettons de reproduire en note sa première observation (2).

Les symptômes généraux qui accompagnent l'inflammation de l'œil militent bien en faveur de l'évidence d'une diathèse. Très-souvent, les malades sont atteints d'une fièvre ardente, accompagnée d'une anorexie complète ; la peau est brûlante, un manque absolu de sommeil et une grande agitation les tourmentent. Ces symptômes disparaissent généralement de plus en plus quand la première période tend à se terminer. L'observation que nous venons de citer fait exception.

Un fait étiologique très-important, c'est l'influence épidémique qui caractérise quelquefois cette maladie. Les épidémies de diphthérite surviennent surtout au printemps ou à l'automne ; alors, outre le cas de diphthérite spontanée que l'on observe, l'inoculation avec le pus d'une conjonctivite purulente produit presque toujours une diphthérite. De plus, des cas de

(1) *Loc. cit.*

(2) Observation. — *Résumé : chez un enfant de vingt et un mois, développement d'une diphthérite de l'œil gauche, dans le cours d'une bonne santé ; tuméfaction, dureté et sécheresse des paupières ; fausses membranes ; opacité complète de la cornée survenue rapidement ; fonte de l'œil. Mort.* « L'enfant Magnier (Jules), âgé de vingt et un mois, a été placé à la crèche depuis un mois ; la mère l'en a fait sortir le 22 avril 1856. A ce moment, l'œil gauche était un peu rouge et les paupières tuméfiées. Cette tuméfaction de la paupière augmente et effraye tellement la mère, qu'elle nous amène son enfant le 25 avril, à deux heures de l'après-midi. L'œil gauche forme une véritable tumeur de la grosseur d'un petit œuf. La paupière supérieure, rouge, luisante, tendue, sans aucun pli, recouvre complétement l'inférieure et descend sur la joue. Elle est dure au toucher, chaude, comme phlegmoneuse. On a beaucoup de peine à la soulever, et quand on y est parvenu, on est surpris de voir qu'il ne s'écoule pas une goutte de liquide. L'œil est sec, sans sécrétion purulente. L'épaisseur de la paupière est considérable, il semble qu'elle est infiltrée d'une matière solide. La paupière inférieure rouge, aussi, est cependant moins épaissie que la supérieure. En cherchant à renverser les paupières, ce qui est difficile et très-douloureux, on voit que la muqueuse est recouverte d'un dépôt grisâtre que je ne puis enlever en plaque continue. La cornée est entourée d'un chémosis séreux, jaunâtre, qui l'encadre complétement ; elle est, elle-même, transparente, quoique, comparée à celle de l'œil sain, sa transparence soit évidemment diminuée. L'état général n'est pas mauvais ; l'enfant joue sur son lit et ne paraît pas trop souffrir

simple catarrhe ou de conjonctivite purulente se transforment en diphthérite. Pendant ces épidémies, on a même vu éclater la conjonctivite diphthéritique à la suite de plaies de la conjonctive (comme dans l'opération du strabisme), et ce fait est important à noter. Comme dans toute épidémie, les premiers cas sont d'une gravité extrême ; tandis que, vers la fin de l'épidémie, le caractère malin se perd de plus en plus, et l'on ne rencontre, enfin, que des cas mixtes de conjonctivite purulente et de diphthérite.

Les épidémies de conjonctivite diphthéritique éclatent assez facilement, en même temps que des épidémies d'angine couenneuse ou de fièvre puerpérale. (Trousseau.)

L'âge du malade est aussi important à considérer pour l'étude de l'étiologie. Nous avons déjà dit que le plus grand nombre des conjonctivites diphthéritiques se rencontre chez les enfants de deux à huit ans, âge auquel toutes les affections diphthéritiques sont fréquentes. Avant la deuxième année, il est rare d'observer un cas de diphthérite de la conjonctive; il se produirait, tout au plus, une des formes mixtes que nous avons indiquées. Il faut ne jamais oublier cette disposition à la diphthérite chez les enfants en bas âge, et régler le traitement en prévision de ce danger.

La syphilis héréditaire semble avoir une influence assez prononcée pour disposer les enfants à gagner la diphthérite.

de son œil, quand on ne le touche pas. Il dort bien sans crier. Le jour même, je cautérise les deux paupières avec le crayon de nitrate d'argent en neutralisant l'excès du caustique. Dans la soirée, la cornée examinée me paraît saine, sans aucune ulcération. Le 26, à la visite, on constate le même état des parties externes de l'œil, mais la cornée est complétement opaque et présente la coloration d'un blanc mat déjà observée chez deux des enfants dont l'observation est donnée plus loin. Des fausses membranes bien organisées recouvrent les deux paupières et s'étendent manifestement sur le chémosis jusqu'au bord de la cornée. L'œil est toujours sec. Injections répétées d'eau froide, sinapismes aux extrémités. Le 27, la paupière supérieure semble augmenter encore de volume. Elle est dure, très-chaude au toucher, très-difficilement mobile, écoulement d'un peu de sérosité sale. La réaction générale commence à se prononcer. Fièvre, peau chaude, inappétence. Le 28, l'écoulement prend l'aspect purulent, pour la première fois. La muqueuse palpébrale est rouge par place, moins grisâtre. La cornée se ramollit et paraît poussée en avant. A partir du 29 avril tous les symptômes observés se rapportent plus à l'ophthalmie qu'à la diphthérite ; l'écoulement devient franchement purulent ; la muqueuse devient très-vasculaire et granuleuse, et le chémosis tellement exubérant qu'il entr'ouvre les paupières. A plusieurs reprises, M. Marjolin, appelé par M. Barthez, fait des incisions du chémosis et des scarifications de la paupière ; mais rien n'empêche la fonte complète de l'œil qui s'est achevée vers le 15 mai. Pendant tout ce temps, l'état général s'est aggravé ; une fièvre ardente, à laquelle s'est joint de la diarrhée, n'a pas quitté l'enfant, qui succombe le 17. Depuis trois jours, une stomatite ulcéro-membraneuse empêchait de le nourrir. »

Nous pourrions indiquer encore une foule de causes qui peuvent provoquer, dans certains cas, la diphthérite ; mais elles n'ont agi, le plus souvent, que comme causes inflammatoires ; la disposition du sang et les changements dans sa composition, qui font alors éclater la diphthérite, nous sont complétement inconnus. La simple inflammation de la conjonctive prend, par suite de la diathèse, le caractère de la diphthérite ; d'un autre côté, il faut accorder que, si nous supputons le nombre des inoculations faites avec la sécrétion diphthéritique, nous voyons survenir plus souvent des cas de diphthérite que des cas de conjonctivite purulente; mais ce fait peut provenir de ce que les sujets infectés sont généralement soumis aux mêmes conditions nuisibles, par exemple aux influences épidémiques.

Les observations tendent à faire croire que cette maladie est plus ou moins fréquente suivant les pays ; qu'il en est même où elle n'est pas observée (en Belgique) ; mais nous devons dire que nous avons eu occasion d'observer des cas de conjonctivite diphthéritique dans les hôpitaux de Vienne, de Berlin, de Paris et de Londres ; nous en avons vu également en Russie, dans les gouvernements de Smolensk, de Kaluga, et de Moscou.

Une conjonctivite diphthéritique locale, et non liée à des causes constitutionnelles, se manifeste à la suite de brûlures de la conjonctive; ce sont surtout les cautérisations avec la chaux et la potasse caustique qui ont cet effet. Il s'agit alors d'une coagulation de masses fibrineuses et albuminoïdes dans le tissu de la conjonctive et à sa surface, provoquée par l'action directe de l'agent chimique. Néanmoins, ces cas de diphthérite ont toutes les suites fâcheuses que nous avons indiquées, surtout si la cautérisation a été faite sur une grande étendue. On observe alors, au-dessous de l'eschare que le caustique a provoquée, une infiltration diphthéritique bien caractérisée dans le tissu de la conjonctive. L'élimination, les accidents du côté de la cornée, et la cicatrisation, suivent la marche que nous avons indiquée pour la conjonctivite diphthéritique en général. Comme il se fait ici, plus fréquemment que dans les autres cas de diphthérite, une plaie ulcérée après l'élimination de l'exsudation fibrineuse, il survient plus facilement des adhérences entre le bulbe et les paupières ; adhérences qui produisent des symblépharons plus ou moins étendus.

Diagnostic différentiel. — Nous n'avons pas besoin de revenir longuement sur les différences qui existent entre la conjonctivite diphthéritique et la conjonctivite purulente. Quant au diagnostic différentiel entre la seconde période de la diphthérite (période purulente) et la véritable conjonctivite purulente, nous l'avons indiqué en parlant de cette dernière maladie. Il n'y a de difficulté que pour séparer la conjonctivite diphthéritique des cas de conjonctivite purulente où une sécrétion fibro-muqueuse a lieu et forme des membranes sur la conjonctive. Ces membranes peuvent être composées

simplement de mucus épaissi par le contact de l'air et, examinées au microscope, elles présentent une foule de cellules de nouvelle formation; ou bien, elles sont formées de masses fibrineuses coagulées, où la fibrine se présente sous forme de filaments ou en masses grumeuses, entremêlées avec une plus ou moins grande quantité de cellules de pus; les fausses membranes de la véritable diphthérite, soumises au microscope, ne diffèrent pas essentiellement des précédentes, si ce n'est que le nombre des globules de pus ou de mucus y est beaucoup moins considérable.

Une fois qu'on a enlevé les membranes de muco-pus avec une pince; en observant les caractères que la muqueuse présente, il devient bien facile d'apprécier la nature de l'affection qu'on étudie. Dans un cas de conjonctivite purulente, après l'ablation des membranes, la conjonctive se montre boursouflée, très-vascularisée et facilement saignante; le plus souvent, on trouve la couche épithéliale assez bien conservée, comme on peut le voir facilement en plaçant un tout petit lambeau de la muqueuse sous le microscope, après l'avoir enlevé à l'aide des ciseaux de Cooper. C'est ce que nous avons eu occasion de faire quelquefois. Au contraire, dans la diphthérite, la muqueuse est pâle, blafarde, fortement épaissie par l'infiltration fibrineuse : dans ce dernier cas, les membranes peuvent être détachées, mais avec plus de difficulté; ici la couche épithéliale manque. Il ne faut pas croire cependant qu'il soit possible d'enlever l'exsudation qui s'est faite dans le tissu même, sous forme de membrane; il peut bien arriver qu'une couche de l'exsudation fibrineuse soit éliminée en masse, en donnant le moule du sac conjonctival avec le trou circulaire de la cornée, mais il en reste toujours une partie qui laisse à la conjonctive tous les caractères de la diphthérite.

Nous accordons que le diagnostic différentiel entre la conjonctivite diphthéritique, au début de sa deuxième période, et la conjonctivite purulente, est très-difficile; il n'y a souvent que la formation de cicatrices qui peut nous montrer à quelle maladie nous avons affaire. Il faut naturellement exclure dans le diagnostic toute cicatrice causée par une application trop forte des caustiques.

Pronostic. — Toutes les fois que la diphthérite est assez prononcée, le pronostic est des plus inquiétants. C'est surtout dans les cas de conjonctivite diphthéritique chez les adultes, qu'il faut porter un pronostic fâcheux; chez les enfants, la maladie est plus bénigne. Les premiers cas de diphthérite qui signalent le début d'une épidémie sont, le plus souvent, très-dangereux, tandis que, vers la fin de l'épidémie, la première période de la maladie est moins développée, et le pronostic en devient plus favorable.

Les cas de diphthérite causée par l'inoculation de la sécrétion d'une conjonctivite diphthéritique ou purulente, ou d'une gonorrhée, sont, en général, très-graves et ont une marche rapide, avec une première période

très-intense; il faut ajouter que, lorsque les deux yeux sont affectés, généralement l'œil qui est attaqué le second est le plus fortement atteint.

Les considérations suivantes doivent guider le pronostic :

1° L'énergie de l'exsudation fibrineuse dans le tissu de la conjonctive et l'épaississement qui en résulte pour cette membrane;

2° La manière plus ou moins rapide avec laquelle la vascularisation se fait;

3° L'apparition plus ou moins précoce des complications du côté de la cornée.

Si l'exsudation fibrineuse est considérable, on peut s'attendre à ce que la vascularisation ne se fasse que très-difficilement, quels que soient les moyens thérapeutiques employés. Malheureusement, dans ces cas, les accidents du côté de la cornée sont toujours imminents et offrent les plus grands dangers.

La troisième période offre également un pronostic grave. La production d'une foule de cicatrices, avec rétrécissement du sac conjonctival, présente de grands dangers pour l'œil; il peut aussi se faire que, lorsque l'élimination de l'exsudation fibrineuse aura eu lieu, et que le tissu de la conjonctive aura été dénudé, il survienne des adhérences entre les paupières et le bulbe, et même entre deux parties du bord libre des paupières, qui participe quelquefois à cette diphthérite. Il faut prendre en considération tous ces graves accidents avant de poser un pronostic. Si les paupières sont très-roides et dures, offrant une conjonctive lisse, pâle, et fortement gonflée; si, outre cela, nous voyons un chémosis gélatineux, d'un gris jaunâtre; le pronostic sera très-fâcheux.

Les affections de la cornée sont d'autant plus redoutables qu'elles arrivent dans la première période de la maladie. Si cet accident survient dans les vingt-quatre premières heures, l'œil sera presque toujours perdu, sans que le médecin y puisse remédier en rien. La complication sera aussi très-grave, si elle se fait avant le troisième ou quatrième jour, avant que la vascularisation soit encore assez prononcée. Aussitôt que la deuxième période de la diphthérite est bien développée, les complications du côté de la cornée perdent beaucoup de leur gravité. Il ne faut pas oublier, en posant le pronostic, que, tant que l'infiltration diphthéritique persiste, l'œil peut être détruit très-rapidement; le danger ne diminue que lorsque la vascularisation de la muqueuse commence.

Le début de cette vascularisation est marqué par une légère rougeur de la conjonctive; près des grands vaisseaux, fortement dilatés, de petits vaisseaux se montrent en plus ou moins grand nombre, surtout près des vaisseaux du chémosis. Ce dernier, après avoir perdu sa couleur gris jaunâtre, prend une teinte rougeâtre et est légèrement affaissé. Le commencement de la vascularisation s'indique aussi par une augmentation dans la transsudation à la surface de la muqueuse, laquelle est couverte d'une épaisse couche de liquide

et a une apparence fortement miroitante. Une fois que quelques parties de la conjonctive se sont vascularisées, et qu'il ne reste plus que de grandes plaques infiltrées, il n'est pas difficile de se rendre compte de la marche de la vascularisation ; mais il ne faut pas oublier qu'elle peut s'être faite entièrement, sans que, pour cela, on soit sûr d'échapper à une récidive présentant, de nouveau, l'exsudation fibrineuse redoutable. Heureusement, ce sont des cas exceptionnels et la récidive offre généralement moins de gravité que la maladie première.

Traitement. — Les traitements de la conjonctivite diphthéritique n'a pas les résultats éclatants dont nous pouvions nous flatter en parlant du traitement de la conjonctivite purulente.

Nous voyons échouer tous nos remèdes dans les cas graves de diphthérite ; car nous ne possédons aucun moyen d'enlever l'exsudat fibrineux du tissu de la conjonctive, et d'éviter ainsi les influences pernicieuses de la compression et de l'étranglement auxquels sont soumis les vaisseaux nourriciers de la cornée. D'un autre côté, nous sommes incapables de remédier à la destruction d'une partie plus ou moins grande du tissu conjonctival, amenée par cette infiltration, et à la suppuration qui lui succède.

Si, dans une autre partie du corps, nous avons affaire à une diphthérite, nous chercherons, par des cautérisations énergiques, à limiter la maladie, en sacrifiant une partie de la muqueuse atteinte, et nous tâcherons ainsi de garantir, autant que possible, les parties voisines. Mais, dans la diphthérite de la conjonctive, les conditions sont tout autres ; il faut chercher à conserver la muqueuse.

Nous avons vu, en traitant de l'ophthalmie purulente, que nous faisions la cautérisation pour amener momentanément une congestion plus forte, que cette congestion était suivie d'une sécrétion séreuse abondante pendant l'élimination de l'eschare, et que le stimulus que le sang, affluant en abondance, exerçait sur les parois des vaisseaux dilatés les faisait se contracter et produisait par là une accélération dans la circulation.

Qu'obtiendrions-nous en cautérisant une conjonctive atteinte de diphthérite ? Dans cette maladie, il y a stase plus ou moins complète de la circulation, le sang est coagulé dans une partie des vaisseaux conjonctivaux ; si nous cautérisons, nous verrons augmenter la congestion vers ces vaisseaux, et la stase gagner en étendue. L'élimination de l'eschare ne se fera pas d'une manière rapide, comme dans la conjonctivite purulente, où la circulation dans les vaisseaux était libre ; au contraire, l'eschare persistera pendant un temps assez long et ne sera éliminée qu'avec les masses fibrineuses de l'exsudation.

Cette élimination peut se faire d'une manière insensible, de sorte que les masses fibrineuses soient enlevées et sortent des paupières sous forme de petits lambeaux ou de détritus. Quelquefois aussi, on voit se détacher des

lambeaux d'assez grande étendue, mais sans que la conjonctive soit alors tout à fait débarrassée de l'exsudation. Les cautérisations, pendant la première période de la diphthérite, ne tendent qu'à augmenter la congestion et à étendre la stase et la coagulation du sang. En outre, on favorise, par ce moyen, l'étranglement des vaisseaux nourriciers de la cornée, et enfin cette membrane ne laisse pas que de souffrir du frottement qu'exerce contre elle une eschare très-persistante.

Si l'on rencontre encore tant d'opposition contre la cautérisation dans le traitement de la conjonctivite purulente, il faut certainement en chercher la cause dans la méprise que des praticiens ont faite, en cautérisant la muqueuse dans des cas de diphthérite. Quand M. Desmarres, dans son *Traité des maladies des yeux*, parle du danger de la cautérisation dans certains cas de conjonctivite purulente (1), cela doit être évidemment rapporté à des cas de conjonctivite diphthéritique ; seulement, nous ne comprenons pas pourquoi M. Desmarres indique ces cas dans la description de l'ophthalmie des nouveau-nés, sujets que nous n'avons jamais vus attaqués par la diphthérite.

Si l'on a vu survenir des accidents après la cautérisation, c'est qu'on a commis l'imprudence de cautériser au début d'une ophthalmie, sans être sûr de n'avoir pas affaire à une diphthérite. Quand on avait le malheur de cautériser une conjonctive qui venait d'être attaquée par une diphthérite, on voyait les symptômes augmenter en gravité d'une manière effrayante. Dans d'autres cas, on avait méconnu la diphthérite et l'altération commençante de la cornée : alors, après la cautérisation qui augmentait fortement la stase, l'affection de la cornée gagnait considérablement en étendue et prenait un caractère très-pernicieux. C'est en se fondant sur ces bases qu'on a proscrit toute cautérisation, aussitôt qu'apparaissait une affection de la cornée ; et pourtant les cautérisations appliquées d'une manière intelligente, dans un cas de véritable conjonctivite purulente, non-seulement n'aggravent pas la complication, mais l'amènent à guérison.

Nous avons dit qu'il faut rejeter les cautérisations au début de la conjonctivite gonorrhéique ; car on risquerait d'éprouver des échecs décourageants en généralisant trop ce traitement, surtout dans les cas où l'inoculation de la sécrétion gonorrhéique aurait produit une conjonctivite diphthéritique.

Les grands inconvénients de la cautérisation au début d'une ophthalmie seront mis en lumière par les faits suivants. Quelquefois, au début d'une conjonctivite pustuleuse ou d'une conjonctivite granulaire aiguë, nous obser-

(1) « Si on la (la conjonctive) cautérise avec la pierre infernale, au lieu de produire une eschare superficielle qui sera bientôt éliminée, et sous laquelle on trouvera des tissus très-vifs et très-vasculaires, le caustique produira une eschare des plus profondes, qui demeurera longtemps attachée à la conjonctive, et sous laquelle on trouvera une surface pâle, jaunâtre, et à peu près entièrement dépourvue de vaisseaux. » (2e édit., t. II, p. 93, 1855.)

vons une certaine roideur dans les paupières, roideur qui nous fait admettre une prédisposition à une exsudation fibrineuse dans le tissu de la conjonctive. Si l'on a commis l'imprudence de cautériser dans ces cas, ou d'appliquer un traitement trop irritant, on peut voir éclater soudainement une diphthérite qui en est la suite. C'est, du reste, un mauvais système que d'employer les caustiques au début des maladies que nous venons d'énumérer.

Faut-il dans le traitement de toute conjonctivite diphthéritique, rejeter les cautérisations ? Notre opinion est qu'on doit les abandonner presque absolument pendant la première période de la maladie; une fois que la deuxième période est bien développée, on peut se servir du nitrate d'argent, mitigé comme nous l'avons indiqué. Il faut seulement ne pas oublier que l'état purulent est ici, en quelque sorte, un mode de guérison; aussi ne faut-il cautériser que si cet état purulent est trop intense. On devra surtout appliquer le caustique dans les cas où il y a complication du côté de la cornée, cas dans lesquels un état bien établi de purulence est très-désavantageux. Il faut appliquer la cautérisation avec la prudence que nous avons recommandée, et en observant toujours avec grand soin l'état de gonflement et de boursouflement de la muqueuse; si ces symptômes, et avec eux la écrétion, ne sont pas bien prononcés, il faut mettre un plus long intervalle entre les cautérisations.

Nous avons une autre question importante à résoudre. Ne nous est-il pas possible d'abréger par les cautérisations la première période, si dangereuse, de la diphthérite? Nous sommes surtout tenté d'essayer ce moyen, quand une complication du côté de la cornée est survenue pendant cette période; si cette complication n'existe pas, il faut bien se garder d'un tel procédé, qui est beaucoup trop dangereux pour être employé quand il n'y a pas urgence. Mais, même dans les cas où l'on rencontrerait une affection grave de la cornée et où la vascularisation de la conjonctive n'aurait encore paru nulle part, il faut rejeter absolument les cautérisations, qui ne feraient qu'aggraver la situation. Nous n'avons le droit d'appliquer ces essais de cautérisation que quand nous sommes en présence d'une affection de la cornée, et, en même temps, d'un commencement de vascularisation de la muqueuse. Comme la circulation se rétablit alors dans une partie des vaisseaux conjonctivaux, la congestion et l'exsudation séreuse qui suivent la cautérisation peuvent accélérer la circulation et amener une vascularisation plus rapide. En même temps, on favorisera, par ce procédé, l'élimination de l'exsudat fibrineux.

Nous pourrons songer à faire ces cautérisations, si la conjonctive commence à se vasculariser çà et là ; si une transsudation séreuse survient dans la masse exsudée, et si l'on observe une couche de liquide sur la conjonctive, qui a perdu alors sa couleur blafarde, pour reprendre une légère teinte rougeâtre. C'est alors que la chaleur des paupières diminue un peu et que

le malade commence à éprouver des souffrances moins intenses. Il peut arriver que, dans quelques cas, quoique les symptômes du début de la vascularisation se soient montrés, celle-ci tarde à apparaître; c'est alors seulement qu'on peut tenter une cautérisation très-prudente.

Dans d'autres cas, on observe une vascularisation bien prononcée sur quelques points, tandis que de grandes plaques d'exsudation diphthéritique persistent et tardent à s'éliminer. Si cette persistance semble nuisible pour l'état de la cornée, on peut encore tenter une cautérisation; mais on fera toujours bien d'observer les règles suivantes :

1° Il ne faut faire les cautérisations que sur une étendue très-limitée, et là où la conjonctive est le plus vascularisée. On cherchera alors à obtenir que le frottement de l'eschare soit aussi peu défavorable que possible pour la cornée, en ne cautérisant que la conjonctive du cul-de-sac et celle de la paupière inférieure.

2° Il est absolument nécessaire de bien observer l'effet de la cautérisation et de la suspendre immédiatement, si, au lieu d'augmenter la vascularisation, elle rend la muqueuse plus pâle et fait rétrograder l'état de vascularisation.

3° Il faut toujours faire suivre ces cautérisations d'essai, de scarifications et d'une application très-énergique des réfrigérants; dans le but d'éliminer, le plus vite possible, l'eschare et d'accélérer la circulation.

Quelles que soient les précautions que l'on apporte dans ce traitement, il faut reconnaître que ce procédé est des plus dangereux; il faut une grande expérience et une observation bien consciencieuse pour employer ce remède avec succès. Aussi n'est-il applicable que sur les malades que l'on peut surveiller continuellement, et chez lesquels on peut bien apprécier les effets de la cautérisation. Lorsque le danger n'est pas urgent, on fera certainement mieux d'attendre que la vascularisation de la conjonctive soit bien établie.

On peut tenter d'accélérer une vascularisation qui débute trop lentement, par un autre moyen beaucoup moins dangereux, par l'application de compresses chaudes pendant un temps très-limité. De cette manière, on évitera du moins le danger de provoquer, par une cautérisation trop précoce, une nouvelle rechute de diphthérite, qu'on voulait justement éviter. Nous imbibons des compresses pliées en plusieurs doubles avec de l'eau à 40 ou 45 degrés centigrades; cette eau est tenue, en assez grande quantité, dans une cuvette renfermant un thermomètre, afin qu'on puisse entretenir une température à peu près constante par de petites additions d'eau bouillante ou en plaçant une lampe sous la cuvette (1).

(1) Voyez le *Bulletin général de thérapeutique* du 30 mars 1862: *De l'emploi de l'eau chaude en compresses, dans le traitement des maladies des yeux*, par l'auteur.

Un des remèdes les plus puissants contre la conjonctivite diphthéritique, c'est le froid. Les compresses glacées doivent être appliquées continuellement, et il faut les renouveler très-fréquemment, parce qu'elles se réchauffent avec une grande rapidité. Le froid a ici le grand avantage de lutter contre la stase en contractant les vaisseaux ; mais, en outre, il soulage beaucoup le malade, et l'humidité des compresses contribue à nettoyer l'œil. Quant à ce qui regarde leurs propriétés sédatives, elles agissent beaucoup mieux qu'aucun narcotique pris à l'intérieur. Lorsque la maladie s'approche de la deuxième période, et quand la vascularisation commence à se prononcer, on peut espacer, petit à petit, les applications des compresses. La deuxième période une fois bien établie, on n'a plus à les appliquer qu'immédiatement après avoir cautérisé, et l'on n'en prolonge l'usage que si l'état purulent est trop intense.

Dans la transition de la première période à la deuxième, si cette dernière tarde à apparaître, on peut essayer d'accélérer le boursouflement de la muqueuse par l'application de compresses chaudes ; mais il faut alors bien observer quel caractère la conjonctive prend après quelques heures de leur application, et ne les continuer que si elles contribuent à vasculariser cette membrane. Nous craignons aussi l'application des compresses glacées dans les cas d'ulcères étendus de la cornée, avec tendance à la nécrose ; il faudra les remplacer par les compresses chaudes aussitôt qu'on pourra espérer d'obtenir par leur emploi une accélération dans la vascularisation de la conjonctive.

Un autre moyen efficace pour soulager le malade et pour accélérer la vascularisation de la conjonctive, ce sont les émissions sanguines. Malheureusement, il ne nous est pas possible d'appliquer ici les scarifications, que nous avons trouvées si salutaires pour la conjonctivite purulente. En scarifiant une conjonctive atteinte de diphthérite, on n'obtient que très-peu de sang ou même pas du tout ; on observe aussi que là où l'on a fait les incisions, il se fait une infiltration fibrineuse plus considérable.

Les scarifications ne sont applicables que quand la conjonctive commence à se vasculariser, et quand elle montre déjà cette transsudation sérense du tissu qui signale un retour de la circulation. Il faut faire les scarifications un peu plus profondément que dans la conjonctivite purulente, et entretenir l'écoulement du sang par un mouvement convenable des paupières, en épongeant fréquemment le liquide qui sort : les scarifications peuvent alors accélérer beaucoup la vascularisation de la muqueuse. On a le droit d'appliquer ce procédé là où l'infiltration fibrineuse ne s'est manifestée que dans la couche superficielle de la conjonctive, avec conservation d'une circulation suffisante dans les parties profondes.

Nous avons déjà parlé de l'utilité des scarifications dans les formes mixtes de conjonctivite purulente et diphthéritique ; quand la deuxième période

de la diphthérite est bien marquée, on fera toujours bien de faire succéder à la cautérisation les scarifications, s'il y a complication du côté de la cornée.

Pour accélérer la circulation, on doit employer d'autres émissions sanguines, surtout chez les adultes. Chez les enfants, la diphthérite est malheureusement si souvent combinée avec un état d'anémie, qu'il faut être aussi circonspect que possible dans l'emploi de ce remède ; l'émission sanguine doit être faite de manière à entretenir un écoulement constant de sang.

On obtiendra ce résultat en appliquant trois à quatre sangsues à l'angle interne de l'œil, sous la racine du nez, ou bien au-dessus de l'arcade zygomatique, à la tempe, mais pas trop près de l'œil. L'application des sangsues près de l'angle interne de l'œil est préférable chez les adultes; les enfants se tiennent trop peu tranquilles pour en supporter l'application dans ce point. Si l'on parvient à bien appliquer les sangsues sur l'os nasal, on ne risque pas d'augmenter le gonflement des paupières, et l'on n'aura pas à redouter de grandes ecchymoses, qui défigureraient momentanément le malade; aussitôt qu'une des sangsues tombe, il faut la remplacer par une autre. On peut appliquer, suivant le degré d'intensité du mal, jusqu'à vingt-cinq ou trente sangsues, et même aller plus loin s'il y a urgence ; nous obtenons par là un écoulement de sang suffisant, car c'est en ce point que convergent les veines palpébrales (1).

Mais il faut chercher à remédier à la congestion qui a été provoquée momentanément par la succion des sangsues, en entretenant, après leur application, l'écoulement sanguin aussi longtemps que possible. Nous rejetons l'application des sangsues chez les enfants faibles ; ce ne sont que les tempéraments vigoureux et sanguins qui peuvent bien les supporter.

Malheureusement c'est surtout chez les enfants anémiques nés de parents cachectiques (syphilis) que nous rencontrons la diphthérite avec le triste cortége de ses complications.

Pour ce qui regarde les émissions sanguines qui enlèvent subitement une grande quantité de sang au corps, comme les saignées, leur efficacité n'est que très-faible dans le traitement de la diphthérite. On peut, par des saignées répétées, mettre le malade dans un état d'anémie assez marqué, sans changer, pour cela, le caractère de la conjonctivite et sans accélérer ni la vascularisation, ni le boursouflement de la muqueuse. Nous croyons qu'en entretenant un courant de sang constant dans une partie voisine de l'œil, et en provoquant vers ce point une congestion, nous agissons d'une manière dérivative, et que nous facilitons le retour de la circulation dans les vaisseaux conjonctivaux ; mais nous ne nous fions pas trop à ce remède, car il ne produit

(1) A Paris, où les formes graves de diphthérie sont très-rares, nous ne sommes presque jamais amené à user de cette thérapeutique vigoureuse.

un effet sensible qu'en diminuant un peu la congestion vers l'œil et en calmant momentanément le malade.

De tous les remèdes qui, donnés à l'intérieur, facilitent la vascularisation de la conjonctive, le plus efficace est le mercure. Aussitôt qu'une certaine quantité de ce remède pénètre dans l'organisme, et que les symptômes de salivation se montrent, presque immédiatement commence la vascularisarisation de la conjonctive; mais il ne faut pas attendre de ce remède ce qui est impossible, et croire qu'il puisse immédiatement amener la dissolution de grandes masses fibrineuses. Ce n'est pas d'une manière rapide que cela se fait, même quand on obtient la salivation, car il y a des résistances mécaniques à vaincre qui nécessitent un certain temps. Le mercure ne peut produire un effet rapide, dissoudre et éliminer le produit de l'exsudation, vasculariser la conjonctive, que là où l'exsudat n'a pas pénétré trop profondément dans le tissu de la muqueuse; quand l'infiltration a été très-forte, s'il s'est formé une véritable croûte de fibrine, l'action de ce remède tarde malheureusement trop et ne peut pas empêcher la perte complète de l'œil. C'est dans ces cas que le médecin peut se demander s'il y a réellement intérêt à soumettre le malade aux inconvénients d'un traitement mercuriel, qui sera presque toujours inutile. On peut se poser la même question à l'occasion des malades chez lesquels l'inoculation de la blennorrhagie a déterminé une ophthalmie diphthéritique dont le début a été négligé.

Dans tous les cas moins graves, on fera bien d'employer le mercure, dans l'espérance de raccourcir, autant que possible, la première période de la diphthérite et de préserver l'œil d'un danger imminent. Le plus souvent, on peut alors espérer d'obtenir le boursouflement de la muqueuse, deux ou trois jours après que les premiers signes de la salivation ont paru, salivation qui est généralement facile à obtenir par un emploi suffisant du mercure.

On donne aux adultes, toutes les deux heures, 5 à 10 centigrammes de calomel, et l'on ordonne une friction de 2 à 4 grammes d'onguent mercuriel simple, à faire toutes les deux heures, alternativement sur la poitrine, les bras ou les jambes; il faut, en outre, frictionner le front toutes les deux heures, avec le volume d'un pois de l'onguent suivant :

Extrait de belladone.....	5 grammes.
Onguent mercuriel simple	10 —

Aux enfants, on donne, suivant leur âge, 1/2 à 2 centigrammes de calomel, et l'on fait faire les frictions avec l'onguent mercuriel toutes les deux heures (1/2 à 1 gramme). On se servira, pour les frictions sur le front, de l'onguent indiqué.

En continuant cette médication, dans des cas urgents, jour et nuit (tout

en employant avec énergie les compresses glacées), on peut obtenir rapidement les effets de la médication mercurielle, et voir commencer la salivation au bout de vingt-quatre à quarante-huit heures; en même temps, apparaissent les premières traces de vascularisation sur la conjontive.

Chez les enfants, où la salivation tarde généralement beaucoup plus à apparaître, on ne peut pas continuer ce traitement jusqu'à ce qu'elle arrive. Néanmoins, il ne faut suspendre l'emploi des mercuriaux que lorsque se montrent les premiers symptômes de la vascularisation, et que tout annonce que celle-ci et le boursouflement de la muqueuse marchent d'une manière satisfaisante ; sans cela, on fait la triste expérience qu'après avoir discontinué trop tôt l'emploi du remède, une rechute de diphthérite a lieu : celle-ci ne cède encore qu'à un nouvel emploi de mercure. Qu'on ne cesse donc pas de donner ce remède, avant d'être sûr d'être à l'abri de tous les dangers de la première période. Nous avons besoin d'ajouter qu'il faut avoir égard à la constitution du malade, agir prudemment, et cela surtout chez les enfants faibles et anémiques.

Les émétiques, que l'on donne (et surtout le tartre stibié) à petites doses, souvent répétées, peuvent agir d'une manière favorable ; nous pouvons dire la même chose de l'emploi des remèdes qui agissent sur la peau en facilitant la transpiration.

Bien plus que dans la conjonctivite purulente, il faut avoir soin de bien nettoyer l'œil. Nous nous servons du procédé indiqué plus haut, en instillant de l'eau tiède ou du lait; mais on peut aussi faire usage d'une faible dissolution de tannin ou de borate de soude (50 centigrammes pour 300 grammes d'eau) de même que de l'eau chlorée (1). Ces instillations doivent être répétées très-fréquemment, car, sans contredit, la stagnation du liquide sécrété en décomposition est nuisible pour la cornée. Nous conseillons, encore une fois, de bien se garder de l'usage si dangereux des seringues.

Tandis que nous ne mettons aucune importance à faire garder la diète dans la conjonctivite purulente, nous soumettons le malade à un régime assez rigoureux dans les cas de diphthérite. La diète doit être sévère, surtout pendant la première période de la maladie; mais, même quand celle-ci est passée, nous ne permettons que des aliments légers et en petite quantité. Si l'on ne prend pas ces précautions, on peut voir survenir une aggravation des symptômes ou même une récidive.

Il n'est guère nécessaire d'ajouter que le malade, pour se soumettre à un traitement aussi rigoureux, doit garder le lit. Si l'on ne peut pas traiter les malades à domicile, on n'obtiendra que des résultats très-peu satisfaisants.

Aussitôt qu'un malade entre en traitement, quand il n'offre qu'un œil

(1) Une partie d'eau chlorée officinale sur cinq d'eau commune.

attaqué, il faut appliquer un léger bandeau compressif sur l'œil sain. Pour mettre ce bandeau, il faut placer d'abord une petite compresse ou un morceau de toile fine sur les paupières fermées, et remplir la fosse située entre la racine du nez et le rebord sourcilier avec de petites rondelles de charpie douce : quand cela sera fait, on appliquera quelques tours d'une bande de flanelle autour de la tête. La pression doit être faible; car on ne peut pas espérer ici, comme dans la conjonctivite purulente, faire avorter les premiers symptômes de diphthérite par une compression suffisante. Il est nécessaire de renouveler ce bandage deux fois par jour pour s'assurer que l'œil n'a pas été atteint au-dessous du bandeau, et pour l'enlever dès que la maladie aurait éclaté.

De même que dans la conjonctivite purulente, on peut, pour diminuer le gonflement des paupières, appliquer sur la peau qui les recouvre le nitrate d'argent pur, la teinture d'iode ou le sous-acétate de plomb liquide.

Quant aux affections de la cornée, nous n'avons pas grand'chose à ajouter. Si cet accident survient pendant la première période, il ne faut pas pratiquer la paracentèse, quand même on serait tenté de le faire: il faut se contenter de l'atropine. Aussitôt qu'il s'agit d'affections de la cornée, pendant la deuxième période, on doit les traiter suivant les règles que nous avons indiquées en parlant de la conjonctivite purulente.

Une fois que la troisième période de la maladie est en plein développement ; presque toutes les tentatives thérapeutiques sont inutiles. On voit parfois, et cela surtout là où l'infiltration diphthéritique n'a été que partielle et localisée en quelques points, ces parties présenter des cicatrices qui les couvrent comme d'un voile léger. Cela n'offre pas d'inconvénient pour l'œil; mais si la cicatrisation est générale et profonde, il n'en est plus ainsi : la sécrétion de l'humeur qui humecte l'œil est notablement diminuée, et, de plus en plus, on voit se développer les symptômes d'une xérophthalmie. En pareil cas, il faut tâcher de suppléer à ce défaut de liquide.

Le lait fournit encore le meilleur moyen d'enlever la sensation pénible de sécheresse et de frottement que les malades éprouvent; nous conseillons de laver, si nécessité il y a, plusieurs fois par jour, les yeux avec du lait, et de les mouiller avec une compresse trempée dans ce liquide.

S'il y a complication d'un symblépharon de plus ou moins grande étendue, développé dans la troisième période, nous ne pouvons y remédier par une opération ; car, dans la plupart des cas, la conjonctive est détruite sur une grande étendue, et la réunion du tarse avec le bulbe s'est effectuée.

Si nous résumons en quelques mots les procédés thérapeutiques contre la conjonctivite diphthéritique, nous voyons que l'emploi du mercure occupe la première place; à côté de lui, les réfrigérants doivent être employés énergiquement. La plus grande difficulté dans le traitement est

de déterminer le moment précis où il faut cautériser. On est bien embarrassé à ce sujet s'il y a complication d'une affection de la cornée pendant la première période; on désire alors que la seconde apparaisse le plus vite possible.

Les formes mixtes de diphthérite et de conjonctivite purulente exigent aussi un traitement bien circonspect. Là où il n'y a pas d'accidents à craindre du côté de la cornée, on fera toujours bien d'attendre, pour cautériser, jusqu'à ce que le boursouflement de la muqueuse se soit montré. Il ne faut essayer de faire des cautérisations localisées, avant que ce boursouflement ait eu lieu, que là où il y a des affections de la cornée. On fait alors la cautérisation d'une manière très-superficielle avec du nitrate d'argent mitigé, ou, si l'on craint que son action soit encore trop forte, avec une solution de nitrate d'argent qu'on applique avec de grandes précautions, à l'aide d'un pinceau :

Nitrate d'argent.....	50 centigrammes.
Eau distillée	30 grammes.

Les cautérisations avec ce liquide peuvent être aussi essayées avec avantage dans les cas où l'on a une infiltration diphthéritique très superficielle, et où la stase veineuse et l'état cyanosé de la conjonctive sont les symptômes dominants. Il ne faut faire ces cautérisations, comme nous l'avons dit, que partiellement, bien neutraliser, et scarifier ensuite avec soin ; l'eschare produite par cette solution sera moins épaisse et plus facilement éliminée.

Dans les cas où l'on n'a qu'une vascularisation incomplète avec des plaques diphthéritiques qui tardent à se vasculariser ; si l'on désire leur élimination, vu l'état de la cornée, il faut employer le nitrate d'argent mitigé, en observant toutes les précautions indiquées ; dans tous les cas, un jugement droit et une grande expérience seront les meilleurs guides relativement à l'emploi des cautérisations.

Espérons que l'étude attentive et consciencieuse de cette maladie parviendra à nous donner un remède qui en limitera les ravages, et ne laissera plus le médecin dans la nécessité si triste où il se trouve presque toujours d'assister à la destruction d'un œil sans pouvoir en aucune manière l'arrêter.

ARTICLE V.

GRANULATIONS DE LA CONJONCTIVE. — TRACHOME.

Anatomie pathologique. — Nous abordons maintenant une des questions les plus délicates de l'oculistique, question longtemps agitée par de

nombreuses discussions qui, loin de l'éclairer, n'ont fait que l'obscurcir davantage.

Les dissidences qui se sont produites entre les auteurs reconnaissent deux causes principales : d'abord on n'a pas toujours nettement séparé l'étude des granulations de celle des complications qui accompagnent leur présence. Cette circonstance n'a pas peu contribué à obscurcir les différentes définitions émises à propos des granulations; d'un autre côté, l'étude anatomo-pathologique de ces produits a presque toujours été faite à une période trop avancée de leur évolution ; il était impossible alors de se faire une idée nette de leur mode de production et de leur développement progressif.

C'est donc un double but que nous nous proposerons d'atteindre dans l'étude qui va suivre ; à savoir :

1° Isoler la granulation des autres modifications de tissu survenues dans la texture de la conjonctive ;

2° Étudier comment elle se développe dès le début.

Les granulations ont été, le plus souvent, et sont encore confondues avec un état d'hypertrophie des papilles de la conjonctive.

Nous avons vu, en parlant de la conjonctivite purulente et de la diphthérite conjonctivale, qu'il se produit un gonflement et un soulèvement considérable des papilles. Ces papilles forment des tubercules de $0^{mm},5$ à $1^{mm},5$ de hauteur, elles sont aplaties latéralement à cause de la pression qu'elles exercent les unes sur les autres. Leur base n'a pas de pédicule ; elle se confond, au contraire, insensiblement avec le tissu de la conjonctive. Les papilles sont disposées en rangées ; en les écartant, on voit des fissures assez profondes qui les séparent les unes des autres, et qui restent béantes tant que les paupières sont maintenues renversées.

La couleur de ces tubercules varie : tantôt ils sont d'un rouge foncé, allant, chez les sujets scorbutiques, jusqu'au rouge bleuâtre ; tantôt ils sont colorés en rouge vif. Après un certain temps, les papilles perdent, à la suite de l'épaississement de la couche épithéliale, la couleur rouge vif qu'elles ont dans certains cas, et on les trouve colorées en rouge grisâtre, quelquefois avec une nuance brune assez prononcée.

Cette hypertrophie papillaire du tissu conjonctival est localisée surtout dans la portion palpébrale de la conjonctive ; elle commence à 2 millimètres du bord des paupières et dépasse le tarse de 2 millimètres également ; c'est en ce dernier point, et surtout vers le bord orbitaire du tarse, que l'on trouve souvent les papilles tellement serrées qu'il devient impossible de distinguer la conjonctive sur laquelle elles sont implantées. Vers les angles de l'œil, ces papilles ont leur maximum de développement : on les y voit assez souvent prendre la forme de condylomes, avec une tête ronde et gonflée atteignant 2 ou 3 millimètres de hauteur, quelquefois même davantage. C'est encore à ce moment que les papilles ont quelque ressemblance avec les bourgeons

charnus que l'on rencontre sur les plaies suppurantes. En examinant attentivement la surface de ces papilles, on n'y trouve pas de petits vaisseaux qui puissent rendre compte de leur coloration rouge foncé : celle-ci est due à un engorgement sanguin des papilles elles-mêmes. Aussi est-il impossible, au début du développement de ces dernières, de voir, à travers les intervalles qui les séparent, le réseau vasculaire de la conjonctive. Les vaisseaux de celle-ci ne circulent pas sur les papilles qui s'allongent de plus en plus, atteignent souvent une hauteur considérable, saignent facilement au toucher, et changent tout à fait l'aspect de la muqueuse.

En examinant les papilles au microscope, on trouve qu'elles sont revêtues d'une couche plus ou moins épaisse d'épithélium dont les cellules les plus profondes sont cylindriques et contiennent un noyau ovale reposant au sein d'une masse granuleuse. M. Stellwag dit que l'extrémité de ces cellules cylindriques s'amincit de plus en plus et se perd dans un filet qui pénètre dans l'intérieur de la papille, ce que nous n'avons pas pu constater.

Au-dessous de cette couche épithéliale peu nettement limitée et dont les cellules ont, de plus en plus, disparu vers l'intérieur des papilles, on trouve une masse intercellulaire plus ou moins granuleuse, sous laquelle on voit, çà et là, des fibres et des cellules du tissu conjonctival. Cette masse entoure une foule de vaisseaux qui se ramifient et forment un réseau assez épais vers la base de la papille, présentant des couches de fibres-cellules entremêlées de beaucoup de noyaux et de cellules de nouvelle formation. Ces diverses parties sont couvertes d'une foule de globules de sang, ce qui a fait dire à M. Stellwag que ce pouvait bien être là le contenu de vaisseaux néoplastiques n'ayant pas encore de paroi.

La grande quantité de noyaux et de nouvelles cellules qu'on y rencontre fait supposer que l'on a affaire à une hyperplasie du tissu cellulaire de la papille. Le gonflement est dû non-seulement à une exsudation séreuse, mais aussi à une augmentation des éléments du tissu cellulaire même qui entoure les vaisseaux de la papille.

En même temps que les cellules du tissu conjonctival augmentent, la masse intercellulaire gagne en proportion. Cette altération de chaque papille s'atténue insensiblement en allant vers la conjonctive saine, et il n'est pas possible d'en fixer la limite : l'altération d'un élément préexistant de la conjonctive, avec hyperplasie du tissu cellulaire qui la forme, est la seule chose à constater ; il n'y a pas, dans ce cas, de néoplasie, chose importante à noter.

Les changements dont nous avons parlé, relatifs aux papilles conjonctivales, se rencontrent surtout à la suite de la conjonctivite purulente ; on les trouve aussi dans la muqueuse boursouflée par la diphthérite conjonctivale, après l'élimination de l'infiltration fibrineuse : on donne à tort à cet état de la muqueuse le nom de *granulaire* : on a même parlé de la transformation de la conjonctivite purulente en trachome. Nous ne pouvons

partager cette manière de voir, parce qu'elle ne permet pas de se rendre bien compte de la nature des granulations.

M. Stellwag nomme ces papilles altérées par une inflammation aiguë ou chronique, *granulations* ou *trachome papillaires;* quand elles se combinent avec de véritables granulations, il appelle cet état du nom de *trachome mixte.*

En quoi diffère notre manière de voir ? Les papilles gonflées et hypertrophiées se rencontrent très-fréquemment avec les altérations de la muqueuse que nous désignons sous le nom de *véritables granulations*, c'est même le cas le plus général. La dénomination de *trachome mixte* pourrait, à la rigueur, être acceptée, à condition de ne pas oublier que l'altération morbide des papilles dépend d'un procès morbide autre que celui qui a amené la production des véritables granulations. Car, comme nous l'avons déjà dit, ces dernières sont un tissu néoplastique, tandis que l'état papillaire de la conjonctive (trachome papillaire de M. Stellwag) n'est dû qu'à une hyperplasie d'un élément préexistant de la muqueuse.

M. Thiry (1), dans ses recherches sur les granulations, donne également à ces papilles hypertrophiées une haute importance. C'est, pour lui, le principal caractère de l'ophthalmie granuleuse ; nous ne comprenons pas comment M. Thiry nie, en cette circonstance, l'existence d'une couche épithéliale sur ces papilles. Nous avons toujours vu le contraire ; non-seulement, les papilles n'étaient pas dépourvues de leur couche épithéliale, mais celle-ci s'épaississait, au contraire, dans les cas d'inflammation chronique ; ce qui donnait à ces papilles une couleur d'un rouge brun sale tirant vers le jaune.

La peine que nous prenons pour bien fixer ce qu'on doit entendre par granulation, n'est pas sans importance ; c'est la base de notre pronostic. En effet, si nous rencontrons une muqueuse qui nous offre un développement considérable de ses papilles, mais sans complication de véritables granulations, nous pouvons poser un pronostic assez favorable, bien qu'il soit impossible de ramener à l'état normal une conjonctive ainsi lésée ; au moins de deux ou de trois mois. Le pronostic sera tout autre si la conjonctive se trouve hérissée de véritables granulations. Il ne nous sera possible alors de rendre à la muqueuse son état normal qu'après un traitement excessivement long, et nous ne pourrons que très-rarement remédier à la production d'une foule de cicatrices qui sont la conséquence des *véritables granulations.*

Que faut-il entendre par cette dernière expression ?

En abordant ce sujet délicat, il ne nous semble pas inutile de rappeler combien de difficultés a offertes et offre encore la question du tubercule. Combien de choses ont été et sont confondues encore aujourd'hui avec le véritable tubercule ! Ce n'est que depuis les travaux de notre maître M. Vir-

(1) *Compte rendu du Congrès de Bruxelles*. Paris, 1857.

chow, qu'on est parvenu à élucider la question. Cet auteur a démontré qu'il fallait étudier le développement du néoplasme à son début, et sur des membranes qui pussent se prêter facilement à l'examen microscopique, comme la pie-mère, la plèvre, le péritoine, etc. Antérieurement à cet anatomo-pathologiste, on étudiait le tubercule arrivé à son complet développement, au milieu des tissus variés qui composent le parenchyme des organes (poumon, cerveau, testicule, etc.). Ce mode vicieux de recherches ne permettait d'observer que le tubercule complétement développé ou déjà en voie de régression.

La question des granulations de la conjonctive a subi, selon nous, le même sort. La plupart des recherches microscopiques ont été faites et se font sur des conjonctives en plein développement de granulations, celles-ci combinées le plus souvent avec un état d'hypertrophie des papilles, et alors que la métamorphose régressive des granulations est déjà commencée.

Je défie le plus habile micrographe, examinant une pareille muqueuse, de dire ce qui a produit les changements survenus. Il ne sera pas plus avancé que celui qui examine un tubercule du poumon ou du cerveau en pleine phase de dégénérescence graisseuse, et à qui l'on demanderait comment le tubercule s'est développé.

Si l'on veut suivre la production des granulations, et comprendre comment elles se développent, il faut les étudier à leur début et tâcher, comme dans l'étude du tubercule, de se procurer des pièces propres à l'examen. La conjonctive bulbaire, qui est très-fine et translucide, se prête parfaitement à ces recherches. Il vaut mieux encore examiner les productions granulaires de la cornée. Malheureusement, cela ne se rencontre que très-rarement ; il ne m'a été possible qu'une seule fois d'examiner une partie granulaire de la cornée, qu'on avait extirpée, parce que son développement énorme avait porté le médecin à diagnostiquer un cancer de cette membrane.

Les granulations se développent assez fréquemment sur la conjonctive bulbaire, de sorte qu'on peut se procurer des pièces pour l'examen microscopique en excisant un petit pli de la conjonctive. L'examen de la granulation sur la conjonctive palpébrale est beaucoup plus difficile, parce qu'à son début, la muqueuse est très-peu soulevée au-dessus du tarse, et il n'est pas facile d'en exciser une légère portion. La conjonctive du cul-de-sac serait très-convenable pour ces recherches, si elle ne renfermait pas des éléments propres à jeter de la confusion dans l'étude, par exemple les follicules lymphatiques et les glandules de Krause.

S'il l'on ne trouvait point de granulations de la conjonctive bulbaire pour étudier leur développement, on ferait bien de choisir des cas de granulations débutant avec une inflammation de la muqueuse. On les trouverait alors sous forme de petites taches blanchâtres, nettement dessinées sur la conjonctive vascularisée du tarse supérieur. Chaque petite tache gagne

peu à peu en étendue, et, en même temps, elle se soulève un peu au-dessus du niveau de la muqueuse. A cette époque, elle devient transparente, et sa couleur blanche dégénère en gris sale. Aucun vaisseau ne traverse cette tache grise qui n'est pas plus volumineuse qu'un grain de millet. Souvent on voit une petite branche d'un vaisseau courir vers cette tache et se diviser en la contournant. Quelquefois même on distingue, à l'éclairage oblique, de petites ecchymoses tout près de la granulation.

Peu à peu, les taches gagnent en étendue, prennent l'aspect de tapioca cuit ou de frai de grenouille (comparaison qu'on a souvent employée, en parlant des granulations). Pendant qu'on observe le développement des taches et des élévations sur la conjonctive palpébrale, on les voit aussi apparaître sous forme de petites éminences, d'un gris jaunâtre, sur la conjonctive injectée du cul-de-sac, et une fois que la maladie gagne en étendue, elles se développent, dans quelques cas, sur la conjonctive bulbaire et même sur la cornée.

Si nous examinons une de ces taches ou de ces élévations de la conjonctive palpébrale ou bulbaire, nous voyons qu'elle est composée d'une masse de noyaux, souvent tellement serrés les uns contre les autres qu'il est presque impossible de distinguer une substance intercellulaire. Dans d'autres cas, cette substance est plus abondante; on voit, çà et là, des fibres de tissu cellulaire et des fibres-cellules. Là où les noyaux sont moins serrés, ces derniers éléments deviennent plus fréquents; le tissu cellulaire se trouve souvent condensé vers cette partie. (Dans le cas où une masse gélatineuse haute de 3 millimètres existe sur le bord même de la cornée, la substance dont la petite tumeur est composée ne présente qu'une foule de noyaux, quelques cellules à fibres, et très-peu de masse intercellulaire.)

En examinant les granulations à une époque un peu plus avancée, nous trouvons que la substance intercellulaire a, de beaucoup, augmenté ; elle forme une masse semi-transparente, gélatineuse et légèrement grumeuse. Le nombre des noyaux diminue de plus en plus, de sorte qu'après quelque temps, nous n'en rencontrons que très-peu avec des fibres-cellules et des fibres de tissu cellulaire dispersées; la granulation même est formée par une masse grumeuse semi-transparente qui n'offre pas d'éléments cellulaires distincts. Voilà pourquoi, en examinant la conjonctive atteinte de granulations d'ancienne date, il n'est guère possible de voir d'abord quelle a été l'affection morbide qui s'est développée.

La question à poser maintenant, consiste à savoir comment cette formation de groupes de noyaux se fait dans le tissu conjonctival. Avons-nous affaire à une exsudation plastique, exsudation où prendrait naissance cette foule de noyaux? C'est l'opinion généralement adoptée ; on pense que les granulations sont dues à une exsudation plastique dans laquelle il se produirait du tissu cellulaire de nouvelle formation, n'arrivant pas à un développement

parfait ; ce dernier s'organiserait en formant un tissu fibreux très-dense qui, en se contractant, détruirait le tissu dans lequel il a pris naissance.

Notre opinion sur le développement des granulations diffère de celle qui est généralement acceptée, en ce que nous considérons la production des noyaux de la granulation comme le résultat d'une répullulation des noyaux des cellules de tissu cellulaire. M. Virchow a démontré que les éléments qui composent le tubercule ne sont pas dus à une exsudation inflammatoire organisée ; mais à un néoplasme composé, dès son origine, de cellules résultant d'une répullulation des cellules du tissu cellulaire, dans lequel le néoplasme s'est développé. Nous croyons que la granulation a une même origine : ce n'est pas, pour nous, un exsudat organisé ; mais un néoplasme qui est dû à une répullulation et à une division des noyaux des cellules du tissu cellulaire qui compose la conjonctive.

La forme ronde que prend la granulation ne reconnaît point pour cause la désorganisation d'un élément de même configuration, préexistant dans la muqueuse ; c'est ce qu'on est facilement tenté de croire : le tubercule prend toujours, de lui-même, la forme sphérique ; comme cela a lieu pour la granulation.

Voici les raisons qui nous font opiner pour une pareille origine des granulations :

1° Nous trouvons, dès que nous pouvons distinguer les premières traces d'une granulation, qu'elle est composée d'une foule de noyaux qui ne peuvent provenir que d'une répullulation de ceux que renferment les cellules du tissu cellulaire.

2° Nous ne pouvons croire, après les progrès que l'anatomie pathologique a faits, à l'organisation d'un exsudat où de nouvelles cellules se formeraient sans le concours d'autres cellules préexistantes ; nous n'y croyons pas plus qu'à la génération spontanée.

3° Il n'est pas possible de bien définir l'enveloppe qui entoure ces amas de noyaux et de la rapporter à la désorganisation d'un élément préexistant de la conjonctive, tel qu'une glande, un follicule. (Tout ce qui, à une époque avancée, peut passer pour une enveloppe, n'est produit que par une condensation du tissu cellulaire qui entoure la granulation, tissu hypertrophié par l'irritation inflammatoire.) La production, sur la cornée, de granulations sans condensation des tissus circonvoisins, proteste également contre la manière de voir que nous combattons.

Déjà plusieurs fois nous avons insisté sur la ressemblance qui existe entre le développement des tubercules et celui des granulations ; leur évolution offre une analogie de plus ; le tubercule, composé, à son début, de cellules et de noyaux, ne tarde pas à subir une dégénérescence graisseuse qui, commençant au centre du tubercule, gagne bientôt le néoplasme entier et se change en une masse de détritus graisseux, à la vue duquel il est bien difficile de reconnaître la transformation antérieure.

La granulation subit un sort assez semblable; la masse de noyaux qui la composent diminue et fait place à une masse semi-transparente et grumeuse, contenant une petite quantité de graisse. Peu à peu, la granulation entière n'est composée que de cette masse gélatineuse résultant d'une décomposition des noyaux. M. Arlt a observé plusieurs cas où les granulations se sont transformées en une masse caséeuse, semblable à celle des tubercules. M. Stellwag prétend avoir vu, après les cautérisations à l'aide du sulfate de cuivre, une transformation pareille. Nous ne pouvons que signaler ce fait essentiellement exceptionnel. La transformation en une masse semi-transparente et gélatineuse, où il n'y a que peu de molécules graisseuses et quelques fibres-cellules et fibres de tissu cellulaire, sans autre organisation, tel est le terme de la granulation arrivée à son entier développement.

Le tubercule cause la destruction de l'organe où il prend naissance, il se forme aux dépens des cellules qui le composent: la granulation se comporte de même à l'égard des tissus où elle prend naissance. Il existe, néanmoins, bien des différences entre ces deux néoplasmes. Le tubercule, après avoir détruit une partie du tissu en se développant, et après s'être réduit à une masse de détritus graisseux, agit, en quelque sorte, comme corps étranger; il provoque facilement de la suppuration, des ulcères; il se trouve éliminé de cette manière au double détriment du tissu qu'il occupait. Il n'en est pas de même des granulations. La masse gélatineuse, à une époque avancée, n'a pas de tendance à causer une suppuration des tissus environnants; au contraire, nous la voyons plutôt disparaître insensiblement et se transformer en un tissu dense, fibrillaire, analogue au tissu cellulaire de nouvelle formation, avec tendance à une contraction très-prononcée. Ce tissu, en se rétractant de plus en plus, tend encore à détruire le reste du tissu conjonctival, en oblitérant les vaisseaux sanguins. Peu à peu, la masse gélatineuse disparaît en faisant place à un tissu cicatriciel très-ferme.

Les différentes phases que les granulations parcourent, leur développement successif, telles sont les causes de la difficulté que nous éprouvons à porter un diagnostic. Dès que la transformation gélatineuse commence et que les parties cicatricielles se forment, tout examen microscopique devient difficile; ce n'est qu'à son début qu'on peut bien étudier la maladie.

Une autre cause des difficultés de l'étude des granulations, c'est qu'il existe dans la conjonctive d'autres éléments qui sont faciles à confondre avec cette formation néoplastique. Cette circonstance a motivé la création d'une espèce particulière de lésion connue sous le nom de *granulations vésiculeuses*. Que devons-nous entendre par là?

Il existe dans la conjonctive, à l'état normal, un grand nombre de petites vésicules, avec un contenu grumeux, et beaucoup de cellules semblables aux corpuscules de la lymphe, entourées d'une masse de vaisseaux

capillaires, que nous désignons sous le nom de *follicules de la conjonctive* (voy. page 5 et pl. I, fig. 5), et qui ne sont autre chose que des glandes lymphatiques isolées.

A l'état normal, la présence de ces glandes est peu accusée ; il en est tout autrement dans les cas d'irritation chronique de la muqueuse. Alors, on les voit apparaître très-distinctement sous forme des vésicules, qui sont surtout bien développées sur la conjonctive des culs-de-sac et vers les angles de l'œil. Elles ne se rencontrent que très-rarement sur la conjonctive des tarses et presque jamais sur la conjonctive bulbaire. A l'état normal, il n'est guère possible d'observer ces glandes qui ne forment qu'une très-minime élévation sur la muqueuse ; elles ne deviennent visibles que lorsque cette dernière se trouve dans un certain état d'irritation ; c'est alors qu'elles forment de petites vésicules semi-transparentes, qui sont surtout visibles vers les angles internes des yeux, dans le cul-de-sac inférieur ou, en haut, près de la caroncule. M. Stromeyer (1) les a étudiées avec grand soin, non-seulement sur l'homme, mais aussi sur les animaux domestiques. M. Benz (2) les a observées aussi et en a donné une description exacte. Sous le microscope, ces follicules présentent une membrane de tissu condensé ; cette dernière n'est pas revêtue d'une couche épithéliale vers sa cavité. Il est impossible de distinguer un canal qui fasse communiquer les follicules avec l'extérieur. Ces petites glandes ressemblent parfaitement aux glandes solitaires de l'intestin grêle ou aux glandules des plaques de Peyer ; elles ont, à peu près, la même structure que les corpuscules de Malpighi qu'on trouve dans la rate.

M. Stromeyer fait ressortir, avec raison, la ressemblance de ces follicules de la conjonctive avec les premiers dépôts tuberculeux qui n'ont pas encore subi la métamorphose régressive. La question la plus importante et la plus difficile à résoudre, c'est de savoir si l'on a affaire ici à une production morbide, ou si ces follicules sont physiologiques et ne sont gonflés que par l'irritation de la muqueuse. En second lieu, les follicules sont-ils le point de départ des véritables granulations, comme le prétendent quelques auteurs (Stromeyer, Benz, de Graefe, etc.) ?

Quant à la première question, nous croyons que les follicules sont des organes physiologiques qui appartiennent à la muqueuse normale ; ils sont peu développés et peu nombreux, presque pas ou nullement visibles quand la conjonctive est saine ; au contraire, ils deviennent très-évidents et très-nombreux aussitôt que la muqueuse se trouve dans un état d'irritation chronique. On voit le développement de ces follicules accompagner, le plus souvent, une irritation, une hypérémie chronique de la conjonctive, et souvent un catarrhe de la muqueuse.

(1) *Deutsche Klinik*, n° 35, 1859.

(2) *Compte rendu du Congrès de Bruxelles*, p. 236.

Nous conseillons vivement de combattre cet *état folliculaire* de la conjonctive, quand même il n'y aurait pas encore d'autres altérations. C'est là une question de haute importance pour nos confrères militaires, et nous croyons que M. Stromeyer (1) a parfaitement raison quand il dit que les troupes chez lesquelles les médecins croient que cet état de la conjonctive est normal, auront beaucoup à souffrir pendant la campagne.

Revenons à la seconde question, à savoir, si les follicules gonflés et hypertrophiés sont le point de départ des véritables granulations. Nous avons longuement exposé l'histoire du développement de cette néoplasie, que nous croyons être l'effet d'une répullulation des cellules du tissu cellulaire. C'est ce que nous avons constaté, en examinant leur développement sur la conjonctive du tarse et sur celle du globe, où les follicules manquent plus ou moins complétement, tandis que le développement des granulations s'y fait abondamment. Un autre point qui nous fait croire que les granulations ne proviennent pas d'une transformation des follicules, c'est que nous ne leur avons vu qu'exceptionnellement et à une époque avancée, une enveloppe de tissu conjonctival condensé, comme cela a lieu pour les follicules; il est possible que ces derniers subissent, à la suite d'une longue irritation, une métamorphose qui les fasse ressembler assez aux granulations en voie de transformation gélatineuse.

M. Stromeyer, qui a bien examiné les follicules chez les animaux domestiques, et surtout chez le porc, n'est pas de notre avis ; il soutient qu'il a pu constater la transformation en tissu cicatriciel du tissu altéré des follicules mêmes. Il est nécessaire que des recherches microscopiques faites avec beaucoup de soin éclaircissent cette dernière question.

Nous avons à dire un mot sur des vésicules qu'on rencontre dans certains cas de catarrhe conjonctival. Elles sont bien différentes des follicules; ce sont des vésicules cristallines avec contenu très-transparent, produit par des épanchements de liquide sous l'épithélium de la muqueuse ; elles peuvent occuper toute la surface conjonctivale et disparaître assez vite. On peut très-bien les comparer, quant à leur forme, aux sudamina de la peau, sauf qu'elles ne sont pas aussi grandes. Ces vésicules ne s'observent pas souvent et diffèrent trop des véritables granulations et même des follicules pour être confondues avec eux.

Les granulations offrent une marche tellement variable et se compliquent si facilement d'un état purulent de la muqueuse, que leur étude devient des plus difficiles. D'après ce qu'on observe généralement, on fera bien de diviser, d'après sa marche, cette maladie en deux groupes bien distincts; c'est-à-dire en *granulations aiguës* et en *granulations chroniques* ou *trachome.*

(1) *Maximen der Krigsheilkunst.* Hanovre, 1861, p. 51.

Les *granulations aiguës* représentent le mode d'apparition de ce tissu néoplastique, lorsqu'il apparaît avec une inflammation plus ou moins intense de la conjonctive. Le début des granulations a lieu, alors, au bout d'un temps nettement limité. Mais ce mode d'apparition de la maladie est loin d'être la règle générale ; au contraire, le plus souvent, les granulations se développent lentement sans provoquer de signes inflammatoires de la conjonctive, et ce n'est qu'après qu'une production assez considérable a eu lieu, qu'une inflammation plus ou moins intense, plus ou moins intermittente, gagne la muqueuse et change par cette complication l'aspect de la maladie. Ce deuxième mode d'apparition constitue les *granulations chroniques* (*trachome*).

A. — Granulations aigues.

Cette maladie débute par une injection très-prononcée de la conjonctive et du tissu sous-conjonctival. Le gonflement de la muqueuse n'est pas en proportion de l'injection des vaisseaux et ne produit pas, d'ordinaire, un soulèvement de la conjonctive bulbaire sous forme de chémosis. Le limbe de la cornée, dès le début de la maladie, est gonflé et vascularisé ; un réseau vasculaire circule sur le globe en formant des mailles ; nous voyons, le plus souvent, les vaisseaux sous-conjonctivaux injectés, présentant un réseau linéaire assez serré et s'irradiant vers la cornée.

Si nous renversons la paupière supérieure, nous trouvons, à 2 ou 3 millimètres du bord libre, une masse de petites taches blanchâtres, non vascularisées, qui sont séparées les unes des autres par des papilles gonflées se terminant en petites pointes très-serrées. Le soulèvement de la muqueuse est peu prononcé sur le tarse et diffère de celui qu'on rencontre dans l'ophthalmie purulente. Ces petites taches rondes peu soulevées sont de véritables granulations, qui occupent surtout la conjonctive palpébrale et celle du cul-de-sac. Si ces taches ne se trouvent pas en très-grand nombre, il est facile de les méconnaître et de porter principalement son attention sur le développement des papilles qui donne à la muqueuse une apparence sèche et veloutée, comme cela se voit quelquefois au début du catarrhe aigu.

Tandis que ce développement des granulations a lieu sur la muqueuse ; souvent, de petites ulcérations se produisent sur l'anneau conjonctival de la cornée. La sécrétion de la muqueuse n'est pas abondante ; il se fait plutôt une hypersécrétion de larmes que de mucosités ; en écartant les paupières, on trouve le cul-de-sac rempli de larmes claires, dans lesquelles nagent quelques filaments de mucus.

Cet état dure, à peu près, huit ou dix jours ; après quoi on voit survenir un changement : les taches blanchâtres se perdent insensiblement, et les papilles qui les environnent augmentent de volume, de sorte qu'elles

occupent bientôt le lieu où ces taches se trouvaient auparavant. Les papilles gagnent de plus en plus en hauteur et deviennent plus rouges. Autour de la petite tache lenticulaire, qui est peu développée en hauteur et qui semble comme enfoncée entre les papilles, il se montre des vaisseaux ténus qui rampent sur la granulation, et celle-ci disparaît, peu à peu, entre les papilles gonflées : il ne reste alors qu'une muqueuse rouge et boursouflée. Le gonflement de la conjonctive et de ses papilles augmente, en même temps que les granulations disparaissent et que la sécrétion devient de plus en plus purulente ; de sorte que, peu à peu, on voit se manifester cet état que nous avons décrit en parlant de la conjonctivite purulente aiguë.

Au début de la maladie, l'injection sous-conjonctivale très-prononcée, les petites taches blanchâtres et la sécrétion peu abondante permettent de distinguer cet état d'un catarrhe aigu très-intense ou d'une conjonctivite purulente ; mais plus tard, quand la vascularisation s'est emparée de ces taches, que le boursouflement de la muqueuse a eu lieu et que la sécrétion a augmenté, il est bien difficile de savoir à quelle maladie on a eu affaire.

Cet état purulent peut durer jusqu'à trois et quatre semaines : cependant l'injection se perd peu à peu sur la conjonctive bulbaire, et les petits ulcères, ou les abcès de la cornée, s'il s'en est formé, rétrogradent, tandis que l'inflammation persiste sur la conjonctive palpébrale. La maladie peut se terminer de deux manières :

1° L'état de purulence se dissipe graduellement ; les granulations se résorbent et l'état normal de la conjonctive ne tarde pas à reparaître.

2° L'inflammation de la conjonctive cesse ; mais, en même temps, les granulations reparaissent sous forme de grains de tapioca cuit, grains qui sont souvent placés entre des papilles gonflées, formant à leur tour des tubercules rouges et saillants. Dans ce cas-là, les granulations aiguës se sont transformées en granulations chroniques ou trachome, c'est qu'alors l'inflammation n'a pas été très-prononcée et qu'elle a été insuffisante pour éliminer la nouvelle production.

Nous voyons, en effet, que c'est l'état d'inflammation et de purulence de la muqueuse qui réussit à faire rétrograder les granulations, et que celles-ci se développent beaucoup plus abondamment quand l'inflammation de la muqueuse est moins prononcée.

Il faut en excepter les cas dans lesquels, avec une inflammation générale et bien prononcée de la muqueuse, il se fait une production abondante de granulations : l'inflammation qui débute avec la production du tissu morbide en augmente la quantité, au lieu d'en faciliter la résorption. Aussi ne voit-on pas apparaître de granulations non vascularisées, de taches blanchâtres, dans le tissu conjonctival, qui se vascularise de plus en plus. Au contraire, un boursouflement plus ou moins prononcé

s'empare de la muqueuse, des taches grisâtres s'y soulèvent et y forment bientôt de véritables masses granuleuses.

On a désigné cette dernière forme de granulations sous le nom de *trachome aigu*. Dans leurs deux modes d'apparition, ces granulations ont cela de commun qu'il se fait une production granuleuse aiguë accompagnée d'inflammation intense de la muqueuse. D'un côté, l'inflammation, en gagnant en intensité, parvient à résorber le tissu néoplastique ; de l'autre, l'inflammation ne fait qu'en augmenter la production. Ces derniers cas sont, de beaucoup, les plus rares et nous n'y reviendrons plus ; parce qu'il suffira d'avoir fixé l'attention sur ce fait, que l'inflammation de la muqueuse, le plus souvent si salutaire pour la résorption des granulations, peut, dans des cas exceptionnels, en faciliter la production.

Symptômes physiologiques. — Les malades sont, le plus souvent, tourmentés d'assez vives douleurs ciliaires ; leurs yeux larmoient beaucoup et une photophobie bien prononcée survient, surtout si la cornée est affectée. Ils éprouvent la sensation d'un corps étranger qui se trouverait entre les paupières. Les douleurs et la photophobie les rendent bientôt inaptes à tout travail qui exige un peu de fixité dans la vue. L'état général n'est pas altéré, et il est bien rare de voir survenir de la fièvre, au début de la maladie.

Complications. — Nous voyons assez fréquemment des complications survenir du côté de la cornée, soit qu'il se forme de petits ulcères sur le limbe conjonctival, soit qu'il s'y produise de petits abcès ; mais, plus fréquemment encore, on observe une propagation du mal sur la cornée elle-même. Il se forme des granulations sur la muqueuse qui couvre le bulbe, et plus tard sur la cornée, ce qui donne lieu à la production d'un pannus. Ce pannus n'est pas dû, comme nous aurons occasion de le voir pour les granulations chroniques, à une cause mécanique, au frottement des aspérités de la conjonctive contre la cornée ; il est dû à une production néoplastique qui se forme sur cette dernière membrane ; aussi n'est-il pas limité à la partie supérieure de la cornée qu'il dépasse assez souvent.

Nous voyons, en examinant la cornée à l'aide de l'éclairage oblique, que ce pannus se compose de petites taches grisâtres sur lesquelles la couche épithéliale semble soulevée et vers lesquelles se dirigent de petits vaisseaux. On observe des cas rares où la production des granulations se renouvelle à plusieurs reprises successives ; alors la conjonctive palpébrale, celle du cul-de-sac et la cornée peuvent être envahies, sans qu'on observe la production morbide sur la conjonctive bulbaire. Le pannus aigu disparaît, le plus souvent, aussitôt qu'un état assez prononcé de purulence s'empare de la muqueuse.

Étiologie. — Nous observons le plus fréquemment cette maladie chez les militaires, dans les casernes, dans les orphelinats, les collèges, etc. Un air mal renouvelé, chargé d'exhalaisons animales, semble

surtout favoriser le développement des granulations. Il ne faut pas oublier que la conjonctive se trouve dans des conditions particulières, et qu'elle est étrangement influencée par les divers états hygrométriques de l'air ; c'est ce que chacun a l'occasion d'observer en examinant un grand nombre d'yeux normaux, à différentes époques.

Les granulations apparaissent le plus souvent d'une manière épidémique et se propagent rapidement, surtout parmi les militaires. Un autre mode de propagation de la maladie c'est l'inoculation. La sécrétion des granulations aiguës est inoculable ; mais elle ne produit pas toujours la même maladie. En prenant la sécrétion muco-purulente d'un malade atteint de granulations aiguës, nous pouvons, en la transportant sur une conjonctive saine, voir survenir une simple conjonctivite purulente, une diphthérite de la conjonctive, ou un développement de granulations aiguës. Réciproquement, la sécrétion d'une ophthalmie purulente peut donner lieu à l'apparition de granulations. La matière dont on se sert pour ces inoculations, agit simplement comme cause irritante, elle provoque une inflammation de la muqueuse qui, selon la disposition de l'individu, la constitution physiologique de la conjonctive et le caractère épidémique, peut produire une ophthalmie purulente, une diphthérite, ou des granulations aiguës. Cela nous explique la variété des cas qu'on rencontre pendant l'éruption des granulations aiguës chez les militaires, parmi les internes d'un orphelinat, etc. Outre cela, les granulations mêmes offrent une grande variété dans leur aspect, selon le degré de purulence qui gagne la muqueuse ; de sorte qu'il est bien difficile, pour celui qui n'est pas versé dans le diagnostic et l'étude de la marche de ces différentes maladies, de savoir en face de quelle maladie il se trouve.

Les granulations accompagnent aussi d'autres affections de l'œil : on les voit survenir à la suite d'une irritation de la conjonctive ; on les trouve associées à des kératites, à des inflammations chroniques de l'iris, etc.

On observe également le développement des granulations après l'emploi prolongé de l'atropine. Après l'usage de l'atropine, pour un cas d'iritis, par exemple, pendant quelques semaines, l'œil manifeste de l'intolérance pour cette substance. Si l'on n'est pas alors assez prudent pour discontinuer l'usage de l'atropine en la remplaçant par un autre médicament, on peut s'exposer à provoquer le développement de granulations. Ces granulations, de même que celles qui surviennent à la suite d'affections chroniques de la cornée, n'offrent pas la persistance des autres et disparaissent assez vite, aussitôt qu'on supprime la cause nuisible et qu'on emploie un traitement convenable (1).

(1) L'usage prolongé des instillations d'atropine détermine rarement l'apparition de véritables granulations ; d'ordinaire, il entraîne seulement l'hypertrophie des follicules clos de la muqueuse.

Pronostic. — Le pronostic des granulations aignës n'est pas généralement sérieux ; surtout si la maladie a été reconnue dès son début. Cette dernière risque d'être mal traitée, parce qu'elle peut être confondue, au commencement, avec une conjonctivite catarrhale aiguë, ou une ophthalmie purulente à l'état naissant, et parce qu'on pourrait alors être tenté d'employer des caustiques. La cautérisation combattrait l'inflammation salutaire qui accompagne cette production morbide, et qui en est le remède le plus efficace. Les cautérisations, au début des granulations aignës, peuvent agir encore d'une manière très-fâchense, en favorisant le développement d'une infiltration diphthéritique de la muqueuse ; une certaine prédisposition à cette dernière maladie caractérise quelquefois des épidémies de granulations aignës. Aussitôt qu'on a bien reconnu la maladie, et qu'on a remarqué qu'une disposition à des dépôts fibrineux dans le tissu de la muqueuse ne prédomine pas, on peut porter un bon pronostic. Ce pronostic devrait naturellement être modifié, si l'inflammation consécutive au dépôt de granulations rétrogradait ; si ces dernières se développaient davantage ; nous aurions alors affaire à une maladie longue et difficile à guérir.

Traitement. — Il s'agit surtout ici de bien observer les différents cas, et de ne pas trop agir : les granulations aiguës constituent une maladie qui, lorsque l'inflammation est proportionnée au dépôt néoplastique, guérit très-bien sans aucun agent thérapeutique. Le concours de l'art peut être nécessaire dans deux circonstances opposées : il faut combattre parfois l'excès d'une inflammation trop intense pour amener seule la résorption des granulations ; dans une autre série de cas, au contraire, l'inflammation tombe et la production du tissu néoplastique augmente, de sorte que l'on est obligé d'exciter l'irritation de la muqueuse. Ces différents modes de traitement démontrent suffisamment combien il serait funeste d'employer un même traitement dans les différents cas d'une épidémie de granulations aiguës. Et pourtant, c'est ce qui arrive encore souvent, surtout à nos confrères militaires, alors que le nombre des malades à traiter ne permet souvent pas de séparer soigneusement les différents cas. Il n'est pas rare d'observer que, pendant une épidémie de granulations aiguës, les malades qu'on traite le moins guérissent le mieux et avec le plus de promptitude. C'est qu'alors l'affection amène son remède avec elle, c'est-à-dire l'inflammation de la muqueuse, de sorte qu'on aurait tort d'intervenir dans ce travail curatif naturel.

La chose principale pour le traitement, c'est de placer le malade dans les circonstances hygiéniques les plus favorables, de bien surveiller si l'état inflammatoire de la muqueuse se développe parallèlement au dépôt de granulations qui s'y fait. Lorsque l'inflammation ne dépasse pas les limites voulues, que la purulence de la conjonctive ne devient pas trop prononcée, il faut s'abstenir de tout traitement actif. Nous conseillons alors aux malades (qui seront, bien entendu, séparés des personnes saines, surtout dans les

casernes et les orphelinats) de se tenir tranquilles ; de reposer, le plus possible, leurs yeux ; d'appliquer, de temps en temps, des compresses d'eau froide, pour calmer les douleurs qui les tourmentent parfois. On garantira les yeux d'un excès de lumière, et l'on fera porter aux personnes qui sont obligées de se livrer à leurs occupations, des lunettes bleues. On agira en même temps d'une manière dérivative sur les intestins, et l'on tâchera que le malade jouisse d'un air pur. Le rassemblement de beaucoup de personnes atteintes de la même maladie est très-défavorable et facilite une production rapide des granulations.

Aussitôt que le boursouflement de la conjonctive devient très-considérable, que la sécrétion prend des caractères purulents, qu'elle est très-abondante, qu'un chémosis se produit, on fait bien de combattre cet excès d'inflammation. Nous y parvenons, comme dans le traitement de l'ophthalmie purulente, par des cautérisations répétées avec une solution de nitrate d'argent, au moyen du nitrate d'argent mitigé, et par l'application de compresses glacées.

Il faut remarquer ici que les cautérisations n'ont pas besoin d'être renouvelées aussi fréquemment que nous l'avons dit pour l'ophthalmie purulente, et l'on n'oubliera pas qu'un certain degré d'inflammation de la muqueuse est nécessaire pour faire résorber les produits néoplastiques déposés dans la muqueuse. En général, une cautérisation répétée toutes les quarante-huit heures, avec un emploi continu des compresses glacées, maîtrisera suffisamment l'excès inflammatoire.

Notre manière d'agir devient tout autre aussitôt que nous voyons diminuer l'inflammation qui accompagnait le début des granulations. Alors, les petites taches blanchâtres se soulèvent au-dessus du niveau de la conjonctive, deviennent plus grandes et légèrement transparentes, en prenant une couleur d'un gris sale. Le nombre de ces granulations s'accroît de plus en plus ; il se forme de véritables grains sphériques, et les papilles, pointues d'abord, disparaissent, en même temps que la vascularisation de la conjonctive diminue. Notre but doit être alors de ranimer l'inflammation et de combattre cette tendance à la production du tissu néoplastique. Nous y parvenons en cautérisant, de temps en temps, la muqueuse avec des caustiques qui ne forment pas des eschares solides, mais qui causent de la vascularisation, par l'irritation qu'ils produisent. Ce but est atteint par des cautérisations avec le sulfate de cuivre et l'extrait de Saturne (mélangé à parties égales d'eau) ; on le répétera jusqu'à ce qu'on voie survenir un développement assez considérable des papilles conjonctivales, les taches grisâtres disparaître et un état léger de purulence gagner la muqueuse.

Les affections de la cornée ne nécessitent généralement aucun traitement spécial : du reste, elles disparaissent, le plus souvent, lorsqu'on a pu éliminer la production néoplastique de la conjonctive. Si elles sont surve-

nues à la suite d'un excès de purulence de cette muqueuse, il faut observer toutes les règles que nous avons indiquées, en parlant des complications d'altérations cornéennes qu'on rencontre dans cette maladie.

Nous ne pouvons, avant d'en finir avec le traitement des granulations aiguës, nous abstenir de faire remarquer aux praticiens combien, surtout dans le traitement de cette maladie, il serait prudent de s'abstenir d'un excès de zèle thérapeutique. Il serait bien préférable de surveiller la maladie et de placer ceux qui en sont affectés dans de bonnes conditions hygiéniques; le travail inflammatoire qui accompagne les granulations aiguës est plus puissant pour les faire disparaître que tous nos moyens curatifs.

B. — Granulations chroniques. — Trachome.

Symptômes anatomiques. — Les granulations chroniques diffèrent de la maladie que nous venons de décrire, en ce que l'inflammation de la muqueuse n'est pas proportionnée à la production néoplastique, et qu'elle peut même manquer tout à fait pendant les premiers temps de la maladie. Si nous examinons des malades atteints depuis peu de temps, nous trouvons sur la conjonctive palpébrale (surtout sur celle de la paupière inférieure) ces petites élévations d'un blanc grisâtre, qui ne sont visibles sur la conjonctive peu irritée, qu'en observant cette dernière avec beaucoup d'attention. Le mieux est de se servir de l'éclairage oblique et d'un grossissement à la loupe. Ces taches ou petites élévations, qu'il faut examiner sur la muqueuse du cul-de-sac, ou mieux encore sur le tarse même, sont irrégulièrement rangées ; quelquefois, on les trouve formant des colonnes parallèles aux bords de la paupière ; elles ne commencent sur la conjonctive palpébrale qu'à 2 ou 3 millimètres du bord libre de cette dernière, et se propagent, de là, sur la conjonctive du cul-de-sac. Peu à peu, elles s'élèvent au-dessus du niveau de la muqueuse et deviennent remarquables, surtout vers les angles de l'œil, à la partie supérieure et inférieure du tarse, où la pression des paupières s'oppose moins à leur développement. Ces taches ou petites élévations sont lenticulaires, surpassent très-peu, au début, le niveau de la muqueuse, et, en gagnant en hauteur, prennent une couleur jaune grisâtre et deviennent légèrement transparentes.

Il est toujours bien remarquable que le développement des granulations ait pu avoir lieu sans que le malade se soit aperçu du changement morbide qui s'est opéré dans sa muqueuse. La paupière supérieure commence à s'abaisser un peu, les yeux sont moins ouverts, et une légère sécrétion qui s'accumule pendant la nuit dans le grand angle de l'œil, et colle les cils du malade, lui indique enfin qu'un état maladif s'est emparé de ses yeux.

Après un certain laps de temps, les granulations gagnent davantage en hauteur ; on les voit prendre la forme de grains de tapioca cuit ; elles sont

pressées les unes contre les autres, et disposées, vers le bord orbitaire du tarse, en rangées irrégulières. Nous désignons ce mode d'apparition sous le nom de *granulations chroniques simples*.

Il y a des cas où, à cette époque même, on trouve très-peu de sécrétion, et où l'œil ne larmoie que très-faiblement. Mais généralement nous voyons survenir des inflammations périodiques de la muqueuse qui accompagnent une nouvelle production de tissu néoplastique, et donnent lieu, en même temps, au développement des papilles de la conjonctive ; ces dernières forment de petits tubercules rouges non pédiculés qui sont entremêlés avec les véritables granulations.

C'est là ce que M. Stellwag a nommé *trachome mixte* ou *granulations mixtes*. Nous pouvons dire que la plupart des cas présentent ce caractère. Il faut avoir bien observé le mode de développement granulaire pour pouvoir distinguer la véritable granulation de la papille gonflée.

Aussitôt que les granulations ont persisté pendant quelque temps, qu'elles ont atteint un certain développement, une infiltration plus ou moins considérable gagne le tissu sous-conjonctival. En se transformant en cette masse gélatineuse dont nous avons parlé, elles perdent, peu à peu, leur forme globuleuse ; nous voyons alors des parties de la muqueuse envahies, sur une étendue considérable, par le tissu néoplastique, et c'est à peine si l'on pourrait encore observer des grains isolés. Cet état, joint au développement des papilles, porte, à juste titre, le nom de *trachome diffus* ou de *granulations diffuses*.

Quoique nous n'adoptions pas la classification des maladies en différents degrés ou phases (classification qui n'est que trop souvent contredite par la réalité, et qui attribue à la nature des lois qui lui sont étrangères), nous croyons néanmoins bien faire en distinguant trois ordres de granulations, ce qui facilite le moyen de les reconnaître dans leurs différentes périodes de développement.

Nous basons notre classification sur celle de M. Stellwag, en y apportant toutefois quelques modifications. Elle est établie sur une grande expérience ; car, comme nous avons eu l'occasion de nous en convaincre nous-même, pendant un long séjour à Vienne, M. Stellwag jouit, à l'hôpital militaire (hôpital destiné à l'enseignement des médecins militaires), d'un champ d'observation très-considérable et qui ne se rencontrerait pas facilement ailleurs.

M. Stellwag distingue quatre formes de granulations ou de trachomes ; ce sont : 1° le *trachome granulaire*, 2° le *trachome papillaire*, 3° le *trachome mixte*, et 4° le *trachome diffus*. Nous ne prenons de cette classification que les trachomes granulaire, mixte et diffus. Le trachome papillaire (granulations charnues de M. Desmarres (1), comme nous avons déjà eu

(1) Si M. Desmarres demande pourquoi les granulations charnues sont rangées avec

occasion de l'observer, doit être rejeté. M. Stellwag lui-même accorde qu'il ne s'agit, dans le trachome papillaire, que d'une hypertrophie des papilles; cette hypertrophie peut se rencontrer après toute ophthalmie purulente ou diphthéritique ; quelle confusion n'engendrerait-on pas en admettant que ces maladies se transforment en trachome! Répétons-le : on entend par granulations une production de tissu néoplasique, et non le simple gonflement ou l'hypertrophie d'un tissu préexistant dans la conjonctive.

Partant de cette idée, nous allons exposer brièvement ce que nous désignons par *granulations simples*, par *granulations mixtes* et par *granulations diffuses*.

1° Les *granulations* sont dites *simples*, lorsque la production des granules de tissu néoplasique s'effectue sans que la muqueuse se prenne d'inflammation. La conjonctive est peu injectée, et les granulations se développent en forme de grains dispersés, grisâtres, et ressemblant à du tapioca cuit, sans que le malade se ressente beaucoup des changements qui se sont faits dans sa conjonctive. Ordinairement, les granulations sont simples lorsqu'elles n'ont pas une date trop ancienne et qu'elles forment sur la muqueuse du cul-de-sac, surtout vers les angles des yeux, des taches lenticulaires peu élevées et d'une couleur gris sale ; mais on trouve aussi des cas où le développement des granulations est très-considérable, et où, en renversant la paupière supérieure, on les voit sous forme de grains ronds, semi-transparents, qui semblent comme pédiculés au niveau du bord orbitaire du tarse, sans que, cependant, la muqueuse montre une réaction inflammatoire accentuée. Ce mode d'apparition est loin d'être fréquent ; car une fois que les granules ont acquis un certain développement, la conjonctive s'enflamme, les papilles commencent à se gonfler, à devenir plus proéminentes, et l'on a la seconde forme, dite *granulations mixtes*.

2° *Granulations mixtes*. — Elles se caractérisent en ce qu'elles sont formées, en partie par du tissu néoplasique, et en partie par les papilles gonflées.

Il n'est nullement nécessaire que les granulations simples aient précédé les granulations mixtes, c'est-à-dire que la formation néoplasique ait existé seule pendant quelque temps, et que, plus tard, la réaction inflammatoire de la muqueuse ait donné lieu au gonflement des papilles, et, par là, à la production des granulations mixtes. Bien plus fréquemment, une poussée inflammatoire peu intense accompagne le développement du tissu néoplasique, dès son début; favorise l'accroissement des papilles hypertrophiées qui s'entremêlent avec les granulations, et forme ce que nous avons désigné sous le nom de *granulations mixtes*.

symétrie et par bandes longitudinales, et s'il n'y aurait pas dans cette symétrie quelque raison anatomique inconnue : nous pouvons lui répondre que les granulations charnues n'étant que des papilles hypertrophiées, doivent garder la place que ces dernières occupaient, c'est-à-dire être, en partie, rangées en bandes longitudinales.

D'un autre côté, il ne faut pas croire que les granulations simples doivent absolument se transformer en granulations mixtes. Il se trouve des cas où toutes les granulations simples, après avoir persisté quelque temps, produisent une réaction inflammatoire lente, qui toutefois n'est pas apte à produire le gonflement papillaire; mais qui suffit à la résorption du tissu néoplasique. Si les granulations simples se sont développées en grande abondance, si la réaction inflammatoire est vive et que les papilles aient pris un grand développement, que des granulations mixtes se soient formées et que l'infiltration de la muqueuse par le tissu morbide envahisse les couches profondes ; nous voyons bientôt se dessiner la troisième forme des granulations.

3° *Granulations diffuses.* — Ici, une infiltration générale semble s'être emparée de la muqueuse ; les granulations ont perdu leur forme ronde, bien circonscrite ; elles sont plutôt diffuses, et se distinguent à peine, par une couleur plus claire, des papilles ; ces dernières forment des tubercules, ou des rangées d'élévations avec des pédicules larges, se perdant dans la muqueuse dégénérée. Peu à peu, les granulations perdent cette couleur grisâtre et deviennent plus rouges ; les papilles, en se couvrant d'une forte couche d'épithélium, se colorent en rouge grisâtre ou brunâtre, de manière qu'il devient, à la fin, tout à fait impossible de dire si les élévations qu'on trouve sur la conjonctive sont des granulations ou des papilles gonflées. L'examen microscopique ne peut pas élucider la question, parce qu'à cette époque le tissu néoplasique des granulations s'est transformé en cette masse gélatineuse dont nous avons parlé, masse qui semble comme infiltrée dans le tissu de la muqueuse. Les papilles ont aussi perdu, par suite de leur gonflement et de l'infiltration séreuse, leur structure normale, et cette masse gélatineuse, sans limites appréciables, semble se propager dans le tissu des papilles gonflées.

Il y a deux signes qui nous permettent de distinguer ces *granulations diffuses* d'un simple état d'hypertrophie des papilles, signes que nous avons décrits à propos de l'ophthalmie purulente.

1° Les cicatrices qui résultent d'une production abondante de granulations ne tardent pas à caractériser cet état par leur présence.

2° L'aspect de la cornée : un pannus plus ou moins prononcé apparaît et démontre la différence entre l'état de purulence chronique et les granulations diffuses.

Souvent aussi, la sécrétion est beaucoup moins abondante que dans les cas d'ophthalmie purulente chronique. En outre, l'hypertrophie papillaire qui accompagne l'ophthalmie purulente tend, par le relâchement de la muqueuse et du tissu sous-muqueux, à élargir les paupières et à former un ectropion ; tandis que le contraire arrive dans les cas de granulations diffuses, où la production des cicatrices rétrécit de plus en plus la fente

palpébrale, courbe les tarses, et produit un entropion avec inversion des cils.

Complications. — A la suite d'un développement abondant de granulations, on voit très-souvent survenir des complications du côté de la cornée. La pression et le frottement que les granulations exercent sur cette membrane y provoquent des altérations et un développement vasculaire que nous désignons sous le nom de *pannus*. Ce pannus occupe presque toujours la partie supérieure de la cornée, de sorte que, observant cette vascularisation limitée, on peut être sûr, avant d'avoir examiné la conjonctive, d'avoir affaire à des granulations. L'opacité de la cornée est produite par une prolifération des cellules de l'épithélium près de la couche transparente de Bowman. Elle disparaît aussitôt que l'action nuisible du frottement exercé par les granulations est elle-même enlevée. Ce pannus diffère de celui qui est causé par la production de granulations sur la cornée même.

Dans certains cas, on voit la conjonctive bulbaire envahie par le développement de granulations qui y forment de petits bosselures grisâtres, non vascularisées, mais entourées de petits vaisseaux. Ces granules se développent d'abord sur le limbe conjonctival; plus tard, on les rencontre sur la cornée, où ils se présentent sous forme de petites saillies grisâtres, entre lesquelles courent des branches de vaisseaux. Le pannus dû à cette production morbide diffère du précédent en ce que, plus tard, il rend la surface de la cornée très-irrégulière et la couvre de petites facettes.

Le pannus n'est pas toujours si bien limité sur la partie supérieure de la cornée; il peut envahir toute cette membrane. Une production considérable de nouvelles cellules se fait alors entre la couche épithéliale et la membrane de Bowman, et beaucoup de vaisseaux s'étendent de la conjonctive sur la cornée. A la suite de cette transformation morbide, la cornée perd bientôt sa consistance à la partie antérieure et devient incapable de résister à la pression intra-oculaire; elle cède, et sa courbure augmente beaucoup. C'est là une modification très-fâcheuse, car, à supposer qu'on parvienne à guérir les granulations et à faire disparaître le pannus, on ne pourra pas remédier à l'amblyopie et à la myopie excessive qui en seront le résultat.

Lorsque la purulence s'associe aux granulations chroniques, on voit survenir sur la cornée des ulcères et des abcès qui peuvent perforer cette membrane, et provoquer toutes les suites fâcheuses mentionnées à propos de l'ophthalmie purulente.

Le pannus résultant du frottement des granulations et de l'irritation chronique ainsi produite, quand il a pris un développement considérable et gagné toute l'étendue de la cornée, semble la garantir des dangers auxquels l'état purulent de la muqueuse l'expose d'ordinaire.

Symptômes physiologiques. — Au début du développement des gra-

nulations, les malades sont si peu tourmentés, que, souvent, ils ne se doutent pas de l'état de leurs yeux. Il n'est pas rare de diagnostiquer l'affection dont il s'agit chez les parents d'un sujet granulé, après les avoir soumis à l'examen sur le simple soupçon qu'ils peuvent être atteints de cette maladie. Dès que les granulations ont acquis un certain degré de développement, elles ne tardent pas à mettre l'œil dans un état d'excitabilité qui ne lui permet plus de se livrer aux exercices continuels de la vue. Les yeux deviennent très-sensibles à tout excès de la lumière, à la poussière et à l'air vicié. C'est alors que les malades se plaignent de ne pouvoir bien supporter la lumière, et, le soir, d'être embarrassés et d'avoir la vue troublée quand ils se livrent à une occupation qui exige une application prolongée des yeux. Quand l'inflammation a gagné la muqueuse, les malades accusent tous les symptômes d'une ophthalmie purulente. La purulence peut être accompagnée d'une récente production de tissu néoplasique dans la conjonctive, et des douleurs ciliaires très-intenses tourmentent alors le malade ; une injection sous-conjonctivale bien prononcée accompagne cet état, et une augmentation dans la sécrétion de la muqueuse ne tarde pas à se manifester.

Marche de la maladie. — La complication d'un état inflammatoire n'est généralement pas favorable au développement des granulations ; elle ne caractérise pas ce que nous désignons sous le nom de *granulations chroniques*. La plupart des malades présentent des phases inflammatoires passagères qui interrompent, de temps en temps, le cours de la maladie ; elles disparaissent d'ordinaire insensiblement.

Les granulations perdent leur forme sphérique, le tissu néoplasique semble occuper la muqueuse, avec les apparences d'une infiltration ; on voit, çà et là, des cicatrices, qui, par la traction qu'elles exercent sur le tarse, provoquent une autre série de phénomènes. En même temps que le tissu cicatriciel s'accroit et se contracte, le tarse augmente de courbure, le bord des paupières est attiré davantage, par cette traction, contre l'œil, et les cils se tournent vers la fente palpébrale. Le frottement des cils produit une irritation fort désagréable et très-nuisible. Celui qui s'exerce sur la cornée suffit pour donner lieu à un pannus. Les yeux ne cessent plus alors d'être dans un état d'irritation vive, qui produit souvent un larmoiement assez intense.

Ce dernier phénomène a encore une autre cause ; car la rétraction cicatricielle produit une éversion des points lacrymaux qui s'oppose à un écoulement normal des larmes. Mais ces symptômes n'appartiennent qu'aux granulations qui sont en voie de développement et où la formation des cicatrices n'est pas encore bien avancée ; car, plus tard, les cicatrices, en oblitérant les conduits de la glande lacrymale, et détruisant de plus en plus le tissu de la conjonctive, feront tarir les sources d'où proviennent les

larmes, et une sécheresse de l'œil, une xérophthalmie, se développera progressivement. Les cicatrices occupent non-seulement la conjonctive du tarse; mais encore et surtout celle du cul-de-sac, qui diminue bientôt de profondeur et présente des plis s'irradiant vers la cornée. Peu à peu, ces plis croissent en nombre, se raccourcissent de plus en plus, et finissent par disparaître. Le cul-de-sac n'existe plus, et la conjonctive qui couvre le tarse se continue avec la conjonctive bulbaire qui a pris l'aspect d'une cire jaunâtre, en raison de son faible degré d'injection. Cette disposition de la conjonctive a été désignée par de Ammon sous le nom de symblépharon postérieur; il peut même se faire que le bord libre de la paupière touche la cornée et qu'il ne reste presque plus d'espace entre le tarse et le globe oculaire.

Si la rétraction de la conjonctive va jusqu'à donner lieu à la réunion du bord libre de la paupière avec le globe, on désigne cet état sous le nom de *lagophthalmos*.

Les cicatrices qu'on trouve sur la conjonctive du tarse varient beaucoup dans leur forme. Le plus souvent on les voit, quand il en existe déjà un certain nombre, décrire une ligne parallèle au bord libre du tarse et à 2 ou 3 millimètres de distance de ce dernier, d'où partent des branches cicatricielles multiples, allant vers le cul-de-sac rétréci. Une fois que les cicatrices ont pris un certain développement, le tarse change de courbure et devient plus convexe. Par ce changement le bord palpébral s'arrondit et se retourne en dedans. On voit alors survenir un déplacement des cils, qui ne forment plus une seule, mais bien deux ou trois rangées; il se produit un *distichiasis* ou un *trichiasis*. Ce changement du bord palpébral peut aussi être la conséquence d'une infiltration morbide qui l'a occupé, ce qui se rencontre fréquemment avec un dépôt considérable de tissu néoplasique dans la conjonctive, joint à une hypertrophie du corps papillaire. Aussitôt que la muqueuse commence à se dégonfler, le bord des paupières qui se rétracte devient rond; sa partie interne, aiguë, s'émousse et s'efface, et une fausse position des cils en est la conséquence (M. Arlt). Dès que les cils déplacés se tournent vers le globe, par suite de l'augmentation de la courbure du tarse, il y a un entropion.

La production des cicatrices est liée au dépôt du tissu néoplasique dans la conjonctive et le tissu sous-conjonctival. Comme celui-ci s'organise aux dépens des cellules du tissu cellulaire et qu'en s'organisant il forme un tissu fibreux, dense et cicatriciel, il est bien naturel que si cette transformation s'est opérée sur une large échelle, les cicatrices se forment en proportion. Quelquefois, le tissu morbide a pénétré jusque sur le tarse lui-même, de sorte que, par suite de l'oblitération des vaisseaux consécutive à la rétraction cicatricielle, ce fibro-cartilage disparaît en partie et ne forme plus qu'une bandelette roulée de très-peu d'épaisseur. Il est naturel que la rétraction

cicatricielle, oblitérant un certain nombre des vaisseaux de la conjonctive, contribue aussi par là à détruire la muqueuse ; de telle manière que, bientôt, il ne reste plus de cette membrane qu'un tissu fibreux très-dense, peu vascularisé (tissu privé de toute faculté de sécrétion), et que, les conduits excréteurs de la glande lacrymale étant oblitérés, l'œil manquant tout à fait d'humefaction, il se développe un xérophthalmos.

Nous venons de tracer les principales phases des granulations, sans insister beaucoup sur les grandes variétés qu'on rencontre dans la marche de cette maladie. Presque toujours, les deux yeux sont atteints de cette affection, qui débute généralement par le cul-de-sac de la paupière inférieure ou supérieure. La quantité de tissu néoplasique déposée dans la conjonctive détermine le degré de gravité de l'affection. S'il n'y a qu'un dépôt peu considérable, si les granulations sont situées peu profondément dans la couche superficielle de la muqueuse, elles peuvent disparaître après quelque temps, même sans qu'on ait employé de traitement ; la conjonctive reste alors parfaitement intacte. Ces dépôts peu considérables de granulations ont été désignés comme le premier degré de la maladie (M. Arlt). Lorsque la quantité de tissu néoplasique a été plus considérable, que les granulations ont envahi la conjonctive sur presque toute son étendue, on voit survenir des complications du côté de la cornée et la marche de la maladie devient alors excessivement longue. Des accès d'inflammation purulente et de nouveaux dépôts de tissu néoplasique se succèdent, et, même en y apportant tous ses soins, on ne parvient pas à guérir cette maladie, sans y consacrer un temps fort long. Ce deuxième degré de la maladie ne se dissipe lui-même que rarement sans laisser des traces, comme il arrive pour les granulations du premier degré.

Il existe enfin un troisième degré : c'est lorsque le tissu morbide occupe non-seulement la conjonctive, mais encore le tissu sous-jacent jusqu'au tarse même. Une destruction presque complète de la muqueuse en est le résultat ; le tarse ne forme plus qu'une bandelette ronde et ferme ; les glandes de Meibomius sont détruites ; on ne trouve, à leur place, que de petits sacs contenant une masse grumeuse, remplie de sels calcaires. Il est impossible alors que la muqueuse, ayant perdu une quantité notable de sa substance pour donner lieu à la formation d'une masse considérable de tissu néoplasique, puisse faire les frais d'une régénération. Après un long traitement, hérissé de difficultés, on arrive bien à guérir la maladie; mais il reste une conjonctive le plus souvent impropre aux fonctions qu'elle doit remplir, une foule de cicatrices s'opposant au rétablissement de la transparence de la cornée par le frottement continuel qu'elles exercent sur cette membrane.

Étiologie. — Les causes de ce mal sont à peu près les mêmes que celles des granulations aiguës. Un air impur, résultant du rassemblement de beaucoup de personnes dans un même local, et auquel les yeux restent

exposés pendant longtemps, dispose surtout à cette maladie. Voilà pourquoi les casernes, les pensionnats, les orphelinats, etc., sont des lieux très-propices au développement de cette triste maladie.

La contagion est, sans contredit, une seconde source, malheureusement trop féconde, des granulations chroniques. Les granulations sont contagieuses parce qu'elles sont très-fréquemment accompagnées d'une sécrétion purulente, et cette sécrétion est d'autant plus facilement inoculable qu'elle se rapproche davantage du pus par ses propriétés physiques. Les granulations sèches, qui ne sont accompagnées que d'une faible irritation de la muqueuse, ne donnent que rarement lieu à la transmission par contagion.

Que faut-il croire de la transmission de la contagion par l'air, telle qu'on l'accepte jusqu'à présent? Dans les cas où l'on s'est décidé à admettre un pareil mode de transmission, on pouvait cependant trouver facilement d'autres voies plus naturelles, sans avoir besoin d'invoquer une cause aussi hypothétique. Dans les casernes surtout, où le nettoyage et la toilette se font en commun, il est bien difficile d'éviter que les personnes saines se servent des mêmes objets que les personnes granulées. On voit ainsi la nécessité de séparer les granulés des personnes saines qui les entourent.

On admet que les granulations sont entées sur une dyscrasie, la tuberculose, la scrofule. M. Arlt surtout défend cette manière de voir. Il est vrai qu'une foule de malades atteints de granulations offrent des symptômes de scrofules, et souvent même de tubercules; mais combien de malades ne rencontre-t-on pas parmi les militaires, qui ne doivent leur ophthalmie qu'aux conditions fâcheuses dans lesquelles leur gouvernement les a placés, et qui ne présentent aucun symptôme de scrofule ni de tubercules! M. Goulz (1), dans son excellent travail sur l'ophthalmie égyptienne, exprime la même opinion. En Russie, où les granulations sont énormément répandues, elles sont intimement liées à la manière de vivre des paysans, qui restent dans des cabanes misérables, au milieu des animaux domestiques, et exposés, pendant l'hiver, à une fumée continuelle, comme nous avons eu souvent l'occasion de le voir.

Si les granulations persistent quelque temps, les souffrances que les malades éprouvent, aussi bien que les troubles moraux qu'une telle maladie ne tarde pas à produire, peuvent très-facilement altérer la santé et donner aux malades un aspect cachectique qui ne leur est pas du tout habituel. D'autres fois, on rencontre, et cela surtout parmi les militaires, des personnes atteintes de granulations très-étendues, mais d'ailleurs d'une santé excellente et ne pouvant être soupçonnées ni de scrofule ni de tuberculose.

(1) *Die sogenannte egyptische Augenentzündung*. Wien, 1850.

Les granulations affectent principalement les pauvres et les personnes exposées à beaucoup de privations. Il est évident que, dans cette classe, les causes qui favorisent le développement de cette maladie sont extrêmement fréquentes. Néanmoins, on observe aussi des granulations parmi les riches, et l'on est alors bien embarrassé d'en trouver la cause rationnelle.

L'âge a une influence incontestable sur la fréquence de la maladie. On ne la rencontre guère chez les enfants au-dessous de cinq ans. M. Stellwag prétend l'avoir trouvée fréquemment à cet âge, et l'a décrite sous le nom de *granulations papillaires;* mais cet auteur s'en est laissé imposer par l'hypertrophie papillaire consécutive à toute conjonctivite purulente, et qui se retrouve chez la plupart des nouveau-nés. On observe rarement les granulations chroniques chez des enfants âgés de moins de huit ans. Cette maladie attaque surtout les sujets âgés de quinze à trente ans ; elle devient beaucoup plus rare de cinquante à soixante, et à, partir de soixante-dix ans, nous ne la trouvons que par exception. Les granulations aiguës ne montrent pas cette prédisposition marquée pour les jeunes adultes, et on les rencontre déjà chez des enfants âgés d'un an à peine.

Pronostic. — Le pronostic dépendra de la masse et de l'étendue du tissu néoplasique déposé dans la conjonctive, de l'époque à laquelle le malade se sera soumis au traitement et des conditions hygiéniques dans lesquelles il se trouvera. Il est évident que si la production des granulations a été très-peu abondante, le malade pourra se guérir dans un temps limité, sans l'intervention d'aucun traitement ; d'un autre côté, si la production du tissu néoplasique a été très-abondante, si l'infiltration par ce tissu a gagné les parties profondes de la muqueuse, il ne sera pas possible, même avec le traitement le plus soigné, d'y rétablir l'état d'intégrité parfaite ; parce qu'une certaine partie du tissu de la conjonctive, ayant fourni la production morbide, sera irrévocablement perdue. On guérira plus facilement la maladie quand on pourra la combattre par un traitement convenable, peu de temps après son début.

Les complications qui atteignent la cornée, telles que le pannus, sont surtout graves, si elles sont dues à une production de granulations sur cette membrane ; car le pannus simple de la partie supérieure de la cornée se dissipe aussitôt qu'on peut faire disparaître les granulations et annuler le frottement qu'elles exercent sur le globe oculaire. Il n'en est pas de même des productions néoplasiques développées dans la cornée, productions qui déterminent un ramollissement du tissu cornéen auquel il est impossible de remédier. Cette membrane perd ainsi pour toujours sa courbure normale, et une diminution très-considérable de l'acuité de la vue, due à la conicité de la cornée, persiste, alors même que la muqueuse est guérie. Outre le grand danger que présente cette complication, il peut se faire des ulcères sur la cornée pendant que les granulations sont en voie de propagation, et une

perforation suivie d'une perte plus ou moins complète de la vue peut en être la conséquence.

Dès qu'on voit la conjonctive hérissée de granulations, avec peu de tendance à la purulence de la muqueuse, on doit être prudent dans le pronostic. On a affaire à une maladie excessivement lente à guérir et qui, pendant le traitement, peut présenter des phases de purulence très-dangereuses pour la cornée; de telle sorte qu'il faut toujours rester dans une sage réserve.

Traitement. — Peu de maladies ont subi dans leur traitement autant de vicissitudes que les granulations de la conjonctive; des médicaments sans nombre, vantés outre mesure, étaient bientôt abandonnés pour céder le pas à d'autres.

Nous partageons tout à fait la manière de voir de M. Stromeyer (*Maximen der Kriegsheilkunde*), qui pense, malgré l'opinion d'une foule de praticiens, qu'il est plus dangereux de détruire les granulations par des caustiques que d'abandonner la maladie à elle-même. Il faut suivre dans ce traitement la voie que la nature nous marque ; un certain degré de vascularisation et de purulence de la muqueuse est nécessaire pour faire disparaître le tissu néoplasique déposé dans cette membrane. Nous nous proposerons donc de provoquer ou de maintenir, par des cautérisations réitérées, un certain degré de turgescence dans la muqueuse, turgescence dont l'intensité sera proportionnée à la masse du tissu néoplasique. Cette manière d'envisager le traitement montre qu'il doit varier avec les différents cas de granulations chroniques. Comme nous l'avons déjà indiqué en parlant des granulations aiguës, on peut voir un état de purulence naître spontanément sur la conjonctive granulée, et, faisant disparaître la production morbide, laisser la conjonctive parfaitement saine. Chez d'autres personnes, la conjonctivite purulente qui s'associe aux granulations peut être tellement prononcée, qu'il faille avoir recours aux compresses froides et aux cautérisations avec le nitrate d'argent mitigé, ou à une solution de nitrate d'argent (50 centigrammes sur 30 grammes d'eau distillée), pour combattre cet excès de purulence.

Dans une troisième série de cas, et celle-ci est la plus nombreuse, l'inflammation qui accompagne le dépôt de granulations dans la conjonctive est loin d'être assez prononcée pour donner lieu à la résorption du tissu morbide. C'est alors qu'un traitement irritant, consistant en des cautérisations réitérées, doit être appliqué. La grande difficulté vient de ce que les granulations sont si intimement liées au tissu de la conjonctive, qu'il est absolument impossible de les détruire par des cautérisations, sans transformer une partie de la muqueuse en tissu cicatriciel. Les caustiques qui parviennent le mieux à provoquer un degré de vascularisation capable de faire résorber les granulations, sont le sous-acétate de plomb, le sulfate de

cuivre et le nitrate d'argent. Les acides, tels que l'acide nitrique dilué, l'acide citrique, l'acide chromique, de même que l'alcool rectifié, ont encore pour effet de vasculariser la muqueuse, mais leur action est difficile à limiter, et, le plus souvent, si on ne les fait pas agir très-profondément, elle se perd en peu de temps. Les caustiques métalliques, en général, ont l'avantage d'être plus facilement limités dans leur action.

Avant d'entrer dans plus de détails sur l'application des caustiques, nous croyons utile de suivre le conseil que M. Arlt donne en parlant du traitement du trachome, c'est-à-dire de relever le moral du malade. Dans la plupart des cas, les malades viennent nous consulter lorsque la production des granulations est déjà fort avancée; lorsqu'un pannus plus ou moins considérable les prive en partie de la vue, et les force à chercher du secours. Dans une autre série de cas, les malades ont déjà subi une foule de traitements, ils ont été soulagés pendant quelque temps ; mais des rechutes réitérées leur ont fait abandonner tel ou tel traitement, et ont fini par les rendre pusillanimes et abattus. Il faut faire comprendre aux malades que ce n'est que par une grande persévérance dans le traitement qu'ils peuvent trouver la guérison, et qu'il ne faut pas désespérer si cette guérison est parfois retardée par quelque rechute plus ou moins inévitable.

Un second point capital, c'est de placer le malade dans des conditions hygiéniques favorables, de lui procurer autant d'air pur que possible. Les malades doivent sortir et se promener tant que leur état sanitaire et les conditions atmosphériques le permettent. Ils doivent éviter, autant que possible, l'air vicié, la fumée, les exhalaisons ammoniacales (urine, excréments), enfin tout excès de lumière. En relevant le moral abattu du malade, qui entrave ses fonctions nutritives, et en le plaçant dans de bonnes conditions hygiéniques, on aura déjà fait un grand pas vers la guérison.

Lorsque la conjonctive granulée est peu vascularisée et qu'il faut augmenter le boursouflement de la muqueuse, nous nous servons d'abord des cautérisations avec le sulfate de suivre solide. On prend un cristal bien arrondi, qui ne puisse pas blesser la muqueuse par des aspérités, et l'on touche la conjonctive granulée dans toute son étendue. Pour bien atteindre la conjonctive du cul-de-sac supérieur, nous renversons la paupière et nous promenons la pointe du cristal sous les plis hérissés de granulations qui se trouvent entre la paupière renversée et le globe. Le malade se lave bien les yeux avec de l'eau fraîche pour calmer les douleurs qui accompagnent toujours les premières cautérisations (1). Il est remarquable de voir combien

(1) Dans ma clinique, je fais suivre les cautérisations d'une douche, qu'on donne à l'aide d'un pulvérisateur. La grande fraîcheur produite par la pulvérisation de l'eau, arrivant sur l'œil sans action propulsive, soulage beaucoup les malades.

les malades se familiarisent vite avec ces cautérisations si douloureuses dans le principe.

La question capitale, dans ces cautérisations, c'est de savoir quand il faut les répéter. On commet très-souvent une grande faute en les répétant trop souvent ; elles ne doivent être renouvelées que lorsque l'irritation produite par les précédentes a complétement disparu.

Il faut même qu'après la cautérisation il y ait une période de calme dans les douleurs et dans la sécrétion pour qu'on puisse réitérer. Selon les différents cas, on est obligé de répéter les cautérisations tous les jours, ou tous les deux ou trois jours. On veillera surtout à ne pas surexciter les yeux par des cautérisations trop souvent répétées, car il vaut mieux encore, dans cette maladie, rester en deçà que d'aller au delà du traitement nécessaire. Si des douleurs très-vives accompagnent des rechutes de granulations, on peut avoir recours aux applications prolongées des réfrigérants.

Dans le traitement des granulations chroniques, qui exige autant de patience du côté du malade que du côté du médecin, la règle principale à observer, c'est de varier le traitement et de ne pas s'arrêter à un seul médicament. C'est une observation qu'on n'a que trop souvent occasion de faire, que les caustiques employés pendant un certain temps semblent perdre toute influence sur la conjonctive granulée. Les cautérisations ne provoquent alors que très-peu de réaction, sont très-peu douloureuses, et quelque temps après, l'état de la muqueuse malade est le même qu'avant l'application du caustique.

Pour varier le traitement, nous faisons succéder aux cautérisations avec le sulfate de cuivre de nouvelles cautérisations par une solution de nitrate d'argent ou de sous-acétate de plomb. La solution de nitrate d'argent (50 centigrammes sur 30 grammes d'eau distillée) sera surtout employée quand on remarquera un soulèvement et un gonflement assez prononcés des papilles, quand il se sera formé des *granulations mixtes* ou plus tard des *granulations diffuses*, et qu'il se sera déclaré un état de purulence. Les cautérisations avec le nitrate d'argent en solution (ou bien, si le boursouflement de la muqueuse est considérable, avec le nitrate d'argent mitigé) parviendront bientôt à maîtriser l'excès d'inflammation, et à laisser une vascularisation suffisante pour que les granulations se résorbent spontanément.

Si les granulations mixtes ou diffuses sont moins hypérémiées, si une couche assez épaisse d'épithélium les couvre et leur donne cette couleur caractéristique d'un rouge brun avec une nuance de gris, et si la sécrétion muco-purulente est peu abondante, nous employons de préférence les cautérisations avec le sous-acétate de plomb liquide (sous-acétate de plomb liquide et eau distillée, à parties égales). On applique ce médicament sur les paupières renversées ; on le laisse pendant quelques instants, après quoi on lave l'œil avec de l'eau pure. Ces cautérisations sont répétées tous les jours

ou tous les deux jours. Une légère couche de plomb couvre alors la muqueuse et s'élimine assez facilement sans causer beaucoup de gêne au malade ; la sécrétion morbide de la conjonctive ne tarde pas à diminuer considérablement.

Comment faut-il agir s'il y a complication du côté de la cornée, s'il se forme un pannus? Le plus souvent, nous n'avons pas du tout à nous en occuper, car tout pannus dû au simple frottement des granulations ou des cils sur la cornée disparaîtra dès qu'on sera parvenu à enlever la cause nuisible qui l'a produit. Quand le pannus est dû à la production morbide des granulations sur la cornée même, nous nous bornons encore à traiter la muqueuse malade, et nous ne tardons pas, après la disparition des granulations, à la voir revenir à l'état normal ; elle s'éclaircit, et les opacités grisâtres, de même que les vaisseaux, disparaissent le plus souvent. Les changements dans la convexité de la cornée échappent au traitement direct. Les granulations guéries, on peut, par une opération qui déplace la pupille vers les parties les moins coniques de la cornée (vers son bord), remédier à la réfraction anormale de la lumière déterminée par la conicité cornéenne. On exécute ce déplacement pupillaire en pratiquant l'opération de l'*iridesis*.

Si le pannus persiste, même après la guérison des granulations, on tentera d'éclaircir la cornée par les moyens suivants : on essayera d'introduire, tous les deux, trois, quatre ou cinq jours, la pommade au précipité jaune dont nous donnerons la formule à l'article *Conjonctivite pustuleuse*. La manière dont cette pommade sera supportée indiquera si la tendance aux rechutes devra être redoutée : fait important, lorsqu'il s'agit de donner au malade un avis définitif. Des compresses d'eau chaude, appliquées à deux ou trois reprises différentes dans la journée, une demi-heure chaque fois, aident puissamment l'action résolutive de la pommade.

La section des vaisseaux du pannus ne sera exécutée que si l'on voit que ce soit surtout des vaisseaux sous-conjonctivaux qui se propagent sur cette membrane. On procédera à cette section des vaisseaux en soulevant un pli de la conjonctive qui en contient une partie, et en le coupant avec des ciseaux de Cooper. Cette section pourra s'exécuter sur deux ou trois points différents à la fois ; mais nous nous opposons formellement à la pratique des incisions profondes, circulaires, autour de la cornée, qu'on a tant vantées et qui sont loin d'être inoffensives pour cette membrane, dont elles entravent singulièrement la nutrition. Il ne faut pas confondre dans cette proscription la pratique de la tonsure conjonctivale, qui donne d'excellents résultats dans le traitement du pannus superficiel et étendu. Nous nous expliquerons du reste plus longuement à l'article *Pannus*.

Il y a des formes de pannus où, à la suite d'un frottement prolongé des paupières sur la cornée, il s'est produit sur cette membrane une sorte de

cal, en forme de bande longitudinale, et correspondant à la partie sur laquelle le frottement des bords des paupières était le plus prononcé. Ce cal ne disparaîtra pas et sera réfractaire à tout traitement; car il semble que le tissu de cette partie de la cornée se soit transformé assez profondément en tissu cicatriciel.

Les malades sont souvent beaucoup moins sensibles à la persistance d'une faible cicatrice cornéenne qu'à l'abaissement de la paupière supérieure consécutif à un dépôt de granulations : l'effet disgracieux qui en résulte est bien plus apparent lorsqu'un seul œil a été atteint. Pour y remédier, on peut conseiller au malade de clore l'œil sain au moyen du bandeau et de faire des exercices avec l'œil malade dans le but de relever la paupière.

Si des ulcères de la cornée compliquent les granulations, on suit, en général, les règles indiquées pour l'ophthalmie purulente compliquée de pareilles affections. Dans ce cas, il existe généralement un état de purulence assez prononcé ; on cautérisera avec le nitrate d'argent mitigé, mais seulement les culs-de-sac, et, le plus souvent, le cul-de-sac supérieur. En même temps, on scarifiera la muqueuse dans les points où l'excès de gonflement des papilles sera manifeste, et après l'avoir bien fait saigner, on appliquera des compresses froides, pendant quelque temps, pour faciliter l'élimination de l'eschare. En même temps, on emploiera l'atropine, dans le but de diminuer la tension de la cornée.

Les scarifications ne doivent être employées que sur les points où le gonflement des papilles est bien manifeste, où il y a des granulations mixtes ou diffuses avec un boursouflement assez prononcé de la muqueuse. Dans ces cas, les scarifications combattent efficacement et rapidement l'excès d'inflammation qui accompagne le dépôt de tissu morbide dans la muqueuse. Nous trouvons absurde de vouloir faire de ce procédé une méthode générale pour le traitement des granulations, car à quoi bon scarifier une conjonctive pâle, peu enflammée et couverte de granulations? Ces scarifications, qu'on fait souvent suivre d'une cautérisation avec le nitrate d'argent ou le sulfate de cuivre, ne peuvent que faciliter une pénétration profonde du caustique dans le tissu de la muqueuse, et donner lieu à la formation de cicatrices.

Nous rejetons de même les excisions des granulations, que nous ne croyons applicables que dans des cas bien exceptionnels. Si le développement de ces dernières a été tellement abondant, qu'il se soit formé sur différents points de la muqueuse des masses gélatineuses, semi-transparentes, pédiculées, comme les polypes de la conjonctive, on peut les exciser avec les ciseaux de Cooper. Les excisions doivent être toujours bien limitées sur le tissu morbide, et ne pas s'étendre sur une trop grande étendue. On évitera surtout d'exciser une partie saine de la muqueuse, ce que le malade indi-

querait par une vive douleur, les masses de granulations étant insensibles.

Les cautérisations avec les caustiques forts, tels que le nitrate d'argent pur, l'acide nitrique, l'acide chromique, etc., sont tout à fait à rejeter, parce qu'on ne peut les employer sans donner lieu à la formation de cicatrices. Nous parviendrions bien à détruire ainsi les granulations, mais, en même temps, nous verrions se produire une foule de cicatrices qui formeraient sur la muqueuse du tarse un voile à mailles plus ou moins serrées, plus ou moins élevées, et qui mettrait l'œil dans un état d'irritation continuelle, lui rendant toute fonction normale impossible.

On a recommandé fréquemment l'emploi, que l'on fait encore, surtout en Belgique, de l'acétate de plomb en poudre appliqué sur la muqueuse (M. Buys). Cette substance forme graduellement une couche métallique qui couvre les granulations. Quand ils se trouvent dans cet état, on considère les malades sinon comme guéris, du moins comme incapables de transmettre la maladie.

L'acétate de plomb a plusieurs désavantages : d'abord il adhère très-fortement à la muqueuse et exerce un frottement nuisible sur la cornée. Il faut, avant tout, éviter toute complication du côté de cette membrane. Outre ce grand inconvénient, l'acétate de plomb, même quand il s'est déjà bien incorporé avec la muqueuse et qu'il forme une couche assez étendue, n'empêche nullement la production de nouvelles granulations ; il ne combat pas les rechutes auxquelles les granulés sont si exposés. Ce médicament n'a pas une action aussi rapide qu'on a bien voulu le dire, et il ne permet pas de se tenir toujours parfaitement au courant de l'état de la muqueuse que l'on traite. Ce sont les raisons pour lesquelles ce médicament, qu'on a tant vanté, a été peu à peu abandonné, car on lui a trouvé des avantages médiocres, unis à beaucoup d'inconvénients.

Lorsque les malades se présentent avec des cicatrices plus ou moins prononcées, que le tarse a changé de courbure, que le bord des paupières est arrondi et que les cils sont, en partie, tournés en dedans, que l'on observe enfin un entropion plus ou moins prononcé, il faut remédier à cet état par une opération. On rencontre, dans ces cas, un pannus plus ou moins développé ; l'œil est continuellement irrité par le frottement des cils ; les contractions du muscle orbiculaire des paupières, excitées par cette irritation, contribuent à exercer une pression très-défavorable sur le globe. On a proposé une foule d'opérations pour remédier à ces inconvénients, en enlevant le bord des paupières, en excisant des plis de la peau et en redressant par différents procédés opératoires la position fausse du tarse et des cils. Nous nous abstenons d'énumérer ces différents procédés opératoires, parce que nous aurons occasion d'y revenir, en parlant du traitement de l'entropion. Nous indiquerons seulement un procédé qui, par sa simplicité et la facilité de son exécution, mérite d'être appliqué dans les cas d'entropion causés par

les granulations. Ce procédé a été indiqué par M. Pagenstecher (1). Il consiste dans la combinaison de l'opération de l'entropion de M. Gaillard, avec l'opération du blépharo-phimosis.

On pratique une section de la commissure externe dans toute son épaisseur et dans la direction de ce qu'on appelle le ligament palpébral externe, de manière que la plaie de la conjonctive ait une étendue de 4 à 6 millimètres, tandis que celle de la peau présente 6 à 8 millimètres de longueur. Par une traction modérée des bords de la plaie, exercée en haut et en bas, on transforme la section horizontale en une section verticale, et il est facile alors de réunir les bords correspondants de la muqueuse avec ceux de la peau et d'éviter ainsi la réunion des lèvres de la plaie. Par ce procédé, on obtient les avantages suivants :

1° La fente palpébrale est allongée de 2 à 4 millimètres.

2° On produit un ectropion modéré, occupant un espace de 2 à 4 millimètres.

3° Par l'interposition de la muqueuse entre les fibres du muscle orbiculaire, on diminue l'énergie de son action.

Des ligatures sont alors placées sur les paupières légèrement renversées, et l'on a soin de les mettre là où la position vicieuse des cils est le plus prononcée. On soulève, dans ce but, la peau de la paupière qui est devenue plus lâche, de manière à avoir dans un pli parallèle au bord palpébral un grand nombre de fibres du muscle orbiculaire. Une aiguille munie d'un fil bien ciré est enfoncée à la base de ce pli. En entrant par le bord orbiculaire, on fait glisser l'aiguille tout près du tarse, et l'on choisit le point de sortie en dehors des orifices des glandes de Meibomius. Le fil est fortement serré et on le laisse s'éliminer par la suppuration ; ce qui a lieu dans l'espace de six à dix jours. Dans la plupart des cas, deux ou trois ligatures suffisent pour faire dévier le bord de la paupière ; aussi peut-on se rendre compte d'avance de l'effet que produira chaque ligature en soulevant le pli qu'elle doit traverser.

Les avantages que M. Pagenstecher revendique pour ce procédé, et que nous pouvons pleinement confirmer, sont les suivants :

1° La pression que la paupière exerce sur le globe est diminuée par l'élargissement de la fente palpébrale, de même que par la diminution de l'énergie du muscle orbiculaire des paupières ;

2° On remédie au frottement des cils contre la cornée ;

3° On conserve les cils et l'on favorise leur croissance normale.

Les autres procédés opératoires qui tendent à enlever la partie de la paupière portant les cils n'ont pas seulement le désavantage de défigurer le

(1) *Klinische Beobachtungen aus der Augenheilanstalt zu Wiesbaden*, 1861. (Voy. les *Annales d'Oculistique*, mars et avril 1862.)

malade; car la cicatrice qu'on produit par l'ablation de la peau est souvent raccourcie par les contractions énergiques du muscle orbiculaire et par l'augmentation de la courbure du tarse ; elle se tourne alors vers la cornée, ce qui provoque un frottement analogue à celui qui existait avant l'opération. Le procédé de M. Pagenstecher a l'avantage de conserver les cils, de diminuer l'énergie des contractions du muscle orbiculaire, et de remédier, par l'élargissement de la fente palpébrale, au frottement et à la pression que le tarse, anormalement recourbé, exerce sur le globe. Il faut avoir vu les bons effets qui se manifestent peu de temps après l'opération, c'est-à-dire les changements favorables dans la transparence et l'aspect de la cornée, pour bien apprécier l'opération elle-même.

Dans le but de calmer les douleurs et de combattre le gonflement qui suit l'opération, on appliquera continuellement, pendant deux ou trois jours, des compresses froides ou glacées. Quant aux traces que les ligatures laissent après elles, elles ne tardent pas à disparaître. Une fois le frottement des cils supprimé et la pression des paupières sur le globe diminuée, la cornée regagne vite de la transparence, et les malades éprouvent un grand soulagement à être débarrassés de ces causes d'irritation continuelle.

Cette opération, que nous recommandons chaleureusement, n'est cependant point indispensable dans tous les cas où la fente palpébrale a subi une diminution de largeur. On peut, dans les cas où la réduction de la fente palpébrale est déterminée par un simple état spasmodique du muscle orbiculaire, se contenter de fendre la commissure externe : on obvie à la cicatrisation immédiate en tiraillant, les jours suivants, les lèvres de la plaie. Lorsque à l'état spasmodique de l'orbiculaire se joint la rétraction cicatricielle de la conjonctive, sans changement dans la courbure des tarses, on se contente de doubler les lèvres de la plaie cutanée d'un pli de muqueuse; réservant ainsi l'opération de Pagenstecher pour les cas extrêmes où les tarses sont altérés dans leur forme et leur structure, et causent ainsi un pannus par leurs frottements sur la cornée. A notre avis, on n'a pas tenu jusqu'aujourd'hui, dans le traitement des granulations, un compte suffisant des variations de largeur de la fente palpébrale et des changements survenus dans le mode d'accolement des paupières avec le globe de l'œil.

N'omettons pas de signaler, comme une conséquence immédiate des altérations dues aux granulations, le fonctionnement irrégulier des points lacrymaux. Ceux-ci sont ou déviés de leur direction normale ou rétrécis par la propagation des granulations dans leurs parois. Le séjour forcé des larmes, qui résulte de ces conditions, entrave le traitement de la maladie primitive, des granulations : aussi est-il d'une importance capitale d'y porter remède. L'incision du conduit lacrymal inférieur avec ou sans dilatation consécutive, remplira complétement cette indication. (Voyez l'article *Maladies de l'appareil lacrymal.*)

Il y a des cas où des granulations conjonctivales très-développées ne donnent pas beaucoup de bourrsouflement et de vascularisation à la muqueuse. La conjonctive est hérissée de granulations sèches, gélatineuses, qui sont plus ou moins entremêlées de cicatrices ; la cornée est couverte de vaisseaux ; un pannus s'est développé. Il peut se faire alors que la tendance à une réaction inflammatoire de la muqueuse soit si peu prononcée, que des cautérisations énergiques avec le sulfate de cuivre ne parviennent pas à vasculariser la conjonctive et à produire un état suffisant de purulence. Il nous reste alors deux moyens capables de ranimer la vascularisation ; ce sont : 1° l'application de l'eau chaude sous forme de compresses, et 2° l'inoculation d'une ophthalmie purulente, recommandée par MM. Fr. Jaeger et Piringer.

Les compresses chaudes ont été indiquées pour la première fois par M. de Graefe (1), comme moyen de provoquer, dans les cas de granulations chroniques, un état de purulence très-salutaire à la décomposition et à la résorption du tissu néoplasique. On emploie dans ce but (2) de l'eau à 40 ou 45 degrés centigrades et des compresses de quatre à six doubles. Selon que le défaut de vascularisation est plus ou moins prononcé, on applique les compresses de huit à douze heures par jour, en laissant reposer le malade, toutes les deux ou trois heures, pendant quinze ou trente minutes. Dès qu'on a vu se déclarer une vascularisation suffisante, qu'une sécrétion purulente s'est montrée, on discontinue l'emploi des compresses, et on ne le reprend que lorsque cette vascularisation disparaît. L'application de la chaleur sous cette forme est un remède excellent, qui peut, sans offrir aucun danger, faciliter cette vascularisation si nécessaire à la résorption du tissu de nouvelle formation déposé dans la conjonctive et à la guérison des ulcères tenaces et douloureux de la cornée. Si les compresses ne parviennent pas à provoquer un état purulent de la muqueuse, elles rendent du moins cette dernière plus apte à répondre aux médicaments caustiques par une vive réaction.

Malheureusement, il y a des cas où la transformation morbide de la muqueuse a pénétré si profondément, où la cicatrisation est déjà tellement avancée, que l'on ne parvient pas, même avec les compresses chaudes, à ranimer la vascularisation, et qu'il faut avoir recours à un moyen plus énergique. MM. Fr. Jaeger et Piringer (3) ont recommandé, dans ces cas, où un pannus complet recouvre la cornée, d'inoculer le pus d'une ophthalmie purulente, pour transformer l'ophthalmie granulaire (ou plutôt les résidus de cette maladie) en ophthalmie purulente, dans le but de faire disparaître le pannus consécutif.

(1) *Archiv für Ophthalmologie*, T. VI, A. 2, 1860.
(2) *Bulletin de thérapeutique*, 30 mars 1862.
(3) *Die Blennorrhoe am Menschenauge*. Gratz, 1851.

Ce procédé a été, depuis, bien souvent employé, et jouit encore, en quelques pays (Belgique, Angleterre) d'une grande vogue. Il est certain qu'une purulence assez prononcée, consécutive à l'inoculation du pus d'une ophthalmie purulente aiguë, peut non-seulement faire disparaître les granulations, mais, en même temps, faire cesser le pannus; ces inoculations ont malheureusement le grand inconvénient de ne pas permettre de limiter l'inflammation qu'on veut produire. Dans des pays où les maladies diphthéritiques sont fréquentes, ou bien à l'époque d'une épidémie de diphthérite, il peut facilement arriver que l'inflammation consécutive à cette inoculation prenne tous les caractères de la diphthérite, et devienne funeste pour l'organe qu'on voulait débarrasser d'une maladie moins dangereuse. Il ne sera permis de tenter l'inoculation du pus blennorrhagique que lorsqu'un pannus couvrira la cornée tout entière.

C'est un fait remarquable que les complications du côté de la cornée ne se produisent pas lorsqu'un réseau complet de vaisseaux couvre cette membrane; alors l'état purulent de la muqueuse la laisse intacte. Lorsque le pannus est incomplet et qu'une partie de la cornée manque de vaisseaux, l'ophthalmie purulente qui suit l'inoculation présente ses dangers ordinaires. Des ulcérations profondes et étendues peuvent survenir et avoir toutes les suites funestes que nous avons énumérées lors de la description de l'ophthalmie purulente.

On aura bien soin de s'abstenir de l'inoculation d'une ophthalmie purulente, dans les cas de granulations, si un seul œil est atteint de pannus, tandis que l'autre, quoique présentant des granulations, est sans complications du côté de la cornée. Comme il est très-difficile de garantir l'œil non inoculé d'une inoculation spontanée, et qu'il n'est pas possible de faire porter un bandeau compressif, pour préserver cet organe, pendant des semaines entières, on fera mieux de renoncer à un remède qui offre tant de dangers pour l'œil le moins atteint.

Lorsqu'on a à traiter des malades chez lesquels la cicatrisation est déjà fort avancée et où la sécheresse de la muqueuse est manifeste, on ne peut agir que peu efficacement. Il faut se contenter de faire laver fréquemment les yeux avec du lait, d'ordonner de temps en temps des compresses chaudes, pour ranimer un peu la vascularisation de la muqueuse, et cautériser, dans ce but, à de fréquents intervalles, avec le sulfate de cuivre. Malheureusement, nous sommes alors tout à fait impuissants à maîtriser le mal; car le frottement continuel des cicatrices et la sécheresse des yeux sont une source intarissable de tourment pour le malade. On s'efforcera d'atténuer la douleur par l'opération de M. Pagenstecher, en enlevant, du moins, l'excès de pression que les paupières déformées exercent sur le globe, et en faisant disparaître le frottement des cils sur la cornée prise de pannus ou présentant un aspect calleux.

Après avoir indiqué ces différentes méthodes de traitement qui, dans leur choix, exigent souvent un tact particulier et une expérience consommée, demandons-nous maintenant s'il ne serait pas possible d'agir par des médicaments sur la constitution des granulés, et de remédier ainsi à leur triste maladie.

Nous avons déjà dit que nous ne pensions pas que les granulations fussent l'expression d'une diathèse liée à une constitution scrofuleuse, arthritique, syphilitique, etc. ; néanmoins, nous ne voulons pas engager les praticiens à négliger le traitement général, mais nous leur conseillons de fixer principalement leur attention sur les soins qui concernent directement l'organe affecté. Qui voudrait nier que les différents états d'anémie, d'hypérémie et de cachexie ne se fassent principalement remarquer par l'influence qu'ils exercent sur les muqueuses ? Celles des intestins, des voies aériennes, en présentent, chaque jour, des exemples. Il en est de même de la conjonctive, sur laquelle non-seulement les mêmes effets se font remarquer, mais qui est, de plus, soumise aux influences atmosphériques et hygrométriques. Nous ne croyons pas qu'on puisse traiter convenablement les affections des muqueuses sans une médication générale, et nous sommes convaincu qu'en faisant disparaître des états maladifs généraux, on exerce une heureuse influence sur la marche de la maladie. C'est dans ce but que nous combattons les scrofules, les symptômes de tubercules, de syphilis, là où ils se présentent, et que nous tâchons surtout de placer les malades dans de bonnes conditions hygiéniques. En même temps que la constitution du malade s'améliore, on voit l'affection oculaire prendre, sous l'influence du traitement direct, une tournure plus favorable et marcher plus rapidement vers la guérison.

Très-souvent, on a l'occasion d'observer que le déplacement d'un malade dans un autre pays, sous un autre climat, exerce un heureux effet sur l'état morbide de la conjonctive, sans qu'on puisse toutefois se rendre compte de ce résultat : c'est un fait acquis à la pratique.

Avant de terminer ce chapitre, il faut poser encore une question importante : Doit-on laisser les granulés dans une famille ? Faut-il congédier les militaires atteints de granulations chroniques, renvoyer les enfants granulés d'un pensionnat chez leurs parents? évacuer un établissement où cette maladie est devenue endémique ?

Nous avons déjà dit que les granulations chroniques, le trachome, sont inoculables. Ils le seront d'autant moins, que la sécrétion sera moins abondante, et l'on peut dire que les granulations chroniques non enflammées, la muqueuse étant presque sèche, ne le sont pas du tout. Pour ces derniers cas, il n'y aurait donc pas d'inconvénients à congédier les malades, s'ils sont militaires, ou à faire rentrer les jeunes gens d'un pensionnat dans leur famille. Mais il y a un point essentiel qu'il ne faudra pas perdre

de vue : ces malades peuvent avoir, à une certaine époque, une conjonctive granuleuse non susceptible d'inoculation, mais dont l'état change à un instant donné : la muqueuse se prend alors, spontanément ou à la suite d'un nouveau dépôt de granulations, d'une inflammation vive avec sécrétion purulente, et alors le sujet atteint devient dangereux pour son entourage. Voilà pourquoi des militaires qu'on a congédiés pour leur faire respirer l'air de la campagne et leur procurer des conditions hygiéniques meilleures, deviennent si souvent une source de désastres, non-seulement pour leur propre famille, mais aussi pour toute la contrée dans laquelle ils sont revenus.

Si cette dernière observation a été faite assez souvent pour les militaires, on a lieu de la faire plus fréquemment encore pour des enfants ou des jeunes gens ; à l'époque où l'on renvoie ces derniers dans leur famille, ils peuvent être dans un état tel que le manque de sécrétion de la muqueuse rende leur contact tout à fait exempt de danger. Mais, chez eux, la tendance à la transformation du trachome en état purulent est plus prononcée que chez les adultes, et ces sujets peuvent infecter toute une famille. Ce sont là les raisons, démontrées par l'expérience journalière, qui nous engagent à déconseiller autant que possible la cohabitation des granulés avec des personnes saines.

Une seconde question bien difficile à traiter, c'est de savoir si l'on fait bien de réunir un grand nombre de granulés dans la même salle, comme cela a lieu, par exemple, en Belgique. Il est certain qu'il vaut mieux réunir les militaires affectés de cette maladie, afin d'éviter par là que le mal ne se propage ; mais, sans aucun doute, la réunion de beaucoup de personnes granulées dans une même salle rend le traitement bien plus difficile et donne lieu aux rechutes. Dans la pratique civile, on fera bien, autant que cela se pourra, d'isoler les malades, et d'éviter que plusieurs d'entre eux n'habitent la même pièce. On aura de meilleurs résultats, surtout dans les cliniques et les hôpitaux, en isolant les personnes atteintes de granulations.

C. — Ophthalmie militaire.

Après avoir passé en revue un certain nombre de maladies conjonctivales, nous pouvons nous demander ce qu'il faut entendre par *ophthalmie militaire*. Cette expression si journellement employée désigne-t-elle une maladie spéciale ? Non : sa signification peut varier de la manière la plus étrange, et en entendant parler d'une épidémie ou d'une endémie d'ophthalmie militaire, nous ne pouvons savoir, d'après cette simple dénomination, à quelle maladie nous avons affaire.

Avant d'entrer dans de plus grands détails, voyons un peu ce qui contribue tant à faciliter les maladies des yeux chez les soldats. Le régime des mi-

litaires et l'obligation qu'ils ont de cohabiter en grand nombre dans des pièces qui, trop souvent, ne répondent pas aux exigences hygiéniques ; la fumée de tabac, la poussière, les rayons ardents du soleil, contribuent singulièrement à faciliter chez eux les maladies conjonctivales. Aussi n'est-il pas surprenant que la muqueuse, exposée à tant de causes nuisibles, souffre bientôt dans sa nutrition, et qu'un état d'hypérémie, de gonflement des glandes folliculaires, qui dispose énormément à une ophthalmie quelconque, ne vienne à se déclarer.

Rien n'est plus commun que de voir survenir parmi les militaires des épidémies de catarrhe conjonctival se transformant en ophthalmie purulente chez quelques sujets prédisposés. Il peut alors se faire qu'une tendance à la diphthérite accompagne ces épidémies catarrhales, ou même qu'on voie, chez des militaires pris de catarrhe et d'ophthalmie purulente, se manifester tout à coup une véritable diphthérite de la conjonctive.

Dans l'ophthalmie militaire épidémique on voit, le plus souvent, survenir une éruption en masse de granulations aiguës, qui, selon les individus, se transforme vite en ophthalmie purulente, et qui peut prendre peu à peu les caractères des granulations chroniques et se changer en trachome.

Le gonflement des glandes folliculaires, apparaissant sous forme de petites vésicules semi-transparentes, vers les coins de l'œil, dans la conjonctive du cul-de-sac, prédispose singulièrement au développement des granulations aiguës ; et M. Stromeyer a parfaitement raison quand il conseille de bien surveiller cet état d'hypertrophie des follicules de la conjonctive, qu'il considère, lui, comme le début et le germe des granulations.

Ayant vu quelle variété les granulations aiguës et chroniques présentent dans leur marche, il sera maintenant facile de comprendre sous quels aspects différents cette maladie se montre chez les divers sujets.

Les uns offrent les symptômes bien marqués des granulations aiguës, celles-ci formant des taches blanchâtres, lenticulaires, peu élevées au-dessus du niveau de la conjonctive. Une hypérémie conjonctivale et sous-conjonctivale bien prononcée, peu de chémosis et une faible sécrétion muco-purulente caractérisent la maladie. Chez d'autres, la transformation des granulations aiguës est déjà tellement avancée, que nous chercherions en vain ces taches blanchâtres ; un boursouflement considérable avec gonflement des papilles a gagné la conjonctive ; elle sécrète beaucoup de pus, et présente tous les caractères d'une conjonctivite purulente. Les paupières sont fortement gonflées ; un chémosis considérable entoure la cornée, qui participe fréquemment à la maladie en s'ulcérant.

Une troisième série de cas, bien différents de ceux que nous venons de décrire, ne montre que peu de signes inflammatoires. L'inflammation, qui avait débuté lors du dépôt des granulations, a disparu, ou bien les granulations se sont développées sans avoir produit de réaction inflammatoire.

Ici les masses semi-transparentes des granulations couvrent la conjonctive, et, dans beaucoup de cas, un pannus a envahi la cornée.

Il faut convenir que lorsque de grandes épidémies d'ophthalmie militaire viennent à éclater, on observe le plus souvent des granulations aiguës, avec une tendance prononcée à la purulence. Cette maladie essentiellement inoculable se propage très-rapidement et peut affecter les formes les plus variées. L'inoculation est suivie, chez un sujet, d'un simple catarrhe conjonctival ; chez un autre, une ophthalmie purulente très-intense se déclare ; chez un troisième, on peut voir les symptômes funestes d'une diphthérite de la conjonctive. Enfin, chez bon nombre de sujets, l'inoculation provoque la même maladie, c'est-à-dire des granulations.

Selon que les ophthalmies purulentes se compliquent ou non de diphthérite conjonctivale, les différentes épidémies varient et présentent plus ou moins de gravité. On verra des épidémies dans lesquelles les granulations aiguës produiront un état purulent favorable à la résolution de la maladie. Les inoculations ne provoqueront alors que des affections catarrhales ou des ophthalmies purulentes peu intenses ; tandis que, dans d'autres épidémies, la purulence de la conjonctive se présentera sous une forme très-grave, souvent avec tendance à la diphthérite, et les inoculations ne produiront que trop fréquemment des ophthalmies purulentes d'une intensité formidable ; une diphthérite conjonctivale pourra également en être le résultat. Il y aura d'autres épidémies avec tendance des granulations à devenir chroniques, à prendre les formes persistantes du trachome, avec complication fréquente de pannus.

Envisageant de cette manière l'ophthalmie militaire, il n'est pas difficile, avec quelque expérience, de désigner le caractère qu'une épidémie a pris d'abord ou prendra par la suite ; de même, le plus souvent, il ne sera pas difficile de distinguer les différents cas d'ophthalmie qui se présenteront dans les services militaires. Il ne suffit pas de caractériser ces divers cas pour poser un diagnostic et un pronostic exacts ; l'important, c'est de pouvoir bien régler la thérapeutique et de ne pas traiter l'ophthalmie militaire, comme cela se fait malheureusement encore si souvent, par une même méthode. Il faudra varier le traitement avec les différents cas, et disons-le encore une fois, ne pas forcer les choses, et, en général, ne pas traiter les malades avec trop de vigueur. Que les médecins militaires cherchent à procurer les conditions hygiéniques les meilleures possible à leurs malades, plutôt que d'avoir recours avec excès aux caustiques ; qu'on ne détruise pas, avec les granulations, la muqueuse si intimement liée avec elles, en faisant un usage immodéré de ce dernier mode de traitement.

ARTICLE VI.

CONJONCTIVITE PUSTULEUSE.

(Conjonctivite phlycténulaire, aphtheuse, scrofuleuse, lymphatique ; herpès de la conjonctive).

La conjonctivite pustuleuse est une inflammation de la conjonctive, caractérisée par des exsudations circonscrites sous la couche épithéliale de la muqueuse, exsudations qui peuvent se présenter sous forme de petites vésicules, de pustules ou de boutons. L'inflammation de la conjonctive est le plus souvent partielle, occupe la conjonctive bulbaire, se propage facilement sur la cornée, et laisse ordinairement la conjonctive palpébrale tout à fait intacte. On peut distinguer trois modes principaux sous lesquels se présente la conjonctivite pustuleuse, se distinguant par une marche bien différente, et exigeant également un traitement différent.

1° La première forme de conjonctivite pustuleuse se caractérise par l'apparition de simples petites vésicules semi-transparentes ou de petits boutons d'une couleur gris jaunâtre. Cette petite vésicule, ou ce bouton, gros comme une tête d'épingle ou un grain de millet, est accompagné d'une injection partielle des vaisseaux de la conjonctive et du tissu sous-conjonctival ; cette injection se présente sous forme d'un triangle dont le sommet est occupé par la vésicule ou le bouton. Les vaisseaux sous-conjonctivaux, qui vont en s'irradiant et se pressant les uns contre les autres vers cette infiltration, sont d'autant plus accusés, que cette dernière se trouve située plus près de la cornée. Les vaisseaux conjonctivaux sont tortueux, et tout le triangle est un peu soulevé au-dessus du niveau de la conjonctive, à cause d'un léger degré d'œdème de cette partie.

Lorsque la vésicule ou le bouton a persisté pendant quelque temps, il peut se résorber complétement, sans laisser de traces. La cessation de la maladie s'annonce par la disparition des vaisseaux, qui se fait de la manière suivante : les vaisseaux sous-conjonctivaux disparaissent en allant de la périphérie de la conjonctive à l'infiltration ; les vaisseaux conjonctivaux s'effacent, au contraire, en allant de l'infiltration vers la périphérie de la muqueuse. Ce travail s'effectue dans l'espace de huit à quinze jours, et la maladie cesse complétement ; toutefois, d'une façon momentanée. D'un autre côté, il peut se faire que la petite vésicule semi-transparente prenne une couleur jaunâtre, qu'une pustule se produise, que, par la perte de sa couche épithéliale, le contenu purulent s'échappe ; de sorte qu'il se forme un petit ulcère un peu élevé au-dessus du niveau de la conjonctive, avec un fond grisâtre et des bords irréguliers. La même chose peut avoir lieu pour le bouton. Les ulcères

se recouvrent bientôt d'une couche épithéliale, et disparaissent, le plus souvent, assez vite.

L'éruption de l'ophthalmie pustuleuse peut se faire de telle manière qu'une seule petite pustule ou un seul bouton apparaisse, ou que ces infiltrations sous-épithéliales se présentent sur différents points en même temps. Il arrive alors assez fréquemment que ces vésicules se forment sur la cornée même, ou que des infiltrations situées près du bord cornéen gagnent ce dernier et se propagent sur la membrane. Alors la maladie durera un temps beaucoup plus long.

Il arrive assez souvent encore qu'une vésicule ou un bouton ait disparu, ou soit sur le point de disparaître, et qu'il se produise sur un autre point une nouvelle infiltration, qui, à son tour, sera bientôt suivie d'autres vésicules ou de petits boutons.

Les vésicules semi-transparentes ne persistent que très-peu de temps sur la cornée, et il se forme des pustules avec un contenu jaunâtre, qui dépassent un peu le niveau de cette membrane ; dans une autre série de cas, nous trouvons que ces infiltrations se transforment vite en petits ulcères grisâtres qui peuvent gagner en profondeur, et prendre alors une couleur jaune. Quand la pustule est située près du bord de la cornée et qu'elle s'avance vers cette membrane, nous voyons les vaisseaux sous-conjonctivaux s'y propager ; en même temps, l'infiltration qui siége alors sur la cornée semble comme boursouflée ; elle est d'un gris jaunâtre et comme poussée par des vaisseaux en forme de bande qui se propagent de l'anneau conjonctival vers cette partie infiltrée. On voit aussi quelquefois l'infiltration se courber sous forme d'un fer à cheval, ou (ce qui arrive rarement) se partager en deux parties, chacune étant accompagnée d'une moitié des vaisseaux. Les deux bandes vasculaires avec leur exsudat prennent alors, en s'écartant, une direction différente et se courbent de deux côtés opposés. Après que cette exsudation est arrivée vers le centre de la cornée ou qu'elle a déjà dépassé ce centre, elle perd sa couleur jaunâtre, devient grise, moins proéminente ; les vaisseaux sous-conjonctivaux pâlissent de la périphérie vers l'exsudation, et disparaissent peu à peu. Il reste une petite tache opaque qui représente un arc et conserve souvent pendant longtemps sa forme en fer à cheval. L'opacité de la cornée persiste très-souvent, elle est alors très-prononcée vers la pointe de l'exsudation, et la partie à laquelle touchaient les vaisseaux est échancrée, de sorte que nous pouvons dire, à peu près, la direction que l'exsudation a parcourue.

Il arrive assez rarement que ces exsudations connues sous le nom de *kératite pustuleuse* ou *kératite en forme de bandelette*, donnent lieu à un ulcère de la cornée, ulcère qui peut provoquer une perforation de cette membrane ; il est beaucoup plus fréquent de voir cette exsudation jaunâtre et boursouflée prendre une couleur grisâtre et s'affaisser, les vais-

seaux disparaître, et une tache plus ou moins forte rappeler les phases que la maladie a parcourues. Tant que l'exsudation est jaune et boursouflée, et que les vaisseaux sont bien développés sous forme de bande, la photophobie est très-prononcée ; elle cesse tout à fait lors de l'affaissement de l'exsudat et de la disparition des vaisseaux.

2° Voici une deuxième forme sous laquelle la conjonctivite pustuleuse peut se présenter. Une partie beaucoup plus considérable de la conjonctive s'injecte ; l'injection sous-conjonctivale est surtout bien prononcée autour de la cornée, et l'exsudation sous-épithéliale est plus considérable, de sorte qu'il se forme un ou plusieurs boutons aplatis siégeant souvent tout près du bord de la cornée, ou sur ce bord lui-même. Il peut se faire que six ou huit boutons aplatis entourent cette membrane comme une couche de perles grisâtres, placée moitié sur la cornée et moitié sur la sclérotique. Ces boutons ont souvent de 1 à 2 millimètres de diamètre ; ils sont peu élevés au-dessus du niveau de la conjonctive, leur surface s'excorie très-facilement. Après l'exfoliation de la couche épithéliale, il se forme un ulcère avec un fond grisâtre et des bords irréguliers. Ce fond de l'ulcère est souvent rempli de lambeaux de tissu en décomposition purulente. Ces ulcères, qui prennent déjà de huit à quatorze jours pour se développer, persistent un temps beaucoup plus long que les simples pustules que nous venons de décrire. Souvent nous les voyons durer quatre ou six semaines ; ils ont peu de tendance à passer sur la cornée ; très-fréquemment ils sont à moitié sur cette membrane, mais ils restent stationnaires, sans s'avancer davantage.

Il n'est pas rare que ces phlyctènes ulcérées gagnent en profondeur, et que la sclérotique participe à l'inflammation, de sorte que, par suite de cette complication, la maladie peut traîner considérablement en longueur. Quelquefois une perforation partielle se fait au bord de la cornée, perforation qui, plus tard, donne lieu à la formation d'un staphylôme partiel.

Cette deuxième forme est très-souvent accompagnée d'une photophobie très-considérable, qui se manifeste surtout lorsque les exsudats conjonctivaux sont excoriés et forment des ulcères. Néanmoins il se présente des cas où plusieurs ulcères de ce genre entourent la cornée sans qu'il survienne la moindre photophobie. Nous avons traité, à notre clinique, un petit garçon de huit ans, chez lequel quatre ulcères pustuleux occupaient le bord de la cornée, et étaient à moitié situés sur cette membrane ; l'injection sous-conjonctivale avait été très-prononcée, néanmoins le malade n'a présenté, dès le début, aucune marque de photophobie. Il est du reste curieux de signaler que ce symptôme manque dans quelques cas de pustules situées tout à fait sur la cornée, tandis que, chez d'autres personnes, la lumière provoque les plus vives douleurs. Un fait presque constant, c'est que les simples pustules de la conjonctive bulbaire ne cau-

sent pas de photophobie, mais seulement une gêne semblable à celle que produit la sensation d'un corps étranger.

3° La troisième forme sous laquelle l'ophthalmie pustuleuse se rencontre est caractérisée par ce fait que la maladie est presque tout à fait localisée sur le bord de la cornée et sur l'anneau conjonctival. Nous trouvons dans ces cas une injection assez prononcée de l'œil, produite par l'hypérémie des vaisseaux sous-conjonctivaux qui se prolongent dans l'anneau conjonctival, et lui font faire une saillie en forme de bandelette. Cette bandelette présente bientôt une foule de petites élévations, de petites pustules, souvent tellement serrées que l'anneau conjonctival semble comme couvert de sable très-fin. Ces pustules peuvent disparaître complétement dans l'espace de quelques jours, et à la disparition des vaisseaux sous-conjonctivaux, la maladie a atteint son terme. Dans d'autres cas, il arrive que ces pustules s'excorient, et qu'une série d'ulcères de très-peu d'étendue se développe sur l'anneau conjonctival. Cette dernière transformation n'est pas très-fréquente. Les ulcères se couvrent bientôt d'une nouvelle couche épithéliale, l'injection sous-conjonctivale disparaît peu à peu, et la maladie se termine au bout de deux à trois semaines.

Symptômes physiologiques. — La conjonctivite pustuleuse se caractérise, comme nous avons déjà eu occasion de le dire, par la facilité avec laquelle elle se complique d'une photophobie très-intense, aussitôt que la formation de pustules se fait sur la cornée. Cette photophobie n'est nullement en rapport avec l'extension que la maladie a prise ; elle peut manquer chez des personnes dont la conjonctive bulbaire et la cornée sont en partie couvertes de pustules, tandis que, dans d'autres cas, la moindre pustule cornéenne provoque une photophobie des plus intenses. Cette action réflexe du nerf optique sur les nerfs ciliaires, telle qu'elle se présente dans les cas de conjonctivite pustuleuse, a beaucoup de ressemblance avec la photophobie qu'on rencontre après la pénétration dans le sac conjonctival d'un corps étranger, qui se fixe sur la conjonctive palpébrale ou sur la cornée. De même que dans ces derniers cas, la conjonctivite pustuleuse est quelquefois accompagnée d'assez vives douleurs lancinantes dans le pourtour de l'orbite et de névralgie ciliaire.

Un blépharospasme s'associe souvent à la photophobie, et l'on éprouve quelquefois bien des difficultés à écarter les paupières sans se servir des élévateurs. Il s'échappe alors une grande quantité de larmes chaudes, et le malade s'oppose énergiquement à l'entrée de la lumière dans les yeux. Un fait assez curieux à constater, c'est que tous ces symptômes s'aggravent le matin, et que, vers le soir, une rémission assez prononcée se manifeste.

Quant à ce qui regarde la sécrétion de la conjonctive, nous la trouvons peu ou pas du tout altérée ; il n'y a qu'une augmentation considérable dans

la sécrétion des larmes, augmentation qui est presque toujours proportionnée à la photophobie.

Complications. — Nous avons déjà dit combien fréquemment la conjonctivite pustuleuse se complique d'affections de la cornée. Ces affections se caractérisent, en général, par le peu de tendance qu'elles ont à gagner les couches profondes de cette membrane ; elles se limitent le plus souvent à sa partie superficielle. C'est l'exception de voir se former des ulcères profonds qui mènent à la perforation, et cela n'arrive que dans les cas où de grandes pustules occupent la cornée, ou lorsque, méconnaissant la maladie, on a employé une méthode de traitement trop irritante.

Nous avons décrit cette forme de *kératite en bandelette*, qui représente un pannus partiel de la cornée ; elle est assez fréquemment la suite de la conjonctivite pustuleuse. Outre ce pannus partiel, nous voyons encore se former un pannus superficiel plus ou moins complet, connu sous le nom de *pannus scrofuleux*. Lorsque les pustules s'affaissent pour disparaître, et que les vaisseaux pâlissent, nous en voyons un certain nombre se propager sur la cornée, qui devient légèrement trouble. Les intervalles compris entre les vaisseaux sont ordinairement assez larges, et le pannus ne présente qu'une opacité peu considérable, opacité qui, très-probablement, est due à une prolifération des cellules de la couche épithéliale près de la membrane de Bowman (1). Ce pannus, souvent accompagné d'une photophobie assez prononcée, cède généralement assez vite à un traitement convenable. Toutes ces complications du côté de la cornée peuvent être évitées par un traitement bien appliqué, et ce ne sera que dans les cas négligés ou mal traités qu'on aura occasion de les observer.

Nous avons indiqué comme un signe caractéristique de la conjonctivite pustuleuse, sa limitation sur une partie circonscrite du sac conjonctival ; la conjonctive des paupières est presque toujours intacte. Cela n'est vrai que tant qu'il s'agit de cas peu anciens, quand les rechutes n'ont pas été très-fréquentes et ne se sont pas succédé rapidement. Lorsqu'un certain nombre de pustules apparaissent ; si des rechutes et la formation de nouvelles pustules suivent la disparition des anciennes, de manière que chaque partie de la conjonctive bulbaire se prenne successivement d'inflammation, on voit la conjonctive palpébrale participer à l'inflammation, et un état catarrhal de la muqueuse se développer et se manifester bientôt par une sécrétion muco-purulente assez prononcée. Dans ces cas-là, ce ne sont souvent que des pustules en voie de disparition, ou des parties circonscrites de la conjonctive offrant une injection sous-conjonctivale très-

(1) Voy. Iwanoff, *Beitrag zur path. Anatomie des Hornhaut- und Linsenepithels*, p. 15. 1866.

prononcée, qui nous rappellent que nous avons affaire à une ancienne conjonctivite pustuleuse, et non à un simple catarrhe ou à un état purulent de la conjonctive.

Une complication très-fréquente de la conjonctivite pustuleuse, c'est l'apparition d'éruptions cutanées des paupières ou de la peau environnante, avant ou après le début de l'ophthalmie. Ces éruptions peuvent se présenter sous forme de blépharite, d'eczéma ou de zona au pourtour de l'œil ; elles sont tellement fréquentes, que bien des auteurs ont été engagés par cette coïncidence à envisager la conjonctivite pustuleuse comme une maladie exanthématique de la muqueuse, et à lui donner le nom d'*herpès conjonctival* (Stellwag de Carion, de Hasner, Pilz). M. Stellwag surtout veut faire ressortir la ressemblance qu'il y a entre l'éruption des pustules conjonctivales et celles d'un zona, et croit que les nerfs ciliaires joueraient un grand rôle dans l'éruption, rôle analogue à celui des nerfs intercostaux dans le zona. Nous accordons que les pustules de la conjonctive bulbaire ont une entière ressemblance avec celles du zona ; car elles prennent très-souvent une marche semblable ; mais la deuxième et la troisième forme de conjonctivite pustuleuse se prêteraient bien difficilement, sans forcer les choses, à une comparaison avec l'éruption d'un herpès cutané.

Pronostic. — La conjonctivite pustuleuse est une maladie assez bénigne, qui disparaît souvent dans l'espace de huit à quinze jours, sans laisser de traces. Sa guérison est rapide et franche tant que la maladie reste fixée sur la conjonctive. Elle traînera beaucoup plus en longueur quand la cornée sera prise, ou, ce qui peut arriver pour la deuxième forme, si une sclérotite s'y associe. La troisième forme de conjonctivite pustuleuse, localisée sur l'anneau conjonctival, est celle qui, en général, disparaît le plus vite et le plus facilement.

La conjonctivite pustuleuse ne devient longue et pénible que par ses complications du côté de la cornée, qui peuvent persister assez longtemps, et laisser non-seulement des taches très-fâcheuses, parce qu'elles occupent fréquemment le centre de la cornée (kératite en forme de bandelette), mais aussi donner lieu, par un ramollissement de la partie attaquée de la cornée, à un changement partiel de la courbure de cette membrane. On évitera facilement ces conséquences fâcheuses par un traitement convenable.

Etiologie. — La conjonctivite pustuleuse est l'ophthalmie la plus fréquente et celle qui frappe surtout les enfants. Elle s'observe aussi chez des jeunes gens à l'époque de la puberté ; mais on la trouve bien moins souvent chez les personnes qui ont passé l'âge de vingt-cinq ans. Pendant mon séjour à Vienne, j'ai vu bon nombre de jeunes militaires atteints de cette maladie, et présentant d'ailleurs les apparences d'une santé florissante. Assez souvent on la rencontre chez des enfants mal nourris et faibles, et atteints d'engorgement ganglionnaire scrofuleux. Cette coïncidence si fréquente

a décidé bon nombre de praticiens à donner à cette maladie le nom d'*ophthalmie scrofuleuse*. Quoiqu'il faille convenir qu'elle se rencontre très-fréquemment chez des enfants présentant des symptômes de scrofules, d'éruptions cutanées, il serait néanmoins téméraire de regarder le début de cette maladie comme signe pathognomonique d'une dyscrasie. Il arrive très-souvent que nous soignons des enfants parfaitement bien nourris, au teint coloré, et qui néanmoins souffrent d'une ophthalmie pustuleuse. Une statistique bien faite montrerait peut-être que cette affection n'est guère plus fréquente chez les scrofuleux que chez les personnes d'une bonne constitution.

Les enfants véritablement scrofuleux présentent plus souvent la kératite en bandelette que les autres formes de conjonctivite pustuleuse ; il est de fait que ces enfants ont la peau excessivement tendre et facile à irriter, ce qui les dispose aux affections cutanées, de même qu'à la conjonctivite pustuleuse.

On signale, comme causes de cette maladie, un air vicié, le séjour dans des chambres humides et peu exposées au soleil. Toutes ces causes sont bien aptes à entraver la nutrition des enfants, et surtout s'il s'y associe une nourriture malsaine et insuffisante. On n'a qu'à suivre les consultations de l'hôpital Sainte-Eugénie, à Paris, hôpital destiné aux enfants, qui est situé dans un quartier pauvre (Saint-Antoine), pour voir combien la misère et le manque de toutes les bonnes conditions hygiéniques rendent cette affection fréquente. Une bonne moitié des enfants, et même plus, souffrent de cette ophthalmie. Néanmoins, on n'y verrait pas une proportion si considérable d'enfants scrofuleux, si l'on ne faisait pas d'un seul ganglion engorgé une caractéristique de la *scrofule*.

Un fait dont on a souvent exagéré la portée, c'est la coïncidence de l'ophthalmie pustuleuse avec la dentition ; elle ne se rencontre pas très-fréquemment.

Les autres causes invoquées, comme la poussière, le vent, etc., ne provoquent pas plus souvent la conjonctivite pustuleuse que le catarrhe. Il est évident que les enfants, en général, en s'exposant à une cause nuisible comme celles que nous venons d'énumérer, gagneront plus facilement une conjonctivite pustuleuse que d'autres ophthalmies ; car c'est l'ophthalmie la plus commune à cet âge.

Au printemps et à l'automne, nous voyons cette maladie se présenter plus fréquemment ; ce sont les époques où les enfants sont le plus exposés aux variations de température et à d'autres influences délétères.

Traitement. — Il y a beaucoup de formes de conjonctivite pustuleuse limitée à la conjonctive bulbaire et à l'anneau conjonctival, qui guérissent sans qu'on ait besoin d'un traitement ; pour accélérer la disparition des pustules dans ces cas, nous pouvons nous servir de deux remèdes qui jouissent d'une grande réputation : le calomel et le précipité rouge à doses élevées.

On se sert du calomel à la vapeur : on en charge un pinceau bien sec, et,

après l'avoir dégagé des particules un peu trop grosses de calomel en le secouant contre le médius, on jette, par le même mouvement, une couche très-fine de calomel sur la conjonctive, en écartant les paupières et en renversant par cet écartement la paupière inférieure. Le calomel séjourne très-longtemps dans le sac conjonctival, et l'on peut encore en trouver des traces après vingt-quatre heures ; il est alors roulé en forme de bandelette dans un pli du cul-de-sac inférieur, et ne cause pas la moindre gêne au malade. La question est de savoir comment il agit ; se dissout-il ou a-t-il simplement une action mécanique ? Les expériences qu'on a faites à la clinique de Berlin, avec d'autres poudres porphyrisées, n'ont pas pu produire les mêmes effets que le calomel. Il n'y a rien de bien étonnant qu'une partie du calomel se transforme, en séjournant longtemps dans le liquide du sac conjonctival, en un produit soluble (bichlorure), et agisse comme caustique sur la muqueuse.

Les insufflations de calomel seront répétées tous les jours ; ce médicament abrége non-seulement la maladie, mais il doit, selon M. Donders et bien d'autres auteurs, avoir la faculté de prévenir les récidives. Dans ce dernier but, il ne faut pas se contenter de faire les insufflations tant que les pustules et l'injection existent, mais il faut encore les continuer au moins quinze jours après la disparition de l'inflammation. M. Donders a constaté que la conjonctive des personnes traitées de cette façon pâlissait considérablement à la suite de l'oblitération d'un certain nombre de vaisseaux conjonctivaux, et pensé qu'il fallait attribuer à cet effet la faculté que possédait le calomel de prévenir les récidives.

Ce médicament, qui est d'une action très-salutaire dans les cas de phlyctènes conjonctivales, et dans la troisième forme de conjonctivite pustuleuse, ne doit pas être employé lorsque, à la suite de cette dernière maladie, il s'est formé des exsudations boursouflées ou des ulcères jaunes à bords irréguliers sur la cornée ; le calomel serait alors trop fortement irritant, et pourrait donner lieu à une aggravation de l'affection cornéenne. En pareil cas, on emploiera la méthode antiphlogistique, en instillant de l'atropine, en frottant la région sus-orbitaire avec l'onguent mercuriel simple, belladoné, ou avec la pommade suivante :

Précipité blanc (oxychlorure ammoniacal de mercure)....	
Extrait de belladone.....	àà 2 grammes.
Axonge (ou cold cream)...	8 grammes.

L'usage de cette pommade sera discontinué dès qu'il se montrera une éruption de pustules sur les parties de la peau enduites plusieurs fois par jour. Outre les médicaments indiqués, nous employons souvent avec grand avantage, dans ces derniers cas, l'occlusion de l'œil à l'aide d'un bandeau compressif ou les compresses imbibées d'une infusion chaude de camomille.

Lorsque l'exsudat boursouflé de la cornée commence à s'affaisser, à prendre une couleur grisâtre, ou que le petit ulcère qui s'était formé est en voie de guérison, qu'il devient gris avec des bords lisses, on peut avoir recours au calomel, ou, ce qui est bien préférable, à la pommade au précipité rouge.

Cette pommade a été recommandée par M. Pagenstecher : elle se compose d'une partie de précipité rouge, ou, ce qui vaut bien mieux, de précipité jaune (bioxyde de mercure hydraté), qu'on obtient en précipitant une solution de bichlorure de mercure par la potasse pour 8 parties d'excipient. Le précipité jaune a le grand avantage, à cause de sa ténuité, de se mêler beaucoup mieux avec les corps gras, et d'être, par son extrême division, beaucoup plus actif (1).

M. A. Pagenstecher a, le premier, attiré l'attention des praticiens sur l'action presque spécifique des hautes doses de précipité rouge, dans les cas de conjonctivite pustuleuse et dans les affections cornéennes qui accompagnent si fréquemment cette maladie. La formule de la pommade que nous employons est la suivante :

Bioxyde de mercure hydraté (obtenu par précipitation).....	1 gramme.
Cold cream (sans huile volatile) ou glycéroté d'amidon.....	8 grammes.

On introduit gros comme une tête d'épingle de cette pommade, à l'aide d'un petit pinceau ou d'une curette, dans le sac conjonctival, en essuyant l'instrument sur la paupière inférieure renversée. Le médicament reste de deux à trois minutes dans le sac conjonctival ; après ce temps, on l'enlève avec soin en essuyant la conjonctive de la paupière inférieure avec un linge, ou simplement en faisant bien laver les yeux des malades. Par son séjour plus prolongé dans les yeux, la pommade pourrait agir comme caustique, et donner lieu à des cicatrices. Voilà pourquoi son application doit être faite par le médecin lui-même, et telle est la raison pour laquelle il serait très-imprudent de confier un remède aussi actif à des mains inhabiles (2).

Dans tous les cas de conjonctivite pustuleuse où il ne s'est formé ni exsudation boursouflée et profonde, ni ulcération également profonde et atonique de la cornée, la pommade au précipité jaune sera appliquée avec un avantage très-prononcé, comme j'ai l'occasion de le démontrer journellement à ma clinique. Il est merveilleux de voir combien la photophobie

(1) Toutes les pommades au bioxyde de mercure hydraté sont beaucoup plus faciles à faire que celles avec le précipité rouge (bioxyde de mercure anhydre), qui, pour être bonnes, exigent beaucoup de soin et un temps considérable.

(2) *Du bioxyde de mercure hydraté, ou précipité jaune, et de son action dans les cas de conjonctivite pustuleuse et de kératite superficielle*, par l'auteur (*Bulletin de thérapeutique*, 15 janvier 1862).

disparaît rapidement après qu'on a appliqué deux ou trois fois cette pommade ; les enfants, qui se cachaient et se débattaient avec acharnement quand on essayait de leur ouvrir les yeux, se présentent alors avec assurance et sans craindre la lumière. La pommade au précipité jaune sera surtout applicable dans les cas de conjonctivite pustuleuse, où les pustules occupent le bord de la cornée, avec tendance à s'étendre sur cette membrane. Ici la photophobie, souvent très-prononcée, cède à l'emploi du médicament appliqué à deux ou trois reprises ; de même les pustules, loin de se propager sur la cornée, disparaissent en même temps que l'injection sous-conjonctivale. On applique la pommade chaque jour jusqu'à ce que tout signe d'injection morbide ait disparu.

Lorsque cette complication de la conjonctivite pustuleuse que nous avons décrite sous le nom de kératite en bandelette s'est produite, on voit, bientôt après l'application réitérée de la pommade, l'exsudation s'arrêter dans sa marche, s'affaisser, et cesser peu à peu, après la disparition des vaisseaux qui formaient la bandelette. On n'a pas besoin, alors, de recourir à la scarification des vaisseaux, procédé indispensable lorsqu'on veut arrêter les progrès du mal sans se servir de la pommade. Dans ce dernier cas, on n'a qu'à soulever le pli conjonctival qui contient les vaisseaux courant vers la cornée, et à les couper avec des ciseaux, ou à donner simplement une moucheture avec le scarificateur sur cette partie de la conjonctive bulbaire, tout près du bord cornéen.

Si la complication que nous avons désignée sous le nom de *pannus scrofuleux* s'est manifestée, la pommade fera vite disparaître la vascularisation de la cornée, de même que l'opacification de cette membrane.

La pommade au précipité jaune, préparée avec le glycérolé d'amidon, qui se dissout facilement dans la sécrétion conjonctivale et les larmes, est encore plus active que la pommade préparée avec des corps gras ; aussi faut-il n'en introduire qu'une très-petite quantité entre les paupières. Ce qu'on pourrait reprocher à la pommade mercurielle, c'est qu'elle est plus douloureuse que le calomel dans son application. Néanmoins elle est généralement très-bien supportée par les petits malades, qui, une fois habitués à l'introduction d'un corps étranger entre les paupières, ne s'opposent pas plus à l'application de la pommade qu'à celle du calomel ; de plus, l'action d'éclaircir les parties infiltrées de la cornée est plus spéciale au précipité jaune qu'au protochlorure. On doit employer l'un et l'autre dans les cas d'opacités consécutives à la conjonctivite pustuleuse, où souvent une partie infiltrée entoure une cicatrice cornéenne.

Dans les cas où la conjonctive bulbaire est le siége de larges pustules exulcérées, à surface pultacée, sans que la cornée soit le moins du monde lésée, nous nous sommes bien trouvé de maintenir sur les paupières, pendant trente minutes, trois ou quatre fois par jour, des compresses imbibées

d'eau chlorée mélangée avec cinq fois son volume d'eau ordinaire (1).

Pour tous les cas où il existe une complication du côté de la cornée, dans l'ophthalmie pustuleuse, on peut sans crainte appliquer la pommade, s'il y a de la vascularisation dans la partie affectée ; si, au contraire, on a affaire à des exsudations profondes boursouflées ou à des ulcères indolents avec peu de symptômes inflammatoires du côté de la muqueuse, on fera bien d'employer, pendant quelque temps, les compresses chaudes, pour ramener la nutrition de la cornée, et d'instiller pendant ce temps une solution d'atropine. L'occlusion de l'œil, comme nous l'avons dit, sera très-favorable, et on l'indiquera quand les compresses ne pourront pas facilement être appliquées.

Si l'irritation de l'œil est très-prononcée, on placera quelques sangsues à la tempe ; on frictionnera le front avec l'onguent mercuriel belladonné, et l'on donnera du calomel à petites doses. Les compresses froides ne seront mises en usage que si une sensation intense de chaleur se fait sentir et si des douleurs vives tourmentent le malade. Ces deux traitements si différents des affections de la cornée peuvent cependant se motiver ; le premier sera le plus souvent mis en œuvre chez des enfants lymphatiques, pâles et cachectiques, tandis qu'on aura quelquefois besoin de recourir à la médication antiphlogistique chez des enfants sanguins et d'un tempérament robuste.

Pour prévenir les récidives de la conjonctivite pustuleuse, nous croyons nécessaire de faire avec grand soin un traitement général. La pommade au précipité rouge ne possède pas la faculté d'empêcher les récidives, et, assez souvent même, nous les voyons survenir après l'administration bien dirigée du calomel pendant deux ou trois semaines ; toutefois nous conseillons de continuer les insufflations de calomel après la disparition de la conjonctivite pustuleuse, même lorsqu'on s'est servi de la pommade, parce que ces insufflations ne présentent aucun inconvénient et ne causent aucune douleur.

Un point important dans le traitement de la conjonctivite pustuleuse, c'est de combattre autant que possible les symptômes généraux, soit qu'il y ait de la scrofule, soit que l'enfant ne présente que des signes d'anémie. Malheureusement, nous sommes souvent impuissants à faire exécuter nos ordonnances. Où prendre une bonne nourriture, une habitation saine, l'exercice dans un air pur, de la propreté et un soin suffisant de la propreté de la peau ? Combattez la misère, et vous guérirez vos malades ; mais c'est là un

(1) L'eau chlorée se prépare en saturant de chlore de l'eau à la température ordinaire : M. de Graefe a récemment recommandé cette formule (*Archiv für Ophth.*, T. X., A. 2, p. 191) dans diverses affections conjonctivales. Notre expérience personnelle nous a fait voir que c'était seulement dans les cas de conjonctivite pustuleuse exulcérée que le chlore avait une efficacité réelle.

problème bien difficile à résoudre. En pareil cas, il faudra du moins tâcher d'obtenir des améliorations dans l'hygiène. Qu'on ordonne surtout la propreté la plus rigoureuse ; qu'on fasse souvent prendre des bains froids, qui seront remplacés par des lotions froides si la température ne permet pas les bains. Les enfants feront, autant que possible, de l'exercice à l'extérieur ; qu'on abandonne enfin cette méthode si peu salutaire d'enfermer les enfants dans des chambres sombres, de les priver d'une nourriture substantielle, ou de les purger outre mesure, pour combattre la photophobie entretenue par ce régime absurde.

Malheureusement, on voit encore assez souvent employer ce mode de traitement joint à l'usage des vésicatoires, dont l'application produit sur les peaux délicates un eczéma assez étendu. Les enfants qui, au commencement d'un pareil traitement, n'avaient qu'une conjonctivite pustuleuse, que le médecin appelait *scrofuleuse*, lui présenteront bientôt des signes de dépérissement capables de motiver son diagnostic primitif.

La propreté, nous le répétons encore, un air vif et frais, un régime tonique et nourrissant, feront mieux que bien des médicaments pour empêcher les récidives. On tâchera de tenir le ventre libre et l'on administrera, s'il y a nécessité, de légers purgatifs. Trouvons-nous des symptômes de scrofule, nous prescrivons l'huile de foie de morue, et chez les enfants dont la digestion est difficile, le sirop d'iodure de fer. Le régime doit surtout alors être bien surveillé, et l'on conseillera une nourriture substantielle.

ARTICLE VII.

CONJONCTIVITE EXANTHÉMATIQUE.

Les conjonctivites liées à la rougeole, à la scarlatine, à l'érysipèle, à la variole, sont des affections catarrhales de la muqueuse, qui, bien que spécifiques, doivent être envisagées, au point de vue de l'Oculistique, comme des conjonctivites catarrhales aiguës. Ces différentes conjonctivites se compliquent fréquemment de pustules, et s'accompagnent souvent de photophobie très-intense.

La *conjonctivite morbilleuse* est très-fréquente, et se manifeste, soit sous la forme d'une hypérémie conjonctivale simple, soit sous les apparences d'un véritable catarrhe avec sécrétion muco-purulente. Dans les cas de conjonctivite morbilleuse accompagnée de photophobie considérable, nous observons quelquefois autour de la cornée une injection sous-conjonctivale, se présentant sous forme d'un anneau rouge ; cette membrane est d'ailleurs plus luisante qu'à l'ordinaire. Au bout de quelque temps, on peut dans ces cas observer l'éruption de petites vésicules transparentes sur le bord de la cornée ou même sur ses parties centrales. Elles disparaissent assez vite

et ne laissent que rarement à leur place de petits ulcères superficiels de courte durée.

La *conjonctivite morbilleuse* n'a, le plus souvent, pas besoin d'être traitée ; elle disparaît comme le catarrhe des muqueuses des voies aériennes qui accompagne presque constamment la rougeole. Les seuls soins à donner consistent à bien nettoyer les yeux, et, si la photophobie est considérable, à frictionner, plusieurs fois par jour, le front avec un peu d'onguent mercuriel belladoné.

La *conjonctivite scarlatineuse* présente les mêmes symptômes que l'ophthalmie que nous venons de décrire ; elle ne diffère en rien du catarrhe conjonctival aigu, si ce n'est par la sécrétion muco-purulente qui est bien moins abondante dans la conjonctivite scarlatineuse.

La *conjonctivite érysipélateuse* se rencontre très-souvent à la suite d'un érysipèle de la face, siégeant spécialement sur les paupières. Le gonflement de ces dernières est parfois très-considérable et empêche de procéder à un examen minutieux de l'œil. A cela peut se joindre un chémosis. Néanmoins, le plus souvent, l'inflammation de la conjonctive disparaît graduellement avec la guérison de l'affection cutanée, et n'exige aucun traitement spécial. Après cette maladie, de même qu'à la suite des conjonctivites exanthématiques, dont nous avons déjà parlé, on voit par exception se former sur la cornée des ulcères profonds, accompagnés d'un hypopyon et suivis de la perte de l'œil ; nous aurons occasion d'y revenir lors de la description des maladies de la cornée. Ces complications rares ne se rencontrent qu'après que des ophthalmies ont persisté longtemps, et, le plus souvent, lorsque l'affection cutanée a tout à fait disparu.

Conjonctivite varioleuse. — La petite vérole sera d'autant plus souvent accompagnée d'une inflammation de la conjonctive, que les pustules occuperont les paupières, ou, ce qui arrive assez souvent, la partie intermarginale de ces dernières. Cette éruption est, par ses suites, très-nuisible à l'œil ; par le fait de la cicatrisation, les cils sont détruits, et les conduits des glandes de Meibomius oblitérés. Il se forme un distichiasis ou un trichiasis, et souvent il s'ensuit une callosité de la marge des paupières, connue sous le nom de *tylosis*. Par le frottement qu'exercent le bord calleux des paupières ou les cicatrices renversées vers le globe, il survient une irritabilité des yeux qui rend le plus souvent impossible toute application continue de la vue.

Il peut se faire que l'éruption des pustules varioleuses ne s'arrête pas sur la marge des paupières, mais qu'elle avance aussi sur la conjonctive qui occupe la partie la plus proche du bord de ces dernières. Dans d'autres cas, l'éruption des pustules se fait sur l'anneau conjonctival (ce qui a été nié par plusieurs auteurs). La pustule varioleuse ne persiste que très-peu de temps sur la conjonctive et échappe ainsi facilement à l'observation, d'autant plus qu'un examen attentif est rendu difficile par le gonflement des paupières couvertes de pustules.

Les pustules varioleuses du bord de la cornée ont cela de caractéristique qu'elles sont immédiatement accompagnées d'une exsudation considérable de la partie cornéenne environnante, exsudation qui présente une couleur jaune-paille très-prononcée. La pustule disparaît souvent très-vite, et avec elle l'exsudation jaunâtre. Quelquefois cette dernière avance de plus en plus vers le centre de la cornée ; il s'agit alors, si une vascularisation assez prononcée gagne cette membrane, de la préserver d'une destruction plus ou moins complète. Lorsque la cornée se vascularise, nous la voyons gagner peu à peu en transparence et revenir à l'état normal. Au contraire, s'il y a défaut de vascularisation de cette membrane, si l'infiltration jaunâtre persiste, il semble que la cornée se transforme peu à peu en tissu cicatriciel, et la vue est à jamais perdue.

Dans une autre série de cas, les pustules peuvent donner lieu à une destruction de la cornée sur une grande étendue ; la perforation est alors suivie de la perte de l'organe malade. Cette dernière forme se rencontre souvent combinée avec l'inflammation du sac conjonctival, qui laisse échapper du muco-pus en abondance.

Pour ce qui regarde le traitement de l'ophthalmie varioleuse, il faut s'abstenir de toute thérapeutique active et énergique. On tâchera d'éviter, lors du début de la petite vérole, l'éruption des pustules sur les paupières, ce qui s'effectuera en les couvrant d'une forte couche de glycérine pure (anglaise), ou, ce qui vaut encore mieux, en appliquant sur les yeux des compresses imbibées de glycérolé d'amidon (amidon, 1 partie ; glycérine, 5 parties). Ce même pansement sera indiqué lorsque l'éruption des pustules se sera déjà effectuée sur les paupières; nous rejetons les cautérisations des pustules avec la pointe d'un crayon de nitrate d'argent, ce qui irrite inutilement la peau sans produire l'avortement des pustules.

Lorsque l'éruption des pustules a eu lieu sur le bord de la cornée, et que l'infiltration jaunâtre occupe une partie de cette membrane, nous couvrons l'œil d'une petite compresse imbibée de glycérine, et nous appliquons un bandeau compressif, dans le but d'accélérer la vascularisation de cette partie de la cornée par la légère congestion que l'œil subit sous le bandeau. Tout traitement antiphlogistique est contre-indiqué ; il s'agit surtout de garantir les yeux de la lumière, de bien les nettoyer, et là où il y a complication du côté de la cornée, d'amener aussi vite que possible la vascularisation par l'occlusion palpébrale ou l'emploi des compresses chaudes.

ARTICLE VIII.

PTÉRYGION (πτερύγιον, de πτερὸν, aile), ONGLET CELLULEUX.

Caractères. — On désigne sous le nom de *ptérygion* un épaississement, un pli de la conjonctive en forme de triangle, dont le sommet repose sur

l'anneau conjonctival ou sur la cornée même, et dont la base est tournée vers le cul-de-sac conjonctival. Cet épaississement de la conjonctive est dû à une inflammation lente et chronique d'une partie de la muqueuse attirée vers la cornée pour couvrir une perte de substance du bord de cette membrane.

A la suite des petits ulcères de la cornée qui siégent surtout vers son bord, près de l'anneau conjonctival, et à l'époque de la cicatrisation, la conjonctive est attirée vers cette partie et forme de petits plis rayonnant vers le centre de la cornée. Comme le tissu ferme et dense de cette membrane ne peut pas recouvrir la perte de substance, il est évident que la rétraction cicatricielle du tissu cellulaire qui remplit cette perte de substance causée par l'ulcère, se fera principalement sentir vers la conjonctive mobile et facile à déplacer : s'il survient des pertes de substance de la couche épithéliale entre les petits plis de la conjonctive attirée, soit par le frottement de corps étrangers, soit par l'action de substances irritantes ou caustiques, ces plis s'unissent entre eux et forment alors un pli triangulaire épais qui surpasse le niveau de cette dernière, et converge vers le point du bord cornéen où le petit ulcère et la perte de substance ont eu lieu, tandis que sa base se perd insensiblement dans la conjonctive bulbaire, vers le cul-de-sac.

Selon les différents degrés d'inflammation ou d'irritation que présente cette partie tiraillée de la conjonctive, on la trouve plus ou moins injectée, gonflée, pourvue d'une masse de vaisseaux rayonnant vers la cornée, tandis que, dans d'autres circonstances, le ptérygion est pâle, sec, peu saillant et peu injecté. Dans le premier cas, c'est le *ptérygion vasculaire*, *charnu*, *sarcomateux*, tandis que l'autre forme est désignée sous le nom de *ptérygion ténu* ou *membraneux*.

Au début du processus inflammatoire qui amène la lésion, le ptérygion est plus ou moins enflammé, sarcomateux ou charnu, comme on se plaît à le dire ; tandis qu'une fois l'état inflammatoire passé, les vaisseaux qui se trouvaient dans le pli attiré vers la cornée s'oblitèrent en partie ; le ptérygion pâlit, et il ne présente plus qu'un tissu dense et peu vasculaire (ptérygion ténu, membraneux ou graisseux). Sa couleur est d'un gris jaunâtre. L'observation suivante, que nous trouvons dans le traité de M. Desmarres, appuiera davantage notre assertion (t. II, p. 164).

« Un homme portant depuis une année environ un ptérygion membraneux qui n'avait, pendant tout ce temps, fait aucun progrès, reçoit sur la paupière une goutte d'acide nitrique qui brûle profondément cet organe, et produit un trichiasis léger avec un coloboma. A partir de ce moment, le ptérygion prend une activité nouvelle ; il arrive à présent sur la cornée et il ne tardera pas, très-probablement, à forcer le malade à subir l'opération du trichiasis devant laquelle il recule. Chaque fois que les cils déviés sont un peu longs, le

ptérygion s'enflamme et présente tous les caractères d'un ptérygion sarcomateux ; le malade accuse alors une certaine sensation de gêne qui pourrait aussi bien être attribuée aux cils qui frottent le globe qu'au développement des vaisseaux ; et après l'extraction de ces poils il ne reste plus que quelques rares vascularités pâles et tous les caractères du ptérygion membraneux. »

L'onglet membraneux a très-peu de tendance à avancer sur la cornée ; il reste le plus souvent stationnaire, tandis que les causes qui mettent l'onglet dans un état inflammatoire le rendent sarcomateux, charnu, et facilitent sa propagation sur la cornée.

Le ptérygion a une forme triangulaire ; son sommet est arrondi et repose sur le bord de la cornée, ou avance plus ou moins vers le centre de cette membrane qu'il dépasse très-rarement. Au début de l'affection, en faisant miroiter la cornée on peut encore voir la partie exulcérée du bord cornéen qui a provoqué le ptérygion. Ce qui fait que le ptérygion s'avance vers le centre de cette membrane, c'est qu'un ulcère en voie de cicatrisation tiraille la conjonctive vers son bord externe, tandis que la partie de l'ulcère tournée vers le centre de la cornée se propage et avance vers le milieu de cette membrane. La tête du ptérygion repose alors sur une partie plus ou moins opacifiée de la cornée, de même qu'une partie du corps de cette production morbide ; en sorte qu'après l'avoir enlevé, on voit dans la cornée une rainure tapissée d'un tissu opaque. Les bords du ptérygion, à partir de la tête, forment avec son col, qui repose fréquemment sur l'anneau conjonctival, des lignes légèrement courbées ; à partir du col, elles se perdent dans la conjonctive bulbaire, sont assez élevées au-dessus du niveau de la muqueuse, de manière qu'il est possible d'introduire une sonde entre les bords du ptérygion et la conjonctive bulbaire, souvent jusqu'à une profondeur de 2 millimètres. A partir du col, le ptérygion est plus ou moins mobile sur la conjonctive bulbaire ; sa base se perd insensiblement, quelquefois en atteignant une largeur très-considérable. Nous parlons ici d'un ptérygion assez avancé sur la cornée ; au début de la maladie, ce n'est que la tête qui repose sur le bord cornéen.

Le ptérygion s'observe ordinairement dans la direction du muscle droit interne ; il est bien plus rare de le voir en dehors, en haut ou en bas, et quand on l'y rencontre, il se tient toujours dans la direction des muscles droits. Il occupe probablement cette position, parce que le tissu sous-conjonctival et la conjonctive sont bien plus mobiles et plus faciles à déplacer dans la direction que nous venons d'indiquer. Selon Middlemore(1), le ptérygion se rencontrerait ordinairement dans l'ordre suivant :

1° Un ptérygion interne à un seul œil ;

2° Un ptérygion interne à chaque œil ;

(1) *A Treatise on the diseases of the eye and its appendages*. London, 1835, t. I.

3° Un ptérygion interne et un externe, situés sur le même œil ;

4° Un ptérygion interne associé à un autre, situé en haut ou en bas.

Le plus souvent on ne trouve qu'un seul ptérygion sur un œil ; néanmoins, on a observé des cas où il en existait jusqu'à cinq sur le même organe (Beer, trois ; M. Velpeau, cinq). Il est bien difficile de s'expliquer pourquoi le ptérygion se rencontre si fréquemment du côté interne de la cornée, et comment le ptérygion en dehors est comparativement si rare.

L'onglet situé en haut de la cornée peut être la conséquence d'une ophthalmie purulente ou d'une ulcération formée sur le bord supérieur de cette membrane ; il peut provenir de ce qu'un chémosis a soulevé la conjonctive bulbaire en bourrelets séreux qui cachaient, en partie, la cornée, et de ce qu'un de ces bourrelets s'est uni à l'ulcère en voie de cicatrisation.

L'examen du ptérygion, au microscope, montre qu'il ne présente que les éléments préexistants de la conjonctive avec un épaississement plus ou moins considérable du tissu sous-conjonctival ; souvent, on y voit beaucoup de fibres élastiques, tandis qu'on n'y rencontre que très-peu de graisse, et c'est à tort qu'on a désigné une forme du ptérygion sous le nom de *ptérygion graisseux* à cause de sa couleur jaunâtre. Nous ne trouvons dans le ptérygion aucun élément que la conjonctive normale ne contienne pas (MM. Warlomont et Testelin (1) sont du même avis).

Les raisons que M. Desmarres croit devoir opposer à cette explication si simple sur l'origine du ptérygion, émise en premier lieu par M. Arlt, nous semblent très-peu fondées. M. Desmarres dit, dans son traité, que la plupart des ptérygions se développent sans inflammation préalable, les ptérygions membraneux particulièrement. Si M. Desmarres avait dit sans inflammation préalable bien prononcée et bien visible, il aurait été dans le vrai, car les petites ulcérations, ou les pertes de substance, qui causent l'onglet, sont, le plus souvent, suivies de très-peu d'injection de l'œil et d'autres signes inflammatoires ; il peut même arriver qu'elles passent sans avoir causé assez de gêne au malade pour être l'objet de son attention.

Une autre raison que M. Desmarres avance contre l'opinion de M. Arlt, c'est que, dans le cas où l'onglet serait produit par un tiraillement de la muqueuse vers une partie ulcérée du bord de la cornée, il faudrait que la conjonctive fût raccourcie. Or, la conjonctive bulbaire est tellement mobile, qu'elle peut subir des pertes de substance assez considérables, comme les excisions l'ont prouvé, sans présenter un rétrécissement bien prononcé. D'un autre côté, les ptérygions qui ont une très-grande étendue, qui avancent fortement sur la cornée, et dans lesquels le tissu sous-conjonctival est épaissi dans une étendue considérable, offrent un raccourcissement manifeste de la conjonctive.

(1) Annotations à la traduction du *Traité* de M. Mackenzie.

Si M. Desmarres demande pourquoi les ptérygions ne se développent pas plus souvent à la suite des pustules qui encadrent si fréquemment la cornée pendant l'enfance et l'adolescence des sujets lymphatiques, nous ne croyons pas, avec M. Arlt, que ce soit parce que la réaction inflammatoire manque ou ne soit pas assez persistante pour permettre la formation du ptérygion.

La conjonctive pustuleuse est une maladie qui appartient essentiellement à l'enfance : à cet âge, la conjonctive et son tissu sous-muqueux jouissent d'une grande élasticité, de sorte que si une partie de la conjonctive est tiraillée vers l'anneau conjonctival ou vers le bord de la cornée, les plis qui se forment sont très-vite effacés ; ils ne persistent pas pendant quelque temps, et ne peuvent pas, par les excoriations qu'ils subissent, s'accoler entre eux, comme il arrive chez des personnes plus avancées en âge. Du reste, comme M. Stellwag le fait observer avec raison, si la conjonctivite pustuleuse débute chez des personnes assez âgées, elle peut facilement donner lieu au développement d'un ptérygion.

On pourrait demander pourquoi tous les ulcères et toutes les pertes de substance du bord de la cornée ne donnent pas lieu à la formation d'un onglet. D'abord, toutes les affections de ce genre qui sont accompagnées d'une inflammation forte, avec exsudation préalable dans le tissu sous-conjonctival, accolent la conjonctive au bulbe et s'opposent ainsi à son déplacement. Ce ne sont que les lésions superficielles de la cornée siégeant sur l'anneau conjonctival, ou tout près de lui, accompagnées de peu de réaction inflammatoire, qui peuvent être suivies d'un ptérygion. Mais pour que l'onglet se forme, il faut que la conjonctive présente un certain degré de relâchement, que les plis de la partie tiraillée vers la cornée persistent pendant quelque temps, et que le malade soit exposé à des causes nuisibles facilitant des pertes de substance de la couche épithéliale entre ces plis de la conjonctive, et donnant lieu ainsi à leur accolement. Nous voyons donc qu'il faut un certain concours de circonstances, et qu'on ne doit pas trop s'étonner de ne rencontrer le ptérygion que peu fréquemment.

Marche de la maladie. — Le ptérygion une fois à l'état chronique est ce qu'on désigne sous le nom de *ptérygion membraneux*. Il peut rester bien longtemps stationnaire sans causer de gêne au malade, et ne faire de progrès que lorsqu'une nouvelle inflammation gagne le globe : c'est alors qu'il redevient sarcomateux; la partie de la cornée où repose la tête de l'onglet s'ulcère, ce qui est facile à constater en faisant miroiter cette membrane. Le ptérygion avance alors vers le centre de la cornée, qu'il peut atteindre, dépasser même, et provoquer ainsi des troubles considérables de la vue. Pendant que l'onglet est enflammé et qu'il fait des progrès sur la cornée, il cause au malade une gêne analogue à celle d'un corps étranger qui se serait glissé entre les paupières. Aussitôt que cet

état disparaît, que le ptérygion devient membraneux, cette gêne cesse, et l'onglet ne cause d'embarras que par l'altération de forme qu'il produit et par les troubles de la vision auxquels il peut donner lieu.

Pronostic. — Le ptérygion n'est pas une maladie dangereuse. Si l'onglet est à l'état membraneux, s'il ne présente pas une base très-large, et s'il s'avance peu sur la cornée, on peut le considérer comme assez inoffensif, et l'on fera fort bien de ne pas y toucher, si toutefois le malade ne le réclame pas trop.

Il faut mal augurer des ptérygions qui occupent un grand espace de la cornée, qui sont fortement avancés sur cette membrane, ou qui ont même dépassé son centre ; même en exécutant l'opération, la partie de la cornée occupée par l'onglet restera toujours plus ou moins trouble, et cela surtout au point où se trouvait le sommet du ptérygion. Les onglets dont la base est très-large, et, lorsqu'elle est placée en dedans, embrasse tout à fait la caroncule lacrymale, sont difficiles à traiter par l'opération, parce qu'ils donnent facilement lieu à une récidive, et que l'épaississement du tissu conjonctival sur une étendue aussi considérable produit fréquemment une gêne assez prononcée dans les mouvements de l'œil.

Étiologie.— Le ptérygion est une maladie qu'on ne rencontre que très-rarement chez les enfants ou les jeunes gens ; elle ne s'observe ordinairement que chez les personnes d'un certain âge. Presque toutes les statistiques ont démontré que le ptérygion se déclare surtout chez les personnes qui sont exposées à la poussière, aux exhalaisons ammoniacales, chez les ouvriers maçons, les journaliers, les cochers et les palefreniers. Comme ces sujets subissent facilement de petites pertes de substance, soit sur l'anneau conjonctival, soit sur la conjonctive, ils sont bien plus sujets à l'onglet. Ce n'est pas à dire qu'ils aient souffert d'une inflammation préalable de l'œil ; les irritations prolongées auxquelles cet organe a été exposé peuvent avoir été suffisantes pour produire un ptérygion, sans avoir, pour cela, causé une grande gêne aux malades.

On peut voir se développer un ptérygion après une cautérisation par des agents chimiques, tels que les acides, qui ont pu attaquer le bord de la cornée.

M. Stellwag insiste surtout sur la fréquence des ptérygions produits par les pustules siégeant sur le bord de la cornée, et cet auteur prétend avoir pu suivre ainsi le développement de cette maladie.

L'ophthalmie purulente et d'autres inflammations conjonctivales, avec un chémosis considérable ou des bourrelets séreux cachant le bord de la cornée, peuvent donner lieu à la formation d'un ptérygion par une adhérence de ces parties ulcérées avec le bord cornéen. On a désigné cette dernière forme de ptérygion, qui offre surtout une tête très-large, sous le nom de *faux ptérygion*. Les *faux ptérygions* se rencontrent assez souvent combinés avec

un symblépharon, c'est-à-dire avec l'accolement d'une partie de la conjonctive palpébrale avec celle du bulbe, accolement qui peut devenir très-solide et avancer jusque sur le bord de la cornée.

Tous les auteurs prétendent que les climats chauds prédisposent au développement du ptérygion. On le rencontre principalement dans l'Inde (Lawrence), en Égypte, à Madère, en Espagne et en Italie. Nous avons vainement cherché une cause fondée à laquelle les auteurs pussent attribuer la fréquence de cette maladie dans ces contrées.

Traitement. — Dans les cas où le ptérygion ne serait pas ancien et n'avancerait pas trop sur la cornée, on pourrait essayer de le faire disparaître, en le touchant de temps en temps avec le sulfate de cuivre, le nitrate d'argent ou la teinture d'opium. M. Decondé recommande chaleureusement l'application de l'acétate de plomb en poudre fine sur le ptérygion ; il se base, pour ce mode de traitement, sur les bons résultats qu'il a obtenus en traitant de cette manière l'ophthalmie militaire. Nous reproduisons l'observation suivante, rapportée par cet auteur :

Observation. — Le 17 février 1832 (1), le nommé Dupriez, soldat au 6e de ligne, est en traitement à l'hôpital de Mons pour diverses lésions de l'œil qui ont amené la cécité. Le malade est, en même temps, porteur d'un ptérygion membraneux et vasculaire à l'angle interne de l'œil gauche ; l'extrémité de l'onglet s'étend sur la cornée, à une ligne de la circonférence. M. Decondé applique sur toute l'étendue du ptérygion une couche d'acide plombique, l'y laisse pendant quelques secondes, puis enlève le sel au moyen d'un pinceau imbibé d'eau. Même opération les 18, 19, 23 et 27 février. Le 1er mars, le retrait du ptérygion est tellement considérable, qu'il n'en reste plus qu'une sorte de papule séparée d'une ligne de la cornée ; la base du ptérygion est complétement effacée, de même que son onglet ou pointe cornéale. Nouvelle application. Le 6, le ptérygion a complétement disparu, et la vue s'est, en même temps, remarquablement améliorée.

Lorsque le ptérygion a fortement avancé sur la cornée et qu'il occupe par sa base une large portion de la conjonctive bulbaire, on fera bien de s'abstenir d'un traitement médical dont le succès serait trop chanceux. On a recommandé un grand nombre d'opérations tendant, autant que possible, à éviter des récidives malheureusement trop fréquentes. Un point essentiel, c'est de conserver la conjonctive et de ne pas en exciser une partie. Le procédé qui consiste à enlever le ptérygion dans sa totalité est tout à fait à rejeter. On a essayé d'abord d'arrêter les progrès du ptérygion, de le faire disparaître en scarifiant sa base à différentes reprises ou

(1) Warlomont et Testelin, trad. du *Traité* de Mackenzie.

en y plaçant une suture pour le priver ainsi de sa nutrition. Malheureusement, ces procédés si simples n'aboutissent que rarement à faire disparaître la difformité. On peut encore enlever la partie du ptérygion située sur la cornée, et quelques praticiens cautérisent alors la place qu'occupait primitivement l'onglet, pour s'opposer aux récidives si fréquentes après l'emploi de ce mode d'opération.

Après avoir observé de fréquentes rechutes, on a tâché d'exciser non-seulement la partie du ptérygion située sur la cornée, mais aussi celle qui occupe la conjonctive bulbaire, après avoir, d'avance, bien détaché le sommet et le col de l'onglet. La forme de la partie excisée du ptérygion est celle d'un triangle ou d'un losange : on tâche alors de réunir les lèvres de la plaie, en y plaçant une suture. Ce procédé est déjà moins sujet aux rechutes, mais il présente le désavantage de donner lieu, par l'excision d'une partie de l'onglet, surtout si la base de ce dernier est large, à un rétrécissement de la conjonctive. M. Desmarres, qui insiste sur le désavantage que présentent les excisions dans un ptérygion à large base, a indiqué un procédé dont le grand avantage est de conserver la muqueuse, et cela en déplaçant simplement le ptérygion détaché de la cornée et de la conjonctive bulbaire.

« On pratique, dit l'auteur, sur le bord inférieur de la plaie faite à la conjonctive (par le détachement du ptérygion), une incision suivant une direction parallèle à la circonférence de la cornée, dans l'étendue de 6 à 8 millimètres. Cette incision longe la cornée en bas à 4 millimètres environ, et doit être assez large pour que l'extrémité du ptérygion, devenue libre par la dissection, puisse y être introduite. Les choses ainsi disposées, le lambeau formé par le ptérygion est fixé dans l'incision de la conjonctive par quelques points de suture. »

Ce mode opératoire a l'avantage de conserver la conjonctive, mais, d'un autre côté, il laisse une partie de la muqueuse à découvert là où l'on a dévié le ptérygion, place vers laquelle la conjonctive sera attirée pendant la période de cicatrisation ; ce qui facilite les récidives, qui, comme l'a dit l'auteur lui-même, s'observent quelquefois après cette opération.

Une méthode propre à remédier à ce dernier inconvénient est celle qui est employée à l'Institut ophthalmique de Wiesbaden, par M. Pagenstecher (1). Voici sa manière de procéder. Après avoir détaché le ptérygion de la cornée et de la sclérotique jusqu'à sa base, on le renverse en le déjetant du côté de l'œil où il siége et le laissant libre de toute adhérence, si ce n'est par sa base ; on détache alors la conjonctive qui touchait au ptérygion jusque sur l'autre moitié du globe, pour la faire glisser avec plus de facilité et pour bien réunir les lèvres de la plaie, en y plaçant une ou deux sutures. Après la réunion, une

(1) *Observations cliniques*, 1861.

partie de la cornée, en haut et en bas, est couverte par la conjonctive, qui, quelques jours après, se retire et reprend sa place. Le ptérygion renversé s'atrophie très-vite, faute de nutrition.

Ce procédé, outre le grand avantage qu'il a de ne retrancher que le moins possible de la conjonctive, présente encore celui-ci, que toute la plaie faite par le détachement du ptérygion est couverte tout de suite par la muqueuse. Après l'opération, on applique des compresses froides pour calmer les douleurs et pour combattre un excès de réaction inflammatoire. Nous considérons cette dernière opération, qui par sa simplicité l'emporte sur toutes les autres, comme la meilleure et la plus sûre pour garantir des récidives. Il faut avoir bien soin de ne pas exciser une partie de la conjonctive dans les cas de ptérygion à large base ; car le tissu sous-conjonctival est épaissi dans une grande étendue, et le manque de liberté des mouvements est déjà assez prononcé, sans qu'on aille l'augmenter en retranchant une partie de la muqueuse.

ARTICLE IX

LÉSIONS DE LA CONJONCTIVE (CORPS ÉTRANGERS).

La conjonctive peut être lésée par le contact d'un corps étranger solide ou par l'action d'un agent chimique. Les corps étrangers peuvent déterminer une lésion brusque ou séjourner dans le sac conjonctival et causer une série de symptômes d'irritation, tels que des douleurs vives, un larmoiement considérable accompagné de photophobie et de blépharospasme ; dans d'autres cas, la présence du corps étranger sera signalée par une hypertrophie partielle du corps papillaire de la muqueuse autour du siége de la cause irritante. Le corps étranger peut, par sa présence, provoquer à la longue tous les symptômes d'une conjonctivite catarrhale ou d'une ophthalmie purulente.

Les blessures résultant du contact plus ou moins rapide de corps étrangers avec la muqueuse, sont quelquefois suivies d'un épanchement sanguin très-considérable sous la conjonctive, et donnent lieu, là où une perte de substance assez étendue s'est faite, à des ulcères plus ou moins considérables, fréquemment suivis d'une réunion anormale des plis ou des deux plans de la muqueuse qui se touchent.

Parmi les agents chimiques capables de provoquer des lésions de la conjonctive, nous aurons à citer les corps alcalins, la chaux, la potasse, la cendre, etc., ou les corps acides, l'acide sulfurique, l'acide acétique, etc. Le contact même très-passager de ces agents provoque le plus souvent des cautérisations profondes, suivies d'ulcérations avec rétrécissement considérable de la muqueuse. Elles sont non-seulement funestes pour la conjonc-

tive et le libre mouvement des paupières, mais encore, dans certains cas, pour la cornée elle-même.

Il ne faut pas croire que l'introduction des corps étrangers dans le sac conjonctival provoque nécessairement une vive réaction. Très-souvent la poussée inflammatoire manque, surtout si le corps étranger s'est logé entre les plis du cul-de-sac. Il y peut séjourner pendant très-longtemps et ne manifester sa présence qu'en causant une irritation lente et chronique, traduite par un catarrhe ou une ophthalmie purulente chronique. En présence d'un pareil cas, on sera guidé dans son diagnostic par l'injection et l'hypertrophie partielles de la conjonctive du cul-de-sac, moins nettement dessinées, en général, sur le reste de la muqueuse malade. En écartant alors les plis de cette partie rouge et tuméfiée, on parviendra à extraire le corps étranger, qui est d'un volume souvent surprenant. Il n'est pas rare de rencontrer des personnes qui ont porté des morceaux de bois de paille, etc., de 1 à 3 centimètres de longueur.

Après l'extraction du corps étranger, les réfrigérants parviennent facilement à faire disparaître les symptômes inflammatoires de la muqueuse. Si l'hypertrophie partielle du corps papillaire a été très-considérable, on peut exciser la partie la plus proéminente, ou la toucher légèrement avec la pierre infernale, en neutralisant avec soin l'excès du caustique.

Il est bien rare d'observer les corps étrangers qui s'entourent, par suite d'inflammation, d'une membrane comparable à une capsule; ceux-ci peuvent être supportés sans gêne pendant un temps indéfini. M. Wardrop rapporte qu'un petit morceau de pierre (basalte) fut trouvé dans une capsule tout près de la sclérotique, dans le tissu sous-conjonctival, et que le malade l'avait porté pendant des années.

Quelquefois l'introduction d'un corps étranger dans le sac conjonctival est suivie d'une réaction fort vive. L'œil s'injecte aussitôt, un larmoiement considérable avec un blépharospasme et une photophobie des plus intenses se manifestent incessamment; et le malade est tourmenté, à chaque mouvement de l'œil, par de fortes douleurs. Il s'agit dans ces cas d'éloigner le plus tôt possible le corps étranger, ce qui peut offrir bien des difficultés et cela surtout chez les enfants. Le blépharospasme peut même aller quelquefois jusqu'à exiger l'emploi du chloroforme pour l'examen de l'œil.

On enlèvera le corps étranger, en appliquant un bandeau sur l'œil sain; on tâchera de renverser les paupières séparément, en conseillant au malade de regarder du côté opposé à la paupière qu'on veut examiner. Pour bien mettre à jour le cul-de-sac supérieur, il faut légèrement presser le tarse sur le globe et dire au malade de regarder en bas. Généralement on trouve le corps étranger à une distance de 2 à 3 millimètres du bord de la paupière, et c'est par le frottement continuel exercé par lui sur la

cornée et la conjonctive bulbaire, qu'il a pu provoquer cette série de symptômes d'irritation. Dans d'autres cas, ce n'est qu'en écartant soigneusement les plis du cul-de-sac supérieur ou inférieur qu'on parvient à découvrir le corps étranger et à en débarrasser le malade. Si l'on ne réussit pas à bien écarter les plis du cul-de-sac supérieur, et qu'on y soupçonne l'existence d'un corps étranger, on injectera, à l'aide de la seringue d'Anel, un jet d'eau tiède entre ces plis de la muqueuse.

La plupart de ces corps étrangers adhèrent très-peu à la conjonctive, de sorte qu'il est facile de les enlever avec un linge (le mouchoir du malade) ; s'ils adhèrent plus solidement, on les éloignera avec la curette de Daviel. S'il arrive qu'un corps étranger se soit implanté dans la muqueuse de manière à résister à la curette ou même à la traction d'une pince, on fera bien d'exciser le petit pli de la muqueuse où le corps se trouve contenu, car une si petite perte de substance n'aura aucun effet fâcheux et sera vite remplacée par la muqueuse attirée vers ce point.

Le plus souvent, après avoir enlevé le corps étranger, le blépharospasme, la photophobie et les douleurs se calment rapidement et les réfrigérants suffisent pour faire disparaître tous les symptômes d'irritation. Bien exceptionnellement, on aura recours aux émissions sanguines ou à quelques doses de calomel.

Comme exemple curieux de corps étranger logé dans le cul-de-sac conjonctival, nous citerons quelques observations extraites de la traduction du *Traité des maladies des yeux* de M. Mackenzie, par MM. Warlomont et Testelin.

« On m'amena, dit M. Mackenzie, un enfant atteint à l'un des yeux d'une inflammation intense avec sécrétion puriforme de la conjonctive. On voyait saillir de dessous la paupière supérieure un corps étranger, arrondi, que je pris à première vue pour une portion de l'iris faisant hernie à travers un ulcère de la cornée. Les parents croyaient l'œil perdu, et en cela ils avaient l'opinion qui me passa à moi-même dans l'esprit, lorsque je fis disposer l'enfant afin de pouvoir examiner soigneusement l'état des choses. Mais quelle ne fut pas ma surprise lorsqu'en soulevant avec précaution la paupière supérieure, je m'aperçus que j'avais affaire à un cas de myocéphalie, non pas en figure, mais en toute réalité ! Une mouche commune s'était parfaitement logée entre la paupière supérieure et le globe de l'œil, et il y avait huit jours qu'elle occupait cette situation ; sa tête seule faisait saillie de la façon que nous avons décrite. L'œil paraissait désorganisé (1). »

Quelquefois des œufs d'insectes sont déposés dans le sac conjonctival,

(1) Nous avons extrait, il y a dix-huit mois, à une malade, du cul-de-sac supérieur, une mouche de la plus grosse espèce qui y avait séjourné vingt-quatre heures.

sans occasionner des désordres graves, comme les deux observations données en note le prouveront.

Observations. — *Ophthalmies occasionnées par des insectes existant sous les paupières* (1).

« Le 24 juin 1844, je fus consulté par une jeune femme de la campagne qui se plaignait d'une vive inflammation de l'œil droit : cet organe était, en effet, très-rouge, tuméfié et larmoyant. Ce désordre datait du 22 : le 23, elle avait consulté son chirurgien, qui avait pratiqué une saignée qui ne produisit aucun effet. Une seconde évacuation sanguine fut proposée, mais la malade ne voulut pas s'y soumettre, et vint me trouver. Sur la demande que je lui fis, si aucun coup n'avait pu déterminer le mal, elle me dit que le 22, vers neuf heures du matin, étant occupée à couper du seigle, elle avait ressenti un coup assez léger, à la vérité, dans l'œil, et qu'aussitôt elle avait commencé à souffrir. Je crus alors avoir affaire à un corps étranger, et je me mis en devoir de m'en assurer. Après avoir écarté les paupières, j'aperçus un point blanchâtre ; je l'enlevai et le mis sur l'ongle pour le faire voir à la malade. En le lui faisant remarquer, quel fut mon étonnement de voir ce corps en mouvement ! Je l'examinai avec attention et je reconnus que c'était un petit ver. Me rappelant alors que certaines espèces de mouches déposent leurs larves sur diverses parties des animaux, je pensai que ce petit insecte n'était peut-être pas seul : je fis couler trois gouttes d'huile d'olive sur le globe de l'œil, et je pus bientôt retirer dix vers successivement. Ces petits animaux se mouvaient avec une vitesse incroyable, ils étaient ronds, assez allongés et plus petits que ceux qui sont déposés par la grosse mouche sur les viandes : il y en avait dont la tête paraissait avoir un point noir, ceux-ci semblaient plus vigoureux que les autres.

» Vers la fin du même mois de l'année 1845, une dame conduisit chez moi son fils âgé de dix à onze ans, et qui se plaignait d'une vive démangeaison à l'œil depuis la veille, cette démangeaison étant survenue tout à coup après le contact d'une mouche qui marqua à peine un temps d'arrêt sur l'organe. Cette fois le malade étant sûr qu'un insecte l'avait touché, j'examinai attentivement et je découvris de petits vers tout au fond de la paupière supérieure : j'employai le même procédé que la première fois, et je retirai six vers. Je crus avoir fini ; l'enfant s'en alla sans souffrir. Comme on parla de ce fait comme de quelque chose d'extraordinaire, un médecin eut l'occasion de voir l'enfant, et, examinant l'œil, il aperçut d'autres vers ; il me le renvoya aussitôt, et j'enlevai encore deux vers. Depuis lors, l'enfant est bien guéri et n'a plus rien ressenti à l'œil. »

Les agents chimiques qui viennent en contact avec la conjonctive, tels que les alcalis ou les acides, peuvent causer des lésions très-graves. Nous trouvons surtout après les brûlures par la chaux, qui sont relativement assez fréquentes, que la conjonctive présente tous les symptômes d'une diphthérite partielle bien prononcée. Les parties atteintes par l'agent chimique forment des plaques blanchâtres, épaissies et soulevées au-dessus du niveau de la muqueuse. Souvent ces plaques sont couvertes de petits filaments

(1) *Annales d'Oculistique*, t. XV, p. 135 (Obs. par A. Bouilhet).

composés de fibrine coagulée par l'action de la chaux. Ces brûlures sont d'autant plus à craindre qu'elles ont eu lieu sur une plus grande étendue, parce qu'alors, non-seulement la cornée peut en souffrir comme dans la diphthérite, mais encore parce que les suites de la cicatrisation sont funestes pour l'œil. Un *symblépharon*, c'est-à-dire une réunion plus ou moins complète des paupières avec le globe, sera le résultat d'une destruction des couches superficielles des deux feuillets de la muqueuse qui se trouvent en contact. Dans d'autres cas, si les bords des paupières ont été atteints, ils pourront se réunir et former un *ankyloblépharon* d'une étendue plus ou moins grande.

Immédiatement après que l'accident a eu lieu, on tâche d'éliminer, autant que possible, l'agent chimique du sac conjonctival, soit par des injections avec du lait ou, si l'on ne peut pas en avoir assez tôt, avec de l'eau tiède. Nous rejetons les instillations d'huile dans les yeux : dans presque tous les manuels, on trouve ce moyen recommandé, comme capable de calmer et d'adoucir les suites immédiates de la brûlure. Il n'y a pas d'agent aussi irritant et aussi douloureux pour la conjonctive que l'huile, et même l'huile la plus douce et la plus pure (huile d'olives et d'amandes douces).

On conseille aux malades, après un nettoyage minutieux des yeux, de se tenir calmes et d'appliquer constamment des compresses glacées. Ces compresses seront remplacées deux ou trois jours après l'accident par des compresses chaudes qui facilitent sensiblement l'élimination des eschares et accélèrent la guérison. A l'époque de la guérison, l'attention du médecin doit se porter sur un point essentiel, c'est de prévenir autant que possible la formation d'un symblépharon ou d'un ankyloblépharon. Dans ce but, on pourra être obligé d'appliquer un appareil composé de bandelettes de diachylon pour produire un ectropion passager, afin de s'opposer à la réunion anormale de la conjonctive palpébrale avec celle du globe oculaire. Dans une autre série de cas où les brûlures ont eu lieu sur une étendue très-grande, on pourra avoir recours, pendant la période de la cicatrisation, à l'emploi d'un œil artificiel ou du moins à un moule très-mince de plomb, qui, interposé entre les paupières et le globe, s'opposera à la formation d'un symblépharon.

Il faut convenir que le médecin se trouve ici en présence de difficultés quelquefois insurmontables. Néanmoins on tâchera de gagner du terrain entre les paupières et le globe, car, comme nous aurons occasion de le voir tout à l'heure, le symblépharon une fois développé est très-difficile à faire disparaître, même avec le procédé opératoire le plus ingénieux.

Dans les cas d'ankyloblépharon non compliqué d'une réunion anormale de la conjonctive palpébrale avec le globe, on n'aura qu'à diviser la réunion des paupières et à tenir, pendant la cicatrisation, la paupière inférieure dans un certain degré d'ectropion.

ARTICLE X.

SYMBLÉPHARON.

Selon que la réunion de la conjonctive des paupières avec celle du globe est partielle ou totale, il y a *symblépharon incomplet* ou *symblépharon complet*. Le premier se présente sous la forme d'une bride plus ou moins large unissant la conjonctive palpébrale au bulbe, mais laissant le cul-de-sac conjonctival intact, et, par conséquent, permettant de passer dans ce dernier une sonde, d'un côté à l'autre du symblépharon. Dans la deuxième forme, ou symblépharon complet, le cul-de-sac participe à la réunion vicieuse, et le mal est alors beaucoup plus rebelle au traitement.

Cette réunion anormale des deux feuillets de la conjonctive peut être le résultat de brûlures, comme on l'a vu dans le chapitre précédent, ou l'effet d'ulcérations ayant siége sur la conjonctive palpébrale et sur celle du globe oculaire, comme il s'en produit quelquefois, par exemple après la conjonctivite diphthéritique, ou consécutivement à l'exulcération de pustules conjonctivales mal soignées. Le symblépharon peut avoir succédé à la destruction des couches les plus superficielles des deux feuillets de la muqueuse : si, en outre, cette dernière est le siége d'un gonflement et d'une hypertrophie papillaire considérables, le symblépharon se présente sous la forme d'une couche épaisse unissant les paupières au globe oculaire, ce qu'on a désigné sous le nom de *symblépharon sarcomateux*. Dans d'autres cas, la réunion des paupières au bulbe s'est effectuée après une destruction presque complète ou même complète de la conjonctive, et le symblépharon est alors *membraneux* ou *fibreux*. Cette distinction n'est pas sans importance relativement au pronostic.

Le symblépharon est d'autant plus fâcheux que son étendue est plus grande, qu'il s'avance plus profondément dans le cul-de-sac conjonctival, et que le tissu sous-muqueux s'est transformé, sur une plus grande surface, en tissu cicatriciel.

Traitement. — On ne doit attaquer le symblépharon par une opération, que dans les cas où il couvre une partie de la cornée et occasionne ainsi des troubles de la vue, ou lorsque son étendue et sa position mettent obstacle aux mouvements de l'œil ou des paupières. Si le sujet atteint de symblépharon n'en est que faiblement incommodé ; on aurait tort de le soumettre à un traitement assez pénible, dont il ne retirerait, probablement, qu'un médiocre avantage.

Lorsqu'on a affaire à un *symblépharon incomplet*, on peut procéder simplement à sa dissection, et en prévenir, autant que possible la reproduction, en interposant entre l'œil et les paupières un corps étranger, par exemple une pièce de prothèse oculaire très-mince. Dans les cas où le

symblépharon est très-étroit, on peut le détacher par une dissection soignée, dans le point où il adhère au globe oculaire, en taillant un lambeau en forme de V; puis dégager largement, avec les ciseaux, la conjonctive palpébrale (comme dans l'opération du ptérygion) ; et enfin placer deux points de suture pour fermer la plaie qu'on a faite sur le globe oculaire. Assez souvent, il suffit d'un simple division pour guérir un symblépharon de peu d'étendue. Dans les cas où le symblépharon présente une certaine épaisseur, en formant un pont assez large, on peut exécuter l'opération en deux temps; diviser cette bride à ras de l'œil; puis l'enlever de la conjonctive palpébrale, seulement après que la réunion de la conjonctive bulbaire, favorisée par deux ou trois points de suture, aura rendu toute récidive impossible.

Dans les cas de *symblépharon complet*, l'opérateur éprouve bien plus de difficultés, et la principale, que M. Goulz a bien mise en relief, est de s'opposer à la réunion de la plaie qu'on a dû pratiquer dans le fond du cul-de-sac. On a conseillé depuis très-longtemps de transformer, en quelque sorte, le symblépharon complet en un symblépharon incomplet ; pour cela, on ferait passer un fil de plomb par le fond du symblépharon, et on l'y laisserait séjourner assez longtemps pour qu'il se formât un canal ou une sorte de fistule. Déjà Fabric von Hilden (*Observat. chir.*, centur. VI, p. 503, Frankofurti ad Mœnum, 1646) prétend que, pour remédier à la réunion des paupières avec le globe, il faut introduire un fil de soie qui aille d'un coin de l'œil à l'autre ; et qu'en attachant ce fil à un poids, on peut faire disparaître, dans l'espace de huit jours, l'adhérence des parties.

On emploie encore aujourd'hui un fil de plomb dont on recourbe les deux bouts aux angles de la fente palpébrale dont ils émergent, sous forme de crochets qui s'appliquent exactement contre la paupière. Certains opérateurs croisent ces bouts, avant de les recourber, afin de serrer un peu le symblépharon contre le fil. (Himly.)

Après avoir ainsi obtenu un symblépharon incomplet, on peut recourir au procédé opératoire de M. Ammon, si le symblépharon est peu étendu. Dans ce cas, on dissèque la bride à l'aide de ciseaux ou avec le bistouri, de manière à former une plaie de forme triangulaire dont la pointe soit tournée vers le cul-de-sac. On cherche ensuite à réunir la plaie de la conjonctive palpébrale, en laissant intacte la partie du symblépharon attachée au bulbe. Dès que la conjonctive palpébrale est bien reprise, on peut, sans crainte, enlever cette dernière partie du symblépharon. Il est alors toujours plus facile de détacher le symblépharon du globe oculaire, et de réunir les lèvres de la plaie triangulaire, surtout si l'on a dégagé la conjonctive bulbaire sur une grande étendue, à l'aide de ciseaux courbes, pour qu'elle puisse mieux glisser. Si, après l'opération, quelques plis conjonctivaux cachent latéralement une partie de la cornée, il ne faudra pas s'en préoc-

cuper : bientôt, en effet, la rétraction de la muqueuse lui rendra sa position normale.

L'occasion peut se présenter d'opérer le symblépharon sur des yeux dont la cornée a été détruite par brûlure, parce que le malade désire porter un œil artificiel. Il existe alors entre les paupières et le globe oculaire des adhérences que les tentatives opératoires ne font disparaître que très-difficilement. Il ne faut pas songer à combattre cet état par l'énucléation du globe d'après le procédé de Bonnet, en conservant toute la conjonctive ; car il résulterait de la cicatrisation une telle rétraction des paupières vers la cavité orbitaire que l'usage d'un œil artificiel serait impossible.

Le procédé de Dieffenbach n'est pas non plus applicable ; il consiste à diviser la réunion anormale de la paupière avec le globe, et à renverser en dedans la paupière privée de ses cils, de telle manière que la plaie de la conjonctive bulbaire touche la peau : le renversement est exécuté à l'aide d'un fil en forme d'anse qu'on passe par la paupière. Un tel procédé ne serait applicable que si la paupière présentait assez de mobilité, et n'était pas raccourcie, comme on a si souvent occasion de l'observer dans des cas de ce genre.

Si le symblépharon est très-étendu, on fera mieux de se contenter de détacher la partie adhérente à la cornée, et d'empêcher par un bandeau et un pansement convenablement appliqués que la conjonctive n'adhère de nouveau en cet endroit.

Dans des cas d'ankyloblépharon combiné avec un symblépharon d'une étendue considérable, le mieux sera de s'abstenir de toute opération ; on n'obvie à cette première difformité que lorsqu'il existe entre les paupières et le globe assez d'espace pour qu'on puisse espérer tenir ouverte la fente palpébrale.

ARTICLE XI.

HYPERTROPHIE DE LA CONJONCTIVE.

L'hypertrophie conjonctivale n'est due qu'à un développement anormal du corps papillaire de la muqueuse, auquel s'associe quelquefois un épaississement de la couche épithéliale. Ce développement peut occuper la conjonctive palpébrale et celle du cul-de-sac en totalité, et s'observe, comme nous l'avons déjà dit, à la suite de la conjonctivite purulente chronique. Cette hypertrophie peut aussi être localisée sur une partie circonscrite de la muqueuse, et elle est alors produite par la présence d'un corps étranger. Elle atteint quelquefois, dans ces derniers cas, un développement tel qu'on pourrait croir avoir affaire à une tumeur; mais en écartant soigneusement les plis de cette portion de la muqueuse, ou en enlevant une partie de

cette membrane avec des ciseaux, on ne tarde pas à découvrir la cause qui a produit l'altération dont elle est affectée.

L'hypertrophie de la conjonctive n'exige aucun traitement spécial : qu'on s'abstienne surtout des grandes excisions, car la muqueuse n'a pas perdu irrévocablement ses propriétés, et un traitement bien dirigé peut, au bout d'un temps variable, la ramener à l'état normal. Nous n'approuvons les excisions partielles que dans les cas où les papilles de la conjonctive se sont énormément développées autour d'un corps étranger, et lorsque la résolution se ferait trop attendre.

L'hypertrophie périkératique que M. Desmarres a décrite doit être attribuée à un état œdémateux chronique de l'anneau conjonctival, ou de la partie de la conjonctive bulbaire la plus proche de la cornée. « Cet anneau conjonctival, dit l'auteur, n'est pas adhérent à la cornée (?), mais la couvre seulement, et se confond par son bord externe avec la conjonctive bulbaire. Il est ordinairement pâle, cependant avec un peu d'attention on y voit toujours quelques petits vaisseaux qui le traversent. Ces vaisseaux sont courts et serrés les uns contre les autres. J'ai vu cette disposition sur des enfants un peu lymphatiques ; ils m'ont paru plus sensibles peut-être que d'autres à l'action de la lumière, et chez quelques-uns j'ai constaté une véritable disposition aux ophthalmies. »

L'état œdémateux de l'anneau conjonctival se rencontre chez des enfants faibles et anémiques, et, à l'état aigu, dans les cas de conjonctivite pustuleuse de la troisième forme. L'œdème chronique de cette partie de la conjonctive s'observe surtout chez les personnes qui ont souffert pendant longtemps et à différentes reprises de conjonctivites pustuleuses.

ARTICLE XII.

ATROPHIE DE LA CONJONCTIVE, XÉROPHTHALMIE, XÉROSIS DE LA CONJONCTIVE, CUTISATION DE LA CONJONCTIVE.

L'atrophie de la conjonctive est la conséquence d'une ophthalmie granulaire intense, ou d'une diphthérite conjonctivale qui a détruit plus ou moins complétement la muqueuse. La destruction de cette membrane peut encore être le résultat de brûlures, de l'action d'agents chimiques ou de cautérisations exécutées avec imprudence. Selon que l'atrophie conjonctivale occupe une partie de la muqueuse ou sa totalité, on désigne cet état sous le nom de *xerosis glabra* ou de *xerosis squamosa*.

Le *xerosis glabra* se présente sous forme de taches d'une couleur blanchâtre, avec un reflet particulier semblable à celui du satin, taches qui sont le résultat de l'atrophie de la conjonctive. Elles sont plus ou moins évidentes selon l'épaisseur du tissu cicatriciel qui les compose ; les larmes

et la sécrétion conjonctivale n'y adhèrent souvent en aucune façon, elles restent sèches et comme couvertes d'une couche mince d'un corps gras. On ne distingue des aspérités sur le *xerosis glabra* que lorsque, par la formation d'un ectropion, il est exposé, pendant quelque temps, à l'action de l'air, et que la couche épithéliale qui couvre les plaques cicatricielles se dessèche et s'élimine d'une manière irrégulière. On a signalé la présence de ces plaques chez les personnes atteintes d'héméralopie (voy. l'article *Héméralopie*).

Le *xerosis squamosa*, ou atrophie générale de la conjonctive, succède à la destruction presque complète des éléments sécréteurs de la muqueuse. Il faut, pour qu'il se produise, qu'une grande partie des vaisseaux du corps papillaire de la muqueuse soient oblitérés, et que, par suite, l'exsudation qui se fait à la surface de cette membrane ait considérablement diminué. La conjonctive serait toujours suffisamment lubrifiée par les glandes muqueuses, alors même qu'elle serait complétement privée de larmes et du produit de sécrétion des glandes palpébrales. (Nous ne partageons pas, sur ce point, la manière de voir de M. Krause, comp. page 9.) C'est aussi à tort qu'on a considéré la xérophthalmie comme le résultat d'ophthalmies ayant produit une oblitération des conduits lacrymaux (voy. Ammon, Chelius, Schmidt). Il faut qu'une ophthalmie chronique ait détruit une partie considérable du tissu de la muqueuse, pour provoquer cette sécheresse désignée sous le nom de *xerosis*. Les seules ophthalmies capables de produire un tel résultat sont la conjonctivite granulaire et la diphthérite conjonctivale. Le trichiasis et l'ectropion ne sont donc pas des causes suffisantes pour produire une xérophthalmie ; mais on les trouve souvent associés à cette dernière maladie, comme résultat des accidents qui ont causé le xérosis lui-même.

Dans les cas bien caractérisés de xérophthalmie, la conjonctive est sèche, pâle, d'une couleur blanchâtre, et couverte de petites écailles résultant d'une élimination irrégulière des couches épithéliales les plus superficielles. Le cul-de-sac rétréci présente beaucoup de plis perpendiculaires ; dans quelques cas, il manque même complétement. La conjonctive atrophiée des paupières se continue alors plus ou moins directement avec la conjonctive bulbaire qui, elle-même, est considérablement raccourcie : il s'est produit un symblépharon postérieur (de Ammon). Cette dernière partie de la muqueuse forme, assez souvent, des plis circulaires autour de la cornée, laquelle est opaque, fréquemment atrophiée et raccourcie dans tous ses diamètres. La caroncule lacrymale manque ou est réduite à un état rudimentaire ; le pli semi-lunaire s'est effacé.

En examinant au microscope la conjonctive ainsi atrophiée, nous trouvons qu'elle est complétement privée de tout appareil glandulaire, voire même de papilles ; cette membrane si riche en vaisseaux n'en présente plus qu'un

nombre très-limité. Le tissu sous-conjonctival est fortement condensé et transformé en tissu cicatriciel.

Par suite de l'oblitération des conduits de la glande lacrymale, l'afflux des larmes est impossible, ce qui contribue à augmenter la sécheresse de l'œil. Les points lacrymaux sont souvent oblitérés, de même que le sac lacrymal ; dans d'autres cas, l'entrée du sac est encore libre, et ce dernier renferme une petite quantité d'un contenu épais et visqueux.

Si la xérophthalmie a atteint son plus haut degré de développement, on trouve la conjonctive fortement raccourcie, couverte d'une foule d'écailles entremêlées d'une masse farineuse blanchâtre ; toute sécrétion a cessé et les mouvements de l'œil sont excessivement gênés, de manière que l'occlusion des paupières est impossible, et qu'une partie du globe se trouve continuellement exposée à l'influence desséchante de l'air (*lagophthalmus*). La cornée a été déjà détruite, dans la plupart des cas, par l'ophthalmie qui a transformé la conjonctive, sur une grande étendue, en tissu cicatriciel : si cela n'était pas, elle deviendrait opaque par l'élimination imparfaite de sa couche épithéliale, et peu à peu se transformerait en tissu cicatriciel, faute de nutrition ; car, par l'atrophie du tissu sous-conjonctival, elle est, en grande partie, privée de ses vaisseaux nourriciers.

On n'observe la xérophthalmie sur des yeux atrophiés qu'à la suite d'une ophthalmie qui a directement attaqué le tissu de la conjonctive (granulations, diphthérite) ; tandis qu'après une ophthalmie purulente qui a produit la phthisie de l'œil, ou si cet organe s'est perdu après l'opération de la cataracte, le sac conjonctival, quoique raccourci, ne présente nullement les caractères de la xérophthalmie, et la muqueuse fonctionne encore parfaitement.

On rencontre quelquefois le développement d'un xérosis de la conjonctive après l'usage prolongé de pièces artificielles mal choisies. Dans ces cas, l'atrophie de la muqueuse se produit par compression.

Une observation bien curieuse est celle d'une xérophthalmie congénitale dont M. Wardrop (1) fait mention, et que nous reproduisons.

« Au lieu de trouver le globe oculaire humecté de larmes, dit l'auteur, toute la conjonctive paraissait convertie en une membrane sèche semblable à une pellicule mince et desséchée, suffisamment transparente pour laisser entrevoir la sclérotique et la cornée, mais assez opaque pour empêcher la vision, au point que le sujet pouvait à peine distinguer les gros objets. En poursuivant la conjonctive du globe oculaire à la paupière, elle présentait le même aspect ridé et desséché ; mais, au lieu de s'étendre postérieurement comme dans l'œil normal, il y avait une solution de continuité de cette membrane, de sorte que les paupières adhéraient au globe et ne pouvaient se séparer

(1) James Wardrop, *An essay on the morbid anatomy of the human eye* (traduction de Mackenzie, par MM. Warlomont et Testelin).

ni se rapprocher assez pour le couvrir. On m'observa que la malade dormait constamment les paupières ouvertes et que, lorsqu'elle s'efforçait de les fermer, elle éprouvait un certain malaise, parce que les essais d'occlusion produisaient une tendance à l'entropion de la paupière supérieure. La sensibilité naturelle de la conjonctive cornéo-sclérotical était tellement émoussée, que la surface de l'œil ne ressentait plus qu'une très-faible sensation de gêne quand on la touchait. Les points lacrymaux de chaque œil étaient ouverts, et je pus faire sortir du sac lacrymal une petite quantité de fluide sébacé. Les deux globes oculaires paraissaient avoir une forme normale et présentaient ce mouvement d'oscillation si commun aux yeux des aveugles-nés (nystagmus). Le sens de l'odorat était suffisamment développé; toutefois, quoique l'application de stimulants produisit sur le nerf olfactif l'effet ordinaire, elle n'avait pas pour effet de faire humecter la conjonctive de l'un ou de l'autre œil. » La sécheresse de la conjonctive avait été remarquée le lendemain de la naissance de la jeune personne, alors âgée de quatorze ans.

Traitement. — Dans la maladie qui vient de nous occuper, il faut seulement songer à soulager le malade. On lui recommandera, dans ce but, des lotions fréquentes avec du lait tiède. Ce liquide remplit assez bien le rôle de la sécrétion conjonctivale, et est bien préférable aux imbibition d'huile fraîche recommandées par Depré (1).

Si le xérosis est combiné avec un entropion, on tâchera de combattre l'état d'irritation continuelle qu'il détermine par une opération, le malade ne dût-il y trouver aucun avantage pour la vue. On procédera, dans ces cas, à l'opération de l'entropion par l'application des sutures et à celle du blépharophimosis indiquée par M. Pagenstecher (voy. page 127) (2).

ARTICLE XIII

RELACHEMENT DE LA CONJONCTIVE.

A la suite d'inflammations chroniques de la conjonctive, accompagnées de fréquents épanchements séreux dans le tissu sous-conjonctival (chémosis), on observe un état de relâchement de la conjonctive bulbaire qui peut aller jusqu'à produire une difformité assez prononcée. Ce même relâchement de la muqueuse se rencontre chez des vieillards qui ont, en même temps, la peau flasque et ridée. Il est excessivement rare d'observer cet état chez des jeunes gens : il est alors caractérisé par une disposition de la conjonctive à former des plis pendant les mouvements latéraux de l'œil.

(1) *Essai sur le xérosis de la conjonctive,* thèse, par J. M. V. Depré. Paris, 1836.

(2) M. Ollier de Lyon a traité avec succès un cas de xérophthalmie par la suture des paupières maintenue pendant une année. Cette idée est certainement très-rationnelle et mérite d'être prise en sérieuse considération.

M. Middlemore (1), l'un des premiers, a décrit cet état particulier de la conjonctive qui peut offrir différents degrés de développement. Chez quelques personnes, la conjonctive forme des plis, quand elles meuvent les yeux, tandis que, chez d'autres, l'état de relâchement est déjà permanent; de telle sorte que la conjonctive présente un pli horizontal au-dessus de la cornée, quand le sujet regarde droit devant lui. Lorsque ce pli gagne en étendue, il peut se faire qu'il soit pincé, de temps en temps, par l'occlusion des paupières, de façon à causer de la gêne aux personnes qui en sont affectées.

Traitement. — On ne doit combattre le relâchement de la conjonctive que s'il est assez prononcé pour offrir un aspect choquant ou pour gêner le malade. Dans ces cas, on tâchera de combattre par des astringents l'atonie des tissus, et l'on se servira, dans ce but, des irrigations froides au moyen du pulvérisateur, de la solution de zinc, indiquée pour le traitement de la conjonctivite catarrhale, ou de la teinture d'opium mêlée à parties égales d'eau distillée. Si ce traitement n'aboutit pas à faire disparaître le relâchement, on peut avoir recours à l'excision d'un pli de la conjonctive. On cherchera à faire l'excision de la conjonctive bulbaire le moins près possible de la cornée, de telle sorte que la plaie soit couverte par la paupière. La guérison se fera alors rapidement. Si l'on faisait l'excision près du bord supérieur de la cornée, ce que l'on sera tenté de pratiquer, vu que c'est en ce point que se trouve le pli produit par le relâchement conjonctival, la plaie serait continuellement frottée et irritée par le clignotement des paupières, et la guérison en serait très-retardée.

ARTICLE XIV.

ÉPANCHEMENTS SOUS-CONJONCTIVAUX.

Épanchements séreux. Œdème de la conjonctive. — Cette affection, si fréquente comme complication des maladies inflammatoires de la muqueuse, se rencontre très-rarement à l'état de maladie spontanée. On observe souvent un état œdémateux de la conjonctive, lorsqu'il existe de l'inflammation des tissus voisins de cette membrane, surtout de la peau des paupières. L'érysipèle, le furoncle, l'orgeolet, l'inflammation du sac lacrymal, peuvent occasionner un épanchement séreux sous la conjonctive; et cela indique quelquefois qu'une inflammation suppurative doit siéger dans les parties environnantes de l'œil. Il se produit aussi un œdème conjonctival très-prononcé, quand le

(1) *Loc. cit.*, t. I, p. 421. London, 1835.

tissu cellulaire du fond de l'orbite s'enflamme consécutivement au développement d'une périostite ou d'une tumeur dans cette cavité, etc.

Il est remarquable de voir combien les vieillards sont quelquefois sujets aux infiltrations œdémateuses de la conjonctive, lorsque cette membrane se prend, chez eux, d'une inflammation catarrhale ; il se forme alors des bourrelets d'une couleur jaunâtre, comme gélatineux et peu injectés ; surtout vers le cul-de-sac conjonctival de la paupière inférieure. Cet état n'exige aucun traitement spécial ; on remplacera les réfrigérants par les astringents ; mieux encore par le nitrate d'argent en solution appliqué avec le pinceau. On neutralisera l'excès du caustique, comme nous l'avons indiqué en parlant du catarrhe conjonctival.

Les cas d'œdème spontané de la conjonctive sans complication inflammatoire vers les tissus profonds de l'œil (sclérotique, iris, etc.) sont très-rares ; ils ne se rencontrent que chez des personnes faibles, anémiques, et, le plus souvent, très-âgées. On peut aussi l'observer chez des femmes anémiques à la suite de couches, ou chez des jeunes filles chlorotiques. Dans ces circonstances, un régime fortifiant, du fer et une légère compression des yeux pendant la nuit, ne tarderont pas à les remettre dans leur état normal.

Si, chez des sujets âgés, l'œdème accompagne un relâchement considérable de la muqueuse, l'occlusion des yeux, faite le soir, au moyen d'un bandeau compressif, sera d'un excellent effet, et si cela ne suffit pas, on pratiquera quelques mouchetures sur les bourrelets œdémateux, à l'aide de ciseaux courbes. L'excision d'un pli horizontal dans le cul-de-sac inférieur de la conjonctive de la muqueuse sera très-rarement nécessaire. Il faudra surtout s'abstenir de pratiquer de larges excisions, afin de ne pas déterminer des cicatrices plus gênantes pour le malade que le chémosis lui-même.

Toutes les fois que des épanchements séreux sous-conjonctivaux se présenteront à l'observation, on cherchera, par un examen attentif, à savoir s'ils ne sont pas liés à une affection du cœur ou des reins : si l'on arrive à se convaincre qu'il faut principalement les attribuer à de la faiblesse, on combattra l'œdème localisé sur la conjonctive par le régime et le traitement général, en se servant toutefois du traitement direct que nous venons d'indiquer.

Épanchements sanguinolents. Ecchymoses sous-conjonctivales. — On les observe assez fréquemment ; parce que la difformité qu'ils produisent engage les malades à consulter le médecin. Les ecchymoses peuvent être le résultat d'une lésion qui a atteint l'œil même ou l'orbite, d'une fluxion intense vers cet organe, ou d'une gêne dans la circulation de la rétine. Les coups portés sur l'œil, les fractures de l'orbite, sont souvent accompagnés d'épanchements sanguinolents sous-conjonctivaux. Il est bien reconnu que les ecchymoses conjonctivales qui surviennent vingt-quatre heures après

une chute sur la tête sont pathognomoniques d'une fracture de la base du crâne.

Les efforts qu'on fait en toussant, en vomissant, en soulevant un poids considérable, peuvent donner lieu à ces ecchymoses. On les rencontre encore, assez souvent, chez les enfants qui souffrent de la coqueluche.

Les épanchements de sang dans le tissu sous-conjonctival se présentent sous la forme de taches, ou d'un anneau rouge foncé qui entoure toute la cornée. Quelquefois, la muqueuse est soulevée sous la forme d'un bourrelet, dans le cul-de-sac inférieur. Ces épanchements sont sans importance. Ce n'est que dans les cas où ils se répètent fréquemment, qu'ils peuvent être le symptôme d'un état maladif général (scorbut) ou signaler la disposition des membranes profondes de l'œil aux congestions. M. Desmarres (1) rapporte une observation où des ecchymoses sous-conjonctivales se sont produites dès la jeunesse, presque tous les mois. La personne dont il s'agit fut plus tard atteinte d'un glaucome avec apoplexie rétinienne.

Les épanchements de sang sous la conjonctive n'exigent, le plus souvent, aucun traitement. Pour calmer les malades effrayés par la difformité qui en est la conséquence, on peut leur faire appliquer des compresses avec de l'eau mêlée de teinture d'arnica sur les paupières closes. L'occlusion des yeux (qu'on fera le soir pour ne pas gêner le malade) à l'aide d'un bandeau compressif accélère considérablement la résorption du sang. On ne fera des mouchetures à la conjonctive que si l'épanchement sanguin est assez considérable pour former un bourrelet, et l'on aidera alors l'écoulement du sang au moyen de la compression exercée par le bandeau.

Épanchements gazeux. Emphysème de la conjonctive. — Cet état s'observe à la suite de fractures qui mettent le tissu sous-conjonctival en communication directe avec les fosses nasales, les sinus frontaux ou les cellules ethmoïdales; l'emphysème peut encore être le résultat d'une déchirure des conduits lacrymaux ou du sac lacrymal, déchirure qui laisse échapper l'air dans le tissu sous-conjonctival, aussitôt que le malade se mouche. Il est facile de constater l'existence d'un emphysème de la conjonctive, par la sensation particulière de crépitation qu'on éprouve; d'un autre côté, cet état se caractérise, immédiatement après l'accident, par la facilité avec laquelle une légère compression réussit à le faire disparaître. Le plus souvent, on rencontre l'emphysème conjonctival à la suite de coups portés sur l'œil, ou consécutivement à des chutes; on éprouve parfois bien des difficultés pour localiser la solution de continuité qui a donné lieu à la production de l'emphysème.

Tandis que l'épanchement de l'air sous la conjonctive peut être de la plus haute importance pour le diagnostic des fractures, surtout si elles ont leur

(1) *Loc. cit.*, t. II, p. 216.

siége vers les parties profondes de l'orbite, l'emphysème occasionné par la déchirure des voies lacrymales est sans importance. Une compression bien faite sur les paupières closes suffit, le plus souvent, pour le faire disparaître, et il est rare qu'on ait besoin de pratiquer des mouchetures pour faire échapper l'air contenu. L'épanchement de l'air dans le tissu sous-conjonctival, par suite de fracture, est généralement un symptôme de trop peu d'importance pour être pris en considération, vu la gravité de la lésion qui l'a produit.

Épanchements purulents, abcès de la conjonctive. — C'est une maladie rare. M. Arlt l'a observée quelquefois chez des enfants scrofuleux, dans le tissu sous-conjonctival, vers l'angle externe de l'œil. L'auteur considère ces abcès comme semblables à l'orgeolet des paupières. L'abcès disparaît sans se percer, dans l'espace de quelques jours. La conjonctive ne participe d'ordinaire que très-faiblement à cette suppuration localisée du tissu sous-conjonctival.

M. Stellwag (1) rapporte un cas d'infiltration purulente de ce tissu, consécutive à une pyohémie survenue à la suite d'une blessure par un instrument piquant, près de la caroncule lacrymale ; blessure qui pénétrait dans la paroi interne de l'orbite. La conjonctive des deux yeux fut prise d'infiltration purulente.

ARTICLE XV.

LITHIASE DE LA CONJONCTIVE (DACRYOLITHES).

On entend par lithiase de la conjonctive une affection spéciale des glandes conjonctivales, principalement des glandes renfermées dans les tarses (glandes de Meibomius), caractérisée par une condensation morbide de leur contenu ; on a désigné cet état sous le nom d'*infarctus des glandes*. Il arrive parfois que le contenu des glandes s'épaissit et que des sels calcaires s'y déposent ; finalement, il en résulte une petite concrétion de forme arrondie : c'est la *lithiase de la conjonctive*. Cette concrétion peut agir comme corps étranger en provoquant une inflammation des tissus environnants, suivie d'une perforation de la muqueuse ; alors la petite concrétion fait hernie dans le sac conjonctival ou peut même s'y loger complétement. Ces masses calcaires n'ont généralement que la grosseur d'une tête d'épingle (nous avons retiré chez un de nos malades une pareille concrétion, qui avait la grosseur d'un petit noyau de cerise), et présentent une couleur jaunâtre. Comme nous avons eu occasion de le faire remarquer, en parlant de l'hypérémie de la conjonctive, les aspérités que forment les glandes de Meibo-

(1) *Loc. cit.*, t. I, p. 870.

mius oblitérées et le frottement qu'elles exercent, lorsque les paupières glissent sur le globe, occasionnent assez souvent un état hypérémique ou catarrhal de la muqueuse.

Quand une petite concrétion glandulaire s'est échappée dans le sac conjonctival, elle peut agir comme corps étranger et provoquer brusquement une série de phénomènes d'irritation très-marqués. D'un autre côté, si le contenu calcaire de la glande fait hernie à la surface de la conjonctive, et s'il est placé de manière à toucher la cornée, il peut occasionner des ulcères de cette membrane qui n'entreront en voie de guérison que lorsqu'on aura supprimé la cause irritante. En renversant la paupière, on ne tardera pas à découvrir la petite pierre entourée d'une partie hypérémiée et tuméfiée de la muqueuse. Les douleurs vives et la photophobie disparaîtront immédiatement après qu'on aura enlevé le corps étranger.

Il y a des personnes sujettes à cette maladie, chez lesquelles on trouve toujours un certain nombre de glandes de Meibomius remplies d'un contenu calcaire, se présentant sous la forme de grains de millet d'un blanc jaunâtre et situées sous la conjonctive palpébrale. Lorsque ces personnes ont éprouvé une fois les désagréments que ces corps étrangers occasionnent, lorsqu'ils tendent à perforer la muqueuse, elles ne tardent pas à se présenter, par intervalles, au médecin, pour se faire débarrasser de ces concrétions glandulaires.

Le plus souvent, les glandes de la conjonctive palpébrale sont seules atteintes; mais on observe aussi parfois que les glandes de la caroncule lacrymale sont également infarctées et donnent lieu, par l'irritation qu'elles provoquent, à un gonflement de cette partie de la conjonctive (*encanthis calculosa*).

La raison pour laquelle le contenu des glandes s'épaissit n'est pas connue; car il n'est pas démontré qu'une oblitération du conduit excréteur de la glande précède cet état; comme dans l'*acné sébacée*, le contenu des follicules se condense et, finalement, le conduit excréteur peut s'oblitérer. Cette oblitération est plus souvent le résultat d'une anomalie dans la consistance de la sécrétion glandulaire que de l'épaississement du contenu de la glande. Il est facile, chez les personnes qui souffrent de cette affection des glandes de Meibomius, et lorsque le dépôt des sels calcaires n'est pas encore avancé, de donner issue, par une légère pression de la paupière entre les doigts, à des masses semi-transparentes, assez denses et ayant la forme cylindrique, correspondant au conduit de la glande, ce qui prouve bien que ce dernier n'était pas oblitéré.

Traitement. — Rien n'est si facile que de faire sortir, avec la pointe d'une aiguille à cataracte, ou celle d'un petit bistouri, le contenu des glandes, après avoir renversé la paupière. Le traitement n'exige quelque surveillance que lorsque les glandes infarctées se trouvent en grand nombre,

et ont provoqué une kératite accompagnée d'une photophobie intense. Il faut alors tâcher de débarrasser le malade, le plus vite et le plus soigneusement possible, de la présence de ces corps irritants.

Dacryolithes. — Ce sont des concrétions calcaires, résultant d'une précipitation lente des sels renfermés dans les larmes et qui, déposées dans les conduits lacrymaux, s'échappent, par hasard, dans le sac conjonctival. Quand on a vu des concrétions calcaires dans les conduits lacrymaux, surtout dans celui de la paupière inférieure, on ne doit pas être surpris qu'une petite concrétion semblable puisse s'échapper par le point lacrymal, et que ce phénomène soit sujet à se répéter de temps en temps. Ces concrétions sont identiques avec celles que nous venons de décrire.

Néanmoins, les observations sérieuses de ce genre qu'on a recueillies sont rares, et, bien souvent, le médecin s'est trompé en prenant un corps étranger, ou le contenu d'une glande infarctée, pour un dacryolithe; d'autre part, bon nombre de malades, pour se rendre intéressants, ont tâché d'en imposer au médecin. Nous admirons la persévérance que quelques auteurs ont apportée à l'étude de cette affection qui, au fond, intéresse plus notre curiosité que la science. Aussi les publications sur cette matière ont-elles presque complétement cessé, depuis une dizaine d'années.

ARTICLE XVI.

ENTOZOAIRES DE LA CONJONCTIVE.

Parmi les entozoaires du tissu conjonctival, qu'on rencontre le plus fréquemment dans notre pays, le *cysticerque du tissu cellulaire* (*Cysticercus cellulosæ*) occupe le premier rang. Voici comment M. Sichel (1) qui a observé, plusieurs fois, cette affection singulière, s'exprime sur ses caractères pathognomoniques:

« On pourra se prononcer sans hésitation sur la présence d'un cysticer-
» que sous la conjonctive, toutes les fois qu'on trouvera, vers l'un des angles,
» plus ou moins rapprochée du diamètre transversal de l'hémisphère anté-
» rieur de l'œil, une tumeur recouverte par la conjonctive, arrondie, rose
» pâle, semi-diaphane au centre, où l'on reconnaîtra presque toujours son
» disque blanchâtre ou jaunâtre, circonscrit ; que cette tumeur sera d'un
» rouge plus foncé et plus vascularisée à sa circonférence, élastique, mais
» plus dure, se déplaçant latéralement dans une certaine étendue, mais
» adhérente par le centre de sa face postérieure à la sclérotique. Il n'existe
» aucune douleur spontanée; quelquefois seulement le malade accuse la
» sensation d'une légère pression ou d'une gêne lorsque les paupières se

(1) *Iconographie ophthalmologique*, 1852-1859, p. 702, pl. LXXII, fig. 1 et 2.

» rapprochent. Au toucher, la tumeur ne montre que la sensibilité ordinaire » de la conjonctive. La vision n'éprouve point de trouble réel, accompagné » de changement dans la forme et dans la mobilité de la pupille ; mais seu- » lement, dans quelques cas exceptionnels, une gêne plus ou moins grande » dépendant de la position du kyste. »

M. Sichel a publié un cas dans lequel le cysticerque se trouvait sous la conjonctive palpébrale (1). Cet auteur regarde la tache arrondie, blanchâtre ou jaunâtre, au centre de la face antérieure de l'élévation de la conjonctive, comme un signe pathognomonique des plus importants et des plus décisifs. Le diagnostic ne sera incontestable que lorsqu'on aura enlevé l'hydatide, et démontré, à l'aide de l'examen microscopique, l'existence de la couronne de crochets et des quatre suçoirs arrondis qui garnissent la tête de l'animalcule.

MM. Arlt, Baum (2), Hœring (3), de Græfe (4) etc., ont rapporté des cas de cysticerques placés dans le tissu sous-conjonctival ; ils ont constaté une certaine mobilité de l'hydatide qui n'était pas entourée d'une capsule solide, comme cela s'observe quelquefois. Il fut impossible de trouver, chez les sujets, qui étaient presque tous jeunes, une disposition particulière à cette affection. L'animalcule n'avait pas produit de phénomènes inflammatoires bien prononcés, et la guérison fut facilement obtenue par l'opération, en énucléant le petit kyste.

Un autre entozoaire qu'on rencontre dans le tissu sous-conjonctival, mais seulement dans les climats chauds, c'est la *filaire de Médine* (*Filiaria medinensis*). On l'a de même observé dans la caroncule larcymale. Ce ver, qu'on trouve aussi dans le tissu graisseux de l'orbite, peut se transporter, de là, sous la conjonctive, et y causer des inflammations très-intenses. Les mouvements de l'animalcule sont très-rapides ; il est blanc, de 25 à 30 millimètres de longueur, et, à peu près, d'un demi-millimètre d'épaisseur. Les douleurs que la présence de ce ver provoque sont très-intenses, et souvent l'inflammation qu'il cause est fort grave. On n'a observé, dans la plupart des cas, qu'un seul ver sur le même sujet.

CHAPITRE XVII.

LÉSIONS SYPHILITIQUES DE LA CONJONCTIVE.

Les lésions syphilitiques intéressant la conjonctive sont, le plus souvent, localisées sur les paupières, et occupent plus ou moins exactement le bord

(1) *Revue médico-chirurgicale de M. Malgaigne*, avril 1847, p. 221.
(2) Voy. *Ammon's Monatschrift*, 1838, H. 1.
(3) *Ibidem*, 1839, H. 5.
(4) *Archiv für Ophthalmologie*, T. III, A. 2, p. 308.

intermarginal de ces dernières, de sorte que nous aurons occasion d'y revenir lorsque nous traiterons des maladies de ces organes. Il est excessivement rare de trouver une lésion syphilitique localisée et bien circonscrite sur la conjonctive seule.

Le chancre de la conjonctive ne se distingue en rien de celui qu'on rencontre sur d'autres muqueuses; c'est un ulcère à bords taillés à pic, avec un fond grisâtre, rempli d'une masse pultacée de même couleur.

Nous reproduisons ici une observation de chancre conjonctival qui se trouve dans le traité de M. Desmarres, et dans laquelle l'affection syphilitique semble avoir été localisée sur la conjonctive seule.

Observation. — Madame G..., sage-femme, âgée de trente ans, d'une constitution lymphatique, d'une bonne santé habituelle, bien réglée, n'a, nous assure-t-elle, jamais été malade. Elle n'est pas sujette aux rhumatismes et ne porte aucune trace de ganglions engorgés ou suppurés. Elle se présente à la Clinique, pour la première fois, le 2 février 1852. Son œil gauche est malade depuis quinze jours. La conjonctive palpébrale inférieure est très-gonflée depuis cette époque. Il n'y a pas eu de douleurs, et il n'en existe pas encore aujourd'hui. Sur le milieu de la conjonctive, dans le cul-de-sac inférieur, on voit une tumeur un peu allongée, du volume d'un pois vert environ et au sommet de laquelle il existe une ulcération à bords déchiquetés et taillés à pic, donnant un peu de pus. Cette tumeur allongée, disons-nous, fait corps avec la conjonctive, sous laquelle elle est couchée en forme de fuseau; elle adhère complétement à la muqueuse. Elle offre absolument l'aspect que présenterait une ulcération spécifique primitive sur la muqueuse préputiale. L'œil est très-rouge et sécrète un peu, surtout la nuit (conjonctivite palpébro-bulbaire). Un ganglion pré-auriculaire volumineux, de la grosseur d'une forte aveline, se fait sentir sous le doigt et vient à l'aide du diagnostic; cependant, comme la malade n'a pas souvenir d'avoir accouché récemment de femmes infectées et qu'elle affirme n'avoir pas eu de rapports suspects, je l'adresse à M. Ricord qui, après un examen attentif, me la renvoie avec le diagnostic suivant: chancre de la conjonctive, avec son adénopathie. Suivant le conseil de notre confrère et ami, je cautérise l'ulcération le 3 février avec le nitrate d'argent; le 4, au matin, des sangsues sont appliquées sur le ganglion pré-auriculaire. Dans la soirée, on administre un purgatif salin; le 5, le ganglion est moins tuméfié; la tumeur conjonctivale n'a pas éprouvé de diminution. J'ignore comment s'est terminé ce cas, la malade n'étant pas revenue à la Clinique.

Nous signalons, en outre, une observation de M. le docteur A. Després, publiée dans la *Gazette des Hôpitaux* (27 janvier 1866, n° 11); nous laissons à ce chirurgien toute la responsabilité de l'observation.

La nommée R..., âgée de vingt-deux ans, couchée au n° 1 de la salle Saint-Alexis, est entrée atteinte, pour la première fois, de syphilis, le 30 décembre 1865, dans notre service, à l'hôpital de Lourcine. Elle présentait des plaques muqueuses de la vulve et des grandes lèvres d'une part, et des plaques muqueuses des commissures des lèvres d'autre part. Il n'y avait pas de roséole. Les plaques muqueuses de la vulve ont été cautérisées le 3 janvier, avec une solution de chlorure de zinc contenant 10 grammes de ce sel pour 50 grammes d'eau. Tous les jours, la malade plaçait sur les parties atteintes

de plaques muqueuses une compresse imbibée d'une solution de chlorure de zinc plus faible, 10 grammes de sel pour 200 grammes d'eau. Les plaques muqueuses des lèvres étaient pansées avec la poudre de calomel et de sucre : calomel, 2 grammes ; sucre, 3 grammes. Le 3 janvier, les plaques muqueuses de la vulve étaient en voie de guérison. La malade, très-soigneuse et très-propre, avait fait régulièrement ses pansements. Le 9 janvier, la paupière inférieure, au niveau de la commissure, était rouge ou plutôt rosée et douloureuse ; nous avons cru qu'il s'agissait d'un orgeolet au début, et nous avons prescrit des compresses d'eau blanche sur les paupières. Le 10, la commissure des paupières était œdématiée, le bord des paupières était rouge, l'œil était sain, et la conjonctive présentait un peu de rougeur à la partie externe. La malade avait souffert pendant la nuit. L'œil ne pleurait pas ; les paupières écartées ne laissaient voir aucune trace de pus, de sorte que le diagnostic d'une conjonctivite devait être rejeté. Nous avons été d'avis alors que la malade avait dû transporter à ses paupières la matière inoculable des plaques muqueuses de la vulve, et nous avons cru à une syphilide conjonctivale. Le traitement institué a été des compresses d'eau blanche en permanence sur les paupières, et la malade devait ouvrir les paupières, de temps en temps, pour faire pénétrer l'eau blanche sur le globe oculaire. Le 11, le gonflement des paupières avait encore augmenté, il y avait un chémosis séreux de la conjonctive oculaire en dehors, et l'œil ne pouvait plus être découvert qu'avec peine. Le même traitement a été continué. La malade avait beaucoup moins souffert que les jours précédents. Le 12, le gonflement des paupières avait considérablement diminué. En soulevant alors la paupière supérieure, nous avons pu distinguer, à la face externe de cette membrane, une élevure de la muqueuse d'un rouge framboisé, ayant à peu près le volume d'un petit pois. Cette élevure était ulcérée à son sommet ; l'ulcération était irrégulière, à bords taillés à pic, et était, au fond, d'une coloration blanchâtre analogue à la couleur du pus. La conjonctive oculaire, au point opposé, était rouge violacée et présentait des plis. Cet état de la conjonctive existait en dehors et s'étendait jusqu'au fond du cul-de-sac conjonctival. La cornée était saine, ainsi que tout le reste de la conjonctive. Nous avons recherché alors s'il y avait des engorgements ganglionnaires à la région parotidienne et à la région sous-maxillaire, nous n'avons rien trouvé. En présence de ces lésions, nous avons diagnostiqué un chancre mou de la conjonctive. Le traitement a été un peu modifié : nous avons fait souffler de la poudre de calomel et de sucre sur l'ulcération, deux fois par jour, puis une seule fois, et des compresses d'eau blanche restaient néanmoins appliquées sur les paupières le jour et la nuit. Les jours suivants, l'ulcération a marché rapidement vers la guérison. Le fond de l'ulcère a repris une coloration rosée, les bords se sont affaissés, le chémosis conjonctival a disparu, et la malade a cessé peu à peu de ressentir des picotements dans les paupières. Le 16, l'ulcération était réduite à une rougeur violacée. Les plaques muqueuses de la vulve, qui avaient été traitées comme précédemment, étaient cicatrisées. Les plaques muqueuses des commissures des lèvres étaient encore dans le même état. Aujourd'hui, l'œil est revenu à son état normal, la malade ne souffre plus. »

Nous relatons, ici, l'histoire d'une tumeur syphilitique du tissu conjonctival, au voisinage du bord cornéen. Cette observation offre un double intérêt, tant à cause de la rareté du fait qu'à cause de l'erreur de diagnostic à laquelle il a donné lieu.

Madame J., âgée de trente-huit ans, se présente à ma clinique au commencement de l'été de 1866, avec une tumeur de la grosseur d'une petite fève siégeant près du bord externe de la cornée gauche, entre ce bord et le tendon du muscle droit externe. Cette tumeur, d'un aspect rouge foncé, d'une consistance élastique, est entourée d'un cercle conjonctival fortement injecté, ainsi que d'une zone opaque appartenant à la cornée, et ressemblant à un large gérontoxon. Sa surface est légèrement excoriée et couverte d'une petite quantité de liquide grisâtre. La maladie a débuté, il y a environ six mois, par une tache rougeâtre, et madame J. ne s'est adressée à un médecin qu'au moment où elle a vu la tumeur augmenter de volume et devenir le siége de douleurs lancinantes fort pénibles. Ce médecin tenta l'ablation de la tumeur, opération qui fut suivie d'une recrudescence dans les douleurs. Quelque temps après, on proposa une seconde opération, mais la malade ne voulut pas y consentir ; c'est alors qu'elle vint nous trouver à notre clinique, d'après les conseils de M. Bazin. Au premier aspect, je pensai à un épithélioma de la conjonctive, mais apercevant sur le front et sur la tempe de petites taches cuivrées, je devins très-circonspect, et je soumis la malade à un examen complet. Je découvris alors, sur le bras gauche, une éruption caractéristique de tubercules ulcérés, et je diagnostiquai une gomme du tissu conjonctival, à cause de l'élasticité particulière de la tumeur et de l'aspect diaphane de ses bords. Frappé de la ressemblance de cette production avec un épithélioma, je présentai la malade au docteur Sichel père, mon ancien maître. Cet éminent praticien n'hésita pas, un seul instant, à déclarer madame J. atteinte d'un épithélioma de la conjonctive. Je fis connaître, alors, l'état général de la malade, et M. Sichel accepta mon diagnostic en me déclarant, toutefois, qu'il n'avait jamais rien vu d'analogue. Nous fûmes tous deux du même avis pour faire subir à la malade un traitement général ; cependant M. Sichel seul proposa de faire l'ablation de la tumeur, si elle tendait à progresser, et si l'opacité de la cornée augmentait. J'ordonnai un traitement antisyphilitique (frictions mercurielles, pilules de sublimé, tisanes sudorifiques), et de plus l'instillation, quatre fois par jour, d'une forte solution de sulfate neutre d'atropine. Ce traitement fut suivi des plus heureux résultats : bientôt les douleurs cessèrent ; après quinze jours, la tumeur commença à pâlir, devint diaphane dans tout son ensemble, et la guérison fut complète au bout de deux mois. Je fis revoir alors la malade à M. Sichel ; à cette époque, on voyait seulement un léger épaississement de la conjonctive, analogue à un ptérygion qui va envahir la cornée, et une très-faible opacité circonscrite de cette dernière membrane.

Je n'ai rencontré, dans la littérature médicale, qu'un seul cas, rapporté par Smee (*London med. Gaz.*, déc. 1844) qui offre quelque analogie avec le précédent. Il s'agissait d'une femme atteinte d'une ulcération syphilitique de la paupière, et dont la peau était couverte de taches cuivreuses. Pendant le traitement, et après la guérison de l'ulcère, l'œil devint sensible, et l'on découvrit du même côté, au-dessous de la cornée, une tache grande comme une pièce d'un penny d'argent, se rapprochant par sa couleur des taches cuivrées de la peau. La conjonctive était gonflée dans toute l'étendue de cette tache. Smee insiste sur la grande rareté de ces cas. France (*Guy's Hosp. Rep.*, t. VII, p. 109) et Magni (*Giorn. d'ophth. ital.*, 1863) rapportent aussi des cas d'éruption syphilitique de la conjonctive.

ARTICLE XVIII.

TUMEURS DE LA CONJONCTIVE.

On peut diviser les tumeurs de la conjonctive en deux catégories : en tumeurs bénignes et en tumeurs malignes. Parmi les premières, nous compterons : les *polypes conjonctivaux*, le *pinguicula*, les *verrues de la conjonctive* ou *dermoïdes conjonctivaux*, le *lipome de la conjonctive* et les *kystes conjonctivaux*. La série des tumeurs malignes comprendra ; le *cancroïde* ou *épithélioma conjonctival* et le *cancer de la conjonctive*.

A. — Polypes de la conjonctive.

On entend par polypes de la conjonctive de petites tumeurs pédiculées, d'une couleur pâle, rosée, rarement d'un rouge foncé, qui sont mamelonnées et ressemblent beaucoup à un amas de végétations. Ces tumeurs peuvent atteindre un assez grand volume ; elles présentent toujours un pédicule de peu de largeur, pédicule qui s'implante rarement dans les tissus profonds de la paupière, mais qui reste attaché au tissu sous-conjonctival.

Au microscope, ces tumeurs ressemblent assez à des papilles hypertrophiées : on y trouve une masse de fibres de tissu cellulaire formant un lacis à mailles larges, beaucoup de fibres-cellules entremêlées de nucléoles, et le tout est recouvert d'une couche épaisse de cellules épithéliales dont les plus internes ont souvent conservé leur structure polygonale.

L'étiologie de ces polypes est peu connue, nous croyons devoir les rapporter à une hypertrophie locale du corps papillaire.

On rencontre souvent ces polypes conjonctivaux sur la caroncule lacrymale ou près du pli semi-lunaire. M. Arlt, qui a observé trois cas de polypes, signale, chez deux de ses malades, une grande prédisposition aux récidives ; de sorte qu'il fut obligé pour l'un d'eux d'avoir recours à l'ablation et à la cautérisation des pédicules des polypes qui répullulaient en diverses places, et cela pendant dix-huit mois. Chez un autre malade, cette disposition aux récidives persista pendant deux ans, de sorte qu'après des opérations souvent répétées, toute la partie comprise entre les points lacrymaux, le pli semi-lunaire et la caroncule se présenta sous un aspect lisse et comme tanné.

Les tumeurs pédiculées dont il s'agit ne causent que rarement de la gêne aux malades, si elles n'atteignent pas un grand développement, susceptible d'altérer les mouvements ou de cacher une partie de la pupille. J'ai opéré un jeune homme de trente-quatre ans, qui portait, depuis six mois, une petite tumeur pédiculée de 8 millimètres de longueur sur 5 millimètres de largeur.

Le pédicule, assez étroit, était implanté à 1 millimètre en dedans du point lacrymal supérieur. Cette tumeur, d'une couleur rosée, à surface mamelonnée, était assez lisse et glissait sur la conjonctive bulbaire sans gêner le malade, si ce n'est depuis peu de temps qu'elle commençait à se placer, par moments, sur la cornée, et cachait ainsi une partie de la pupille. L'ablation de ce polype n'offrit aucune difficulté ; la petite plaie saigna beaucoup, elle fut touchée avec le nitrate d'argent et il n'est survenu jusqu'à présent aucune récidive. Examiné au microscope, le polype présentait les caractères anatomiques que nous venons d'indiquer. Une autre ablation de polype de la conjonctive fut faite à ma clinique ; dans ce cas, la tumeur avait la grosseur d'une petite fève et adhérait, par un pédicule étroit, au bord interne du point lacrymal inférieur.

M. de Graefe (1) rapporte un cas dans lequel le développement du polype fut beaucoup plus considérable :

« Une jeune fille de dix-huit ans, d'une bonne santé, fut engagée à consulter le médecin pour une tumeur à peu près de la grosseur d'une noisette, occupant l'angle interne de l'œil. Cette tumeur avait mis deux ans à se développer et commençait à gêner la malade depuis plusieurs mois, en ce qu'elle occasionnait une sensation de pression fort désagréable quand la malade fermait les paupières. La tumeur siégeait sur la face antérieure de la caroncule, était nettement limitée, couverte d'une enveloppe muqueuse rouge et lisse. La partie sur laquelle la tumeur était implantée présentait un amincissement en forme de col, composé, comme le prouva l'ablation ultérieure, d'un tissu cellulaire très-dense. Une section de la tumeur démontra qu'elle était composée d'un tissu cellulaire lâche parfaitement homogène et un peu fibrillaire. En le comprimant, il n'en sortait rien qu'un peu de liquide transparent. Au microscope, la tumeur présenta une couche uniforme de noyaux allongés et de cellules à fibres. La caroncule lacrymale, située sous la tumeur, paraissait complétement saine, et, en peu de jours, la petite plaie fut complétement cicatrisée. »

Il est rare que ces polypes conjonctivaux soient disposés par leur grande vascularisation à saigner spontanément, lorsqu'ils sont comprimés ou blessés par le mouvement des paupières. Dans ces cas, l'opération peut être accompagnée d'une hémorrhagie assez abondante, mais facile à contenir. M. Seitz (2) rapporte un cas observé chez un employé portant une petite tumeur de la forme d'une lentille aplatie et sarcomateuse, implantée à la face interne de la paupière supérieure, et qui donnait fréquemment et très-facilement lieu à des hémorrhagies spontanées. Lorsque cet homme se baissait ou faisait quelque effort, sa figure se couvrait immédiatement de sang, provenant de

(1) *Archiv für Augenheilkunde*, t. I, Abth. I, p. 289.

(2) *Handbuch der ges. Augenheilkunde*. Erlangen, 1855, p. 90.

cette excroissance polypeuse. L'opération débarrassa complétement le malade. Nous avons observé une petite tumeur analogue, chez une jeune fille de dix-huit ans. Cette tumeur, de la grandeur d'une lentille, d'une couleur vineuse, adhérait par une large base au bord inférieur du tarse de la paupière supérieure ; les moindres attouchements faisaient saigner la tumeur, ce qui était fort gênant pour la malade. Une guérison rapide fut obtenue au moyen de la galvano-caustique.

Il ne faut pas confondre ces tumeurs polypeuses, molles, présentant une certaine élasticité, avec les tumeurs dures, quelquefois pédiculées, qu'on rencontre dans certains cas de cancer ou de cancroïde de la conjonctive, sur lesquels nous aurons occasion de revenir tout à l'heure.

On observe sur la conjonctive, outre les polypes déjà décrits, des excroissances charnues ou des végétations consécutives à des blessures de la conjonctive. On a l'occasion d'apercevoir ces végétations lorsqu'on a largement ouvert la muqueuse pour pratiquer la ténotomie dans l'opération du strabisme. On les rencontre aussi sur la conjonctive palpébrale après l'opération du chalazion, ou lorsque celui-ci, ou un orgeolet, s'est ouvert à la surface de la conjonctive. Dans ces derniers cas, il est quelquefois possible d'introduire un petit stylet dans la cavité de l'abcès ; on fera bien d'attendre, pour l'ablation de ces végétations, qu'elles soient devenues pédiculées ; car si on les enlève plus tôt, on risque des récidives, même en cautérisant assez énergiquement.

Le traitement des polypes conjonctivaux consiste à les enlever, ce qu'on fait sans difficulté avec des ciseaux courbes. Une petite précaution à prendre, c'est d'enlever, avec les ciseaux, une petite partie de la conjonctive sur laquelle est implanté le pédicule. En observant cette recommandation et en cautérisant avec le nitrate d'argent, on évitera, le plus souvent, les récidives.

B. — Pinguicula (ptérygion pingué).

On désigne sous le nom de *pinguicula* une petite tumeurde couleur jaunâtre, peu élevée au-dessus du niveau de la conjonctive, siégeant à peu de distance de la cornée, à peu près dans la direction de l'insertion des muscles droits internes ou externes. Le pinguicula occupe constamment l'espace de la conjonctive bulbaire laissé à découvert, lorsque les paupières sont entr'ouvertes. C'est une petite élévation peu vasculaire, assez nettement limitée, qui offre l'aspect d'un lobule graisseux, siégeant dans le tissu sous-conjonctival. Lorsque la tumeur est située très-près de l'anneau conjonctival, un observateur peu attentif pourrait la considérer comme un ptérygion commençant, surtout quand le pinguicula est assez vasculaire. Cette petite tumeur peut encore être prise pour une pustule ou un bouton analogue

à ceux qu'on observe surtout dans la conjonctivite pustuleuse, si la conjonctive se prend d'une inflammation et qu'alors la petite élévation jaune contraste fortement, par sa couleur, avec le reste de la muqueuse injectée.

Il est bien rare que le pinguicula prenne un développement assez considérable pour gêner les mouvements de l'œil, et je crois que les observations qu'on a rapportées pour constater cette gêne doivent être considérées comme relatives à des lipomes de la conjonctive. Le pinguicula reste, le plus souvent, stationnaire, et siége presque toujours dans la partie interne ou externe du méridien horizontal de la conjonctive bulbaire ; quelquefois on trouve sur le même œil deux petites tumeurs de ce genre, une en dedans et l'autre en dehors de la cornée. Il est bien rare de rencontrer le pinguicula chez des jeunes gens ; tandis que les personnes âgées en sont souvent affectées. Himly est le seul auteur qui prétende avoir constaté le pinguicula chez des enfants, peu de temps après la naissance.

Il semble que des irritations répétées de la conjonctive bulbaire (sons l'action de petits corps étrangers, par exemple), ne soient pas sans influence sur la production de cette tumeur ; car il est constant que ce n'est que la partie de la conjonctive exposée à l'air qui est sujette à cette affection. Peut-être le relâchement de la conjonctive et la pression à laquelle cette partie de la muqueuse est exposée, pendant l'occlusion des paupières, ne sont-ils pas sans influence sur cette production morbide.

Le pinguicula est, tout simplement, une condensation du tissu sous-conjonctival avec épaississement de la couche épithéliale. Il ne contient pas de graisse, comme l'a déjà dit Weller, et ce n'est que sa couleur jaunâtre qui lui a valu cette dénomination.

Nous reproduisons une recherche microscopique que M. Robin a faite sur la structure d'un pinguicula qui lui avait été remis par M. Desmarres (1). D'après cet examen isolé de M. Robin, le pinguicula représenterait une tumeur épithéliale ; voici la description que cet habile micrographe en donne :

« La tumeur est dure, arrondie et brillante à sa surface, de couleur jaunâtre. Elle est composée exclusivement d'épithélium pavimenteux de la conjonctive un peu hypertrophiée ; elle manque complétement de vaisseaux. Le tissu du derme, ou chorion de la muqueuse qui la porte, est à peine épaissi ; la surface de celui-ci est lisse, sans papilles ; mais l'épithélium qui le recouvre lui adhère très-fortement, comme aussi toutes les cellules de la masse de la tumeur adhèrent entre elles plus fortement qu'à l'état normal. Ces cellules appartiennent toutes à l'épithélium pavimenteux. Elles augmentent assez régulièrement de volume à partir des couches profondes (où les cellules sont très-petites, ainsi qu'on le voit normalement, c'est-à-dire

(1) *Traité*, t. II, p. 233.

de 12 millièmes de millimètre) jusqu'à la surface. Là elles sont plus grandes du double ou de la moitié qu'à la surface de la conjonctive saine. Du reste, ces cellules sont remarquables par leur régularité pavimenteuse, leur élégance et leurs fines granulations qui sont un peu plus grosses autour du noyau ovoïde que dans le reste de la cellule; nulle de celles-ci ne renferme de granulations graisseuses, ni d'excavations ou d'autres altérations qui sont communes sur les éléments des tumeurs épithéliales. Ainsi, le pinguicula est une forme de tumeur épithéliale et non une tumeur graisseuse; il est donc mal nommé. »

Le pinguicula ne peut être gênant pour le malade que par la légère difformité qu'il provoque, et parce qu'il reste, le plus souvent, stationnaire ; il ne sera donc que très-exceptionnellement l'objet d'un traitement. Si cette tumeur causait par son développement quelque gêne au malade, on n'aurait qu'à la saisir avec des pinces, à l'enlever avec des ciseaux courbes et à réunir la plaie par un point de suture.

C. — Verrues de la conjonctive. Dermoïdes conjonctivaux.

On a désigné sous le nom de *verrues de la conjonctive* une foule de petites élévations de la muqueuse qui, le plus souvent, n'étaient qu'une hypertrophie limitée et circonscrite du corps papillaire. Il n'existe qu'une seule altération de la conjonctive qui justifie le nom de verrue, c'est le dermoïde de la conjonctive, parce qu'il présente le plus de ressemblance avec un genre de verrues qu'on rencontre sur d'autres parties du corps (*nævus pilosus*).

Ces petites tumeurs occupent constamment le bord de la cornée, et siégent à moitié sur cette membrane en s'insérant, d'autre part, sur la sclérotique. Le dermoïde, ainsi désigné par M. le professeur Ryba (1), a une couleur gris jaunâtre; il est d'une grandeur variable, le plus souvent égale à la moitié d'une lentille; sa surface est lisse et présente un grand nombre de petites sinuosités; on la trouve assez fréquemment garnie de poils. La conjonctive couvre une partie de la tumeur, et s'y perd insensiblement dans la moitié qui repose sur la cornée. Le plus souvent, le dermoïde conjonctival se rencontre sur le bord externe et inférieur de la cornée. La couleur gris jaunâtre de ces tumeurs avait fait supposer qu'elles étaient une production morbide contenant surtout de la graisse; voilà pourquoi on les avait aussi désignées sous le nom de *nævus lipomatodes*, *lipoma crinosum*, etc. M. Ryba en a, le premier, signalé la structure particulière, et a reconnu qu'elles ressemblaient au derme par leur structure et qu'elles ne contenaient aucune accumulation graisseuse. Cet auteur insiste sur l'iden-

(1) *Prager Vierteljahrschrift*, t. III, 1853.

tité de structure des ces tumeurs (auxquelles il a donné le nom de *dermoïdes*) avec la peau ; on y rencontre tous les éléments de cette dernière, jusqu'aux glandes sudoripares (M. Heyfelder).

Le dessin que M. Ryba donne d'un dermoïde enlevé sur une jeune fille d'à peu près sept ans, représente des poils avec leurs follicules garnis de glandes sébacées : ces dernières sont entourées d'un pannicule graisseux. M. Ryba croit qu'il ne faut pas comparer le dermoïde conjonctival avec les verrues de la peau, altération consistant essentiellement dans une hypertrophie localisée des papilles de ce tégument, avec allongement de ces dernières, le tout recouvert d'une couche d'épithélium épaissi et boursouflé. Le dermoïde ne présente aucunement cette structure ; on ferait beaucoup mieux de le comparer aux *nævi materni* qui représentent un changement de la peau caractérisé par des dépôts anormaux de pigment, de graisse ou de tissu cellulaire ; de sorte qu'on pourrait aussi donner à cette tumeur le nom de *nævus spilus* ou *trichosis congenita conjonctivæ*, comme cela a été fait par quelques auteurs (de Graefe père).

Dans ces derniers temps, plusieurs recherches microscopiques ont été faites sur la structure du dermoïde conjonctival. Elles ont démontré son identité plus ou moins complète avec la peau ; mais, d'un autre côté, la présence de poils, que M. Ryba croit constante, n'a pas toujours pu être constatée (encore moins celle des glandes sudoripares). Il semble que ces petites tumeurs soient essentiellement composées de tissu cellulaire, entremêlé de très-peu d'éléments graisseux. Voici une observation que M. Virchow (1) a publiée sur la structure du dermoïde :

« Au mois de juin 1846, il se présente à la clinique d'oculistique de la Charité, un jeune homme pâle qui porte sur l'œil gauche une petite tumeur ronde, aplatie, d'un blanc nacré, d'une consistance très-solide. Elle était un peu plus grande qu'une forte lentille, s'implantant à la partie supérieure de la cornée, couchée moitié sur cette membrane, moitié sur la sclérotique. On ne pouvait constater aucune altération évidente dans l'entourage de la tumeur, si ce n'est que la conjonctive était un peu pliée au-dessus de cette dernière. Sur l'œil droit, juste au même endroit, moitié sur la cornée, moitié sur la sclérotique, se trouvait une tumeur semblable, d'une couleur blanche tendineuse, grosse comme une forte cerise. Cette tumeur présentait une rainure peu profonde allant de haut en bas, dans laquelle venaient aboutir des bosselures légèrement rondes, faiblement bleues, transparentes et donnant une fluctuation incertaine. La conjonctive se trouvait aussi plus boursouflée de ce côté, au-dessus de la tumeur et formait des plis épais. Les deux tumeurs n'étaient pas douloureuses et la vision n'était affaiblie qu'à droite par le développement de la production morbide.

(1) *Archiv für pathologische Anatomie und Physiologie*, 1854, t. VI, p. 555.

» Le malade ne pouvait donner des renseignements sur l'origine de ces néoplasmes, et ne se rappelait plus depuis combien de temps ils avaient débuté : il disait cependant que le mal s'était développé pendant son enfance, à la suite d'une chute ou d'une blessure. La tumeur de l'œil droit se serait lentement agrandie, tandis que celle de l'œil gauche serait restée stationnaire, après que le malade eut été traité par un menuisier. Sa santé avait toujours été parfaite.

» A part ces altérations, on constate un changement particulier de la peau au-dessus de l'œil droit. De la portion externe du sourcil, part une élévation ovalaire d'une étendue d'un pouce environ, qui s'étend vers la partie supérieure et postérieure de la tête, environ jusqu'à la tubérosité pariétale, en se rétrécissant peu à peu. Cette partie de la peau n'est, nulle part, couverte de cheveux ; elle est de couleur gris sale (tache de souris) ; sa surface est légèrement bosselée et inégale ; la consistance de cette partie de la peau est très-prononcée, elle est dure au toucher. Des productions semblables, ressemblant à des élévations verruqueuses, de la grandeur d'une lentille ou d'une fève, se trouvaient dispersées sur le front, depuis le côté droit jusque vers le côté gauche.

» Le 12 juin, M. Jüngken pratiqua l'ablation de la tumeur de l'œil droit. Pendant l'opération, il s'écoula du liquide aqueux et un lambeau d'iris fut enlevé avec ses membranes. La partie enlevée présentait une substance épaisse d'une consistance semi-cartilagineuse, qui devenait moins solide vers les parties internes de la tumeur. La couleur était d'un blanc légèrement bleuâtre. La couche la plus interne de cette tumeur était composée d'un tissu cellulaire lâche. Les couches les plus fermes présentaient une structure analogue à celle de la peau, des faisceaux de fibres très-fermes, dans lesquelles on ne distinguait pas de noyaux, même après avoir ajouté de l'acide acétique, mais seulement quelques éléments élastiques. Le tout était couvert d'une couche épaisse d'épiderme composée d'un grand nombre de couches séparées.

» En dehors, on trouvait plusieurs couches de cellules aplaties contenant, en partie, des noyaux ; au-dessous de ces couches, on voyait des cellules aplaties, longues, présentant un noyau bien distinct, au-dessous desquelles des cellules à noyau, de nouvelle formation, rondes, serrées les unes contre les autres, touchaient à une masse de noyaux paraissant libres à leur tour (non contenus dans une membrane cellulaire). Il me fut impossible de distinguer ni poils, ni glandes. »

M. de Graefe a publié l'observation suivante que nous reproduisons ici.

« Un garçon de douze ans, d'une santé parfaite, me fut amené à cause d'un strabisme et d'une tumeur de l'œil droit qu'il portait, selon les indications données, sans aucun changement de volume. Cette tumeur occupait le bord de la cornée du côté temporal, un peu au-dessous du diamètre horizontal : elle n'était placée qu'à moitié sur cette mem-

brane ; la plus grande partie siégeait sur la sclérotique. La base ronde de la tumeur, d'un diamètre de 6 millimètres à peu près, était solidement attachée aux parties sous-jacentes : elle-même d'une hauteur de 2 millimètres, ressemblait à la moitié d'une lentille nettement divisée. La partie de cette tumeur située vers la tempe était recouverte par la conjonctive évidemment facile à déplacer sur la tumeur, mais qui s'amincissait considérablement sur la partie située au-dessus de la cornée et n'y était pas mobile. La couleur de la tumeur était d'un gris jaunâtre ; de la surface sortaient de nombreux poils de 1 à 3 millimètres de longueur et comparables à des cils mal développés. Quoique la tumeur ne fût pas du tout mobile sur la cornée et se laissât à peine déplacer sur la sclérotique, je ne crus pas néanmoins, à cause de sa structure, qu'elle pénétrât profondément ni dans l'une ni dans l'autre de ces membranes ; je consentis donc à l'opération qu'on désirait d'autant plus, qu'à part la difformité, la tumeur occasionnait quelque gêne lors de l'occlusion des paupières, et qu'elle provoquait ainsi des irritations réitérées de la conjonctive, par la présence des petits poils.

» Je saisis la tumeur avec des pinces à crochet pour pouvoir détacher sa base, de la cornée vers la sclérotique. Dans cette manœuvre, on trouva le tissu cellulaire résistant, il pénétrait tellement dans les couches les plus externes de la cornée, que celle-ci était amincie d'un quart de son épaisseur dans toute l'étendue de la tumeur. La tumeur était moins attachée sur la sclérotique, quoiqu'il s'y trouvât encore un tissu cellulaire assez dense. Après l'opération, la partie amincie de la cornée contrasta par un bord net avec les parties environnantes, parfaitement claires. La guérison se fit sans accidents, de sorte que, huit jours après, on put pratiquer l'opération du strabisme. La partie de la cornée qui avait été occupée par la tumeur était, après quelques mois, rentrée dans le niveau du reste de cette membrane ; elle présentait néanmoins encore une légère opacité, produite par une couche mince de tissu cicatriciel, ce qui, vu l'excentricité de cette partie et son peu de volume, n'occasionnait aucun inconvénient.

» L'examen de la tumeur montra qu'elle était couverte par la conjonctive, se perdait vers la cornée et ne laissait, vers les parties les plus centrales, qu'une couche épaisse d'épithélium solidement attachée. La substance de la tumeur se présentait, à l'œil nu, sous la forme d'une masse jaunâtre, complétement et uniformément solide ; si ce n'est que peut-être les couches inférieures étaient plus solides encore que le reste ; cette substance ne se déchirait que difficilement. Elle se montrait, sous le microscope, composée de tissu cellulaire onduleux, sans noyaux (même après avoir ajouté de l'acide acétique), contenant une grande quantité de fibres élastiques. Implantés dans cette substance, se trouvaient un grand nombre de follicules pileux, dans le voisinage desquels les vaisseaux peu nombreux de la tumeur semblaient plus accumulés. Autour de ces follicules, on observait des cellules de graisse en groupe, cellules qu'on ne rencontrait pas du tout dans le reste de la tumeur. Les fibres élastiques prédominaient surtout vers la base. La couleur uniforme, d'un gris jaunâtre, ne semblait pas dépendre tant des cellules de graisse que des éléments du tissu élastique et cellulaire. Il paraît que de véritables tumeurs lipomateuses se rencontrent beaucoup moins fréquemment dans cette région de l'œil que quelques auteurs semblent le croire. Si le pinguicula, qui est complétement dépourvu de graisse, porte toujours son ancien nom, cela doit être considéré comme une grande concession de la part de la terminologie, si portée aux réformes en d'autres occasions. » (*Archiv für Ophthalmologie*, 1855, Bd. I, Abth. 287.)

Au mois d'avril 1862, j'assistai M. de Graefe pour une opération qu'il pratiqua à Paris sur une jeune fille d'environ huit ans, opération consistant dans l'ablation d'un dermoïde de l'œil gauche. M. de Graefe eut la complaisance de me remettre la tumeur pour l'examen au microscope. Ce dermoïde était d'une couleur gris jaunâtre ; sa surface lisse présentait beaucoup de petits enfoncements semblables à des piqûres d'aiguille, sa hauteur était de 2 millimètres à peu près ; le diamètre, de 6 à 7 millimètres. La tumeur était recouverte d'une couche épaisse d'épithélium pavimenteux, solidement attachée surtout dans les parties qui avaient adhéré à la cornée. La substance de la tumeur était composée essentiellement de tissu cellulaire, dont les fibres et les faisceaux de cellules se trouvaient rangés avec beaucoup de symétrie, parallèlement à la surface de la tumeur, de sorte que le tissu du dermoïde présentait, sur des sections très-fines, une image qui rappelait assez celle qu'on aperçoit en examinant, sous un grossissement faible, des tranches minces de la cornée. Il ne me fut pas possible de distinguer de noyaux dans les cellules du tissu cellulaire. La tumeur ne montrait dans sa partie supérieure que très-peu de vaisseaux ; elle était complétement dépourvue de tout élément graisseux. Aussi fut-il impossible de trouver ni un follicule pileux, ni une glande. Vers la base de la tumeur, on rencontrait un réseau riche de capillaires entremêlés de fibres élastiques. C'est seulement dans ces parties-là que je parvins à distinguer quelques cellules de graisse.

Ce qui m'avait surtout frappé dans cet examen, c'était le manque complet de poils (comme d'ailleurs M. Virchow l'a aussi constaté dans le cas rapporté par nous), l'absence presque complète de graisse et l'arrangement si régulier des éléments du tissu cellulaire.

La figure 1 représente une verrue de la conjonctive de l'œil gauche, que j'ai enlevée, pendant l'été de 1866, sur une jeune fille de 18 ans, atteinte en même temps d'un strabisme convergent très-considérable de cet œil ; un fort poil était planté au centre de la verrue qui était garnie d'un duvet très-fin.

Fig. 1.

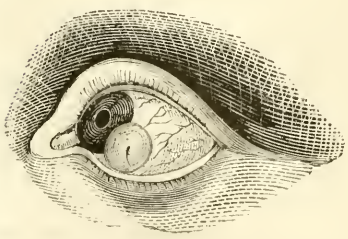

L'examen microscopique montra la même disposition des éléments du tissu cellulaire que dans le cas précité, ainsi qu'un nombre considérable de follicules pileux ; mais pas une seule glande sudoripare. Quoique l'ablation complète de la verrue eût nécessité une légère érosion de la cornée, la guérison se fit assez rapidement pour qu'il nous fût permis de pratiquer la ténotomie du droit interne, sur ce même œil, huit jours après la première opération.

Le dermoïde de la conjonctive siége constamment sur le bord de la cornée et les parties environnantes de la sclérotique. Jusqu'à présent, on ne l'a pas encore rencontré sur la conjonctive palpébrale. Cette tumeur a de la tendance à s'agrandir lentement et à donner lieu à des récidives, lorsqu'elle a été enlevée incomplétement. Le dermoïde est gênant pour le malade, non-seulement par la difformité très-évidente qu'il occasionne, mais encore parce qu'il provoque une disposition aux ophthalmies par le frottement et l'irritation qu'il cause, surtout lorsqu'il est garni de poils. Il prend même quelquefois des dimensions qui peuvent gêner les mouvements de l'œil.

Quant à l'*étiologie* du dermoïde conjonctival, nous devons l'attribuer à un vice de conformation ; du moins, la plupart des cas se rapportent à des altérations congénitales, et nous ne connaissons aucune observation dans laquelle on ait vu se développer cette tumeur sur un œil parfaitement sain.

Voici ce que dit M. Ryba (1) sur l'origine probable du dermoïde congénital.

« Il est bien connu que la conjontive a, dans les premiers temps de son développement fœtal, une structure complétement identique avec celle des téguments en général, et qu'avant le développement des paupières, elle est lisse et tendue sur les yeux. Cette partie de la peau s'amincit peu à peu et, après la dixième semaine, il se forme à la périphérie supérieure et à l'inférieure, des bourrelets lisses (rudiments des paupières) qui, vers la fin du troisième mois ou au commencement du quatrième, se touchent, s'accolent et se réunissent. Il s'ensuit que la partie horizontale de l'œil, où le dermoïde conjonctival a été observé exclusivement jusqu'à présent, se trouve plus longtemps sans être recouvert des paupières. Toutes les parties du système cutané, qui, jusqu'au parfait développement du fœtus, restent exposées à la surface du corps, acquièrent peu à peu la structure connue des téguments cutanés bien développés, tandis qu'au contraire les parties de la peau renversées en dedans se transforment en membranes muqueuses.

» Supposons maintenant que les paupières, qui doivent se toucher par la partie médiane, ne se ferment pas complétement, en sorte qu'après le quatrième mois il reste encore une partie de la conjonctive à découvert ; il en résultera que cette partie prendra la propriété des téguments externes, et que le vide laissé par la réunion incomplète des paupières sera rempli comme par une troisième paupière isolée sur le globe. C'est pourquoi j'ai déjà, en 1838 (2), soumis à l'attention des observateurs la question de savoir s'il n'y a pas une concordance du dermoïde avec le coloboma congénital des paupières. Une pareille relation semble avoir été constatée, dans un cas observé par M. Ammon (3), où le coloboma de la paupière supérieure cor-

(1) *Loc. cit.*, p. 28.

(2) Voy. *Ammon's Monatschrift*, t. I, p. 658.

(3) *Walther's und von Ammon's Journal*, t. XXXI, p. 96.

respondait dans sa position et sa direction à un dermoïde conjonctival implanté à la partie supérieure du globe. »

Un cas semblable, c'est-à-dire dans lequel un coloboma congénital était combiné avec une altération et un épaississement de la conjonctive, est rapporté par Mayor (1) : « Il y avait, à la partie intermédiaire (de la conjonctive d'un enfant), dit l'auteur, un paquet vasculaire placé sur le globe de l'œil ; il se prolongeait jusqu'à la cornée transparente et faisait l'office d'un tendon qui rapprochait les deux parties de la paupière, lorsque cet enfant voulait fermer l'œil. »

La théorie de M. le professeur Ryba, quoique nécessitant encore quelques observations pour être plus solidement appuyée, nous semble être la plus apte à faire connaître l'origine du dermoïde congénital.

Traitement. — Le dermoïde doit être toujours enlevé, et il est prudent d'exécuter l'opération le plus tôt possible. Il est de fait que cette tumeur a une tendance à faire des progrès lents et incessants, et qu'une fois qu'elle a atteint un certain développement, elle devient une source d'embarras et de gêne pour le malade. Outre cela, il est désirable que la tumeur n'occupe pas un trop grand espace sur la cornée, parce que la partie de cette membrane, sur laquelle elle repose, ne recouvre jamais sa transparence antérieure.

L'opération, ne présente pas de difficultés ; il importe toutefois de ne pas enlever la tumeur dans sa totalité ; car on risquerait de perforer la cornée et de voir l'opération suivie de la perte de l'œil (M. Jïnken). On commencera par détacher la tumeur de la cornée en laissant la partie qui pénètre dans le tissu cornéen ; puis on l'enlèvera de la sclérotique, en observant la précaution de ne pas entamer le tissu de cette membrane. Pour pouvoir bien exactement pratiquer cette ablation, on fera, de temps en temps, verser par un aide une petite quantité d'eau sur les parties saignantes, au moyen d'une seringue d'Anel.

Dans le but de combattre la disposition aux récidives, on peut toucher quelquefois le restant de la tumeur avec des caustiques ; mais assez souvent on a observé qu'il s'atrophiait sans qu'on eût besoin d'employer ces cautérisations qui augmentent l'opacité de la cornée.

D. — Lipome de la conjonctive.

Les tumeurs véritablement graisseuses de la conjonctive sont assez rares et jugées telles depuis qu'on a reconnu que le pinguicula et grand nombre de dermoïdes sont plus ou moins dépourvus de graisse. La plupart des obser-

(1) F. Mayor, *Thèse sur quelques maladies congénitales des yeux*. Montpellier, 1808, page 11.

vations de tumeurs lipomateuses qu'on a rapportées pèchent par l'absence d'examen microscopique. On s'est fié à la couleur, à l'aspect général et à la consistance de la tumeur pour la classer (1).

Dans ces derniers temps, M. de Graefe (2) a publié sur les tumeurs lipomateuses quelques observations que nous reproduirons en partie : selon cet auteur, le lipome conjonctival a pour siége principal l'espace compris entre les muscles droit supérieur et droit externe, à quelque distance de la cornée. Sa couleur est jaune, il est recouvert par la conjonctive saine. La tumeur est plate, de 1 à 2 millimètres de hauteur et s'étend vers la région de la glande lacrymale légèrement gonflée. Elle a tout à fait les caractères du lipome qu'on rencontre sur d'autres parties du corps, comme les recherches microscopiques l'ont démontré. Il semble qu'elle constitue une émanation du tissu graisseux du fond de l'orbite.

Dans un cas de ce genre, où la tumeur s'était rapidement agrandie, et où elle exerçait évidemment une influence fâcheuse sur l'écoulement de la sécrétion lacrymale, M. de Graefe en pratiqua l'ablation jusque vers le bord de la glande lacrymale. La conjonctive, restée parfaitement intacte, fut réunie à l'aide de sutures. Tous les désordres que la tumeur avait produits cessèrent rapidement, ainsi que la tuméfaction de la glande lacrymale, la sécheresse de l'œil et la pression désagréable que le malade avait éprouvées.

Il semble que ces tumeurs lipomateuses soient toujours congénitales, et ce n'est que dans un temps ultérieur que cette émanation du tissu graisseux du fond de l'orbite commence à grandir et peut devenir une source d'embarras pour le sujet qui en est porteur. M. O. Becker (3) rapporte un cas de lipomes sous-conjonctivaux observés chez une dame de dix-huit ans et opérée par M. Arlt. Dans ce cas, les deux tumeurs lipomateuses coïncident avec un coloboma de la paupière supérieure et de nombreux cils implantés sur la conjonctive.

Dans une autre observation rapportée par M. de Graefe, un homme de vingt-trois ans présentait une tumeur lipomateuse qui ne laissait qu'une petite partie de la conjonctive à découvert. La tumeur était composée d'une masse de proéminences globuleuses d'une couleur jaune bien accusée; sa consistance était molle et elle penchait un peu en bas à cause de son poids. En dehors de la cornée et en dedans de cette membrane, les proéminences de la tumeur gagnaient de 5 à 6 millimètres de hauteur ; au-dessus de la cornée, la pression de la paupière les avait aplaties.

(1) Voy. M. Kanka, *Tumeurs lipomateuses de la conjonctive oculaire* (*Annales d'oculistique*, t. XXXI, p. 105).

(2) *Archiv für Ophthalmologie*, Bd. VI, Abth. II, S. 6.

(3) *Spitals Zeitung*, 16-18, 1863.

La tumeur s'était un peu agrandie, selon les renseignements incertains du malade, qui présentait, en outre, une ectopie pupillaire du même côté.

Comme la tumeur ne causait pas de gêne au malade et qu'elle occupait une grande étendue de la conjonctive, on se contenta d'en exciser une petite partie pour pouvoir constater, à l'aide du microscope, sa nature lipomateuse.

Le lipome sous-conjonctival, caractérisé par sa couleur jaune et sa structure lobuleuse, est généralement couvert par la conjonctive parfaitement saine. En enlevant cette tumeur, lorsqu'elle cause de la gêne au malade, on tâche de conserver la muqueuse, qu'on réunit après l'opération par quelques points de suture.

E. — Kystes conjonctivaux.

Les kystes conjonctivaux sont assez rares, ils présentent une enveloppe membraneuse résistante, pouvant atteindre une certaine épaisseur. Ordinairement, ces tumeurs n'acquièrent pas un grand développement et ne dépassent pas la grosseur d'une fève. Leur forme ronde et circonscrite, de même que leur couleur rose semi-diaphane, permettent de les distinguer facilement d'autres tumeurs. A l'aide de l'éclairage oblique, on constate aisément qu'elles ont un contenu séreux. Il n'est pas toujours facile de les distinguer d'une hydatide : pour bien faire le diagnostic, on devra procéder à l'examen microscopique.

L'observation suivante de M. Wharton Jones, rapportée par M. Mackenzie (1) fera connaître la structure de ce genre de tumeurs :

« M. Wharton Jones m'a communiqué le cas d'un malade qui vint le consulter pour une petite tumeur vésiculaire située sous la conjonctive, entre le repli semi-lunaire et le bord interne de la cornée. On pouvait la faire glisser au milieu du tissu cellulaire sous-conjonctival. M. Jones souleva, à l'aide d'une petite pince, un pli de la conjonctive, au-dessus de la tumeur qu'il retrancha d'un coup de ciseaux. La petite vésicule s'échappa et fut reçue sur le bord de la paupière inférieure. En la plaçant sur la paume de la main et en l'examinant, il reconnut qu'elle avait la forme ovoïde : son plus grand diamètre avait environ deux lignes, elle était blanchâtre comme une hydatide, mais n'avait pas de tête. Un examen au microscope lui fit connaître que ce tissu ne ressemblait pas à celui d'une hydatide. Ses parois étaient constituées par une membrane finement granulée ; elle contenait un fluide dans lequel on voyait des cellules plates à noyaux, ressemblant à des cellules épithéliales, les unes libres, les autres réunies de façon à former une sorte de membrane. »

(1) Traduction de MM. Warlomont et Testelin, p. 462.

M. Sichel nous offre, dans son *Iconographie* (1), deux excellentes gravures de kystes séreux de la conjonctive; l'une lui a été communiquée par le docteur Soemmerring (de Francfort), et se rapporte à un cas fort rare où la petite tumeur se trouvait placée ailleurs que dans le repli conjonctival; elle siégeait tout près du bord inférieur de la cornée. On ignore si le kyste ne contenait pas un cysticerque.

Quant à l'étiologie des kystes conjonctivaux, elle est tout à fait inconnue : il semble que, dans beaucoup de cas, le kyste ait été congénital ; chez d'autres personnes, il aurait pris naissance à la suite d'un coup porté sur l'œil.

Nous avons observé, chez un jeune homme de 22 ans, une élévation transparente de la conjonctive bulbaire de l'œil gauche, que nous ne saurions mieux décrire qu'en disant qu'elle ressemblait à un ver de 2 millimètres d'épaisseur et de 2 1/2 à 3 centimètres de longueur, parfaitement transparent, qui se serait logé sous la conjonctive. L'excision d'une partie de la tumeur et l'examen microscopique fait par M. Cornil ne purent nous renseigner sur sa nature ; car on n'y trouva que des éléments normaux de la conjonctive. Je suis porté à croire qu'il s'agissait ici d'une distension d'un vaisseau lymphatique de la conjonctive bulbaire.

Traitement. — Lorsque le kyste est peu volumineux, M. Sichel (2) conseille de l'enlever dans sa totalité, en le soulevant et en coupant la conjonctive derrière la petite tumeur. Dans ce cas, on fera mieux de laisser, selon cet auteur, une partie aussi petite que possible de la paroi postérieure, qu'on enlèvera après l'ablation du kyste, en l'attirant avec des pinces à dents ; si cette dernière partie était fortement retenue par de nombreuses adhérences, on exciserait le plus possible, sauf à appliquer plus tard des caustiques pour éviter les récidives.

F. — Cancroïde de la conjonctive. Épithélioma conjonctival.

Le cancroïde, ou l'épithélioma de la conjonctive, est une production néoplasique composée essentiellement de cellules épithéliales. Ces dernières sont souvent entassées en forme de cônes ou de cylindres pénétrant dans le tissu envahi par le néoplasme ; ces cônes ressemblent beaucoup aux masses caséeuses qu'on trouve dans les conduits des glandes sébacées et qui résultent d'un épaississement des éléments épithéliaux sécrétés par la glande. Une légère pression réussit, assez souvent, à faire sortir cette production morbide.

Les cellules qui composent le cancroïde proviennent d'une transformation des cellules du tissu cellulaire et, comme M. Virchow l'a démontré, le

(1) Planche LXXI, figures 1 et 2.

(2) *Mémoire sur les kystes séreux de l'œil et des paupières* (*Archives générales de médecine*, août 1846). Un cas intéressant de kyste pileux de la conjonctive oculaire se trouve rapporté par M. Rizet (*Ann. d'ocul.*, t. LIV, p. 29).

cancroïde est un produit hétéroplasique composé d'éléments de l'épiderme qui se sont développés aux dépens des cellules du tissu cellulaire.

L'épithélioma de la conjonctive est généralement lié à une production morbide du même genre qui occupe les paupières. Une fois que le néoplasme a envahi les tissus profonds des paupières, il ne tarde pas à se propager sur la conjonctive. On observe des cas d'épithélioma des paupières qui ont complétement envahi ces organes et la conjonctive palpébrale, et où la conjonctive bulbaire et celle du cul-de-sac ne présentent, sauf une vascularisation anomale, aucun changement appréciable.

Les cas dans lesquels la production morbide débute sur la conjonctive, et notamment sur celle du globe, sont assez rares et bien moins fréquents que ceux dont nous venons de parler. Dans le cancroïde de la conjonctive bulbaire, le mal se présente au début sous la forme d'un petit bouton, situé plus ou moins près du bord de la cornée ; convert par la conjonctive vascularisée, il peut facilement être confondu avec un bouton de conjonctivite pustuleuse. Lorsque l'affection est plus avancée, on aperçoit une petite tumeur rougeâtre, bosselée, dont la surface a un aspect papillaire, est parfois excoriée et sécrète à peine un peu de liquide purulent. Le reste de la conjonctive ne présente aucun changement, si ce n'est un peu d'hypérémie.

Les observations suivantes publiées par M. de Graefe (*Archiv für Augenheilkunde*, Bd. VII, Abth. II.), mettront bien en relief les caractères que nous offre cette production néoplasique.

Observation I. — « Un officier d'un âge moyen, jouissant apparemment d'une excellente santé, était traité, depuis plusieurs mois, par un oculiste érudit pour une ophthalmie phlycténulaire très-persistante et d'un caractère particulier. Moi-même, j'avais vu ce malade, quelque temps auparavant, mais d'une manière très-passagère, et j'avais cru qu'il s'agissait d'une infiltration appartenant à l'ophthalmie phlycténulaire. A ce second examen, les choses avaient bien changé. Il existait une injection en forme de faisceau allant de la périphérie de l'œil vers le bord externe de la cornée où siégeait une petite élévation à peu près de 1 millimètre de hauteur et à peine de 2 millimètres de diamètre ; cette élévation différait néanmoins beaucoup quant à sa forme, de celles qu'on rencontre à l'occasion d'une infiltration ordinaire et bien circonscrite du tissu conjonctival. Elle était taillée à pic, le bord de cette partie élevée était couvert d'un épithélium lisse qui se perdait vers le milieu de celle-ci ; examinée avec la loupe, on voyait sa surface irrégulière et remplie d'aspérités papillaires ; elle était complétement sèche et nulle part recouverte de lambeaux de tissu en décomposition purulente, comme on le voit dans les infiltrations conjonctivales ulcérées. L'élévation formée par la tumeur était entourée d'une injection artérielle peu prononcée, au contraire de ce qu'on voit pour les phlyctènes de la conjonctive ; on ne trouvait aucun gonflement inflammatoire de la muqueuse, seulement quelques veines tortueuses et très-peu d'infiltration séreuse. Je n'hésitai pas à dire que cette production morbide était un néoplasme, quoique cette injection en forme de faisceau, allant jusqu'à l'angle externe de l'œil, me parût bien singulière.

Après l'ablation de cette tumeur, la guérison s'effectua en peu de jours et l'injection anomale cessa complétement. M. le professeur Virchow, qui avait bien voulu se charger de l'examen de cette tumeur, n'hésita pas à déclarer que c'était un cancroïde, car elle présentait une foule de cônes épithéliaux serrés les uns contre les autres et implantés dans un tissu cellulaire très-peu abondant qui les entourait. La tumeur contenait aussi des masses épithéliales agglomérées qui étaient sans aucune continuité avec la surface ; en un mot, elle possédait tous les caractères d'un cancroïde. Jusqu'à présent (une année) le malade n'a pas été pris de récidive, mais il est douteux qu'il ne s'en manifeste pas, même après une ablation faite si peu de temps après le début de la maladie. »

Nous avons reproduit cette seconde observation parce qu'il est fort probable que le premier développement du néoplasme s'était fait dans le tissu de la conjonctive, c'est-à-dire dans l'anneau conjonctival.

Observation II. — « Madame Léonore P..., âgée de cinquante-sept ans, privée de ses règles depuis six ans, s'apercevait pendant l'été 1858 qu'une rougeur se montrait à son œil droit, dans l'angle externe. Cette rougeur se propageait de plus en plus vers le bord de la cornée et y causait un gonflement pour lequel elle venait me consulter le 5 novembre. Le quart externe de la cornée était occupé par une tumeur plate d'environ 3 millimètres de hauteur. Cette tumeur se limitait nettement par un bord tranchant et presque vertical. Elle s'étendait à peine sur la sclérotique, était d'un gris brun, et se perdait en dehors, dans la conjonctive sillonnée de grosses veines, près de la cornée, en se rétrécissant vers les angles de l'œil. La conjonctive de toute cette partie semblait bien un peu gonflée, mais sans être dégénérée. L'opération montra que la tumeur n'adhérait entièrement que par une partie circonscrite de 2 millimètres carrés, au tissu de la cornée, et cela un peu au-dessous du diamètre horizontal de cette membrane. Le reste de la tumeur n'était que très-peu adhérent à la cornée et put être facilement et entièrement enlevé. L'injection anomale de la conjonctive se dissipa complétement et l'œil présenta, dix jours après l'opération, un aspect parfaitement sain. M. le professeur Virchow, qui s'était chargé de l'examen de la tumeur et avait bien voulu me faire voir le résultat final de cet examen, démontra la nature typique d'un cancroïde. J'ai reçu des nouvelles de la malade, m'informant qu'elle avait été prise d'une récidive avant qu'une année entière fût passée. Le mal renaissant occupait le bord inférieur de la cornée. »

Je me rappelle avoir assisté, en 1859, M. Sichel pour l'ablation d'un cancroïde siégeant sur la conjonctive bulbaire et sur la cornée (1). M. Sichel eut la bonté de me remettre une partie de la tumeur pour l'examen microscopique par lequel je pus constater l'existence évidente d'un épithélioma de la conjonctive. M. Robin confirma ce diagnostic. Cette tumeur, dont le diamètre vertical mesurait à peu près 4 millimètres, siégeait sur le bord interne de la cornée qu'elle cachait en partie, en s'étendant vers le grand angle de l'œil. La surface de la tumeur était excoriée, d'un aspect papillaire et d'un

(1) L'observation de ce cas se trouve dans *El Eco de Paris*, 1859, publié par M. Valdès.

rouge pâle. Elle n'était le siége d'aucune sécrétion anomale ni d'hémorrhagies. Quoique cette tumeur eût été enlevée avec le plus grand soin possible, une rechute ne tarda pas à se manifester.

Au printemps de 1866, j'ai opéré un nommé Gosselin, âgé de soixante ans, d'un épithélioma de la grosseur d'une forte noisette; cette tumeur était implantée, par un étroit pédicule, sur le limbe conjonctival de l'œil gauche, au bord externe de la cornée. Elle datait de deux ans et avait une grande ressemblance avec les végétations du col de la matrice, que les Anglais ont décrit sous le nom de *cele-flower tumour*. La tumeur, mobile sur la cornée, en recouvrait les deux tiers, et avait opacifié cette membrane dans presque toute son étendue ; le malade ne pouvait plus fermer complétement l'œil, et malgré les frottements continuels des paupières sur la surface de la tumeur, celle-ci ne présentait aucune ulcération. Le malade, très-pusillanime, ne se décida à entrer à ma Clinique, pour se soumettre à l'opération, qu'à bout de forces, et épuisé par des souffrances continuelles. Ayant vu souvent l'abrasion des épithéliomas de l'œil suivie d'une prompte récidive, je me décidai à pratiquer tout de suite l'énucléation du globe. A cet effet, je détachai la conjonctive au niveau des insertions musculaires, laissant sur le globe toute la partie comprise entre ces insertions et la cornée, et je continuai l'opération comme dans le procédé de Bonnet de Lyon. Huit jours après, le malade sortait parfaitement guéri, mais malheureusement, au bout de cinq mois, il nous revint avec une récidive. Tout l'orbite était rempli de fongosités sèches, qui commençaient déjà à former une procidence entre les paupières. Je pratiquai, alors, avec des ciseaux courbes, une nouvelle extirpation aussi complète que possible, et je pansai la plaie au moyen de boulettes de charpie trempées dans une solution au 1/3 d'acide acétique. La guérison marcha avec une grande rapidité. Aujourd'hui, c'est-à-dire trois mois après l'opération, la rétraction cicatricielle est très-prononcée, et aucune récidive n'a encore eu lieu. La tumeur, examinée par M. Robin, présentait tous les caractères d'un épithélioma, et avait pris naissance dans le tissu conjonctival périkératique.

Ce n'est qu'au début du cancroïde conjonctival que le diagnostic peut présenter des difficultés. On voit, à une époque plus avancée, plusieurs boutons composés du tissu néoplasique qui se réunissent, deviennent plus pâles et se gonflent davantage ; leur surface s'excorie parfois et il se forme alors un ulcère avec des bords irréguliers. Le fond de cet ulcère est bosselé, comme infiltré par une masse pultacée et d'une couleur rouge pâle. Ces ulcères peuvent quelquefois persister fort longtemps avant de faire de grands progrès. Dans d'autres cas, la marche est plus rapide ; bientôt la cornée est atteinte par l'infiltration morbide et il en résulte une perforation avec destruction du globe oculaire. Un fait remarquable, c'est la résistance prolongée de la sclérotique à cette dégénération morbide. Le mal peut s'étendre

jusqu'au fond de l'orbite et atteindre les os après avoir détruit les paupières, sans qu'on trouve pour cela la sclérotique envahie par la maladie.

Il est important de reconnaître l'épithélioma aussitôt que possible, car c'est alors que, par une opération, on a encore le plus de chances d'arrêter le mal. Cette opération devient de plus en plus délicate et incertaine, lorsque la production morbide s'est localisée près de la cornée, dans le tissu sous-conjonctival très-dense qui attache la muqueuse à la sclérotique, ou lorsque le néoplasme a déjà envahi la cornée. Il en est de même lorsque l'épithélioma a déjà gagné une grande partie de la conjonctive bulbaire, et qu'on se trouve obligé de faire subir à la muqueuse une large perte de substance.

Si l'épithélioma débute par la conjonctive des paupières, on fera bien de sacrifier une partie de ces dernières, en ne conservant autant que possible que le tissu sain. On tâchera de combler la perte de substance par une opération plastique, et si l'on a dû exciser une partie de la conjonctive bulbaire, on détachera la muqueuse sur une grande étendue pour faciliter son glissement et pouvoir la réunir ; à moins que la perte de substance qu'elle vient de subir ne soit trop considérable.

Lorsque l'épithélioma a récidivé, qu'il occupe une grande étendue du globe, on fera bien de sacrifier cet organe, même s'il est, du reste, parfaitement sain, car il est impossible d'arrêter autrement la marche funeste du mal, une fois qu'il s'est propagé dans le tissu sus-sclérotical, au delà de l'insertion des muscles droits.

G. — CANCER DE LA CONJONCTIVE.

Le cancer débute plus rarement encore que l'épithélioma sur la conjonctive : il n'atteint guère cette membrane qu'après avoir envahi les paupières ou les membranes profondes de l'œil, et s'être fait jour par la cornée. Il arrive alors assez souvent que le cancer laisse fort longtemps la muqueuse intacte, comme on a occasion de le voir pour les tumeurs de ce genre qui se développent dans le tissu cellulaire de l'orbite ou des paupières. Ce n'est que lorsqu'une ulcération s'est produite que la conjonctive est rapidement atteinte et détruite par le cancer.

Le cancer conjonctival se présente soit à l'état médullaire, soit sous une forme gélatineuse, soit enfin à l'état de cancer mélanique.

Parmi les formes de cancer médullaire, nous devons ranger le cas d'Abernethy (1), dans lequel il s'agit d'une tumeur qui se développa au-dessous de la conjonctive ; elle avait 7 pouces de long et 3 pouces et demi de circonférence. Après l'avoir enlevée, elle pesait 2 livres et demie.

(1) *Surgical observations on tumours, etc.* London, 1811 (MM. Wartomont et Testelin, *loc. cit.*).

Nous avons, en 1862, eu l'occasion d'observer, dans le service de Morel-Lavallée, un cas de cancer conjonctival, qui, à cause de sa localisation sur la muqueuse, offrait beaucoup d'intérêt. M. Morax, à cette époque interne dans ce service, a eu la bonté de nous communiquer l'observation suivante.

« Pélagie Pigeon, cinquante-six ans, couturière, a toujours joui d'une excellente santé ; mère de neuf enfants, elle n'a cessé d'être réglée qu'à cinquante-cinq ans. Il y a six mois environ, à la suite de grands chagrins, cette femme s'aperçut que son œil droit pleurait continuellement et que la vision était fort gênée de ce côté par l'abaissement de la paupière supérieure. Ces phénomènes se prononçaient de plus en plus sans s'accompagner de douleurs, quand la malade vint à la consultation de M. Morel-Lavallée, à l'hôpital Beaujon. Voici ce que l'on constata à cette époque (15 avril 1862) : L'œil droit est caché par la paupière supérieure, dont la couleur est normale et qui présente dans sa partie moyenne une saillie très-évidente, dépassant le niveau du bord sourcilier. La fente palpébrale est très-restreinte quand la malade laisse son œil en repos. En écartant les voiles palpébraux, on voit deux tumeurs, l'une volumineuse supérieure, adhérente à la paupière supérieure, l'autre petite, sur le bord externe de la cornée. Cette dernière tumeur se trouve entre la commissure externe et le bord de la cornée, sur laquelle elle empiète de quelques millimètres. De la grosseur et de la forme d'un pois, elle a une couleur rosée, presque transparente ; à sa surface courent de très-nombreux petits vaisseaux, très-apparents à cause de leur couleur d'un rouge vif. Cette tumeur est immobile, adhérente à la sclérotique et à la cornée sur une large base. La conjonctive n'est rougeâtre et injectée que sur les bords de cette tumeur ; la cornée est saine et la vision parfaite. La tumeur principale a des dimensions bien plus considérables ; elle s'enfonce dans la partie supérieure de l'orbite. On la fait saillir en retournant la paupière. De la grosseur d'une petite noix, bilobée à sa surface libre, elle s'attache au bord supérieur du cartilage tarse par un pédicule très-mince, formé par les deux feuillets réunis de la conjonctive. On mesure facilement le peu d'épaisseur de ce pédicule en le comprimant entre deux stylets. La hauteur et la largeur de la tumeur sont presque égales et sont de 2 centimètres. La coloration n'est pas la même partout : rosée et transparente dans la plus grande étendue, elle est d'un rouge foncé, violacée dans certains points. La consistance est molle, la pression n'est pas douloureuse, mais produit de l'hémorrhagie à cause de sa très-grande vascularité. Quelques parties de la tumeur sont recouvertes d'une sécrétion puriforme ; il n'existe pas d'ulcération. On diagnostique un polype (fongus) de la conjonctive, tumeur de mauvaise nature. M. Bauchet, remplaçant M. Morel-Lavallée pendant une maladie grave de celui-ci, pratiqua l'opération le 8 mai. La tumeur supérieure fut facilement enlevée avec les ciseaux courbes ; pour extirper la petite tumeur, il fallut disséquer avec le bistouri en enlevant la lame superficielle de la cornée. L'hémorrhagie fut insignifiante ; la cicatrisation se fit très-rapidement. M. Bauchet cautérisa à deux reprises les parties occupées autrefois par les tumeurs. La malade quitta l'hôpital le 20 mai, les plaies étaient parfaitement guéries. M. Cornil, qui avait bien voulu se charger de l'examen microscopique, nous communiqua le résultat suivant : le parenchyme de cette tumeur est uniquement composé de cellules ; ces cellules, étudiées à un grossissement de 500

diamètres, se présentaient sous forme de larges plaques arrondies ou ovalaires, mesurant de $0^{mm},020$ à $0^{mm},046$ dans leur diamètre. Les contours étaient parfaitement nets et ombrés. Elles renfermaient un ou deux noyaux, ces noyaux, eux-mêmes ovalaires ou ronds, mesuraient $0^{mm},013$ à $0^{mm},016$ et contenaient un ou deux nucléoles saillants et brillants de $0^{mm},002$ à $0^{mm},003$. Le plus grand nombre d'entre eux étaient transparents et finement granulés, mais quelques-uns commençaient à s'infiltrer de granulations graisseuses. Au centre de la tumeur on ne voyait rien autre chose que ces cellules et ces noyaux cancéreux, mais à la périphérie de la tumeur principale, et surtout dans la petite portion enlevée, il était facile de s'assurer que ces éléments nouveaux s'étaient développés au milieu et aux dépens du tissu cellulaire. Là, en effet, on apercevait tout d'abord une grande quantité de fibres allongées et ondulées du tissu cellulaire. Entre ces fibres existaient les noyaux du tissu cancéreux. En écartant et dilacérant les préparations, on voyait l'union intime des éléments de nouvelle formation avec le tissu cellulaire préexistant. Plusieurs cellules contenant un noyau cancéreux avec son nucléole, avaient une forme allongée et se prolongeaient sur leurs bouts en pointes effilées, justifiant ainsi l'hypothèse que les éléments nouveaux se seraient développés dans les cellules du tissu cellulaire décrites par M. Virchow. »

La seconde forme de cancer conjonctival a un aspect gélatineux avec des excroissances polypeuses: elle a été décrite par M. Chelius (1) et M. Mackenzie (2). Voici comment ce dernier auteur s'exprime sur cette forme de cancer, dont il ne semble pas connaître bien exactement la structure microscopique.

« La seconde variété de fongus de la conjonctive a une consistance presque gélatineuse, elle est d'un jaune clair ou brun. On la rencontre principalement à la face interne des paupières, surtout à la supérieure, et dans le repli supérieur de la conjonctive. Elle atteint quelquefois un volume considérable, et bien qu'elle soit molle et privée de vaisseaux rouges, elle détermine parfois la destruction du globe de l'œil, par suite de la pression qu'elle exerce sur lui..... Lors même que l'œil a été détruit par la pression qu'elle exerce, elle peut encore continuer à s'accroître, attaquer les os de l'orbite et user le malade par la douleur et la fièvre. J'ai quelquefois été amené à soupçonner que cette variété pourrait bien être de nature cancéreuse. »

Les observations de cette forme polypeuse de cancer ressemblant aux polypes gélatineux du nez, sont assez rares, nous nous bornons à un cas publié par M. Chélius :

On observa, dit cet auteur, chez un homme de cinquante ans, d'une bonne santé selon son extérieur, dans la conjonctive bulbaire, plusieurs tumeurs indolentes et mobiles, ressemblant parfaitement aux polypes muqueux ; les tumeurs n'occasionnaient

(1) *Handbuch der Augenheilkunde*. Stuttgard, 1859, t. II.
(2) *Loc. cit.*

aucun changement dans les fonctions de l'œil, si ce n'est un peu de gêne que le malade éprouvait quand il mouvait les paupières. On les enleva à l'aide de pinces et de ciseaux; les plaies se guérirent vite et sans aucun accident. Peu de temps après, même production de tumeurs sur la conjonctive, accompagnées cette fois d'un gonflement de l'amygdale gauche et de gêne pour la déglutition. Après avoir cette fois enlevé les tumeurs, on soumit le malade à des frictions mercurielles et à un régime des plus sévères, parce qu'on avait reconnu les symptômes affligeants de la maladie. Cette cure affaiblit beaucoup le malade, il maigrit considérablement, et l'engorgement de l'amygdale disparut. Le malade se remit bientôt. On lui appliqua un séton à la nuque qu'on discontinua de lui faire porter après qu'il eut joui longtemps d'une parfaite santé. Bientôt de nouvelles tumeurs semblables aux premières se développèrent dans les fosses nasales, gagnèrent rapidement en extension, de manière que les masses enlevées avec des pinces à polypes remplissaient le creux de la main. Peu de temps après, la racine du nez se gonfla, il survint une perforation des os et il se développa un fongus de la grandeur de la paume de la main. Il saignait fréquemment et s'élimina tout d'un coup en causant de vives souffrances. La malade se remit et l'on aurait cru que la plaie en suppuration se cicatriserait, mais la repullulation du fongus commença de nouveau et le malade succomba à la suite d'accidents cérébraux.

La troisième forme du cancer conjonctival, c'est le cancer mélanique, caractérisé par un aspect plus ou moins noirâtre, dû à une accumulation de pigment dans les cellules du néoplasme. Un cas intéressant de ce genre a été rapporté par MM. Warlomont et Testelin. La production cancéreuse resta, dans ce cas, longtemps confinée dans le tissu de la conjonctive.

J'ai aussi observé une tumeur mélanique de la conjonctive et du tissu sous-conjonctival, qui m'a beaucoup frappé par la lenteur de sa marche. Le sujet de l'observation est un ancien notaire âgé de soixante-dix ans, qui avait perdu l'œil droit à la suite d'une affection cornéenne. Il se présenta chez moi, pour la première fois, en été (1862), avec une tumeur mélanique de la grosseur d'une forte fève, siégeant sur l'œil gauche, sous la conjonctive, au-devant de l'insertion du droit supérieur. Comme la tumeur commençait à gêner beaucoup le malade, par sa procidence et par le frottement qu'elle exerçait contre la paupière supérieure, je conseillai au malade de se faire opérer. Par suite de circonstances particulières, l'opération fut exécutée par un confrère. Six mois après, je revis le malade; on avait pratiqué l'abrasion de la tumeur, la cicatrice était fortement adhérente à la sclérotique, qui était marquée çà et là de petites taches noires; de plus, deux nouvelles tumeurs s'étaient développées de chaque côté de la cicatrice. Celles-ci, de la grosseur d'une petite lentille, étaient peu saillantes, et d'une couleur noire très-foncée; j'observai le malade jusqu'au mois d'avril 1866, m'abstenant de toute intervention chirurgicale, vu la lenteur de l'affection et le peu de gêne qu'accusait le malade. A cette époque, les tumeurs avaient acquis le volume de deux grosses fèves; de plus, le limbe

conjonctival était tatoué de noir, et l'éclairage oblique révélait la présence de dépôts noirs analogues dans la couche épithéliale de la cornée jusqu'à 3 millimètres de distance de son bord. Je fis alors, avec facilité, l'abrasion des deux petites tumeurs, laissant toutefois un fond parsemé de petits dépôts mélaniques. La guérison marcha avec rapidité, mais quelques mois après, une nouvelle tumeur se développa avec assez de rapidité dans le cul-de-sac supérieur. Je proposai une nouvelle opération, mais le malade ne voulut pas y consentir et s'adressa à un autre confrère. L'examen de la tumeur fait par M. Cornil démontra qu'il s'agissait bien d'un sarcome mélanique.

Ordinairement le cancer mélanique, de même que le cancer médullaire, débute beaucoup plus fréquemment au fond de l'orbite, dans la cavité du globe ou dans l'épaisseur des paupières, que dans le tissu de la muqueuse.

Néanmoins on a observé le cancer mélanique débutant sur la conjonctive, et nous reproduisons en note une de ces observations que nous empruntons à l'excellent manuel de M. Seitz (1).

« Un paysan, de cinquante et un ans, d'une constitution parfaite, s'aperçoit depuis un an qu'il est porteur d'une petite tache d'un rouge noirâtre au coin interne de l'œil, tache qu'il ne savait attribuer à aucune cause. Cette tumeur indolente était à peine visible au début, n'augmentait rapidement que depuis dix-huit mois. L'œil était un peu irrité et il y avait une augmentation dans la sécrétion. Lorsque le malade se présenta pour la première fois à l'hôpital de Tübingen, on constata dans l'angle interne de l'œil une tumeur mélanique de la grosseur d'une petite fève, d'un bleu noirâtre, semblable par sa couleur à une rate foncée. La structure était un peu lobuleuse, avec un bord concave qui touchait la cornée lorsque le malade regardait droit devant lui. La tumeur adhérait déjà à la sclérotique et était réunie avec la partie interne de la paupière supérieure, en sorte qu'elle obstruait le point lacrymal supérieur. Ce ne fut que cette dernière partie de la tumeur qui, se propageant assez loin en haut sous la paupière supérieure, causa des difficultés pendant l'opération. On parvint néanmoins à enlever complétement la tumeur. Dans les huit premiers mois qui suivirent l'opération, trois récidives survinrent : la première se présenta sous forme de deux grains noirâtres de la grandeur d'une tête d'épingle, siégeant à la face interne de la paupière supérieure ; la seconde récidive montrait une tumeur grande comme une fève, située entre le globe et la paupière. Pour enlever cette dernière, il fallut fendre la paupière au milieu jusqu'à son bord orbitaire et la renverser en dehors, non-seulement pour mettre la sclérotique à découvert sur une grande étendue, mais aussi pour enlever une mince couche de cette membrane, vu qu'elle montrait déjà des points noirâtres. A la troisième récidive, il repoussa une petite tumeur au même endroit, qui fut facilement enlevée. Dans toutes ces opérations, le globe oculaire n'avait nullement souffert, et il n'en résulta d'autres inconvénients qu'un symblépharon partiel. On avait réussi à combattre le mal, mais il sembla bien douteux qu'on pût être sûr du succès pour l'avenir. L'examen microsco-

(1) *Loc. cit.*, p. 99.

pique du néoplasme démontrait de grandes cellules rondes composant la tumeur et contenant une quantité variable de molécules de pigment, ce qui donnait à la tumeur une couleur d'un rouge brun, d'une intensité variable sur différents points.

Quant à ce qui regarde le traitement des affections cancéreuses de la conjonctive, nous n'avons qu'à insister sur ceci : que l'opération soit pratiquée le plus tôt possible, et qu'on tâche, autant que cela se pourra, de cacher la perte de substance faite à la muqueuse par la réunion de la conjonctive attirée des deux côtés.

ARTICLE XIX.

AFFECTIONS DE LA CARONCULE ET DU PLI SEMI-LUNAIRE. ENCANTHIS.

Dans le grand angle de l'œil, on trouve un amas de glandes de Meibomius contenues dans une partie épaissie de la muqueuse, formant une petite bosselure rugueuse, garnie de cils très-fins ; c'est ce qu'on nomme la caroncule lacrymale. A cette élévation située entre les points lacrymaux et le ligament palpébral interne vient aboutir un repli de la muqueuse connu sous le nom de pli ou membrane semi-lunaire. La caroncule contient quelquefois des glandes en acinus ; les follicules des poils implantés dans cette élévation de la muqueuse sont garnis de glandes sébacées d'un diamètre de $0^{mm},1$ à $0^{mm},15$ qui les entourent en forme de rosette. La sécrétion de cette partie de la muqueuse est très-riche en graisse, destinée à empêcher l'écoulement des larmes.

Nous avons eu occasion de voir que la caroncule lacrymale, de même que la membrane semi-lunaire, participent plus ou moins aux inflammations de la muqueuse dont elles constituent des parties intégrantes ; c'est donc à tort qu'on a tenté de séparer leurs maladies de celles de la conjonctive en général. Le plus souvent, l'état de la caroncule, son injection plus ou moins prononcée, son gonflement peuvent nous permettre de déterminer l'état général de la muqueuse.

Nous avons vu que la caroncule et la membrane semi-lunaire sont les parties de la conjonctive sur lesquelles on rencontre principalement les végétations décrites sous le nom de polypes de la conjonctive.

Cette portion de la membrane peut être prise d'infarctus de ses glandes et présenter alors une prédisposition à des inflammations réitérées (*encanthis calculosa*).

Le développement excessif des poils placés sur la caroncule a été quelquefois observé et décrit sous le nom de *trichosis caruncuiæ*. Il faut arracher fréquemment ces poils pour débarrasser le malade d'une irritation permanente des yeux.

Après des inflammations chroniques de la muqueuse, on peut observer un engorgement de la caroncule, décrit sous le nom d'*encanthis*. Cet engorgement cède facilement à un traitement convenable, c'est-à-dire à des cautérisations légères et à des attouchements répétés avec la teinture d'opium. On a distingué cette forme d'inflammation chronique de la caroncule ou *encanthis bénin* d'un *encanthis malin* produit par le développement de tumeurs (le plus souvent de mauvaise nature) dans cette partie de la muqueuse. M. Sichel (1) a publié, sous le titre d'*encanthis fongueux*, une observation relative à une tumeur sanguine bien circonscrite sur la caroncule lacrymale.

La caroncule présentant souvent un gonflement très-considérable, la possibilité de distinguer plus ou moins nettement les contours d'une tumeur permet de distinguer facilement l'encanthis malin d'un simple état d'engorgement ou d'hypertrophie de cette partie de la muqueuse.

Nous dirons encore quelques mots d'un état inflammatoire localisé sur la caroncule lacrymale et qu'on a désigné sous le nom d'*encanthis inflammatoire*. Cette maladie est fort rare et nous n'avons eu occasion de l'observer qu'une seule fois, chez un homme âgé de quarante ans. Sa caroncule fut subitement prise d'une injection et d'un gonflement assez considérables; deux jours après il se forma un petit abcès qui s'ouvrit et l'inflammation disparut très-vite. Comme nous n'avions pas observé le malade dès le début de la maladie, il nous fut impossible de savoir si cette inflammation localisée sur la caroncule n'avait pas été la suite de l'inflammation d'une glande infarctée.

M. Arlt (2) fait remarquer également le peu de fréquence de l'encanthis inflammatoire. Cet auteur n'a aussi observé qu'un cas de ce genre: « Une » fille de neuf mois, en apparence d'une bonne santé, mais appartenant » à une mère très-scrofuleuse, présenta, vingt-quatre heures après une » promenade, une rougeur de l'angle interne, de la photophobie et du lar- » moiement. L'enfant accusait de vives douleurs. Le troisième jour, l'œil » gauche était fortement poussé en dehors, on trouvait dans le grand angle » une élévation d'un rouge clair, de la grandeur d'une fève, qui atteignit » plus tard le volume d'une noisette. Cette élévation occupait la place de la » caroncule et de la membrane semi-lunaire.

» Comme, à cette époque, je ne croyais pas à l'existence d'un encanthis, » vu que pendant six ans je n'en avais observé aucun cas, mon diagnostic se » porta sur le développement d'une tumeur cancéreuse dans cette région, » et je ne prescrivis aucun traitement, si ce n'est un régime sévère. Après » cinq jours, la tumeur disparaissait, il semblait que du pus se fût écoulé en

(1) *Iconographie ophthalmologique*, p. 590 (pl. LIX, fig. 3).
(2) *Loc. cit.*, p 172.

» partie. Le globe rentra à sa place normale et il ne resta plus trace de la » maladie. »

Un traitement antiphlogistique fera vite disparaître les symptômes d'inflammation. Quand on se sera convaincu qu'il y a suppuration de la partie enflammée, on pratiquera une ponction de la tumeur pour abréger le cours de la maladie.

BIBLIOGRAPHIE.

1840. Jaeger (Fr.). Die egyptische Augenentzündung. Wien, in-8°, p. 74.

» Hancke. Ueber das Wesen u. die Ursachen der contagiösen Augenblennorrhöen, etc. Leipzig, in-8°, p. 80.

» Caffe. Rapport sur l'ophthalmie régnant en Belgique, accompagné de considérations statistiques sur ce pays, suivi d'un rapport de l'Académie de médecine. Paris, in-8°, p. 116.

» Loiseau. Sur l'ophthalmie de l'armée belge. (*Ann. d'Ocul.*, t. IV, p. 41.)

» Velpeau. Leçons orales de clinique chirurgicale faites à l'hôpital de la Charité, recueillies et publiées par le docteur P. Pavillon. Paris, in-8°, p. 563. (*Ophthalmies*, p. 68 à 236.)

» Simons. De blennorrhœa oculorum ægyptiaca. Berolini, diss. in-8°.

» Sonnenmayer. Die Augenkrankheit der Neugebornen nach allen ihren Beziehungen, historisch, pathologisch, diagnostisch, therapeutisch und als Gegenstand der Staats, u. Sanitäts-Polizei dargestellt. Leipzig, in-8°, p. 674.

» Eulenburg. Eine durch Ansteckung entstandene Augenblenorrhœe nebst einigen Bemerkungen über primære Augenblennorrhœen (*Casper's Wochenschr.*, n°s 36 et 37.)

1841. Piringer. Die Blennorrhoe am Menschenauge. Eine von dem deutschen ärztl. Vereine in Petersburg gekrönte Preisschrift. Graz, in-8°, p. 442.

» Gobée (C.). Die sogenannte egyptisch-contagiœse Augenentzündung, mit besonderer Hinweisung auf ein neues Kurverfahren. Leipzig, in-8°, p. 70.

» Hœring. Cysticercus cellulosæ in der Conjunctiva eines Kindes. (*Würtemb. Corresp.-Bl.*, t. IX, n° 25.)

» Florio (P.). Description historique, théor. et prat. de l'ophthalmie purulente observée de 1835 à 1839 à l'hôpital militaire de Saint-Pétersbourg. Paris, in-8°, p. 320.

» Seutrup. Ueber die sogenannte egyptische Augenentzündung, etc. Münster, in-8°, p. 46.

» Stoeber. Considérations sur l'ophthalmie scrofuleuse. (*Ann. d'Ocul.*, t. V, p. 5.)

» Decaisne. Lettre à un confrère parisien à l'occasion du mémoire de M. le docteur Caffe sur l'ophthalmie régnante en Belgique. (*Ibid.*, p. 107.)

» Decondé. Sur quelques points propres à éclairer l'histoire de l'ophthalmie des armées. (*Ibid.*, p. 141.)

» Gouzée. Observations d'ophthalmies gonorrhéiques traitées par la méthode ectrotique. (*Ibid.*, p. 193.)

» Fourcoult. Origine, caractère et traitement de l'ophthalmie belge. (*L'Expérience*, n° 196, avril 1841.)

» — Essais sur l'inoculabilité de l'ophthalmie militaire. (*Gaz. méd. de Paris*, n° 11.)

1841. Ricord. Quelques considérations pratiques sur l'ophthalmie blennorrhagique et sur son traitement. (*Bullet. de thérap.*, t. XXI, p. 347.)
» Cooper (W.). De l'ophthalmie purulente chez les enfants. (*London med. Gaz.*, p. 822.)
» Schreinemacher. Dissertatio de ophthalmia in genere atque scrofulosa in specie. Lugduni Bat., in-8°, p. 40.
» Fallot. Notice sur une ophthalmie purulente qui a régné épidémiquement dans la salle des granulés, etc. (*Ann. d'Ocul.*, t. VI, p. 53.)
» Caffe. Lettre sur divers points relatifs à l'ophthalmie des armées. (*Ibid.*, p. 77.)
1842. Desmarres. Sur une nouvelle méthode d'employer le nitrate d'argent dans quelques ophthalmies. (*Gaz. des hôp.*, n° 21, et *Ann. d'Ocul.*, t. VII, p. 45.)
» Benedict. Practische Bemerkungen über die Anwendung des rothen Queck-silberoxyds in Augenkrankheiten. (*Abhandl. aus dem Gebiete der Augen-heilk.*, p. 19. Breslau.)
» Lauer. Oertliche Anwendung des Calomels gegen die Augenentzündung der Neugeborenen. (*Med. Zeitschr. v. Vereine f. Heilk. in Preussen*, n° 23.)
» Guépin. De l'ophthalmie granuleuse dans une contrée où n'a jamais existé la blépharo-ophthalmie catarrhale des armées. (*Ann. d'Ocul.*, t. VII, p. 93.)
» Scherrer. Commentatio de ophthalmia gonorrhoica. Phorceni, in-8°, p. 42.
» Ammon (de). Traitement de l'ophthalmie des nouveau-nés. (*Ann. d'Ocul.*, t. VIII, p. 57.)
» Decondé. Histoire de l'ophthalmie dans les armées françaises. (*Ibid.*, p. 61.)
» Bernard (Paul). De la méthode ectrotique ou abortive appliquée au traitement des ophthalmies en général et des ophthalmies purulentes en particulier. Paris, in-8°, p. 16.
» Hocken. Des granulations de la conjonctive. (*Prov. medic. and surg. Journ.*, n° 20.)
» — Nitrate d'argent appliqué sur les paupières dans l'ophthalmie scrofuleuse (*Lancet*, 19 nov.).
» Trousseau. De l'ophthalmie purulente des nouveau-nés. (*Journ. des conn. méd. chir.*, mai.)
1843. Fournival. Emploi extérieur de la teinture d'iode dans l'ophthalmie scrofu-leuse. (*Ibid.*, 10 déc.)
» Bernard (Paul). De la conjonctivite rapportée à l'action pathogénique de l'iodure de potassium. (*Ann. d'Ocul.*, t. IX, p. 75.)
» Dequevauvilliers. De l'ophthalmie des nouveau-nés observée sous les formes endémique et épidémique. Travail couronné par la Faculté de Paris. (*Arch. gén. de méd.*, et *Ann. d'Ocul.*, t. IX, p. 232, et t. X, p. 76 et 135.)
» Mackenzie (W.). Ophthalmitis post-febrilis. (*London med. Gaz.*, 24 nov.)
» Van roosbroeck. Précis de l'ophthalmie purulente des nouveau-nés. Gand, in-8°, p. 159.
» Neuber. Calomel als Augenmittel. (*Hufeland's Journ.*, août.)
1844. Rigler (Fr.). Beobachtungen über die katarrhalischen Formen der Conjunc-tiva. (*Schmidt's Jahrb.*, t. XLI, p. 338.)
» Ammon (de). Die Behandlung der ophthalmia neonatorum. (*v. Ammon's und v. Walther's Journ. f. Chir. u. Augenheilk.*, t. I, p. 1.)
» Morand. Mémoire sur la coïncidence des inflammations de la pituitaire et de la conjonctive dans l'ophthalmie scrofuleuse, et nécessité du traitement de la première, etc. (*Bullet. de l'Acad. de méd.*, t. IX, et *Ann. d'Ocul.*, t. XI, p. 271.)
» Caffe. De l'ophthalmie des armées et surtout de l'ophthalmie régnant en Bel-gique et dans les Pays-Bas. In-8°, p. 40.
» Sichel. Du cysticerque cellulaire dans l'œil humain. (*Journ. de chir.*, déc. 1843, et févr.)
» Furnari. Essai sur les causes, la nature et le traitement des ophthalmies en Afrique. (*Ann. d'Ocul.*, t. XI, p. 18.)
» Decondé. Hygiène de l'ophthalmie de l'armée. Liége, in-8°, p. 60.

1844. Carron du Villards. Histoire de l'ophthalmo-blennorrhée de l'armée sarde. (*Ann. d'Ocul.*, t. XII, p. 22 et 110.)
» Smee (Alf.). Eruption syphilitique de coloration cuivrée sur la conjonctive. (*London med. Gaz.*, décembre.)
1845. Thielmann. Die scorbutische Augenentzündung. (*Med. Zeitschr. Russland's* nos 1 et 2.)
» Mackenzie (W.). De l'ophthalmie phlegmoneuse et phlébitique. (*Ann. d'Ocul.*, t. XIII, p. 65.)
» Guersant. Ophthalmie avec formation de pseudo-membranes. (*Gaz. des hôp.*, t. VII, no 41.)
» Scokalski. Von der Abtragung des Pterygium mittels der Ligatur. (*Arch. f. phys. Heilk.*, Jahrg. IV, H. 2.)
» Münchmeyer. Ueber die äussere Anwendung des Calomels in der Augenheilkunde. (*Hamburger Zeitschr.*, t. XXX, 2.)
» Slawikowski. Ueber die epidemisch-contagiœse Augenentzündung in Galizien. (*Oesterr. Jahrbücher*, août.)
» Arlt. Zur Nosographie und zur Nosogenie des Flügelfelles. (*Prager med. Vierteljahrsschr.*, Jahrg. II.)
» Müller. Ueber das neuerliche Vorkommen der egyptischen Augenkrankheit bei der oesterr. Garnison zu Mainz. (*Bayer. Corresp.-Bl.*, nos 44 et 45.)
» Warnatz. Syndesmitis varicosa, eine von Rau aufgestellte neue Krankheitsform der Conjunctiva. (*v. Ammon's u. v. Walther's Journ. f. Chir. u. Augenheilk.*, t. IV, H. 3.)
» Hecker. Der consensuelle Augentripper (conjunctivitis s. ophthalmia gonorrhoica consensualis). Erfahrungen und Abhandlungen im Gebiete der Chirurgie und Augenheilkunde. Erlangen, in-8°, p. 161, 4 pl.
1846. Hairion. Mémoire sur l'ophthalmie gonorrhéique. (*Ann. d'Ocul.*, t. XV, p. 156 et 236.)
» Neuhausen. Melanosis unter der Bindehaut des Auges. (*Med. Zeitschr. des Vereins f. Heilk. in Preussen*, no 18.)
» Sichel. Nouvelle observation de cysticerque sous la conjonctive. (*Gaz. des hôp.*, janv.)
» Bœhm. Ueber die Ophthalmie der Neugeborenen. (*Prager Vierteljahrsschr.*, t. IV, H. 1.)
» Feldmann. Bemerkungen über die gonorrhoische Augenentzündung. (*v. Walther's u. v. Ammon's Journ. f. Chir. u. Augenheilk.*, t. V, A. 3.)
» Florio. Description théor. et prat. de l'ophthalmie purulente. Saint-Pétersbourg, in-8°.
» Stout. Essai sur le traitement du pannus par l'inoculation du pus blennorrhagique. Paris, in-8°.
» Vallez. Nouvelle méthode de guérir l'ophthalmie purulente contagieuse, suivie d'une appréciation critique de l'emploi du nitrate d'argent. Bruxelles, in-8°, p. 48.
» Buisson. Compte rendu de la clinique chirurgicale (observation de conjonctivite membraneuse reproduite dans la thèse de M. Raynaud. Paris, 1866).
» Ammon (de). Die Behandlung der Ophthalmoblennorrhoea. (*Journ. f. Chir. u. Augenheilk.*, t. IV, 4.)
» Arlt. Physiologisch und pathologisch-anatomische Bemerkungen über die Bindehaut des Auges. (*Prager Vierteljahrsschr.*, H. 4.)
1847. Mildner. Zur Diagnostik u. Therapie der Ophthalmie der Neugebornen. (*Ibid.*, t. IV, 1.)
» Roser. Ueber die sogenannte Spezificität der Ophthalmien. (*Arch. f. physiol. Heilk.*, t. VI, H. 2.)
» Jobert (de Lamballe). Ophthalmie blennorrhagique. (*Gaz. des hôp.*, no 120.)
» Wengler. Hairion's bubon préauriculaire. Ein neues Zeichen der ophthalmia gonnorrhoica. (*v. Walther's u. v. Ammon's Journ.*, t. VII, H. 1.)
» — Die Behandlung der ophthalmia blennorrhoica neonatorum nach Dr. v. Ammon. (*Ibid.*, t. VI.)

1847. Dubois. Considérations sur la thérapeutique de l'ophthalmie des nouveau-nés, etc. Montpellier, in-8°, p. 47.)
» Rognetta. De l'ophthalmie des nouveau-nés. (*Bullet. de thérap.*, sept.)
» Jacob. De l'ophthalmie scrofuleuse. (*Dubl. med. and surg. Journ.*, n° 20.)
» Frœbelius. Ulcera utri. corneæ blennorrhoica. (*Med. Zeitschr. Russl.*, n° 81.)
» Steinberg. Ueber die Augenkrankheiten bei der preuss. Besatzung in Mainz, etc. (*v. Walther's u. v. Ammon's Journ.*, t. VIII, H. 1.)
» Leuw (de). Trichosis bulbi (*Med. Zeitschr. des Ver. f. Heilk. in Preussen*, n°s 49 et 51.)
» Radclyffe-Hall. Du chlorure de chaux dans l'ophthalmie purulente. (*Journ. des conn. méd.-chir.*)
» Cunier. Recherches statistiques sur les maladies oculaires que l'on observe le plus communément dans la province de Brabant. (*Ann. d'Ocul.*, t. XV, p. 193, et t. XVI, p. 17, 206 et 248.)
» Buisson. Ophthalmie suraiguë avec formation de pseudo-membranes à la surface de la conjonctive. (*Ibid.*, t. XVII, p. 100.)
» Chassaignac. Sur la nature et le traitement de l'ophthalmie des nouveau-nés. (Lettre adressée à l'Académie des sciences. (*Ann. d'Ocul.*, t. XVIII, p. 138.)
» — Emploi des douches froides dans le traitement de l'ophthalmie purulente des nouveau-nés. Discussion à la Société de chirurgie. (*Gaz. des hôp.*, sept.)
» Graefe (A. v.). De bromo ejusque præcipuis præparatis (brome dans l'ophthalmie scrofuleuse). Berolini, in-8°, p. 90.
» Whitehead. De l'ophthalmie purulente des nouveau-nés. (*Prov. Journ.*, n° 20.)
» Haynes-Walton. Leçons sur l'ophthalmie des nouveau-nés. (*Med. Times*, nov.)
1848. Arlt. Ueber das Trachoma (Asperitudo conjunctivæ). (*Prager Vierteljahrsschr.*, Jahrg. V. B. 2.)
» Hagemann. Beitrag zur Würdigung der Kälte bei allen Arten von Augenentzündung. (*v. Walther's u. v. Ammon's Journ.*, t. VIII, H. 1.)
» Hairion. Nouvelles considérations pratiques sur l'ophthalmie de l'armée. (*Ann. d'Ocul.*, t. XX, p. 17, 69, 83 et 93.)
» Canton. Cysticerque sous la conjonctive. (*Lancet*, juillet.)
1849. Arlt. Ueber die Eintheilung und Benennung der Augenentzündung. (*Prager Vierteljahrsschr.*, Jahrg. VI, t. 2.)
» Grün. Ueber die Abortiv-Heilmethode der ophthalmia neonatorum. (*Ibid.*, Jahrg. VI, t. 2 et 3.)
» Rivaud-Landrau. Du traitement de l'ophthalmie blennorhagique. (*Union méd.*, n° 23 et 24.)
» Cunier. Mémoire sur l'ophthalmie contagieuse qui règne dans la classe pauvre et ouvrière. Bruxelles et Leipzig, in-8°, p. 52.
» Condé (de). Mémoire sur l'anatomie de la conjonctive au point de vue de ses altérations pathologiques et de leur traitement. (*Ann. d'Ocul.*, t. XXI, p. 3.)
» Thiry. Des granulations conjonctivales. Identité entre l'ophthalmie militaire et l'ophthalmie blennorrhagique. (*Ibid.*, t. XXII, p. 103.)
» Crocq. Des granulations conjonctivales nouvelles. Doctrine de M. le professeur Thiry. (*Ibid.*, p. 108 et 189.)
» Da Roza (José Paulo). Considérations sur les caractères, la marche et le traitement de l'ophthalmie contagieuse. Bruxelles, in-8°, p. 76.
» Buys. De l'emploi de l'acétate de plomb solide dans le traitement de l'ophthalmie granuleuse. Bruxelles, in-8°, p. 31.
» Cunier. De l'emploi de l'acétate de plomb selon la méthode de M. Buys, dans le traitement de quelques affections oculaires. (*Gaz. méd. de Paris*, n°s 29 et 30, et *Ann. d'Ocul.*, t. XXI, p. 229.)
1850. Jacob. A treatise on inflammation of the eyeball. Dublin, in-8°, p. 348.
» Seidl. Die granulœse Ophthalmie oder die sogen. egyptische Augenentzündung. Wien, in-8°.

1850. Froebelius. Bericht über die ophthalmia neonatorum, beobachtet in dem St. Petersburger kaiserl. Findelhause. Nach der numerischen Methode bearbeitet. St. Petersburg, in-8°.

» Luithlen. Die Augenentzündung der Neugebornen. (*Arch. f. physiol. Heilk.*, Jahrg. IX, H. 5 et 6.)

» Larrey. Ophthalmie purulente. (*Lancette française*, n° 38.)

» Pilz. Die Entzündungen der Bindehaut und das Trachom am menschlichen Auge. (*Prager Vierteljahrsschr.*, Jahrg. VII, t. 2 et 3.)

» Gulz. Die sogenannte egyptische Augenentzündung, die Blennorrhoe und das Trachom der Bindehaut. Mit besonderer Berücksichtigung der beim Militair vorkommenden Formen. Wien, in-8°, p. 40.

» Bellini. Brevi sinceri appunti raccolti nello spedale di Cestello sull' essenza e sulla forma, sui mezzi e sui modi di riconoscere e di curare abortivamente la dominante ophthalmia epidemica nei militari austro-toscani. Prato, in-8°, p. 52; seconde brochure in-8°, p. 48.

» Weber. Ueber die xerosis conjunctivæ. In. diss. Giessen, in-8°.

» Jacob. De l'inflammation de la conjonctive et de l'ophthalmie purulente. (*Dubl. med. Press.*, oct., p. 612-616.)

» Cunier. L'ophthalmie qui règne dans l'armée portugaise. (*Ann. d'Ocul.*, t. XXIII, p. 52.)

» Thiry. Identité de l'ophthalmie contagieuse des nouveau-nés et de l'ophthalmie dite de l'armée. (*Ibid.*, p. 225.)

» Langenbeck (Max). Du traitement de l'ophthalmie. (*Ibid.*, t. XXIV, p. 100.)

1851. Alquié. Observations cliniques sur les ophthalmies. (*Rev. thérap. du Midi*, n°s 78 et 79.)

» Hoppé. Die Scarification am Auge überhaupt und die Scarification der Hornhautgefässe. (*Rhein. Monatsschr.*, oct.)

» Ulrich. Katarrhalisch-blennorrhoische Augenentzündung. (*Deutsche Klinik*, n° 25.)

» Whilde. Observations on the epidemic ophthalmia which has prevailed in the workhouses and schools of the Tipperary and Athlone unions. Dublin, in-8°, p. 27.

» Rollet. De l'ophthalmie purulente en Algérie. Thèse de Strasbourg, in-4°.

» Lauer. Ueber die ophthalmia granulosa. (*Med. Zeittchr. des Ver. f. Heilk. in Preussen*, n° 38.)

» Froebelius. Die ersten und wichtigsten diagnostischen Zeichen jeder acuten primæren Augenblennorrhoe und die Abortivmethode bei derselben. (*Med. Zeitschr. Russl.*, n°s 33 et 34.)

» Hanner. Augenentzündung der Neugebornen. (*Deutsche Klinik*, n° 11.)

» Ammon (de). Anatomisch-pathologischer Nachweis, dass im Verlaufe der ophthalmia neonatorum die Perforation der cornea von « Innen » nach « Aussen » geschehen kann. (*Ibid.*, n° 45.)

» Lange. Pulvis plumbi acetici gegen Augenkrankheiten. (*Gaz. des hôp.*, n°s 19 et 20.)

» Foucart. Nouvelle méthode de guérir le ptérygium. Opération par déviation. (*Ibid.*, n° 57.)

» Arlt. Die Krankheiten des Auges. T. I.: Die Krankheiten der Binde- u. Hornhaut. Prag, in-8°, p. 288.

» Schlagintweit. Die bösartige Augenentzündung der Neugeborenen, ihre Entstehung, Verhütung und Heilung, etc. München, in-8°, p. 12.

» Salomon. De l'action du nitrate d'argent sur la conjonctive. (*Med. Times*, octobre.)

1852. Forget. Du traitement de l'ophthalmie notamment par l'occlusion des paupières. (*Ann. d'Ocul.*, t. XXVII, p. 131.)

» Tourdes. Épidémie d'ophthalmie purulente observée à la clinique des maladies des enfants à Strasbourg. (*Ibid.*, t. XXVIII, p. 193.)

1852. Bonnet (de Lyon). De l'emploi endermique de l'iode dans les ophthalmies scrofuleuses. (*Acad. des sciences de Paris*, 23 févr.)
» Gulz. De l'ophthalmie qui règne dans l'armée italienne. (*Wien. med. Wochenschr.*, n° 27.)
» Jossic. Essai sur l'ophthalmie purulente. Thèse de Paris, in-4°.
» Ammon (de). Mémoire sur l'ophthalmie sous-conjonctivale. (*Ibid.*, p. 67, et *Deutsche Klinik*, n° 11.)
» Jones. Nature et traitement de l'ophthalmie pustuleuse. (*Med. Times*, janv.)
» Wotypka. Die contagiœse Bindehaut-Entzündung (conjunctivitis contagiosa). Wien, in-8°, p. 118.
» Guyon. De la cause principale des violentes douleurs qui accompagnent l'ophthalmie purulente et des moyens d'y remédier. (*Comptes rendus de l'Acad. des sciences*, t. XXV.)
» Magne. Rectification relativement au mémoire de M. Guyon. (*Gaz. des hôp.*, n° 105.)
» Buvier. Quelques mots sur les granulations palpébrales compliquées d'inflammation et de blennorrhée urêthrale. (*Ann. d'Ocul.*, t. XXVIII, p. 175.)
» Breuning (v.). Ueber die Augenentzündung der Neugeborenen und jene der scrophelkranken Kinder. Wien, in-8°, p. 42.
» Melchior. Historische Noticen om dem egyptische Oienbetaendelses udbredelse i Europa. Copenhague, in-8°, p. 72. (Notes historiques sur l'ophthalmie égyptienne et la manière dont elle s'est répandue en Europe.)
» Coursserant. Des granulations des paupières. (*Gaz. des hôp.*, n° 43.)
» Ammon (de). Sarcoma albuminoides auf dem annulus conjunctivæ, zweimal rückfällig und dann in Sarcoma medullare übergehend. (*Deutsche Klinik*, n° 18.)
» Getz (M.). De pterygio. Gœttingue, in-8°.
1853. Ryba. Ueber Dermoidgeschwülste der Bindehaut. (*Prager Vierteljahrschr.*, t. X, 3.)
» Franz. De l'ophthalmie scrofuleuse. (*Lancet*, avril-juin.)
» Frisch. Ueber die sogenannte egyptische Augenentzündung. (*Wiener med. Wochenschr.*, n°s 39, 40 et 43.)
» Meyr. Ueber Eiterung am Auge. (*Zeitschr. der k. k. Gesellsch. der Aerzte zu Wien*, Jahrg. IV, août et sept.)
» Tavignot. De la nature et du traitement du ptérygium. (*Journ. des conn. méd.-chir.*, n° 12, nov.)
» Kanka. Lipomateuse Geschwulst der Augapfelbindehaut. (*Zeitschr. f. Natur- u. Heilk. in Ungarn*, n° 4.)
» Beauclair. Sur les fumigations d'iode contre l'ophthalmie scrofuleuse. (*Gaz. méd. de Lyon*, juillet.)
» Van Roosbroeck. Résultat de quelques recherches sur les ophthalmies contagieuses. (*Ann. d'Ocul.*, t. XXX, p. 44 et 171.)
» Gouzée. Du degré d'utilité des évacuations sanguines dans le traitement de l'ophthalmie gonorrhéique. (*Ibid.*, p. 207.)
» Veit. Einiges über die egyptische Augenentzündung. (*Würtemb. Corresp.-Bl.*, n° 49.)
» Sappey. Les glandes dans les parties accessoires de l'organe de la vision. (*Gaz. méd. de Paris*, n°s 33 et 34.)
1854. Taylor. Xerosis conjunctivæ. (*Edinb. Journ.*, janv., et *Ann. d'Ocul.*, t. XXXI.)
» Faber. Xerosis des Auges. Denkschrift des zehnjähr. Stiftungsfestes des Ver. deutscher Aerzte zu Paris. In-4°, p. 46.)
» — Die Behandlung der ophthalmie granuleuse in Paris. (*Deutsche Klinik*, n° 52.)
» Pilz. Zur Therapie des Trachoms. (*Prager Vierteljahrschr.*, Jahrg. IX, 2.)
» Sichel. Cysticercus cellulosæ sous la conjonctive de l'œil humain. (*Rev. méd.-chir.*, mars, et *Arch. d'ophthalm. de Jamin*, avril-mai.)
» Helfft. Die Augenkrankheiten im Orient. (*Deutsche Klinik*, n°s 36 et 37.)

1854. Kanka. Ueber das Verhältniss des Wechselfiebers zu Augenkrankheiten. (*Zeitschr. f. Natur- u. Heilk. in Ungarn*, n° 51.)
» Younis (Mahmoud). De l'ophthalmie purulente en général, des principales questions qui s'y rattachent, de l'ophthalmie en Egypte en particulier. Thèse de Paris, in-4°, p. 91.
» Graefe (A. v.). Ueber die diphtheritische Conjunctivitis u. die Anwendung des Causticums bei acuter Entzündung. (*Arch. f. Ophthalm.*, t. I, A. 1, p. 168.)
» Chassaignac. Recherches sur la nature de l'ophthalmie pseudo-membraneuse, etc. (*Gaz. des hôp.*, n° 127.)
» Warlomont. Du pannus et de son traitement, avec trente observations de la cure radicale de cette affection par l'inoculation blennorrhagique. Bruxelles, et Paris, in-8°, p. 98. (*Ann. d'Ocul.*)
» — Examen de la théorie de M. Tiry sur les granulations palpébrales. (*Ann. d'Ocul.*, t. XXXI, p. 31.)
» — De l'application de l'occlusion palpébrale dans le but de préserver l'œil sain au début de l'ophthalmie gonorrhéique. (*Ibid.*, t. XXXII, p. 127.)
» Virchow. Das einfache Dermoïd des Auges. (*Arch. f. pathol. Anat.*, t. VI, H. 4, p. 55.)
» Hoppe. Polyp der Augenlidschleimhaut. (*Hoppe's med. Briefe*, H. 4.)
» Tittel. De pterygio. Diss. Lipsiæ, in-8°.
» Heifelder (O.). Pterygium. (*Deutsche Klinik*, n° 50.)
» Holsbeeck. Sur l'usage de la teinture d'iode dans le traitement de la photophobie. (*Journ. de méd. de Bruxelles*, nov.)
» Taylor. Traitement de la xérophthalmie par la glycérine. (*Courrier méd.*, n° 23, déc.)
» Furnari. De l'occlusion palpébrale. (*Ann. d'Ocul.*, t. XXXI, p. 123.)
» Carron du Villards. Considérations sur la fréquence des différentes espèces d'ophthalmies purulentes dans l'île de Cuba. (*Ibid.*, t. XXXII, p. 201.)
» Plinzer. De argenti nitrici usu et effectu præsentim in oculorum morbis sanandis. Diss. inaug. Lipsiæ, in-8°.
» Krause (W.). Des glandes de la conjonctive. (*Zeitschr. f. rat. Med.*, t. IV, H. 3. p. 337, et pl. 3.)
1855. Rau. Kochsalz als Augenmittel. (*Arch. f. Ophthalm.*, t. I, A. 2, p. 210.)
» Graefe (A. v.). Angeborene mit zahlreichen Haaren versehene Geschwulst auf der Hornhautgrenze. (*Ibid.*, p. 287.)
» Reuchlin. Ueber die scrophulöse Ophthalmie. (*Zeitschr. f. Chir. u. Geburtsheilk.*, t. VIII, H. 3.)
» Alessi. Ophthalmia ægyptiaca, etc. (*Gaz. med. ital. Tosc.*, n°s 23, 26, 27 et 28.)
» France. De l'ophthalmie purulente. (*Lancet*, mars et juin.)
» Chassaignac. Recherches sur la nature de l'ophthalmie pseudo-membraneuse, précédées de quelques remarques anatomiques et physiologiques sur les yeux des enfants nouveau-nés. (*Arch. d'ophthalm.*, t. III, p. 235, et t. IV, p. 55, et *Gaz. des hôp.*, n°s 5, 9 et 31.)
» Froebelius. Die ophthalmia neonatorum u. die ophthalmia purulenta der Ammen in dem Findelhause zu St. Petersburg. (*Med. Zeitschr. Russl.*, n° 33.)
» Stellwag (de Carion). Die Behandlung des Bindehautschleimflusses. (*Wien. med. Wochenschr.*, n°s 21, 22 et 23.)
» Finck. Endemische conjunctivitis. (*Würtemb. med. Corresp.-Bl.*, n° 36.)
» Stanlus. Ophthalmia (conjunctivitis) puerperalis. (*Deutsche Klinik*, n° 10.)
» Quadri. De l'utilité du sulfate de quinine dans l'ophthalmie scrofuleuse. (*Ann. d'Ocul.*, t. XXXIII, p. 130.)
» Bendz. Quelques considérations sur la nature de l'ophthalmie dite militaire, par rapport à son apparition dans l'armée danoise depuis 1851. (*Ibid.*, p. 164.)
1856. Warlomont et Testelin. Tumeurs mélaniques de la conjonctive. (*Gaz. hebd.*, n° 24.)

1856. Flögel. Ueber die ophthalmologische Anwendung des Höllensteines in Substanz. (*Oesterr. Zeitschr. f. prakt. Heilk.*, n° 28.)
» Müller (E.). Verucæ conjunctivæ auf beiden Augen. (*Arch. f. Ophthalm.*, t. II, A. 2, p. 158.)
» Graefe (A. v.). Behaarte Geschwulst auf der Hornhautgrenze. (*Ibid.*, p. 334.)
» Gross. Die Augenkrankheiten der grossen Ebenen Ungarns. Grosswardein, in-4°, 2 pl.
» Larrey. De l'occlusion des paupières dans le traitement des ophthalmies et des maladies des yeux. Paris, in-8°. (Extrait des *Bullet. de l'Acad.*, t. XXI.)
» Guérin (J.). De l'occlusion des paupières dans le traitement des ophthalmies. (*Gaz. méd. de Paris*, n°s 10 et 11.)
» Furnari. De l'occlusion des paupières. (*Gaz. des hôp.*, n° 33.)
» Richard (A.). Traitement des ophthalmies par l'occlusion des paupières. (*Gaz. hebd.*, n°s 9, 11 et 12.)
» Stoeber. De l'occlusion des paupières comme moyen de guérir les ophthalmies. (*Gaz. méd. de Strasb.*, n° 3.)
» Warlomont et Testelin. De l'ophthalmie diphthéritique. (*Gaz. heb.*, n°s 30 et 32.)
» Quaglino. Du traitement abortif de l'ophthalmie purulente au moyen du nitrate d'argent. (*Annali universali di medicina*, nov.)
» Arrachart. Corps étrangers de la conjonctive et de la cornée. (*Gaz. des hôp.*, n° 99.)
» Meyer-Steiger. Opération du symblépharon (d'après le procédé du professeur Hoppe de Bâle). (*Gaz. des hôp.*, n° 40.)
» Chassaignac. Analyse des travaux publiés sur l'ophthalmie pseudo-membraneuse des nouveau-nés. (*Ann. d'Oeul.*, t. XXXV, p. 34.)
1857. Arlt. Ueber die Behandlung der Bindehautentzündungen bei Neugebornen. (*Jahrb. f. Kinderkrankheiten*, H. 1.)
» Gibert. De l'ophthalmie diphthéritique. (*Arch. gén. de méd.*, sept.)
» Rivaud-Landrav. Ophthalmies purulentes pendant la vie fœtale. (*Gaz. méd. de Lyon*, n° 5.)
» Von Weesemael. Ophthalmia granulosa, etc. (*Dubl. quarterly Journ.*)
» Marques. Aperçu historique de l'ophthalmie militaire portugaise. Bruxelles, in-8°, p. 63.
» Debout. Observation de symblépharon opéré par un nouveau procédé, récidive, valeurs des divers procédés opératoires. (*Bullet. de thérap.*, 7 liv., p. 325.)
» Mueller. Ueber die granulösen Augenkrankheiten. (*Deutsche Klinik*, n° 25.)
» Graefe (A. v.). Cysticercen unter der Conjunctive. (*Arch. f. Ophthalm.*, t. III, A. 2, p. 308.)
» Raoux. Du traitement des ophthalmies. Thèse de Paris, in-4°.
» Chandelux. De l'irrigation continue appliquée au traitement des ophthalmies. Lyon, in-12, p. 22.
» Heynes Walton. Du symblépharon. (*Brit. med. Journ.*, n° 29.)
» Taylor. Cas rare de symblépharon. Guérison suivant le procédé de Blandin. (*Ibid.*, juin, p. 13.)
» Prichard (A.). De la conjonctivite diphthéritique. (*Ibid.*, nov., n° 28.)
1858. Mackenzie (W.). Conjonctivite diphthéritique. (*Ibid.*, janv., n° 9.)
» Pauli. Mémoire sur la nature de l'ophthalmie d'Égypte. Würzburg, in-4°, p. 15.
» Guillot (Natalis). Traitement de l'ophthalmie des nouveau-nés. (*Gaz. des hôp.*, juin.)
» Manz. Nouvelles glandes de la conjonctive. (*Zeitschr. f. rat. Med., et Ann. d'Ocul.*, t. XLIII, p. 281.)
» Guyomar. Recherches sur les ophthalmies contagieuses. Quelques mots sur les uréthrites contagieuses. Thèse de Paris, in-4°, p. 92.
» Bendz. Quelques considérations sur la nature de l'ophthalmie militaire par rapport à son apparition dans l'armée danoise en 1851. Mém. prés. au congrès de Bruxelles. Copenhague, in-8°, p. 87.

1858. Müller. Einspruch zur Abwehr irriger Lehrsætze bei Beurtheilung der contagieusen Augenliderkrankheit, etc. (*Annalen des Charité-Krankenh. zu Berlin*, Jahrg. VIII, H. 3.)
» Costetti. De l'ophthalmie militaire et de son traitement. (*Lo Sperimentale*, n° 2.)
Stellwag (de Carion). Ueber die Behandlung des Bindehautschleimflusses bei Neugebornen und Kindern. (*Jahrb. f. Kinderheilk.*, Jahrg. II, H. 3.)
» Decondé. D'un nouveau mode de traitement de l'ophthalmie purulente. (*Ann. d'Ocul.*, t. XL, p. 15.)
» Wilde. De l'ophthalmie gonorrhéique. (*Med. Times and Gaz.*, févr., n° 27.)
» Cordier. Étiologie de l'ophthalmie purulente spontanée. Considérations sur sa nature et son traitement. Thèse de Paris, in-4°.
» Legouest. Guérison d'un symblépharon (méthode Laugier). (*Gaz. des hôp.*, n° 87.)
» Verneuil. Double kéloïde conjonctivale. (*Ibid.*, n° 87.)
» Browne. Des tumeurs sous-conjonctivales. (*Dubl. quart. Journ.*, févr.)
» Orioli. Observation d'un cas de polype muqueux de la conjonctive. (*Ann. univ. di med.*, Milano, janv.)
» Grub. Erfahrungen über die Anwendung des Bleizuckers in Pulverform auf die innere Fläche der unteren und oberen Augenlider bei der contagiœsen granulœsen und blennorrhoischen Augenentzündung. (*Allg. med. Centralzeit.*, n°s 72 et 73.)
» Warlomont. L'ophthalmie dite militaire au congrès de Bruxelles. (*Ann. d'Ocul.*, t. XXXIX, p. 193.)
» Arlt. Mémoire sur le traitement de la conjonctivite chez les nouveau-nés. (*Ibid.*, t. XL, p. 49.)
» Sous. Considérations sur le traitement de l'ophthalmie scrofuleuse. Bordeaux, in-8°, p. 25.)
» Rouault. De l'usage du sulfate de cuivre en substance dans les ophthalmies chroniques. (*Union méd.*, n° 4.)
» White Cooper. Pemphigus of the conjunctiva. (*Ophthalm. Hosp. Rep.*, n° 4. p. 155.)
» Streatfeild. Steining of the conjunctiva with nitrate of silver. (*Ibid.*, n° 2, p. 51.)
» Magne. De la conjonctivite diphthéritique. (*Gaz. des hôp.*, n° 78.)
» Legouest. Autoplastie contre le symblépharon. (*Ibid.*, n° 90.)
» Pagenstecher et Frickhoefer. Die Salbe mit rothen Præcipitat gegen Augenleiden. (*Nass. Corresp.-Bl.*, n° 10.)
» Giberto Scotti. Dermatosis oculi suite d'une fracture du rocher. (*Gazz. Lomb.*, n° 35.)
1859. Hübsch. Ophthalmia leprosa. (*Gaz. hebd.*, n° 28.)
» Taylor (S.). Ophthalmia as a result of the use of arsenical wall-papers. (*Ophthalm. Hosp. Rep.*, n° 6, p. 270.)
» Williams (John). Melanic tumor (external) of the sclerotic. (*Ibid.*, n° 9, p. 120.)
» Hutchinson. Diphtheric ophthalmia. (*Ibid.*, p. 130.)
» Stellwag (de Carion). Ueber die Behandlung des Trachoms oder der ophthalmia granulosa. (*Wien. med. Wochenschr.*, n°s 32 et 33.)
» Strohmeyer. Beitræge zur Lehre der granulœsen Augenkrankheit. (*Deutsche Klinik*, n° 25.)
» Humphrey. Cas d'ophthalmie granuleuse traité au moyen de la sécrétion de l'ophthalmie gonnorrhéique. (*Brit. med. Journ.*, n° 8.)
» Sommer. De ophthalmia ægyptiaca. Berolini, diss. in-8°, p. 31.
» Deval. Observations cliniques sur l'ophthalmie granulaire. (*Bull. de thérap.*, oct., p. 15.)
» Borelli. Nouveau traitement sûr et efficace des granulations palpébrales. (*Giorn. d'Ophthalm. ital.*, t. I.)
» Hildege. Du traitement des granulations par Borelli. (*Dubl. med. Gaz.* sept., p. 15.)

1859. Blodig. Zur Therapie der scrofuleusen Lichtscheu. (*Zeitschr. d. k. k. Ges. d. Aerzte z. Wien*, n° 43.)

» Sengel. Des corps étrangers de la conjonctive et du globe oculaire. Thèse de Strasbourg, in-4°, p. 52.

» Warlomont. L'ophthalmie dite militaire à l'Académie royale de médecine de Belgique. (*Ann. d'Ocul.*, t. XLI, p. 49, 135 et 213, t. XLII, p. 32, résumé p. 70.)

» Sichel (J.). Du traitement chirurgical des granulations palpébrales, exposé dans un des livres hippocratiques. (*Ibid.*, p. 219.)

1860. Graefe (A. v.). Ueber die künstliche Verminderung des Liddruckes in Sonderheit über die Spaltung der æussern Lid-Commissur zu dem genannten Zwecke. (*Arch. f. Ophthalm.*, t. VI, A. 2, p. 123.)

» — Ueber die Simon'schen Glycerinsalben in ophthalmiatrischer Beziehung. (*Ibid.*, p. 133.)

» — Ueber die Anwendung lauer und warmer Ueberschlæge bei gewissen Ophthalmieen. (*Ibid.*, p. 133.)

» Jacobson. Bemerkungen über sporadische und epidemische diphtheritis conjunctivæ. (*Ibid.*, p. 180.)

» Mackenzie. On « so called diphteritic ophthalmia ». (*Oph. Hos. Rep.*, n° X, p. 175.)

» Weber (A.). Trachom auf die conjunctiva bulbi beschrænkt. (*Arch. f. Ophth.*, t. VII, A. 1, p. 62.)

» Graefe (A. v.). Dermoidgeschwulste, Lipome, Cancroid der conjunctiva und der cornea. (*Ibid.*, p. 1, 3 et 9.)

» Loeffler. Ueber die Maasregeln, welche zur Tilgung der ansteckenden Augenkrankheiten in der preuss. Marine gegenwærtig erforderlich sind. (*Preuss. milit.-ærztl. Zeitg.*, n°s 16, 17 et 18.)

» Recton. De l'ophthalmie blennorrhagique. Thèse de Paris, in-4°, p. 26.

» Ritter. Der Druckverband bei ophthalmo-blennorrhœa neonatorum. Diss. inaugur. Dorpat.

» Cordier. L'ophthalmie purulente en Syrie. (*Gaz. des hôp.*, n° 109.)

» Jobert (de Lamballe). Cure radicale du pterygium. (*Monit. des sciences méd.*, n° 87.)

» Foucher. De la glycérine dans les ophthalmies. (*Bullet. de thérap.*, août.)

» Marinetti. Observation de conjonctivite intermittente. (*Gazz. degli Ospid di Genova*, févr.)

» Recklinghausen. Ueber das Eindringen unlœslicher Substanzen durch die unverletzte Oberhaut (action du calomel sur la conjonctive). (*Arch. f. pathol. Anat.*, t. XIV, p. 479.)

» Warlomont. Symblépharon étendu suite de brûlure, opéré par le procédé de M. Laugier. Guérison. (*Journ. de méd. de Bruxelles*, mars, et *Ann. d'Ocul.*, t. XLIII, p. 99.)

» — Production épithéliale de la conjonctive sclérotico-kératique. (*Ibid.*, t. XLIV, p. 253.)

» De Condé. Des indications thérapeutiques dans certaines ophthalmies. (*Arch. belg. de méd. mil.*, janv., et *Gaz. hebd.*, p. 225.)

» Pridgin Teale. On the relief of symblepharon by transplantation of conjunctiva. (*Ophthalm. Hosp. Rep.*, n° 3, p. 253.)

» Streatfeild. Much edema with slight conjunctivitis recurring alternatively in the two eyes. (*Ibid.*, n° 9, p. 248.)

» Wordsworth. On the employement of metallic and glass shilds in the treatment of symblepharon. (*Ibid.*, n° 15, p. 216.)

» Froebelius. Pterygium sarcomatosum super. des rechten Auges mit vollkommener Ueberwucherung, etc. (*Med. Zeitschr. Russl.*, n° 20.)

» Hesser. Ueber Trichiasisoperationen bei conjunctivitis chronica mit Schrumpfung der conjunctiva. (*Oesterr. Zeitschr. f. pract. Heilk.*, n° 38.)

» Warlomont. Observation d'ophthalmie diphthéritique. (*Journ. de méd. de Bruxelles*, sept., et *Ann. d'Ocul.*, t. XLIV, p. 150.)

1861. Warlomont. Cancer mélanique de la conjonctive. (*Gaz. des hôp.*, n° 70.)
» Kittel. Subconjunctivale cyste auf der sclera (*Allgem. Wiener med. Zeigt.*, n° 18.)
» Pagenstecher et Saemisch. Klinische Beobachtungen aus der Augenheilanstalt zu Wiesbaden. In-8°, p. 80, et *Ann. d'Ocul.*, t. XLVII, p. 146.)
» Vose Salomon. Epiphora suite de conjonctivite purulente. (*Brit. med. Journ.*, 26 janv.)
» Hays. Opération d'un symblépharon. Succès. (*Amer. Journ.*, janv.)
» Althof. Cancroid der conjunctiva bulbi. (*Arch. f. Ophthalm.*, t. VIII, A. 1, p. 137.)
» Hedaeus. Melanotische Geschwulst auf der Hornhautgrenze. (*Ibid.*, p. 314.)
» Fano. Ablation d'un cancer mélanique de la conjonctive. (*Gaz. des hôp.*, n° 70.)
» Jacobson. Zur Entscheidung der Frage über den diphtheritischen Process des Auges. (*Königsb. med. Jahrb.*, t. III, p. 78.)
» Kraus. Drei Fælle von warzenförmigen Excrescenzen der Bindehaut (Aphorismen aus der augenærztlichen Praxis). (*Zeitschr. f. Wundærzte u. Geburtsh.*, t. XIV, p. 298.)
» France (John). Éruptions syphilitiques de la conjonctive. (*Guy's Hosp. Rep.*, vol. VII, p. 109.)
» Raimondo di Kalb. Riflessi sulla conjunctivite granulosa, etc. Asti, in-8°.
» Wecker. De la conjonctivite purulente et de la diphthérie de la conjonctive au point de vue du diagnostic et de la thérapeutique. Thèse de Paris, in-4°, p. 87.
» Lunda. Die Augenblennorrhœ vom feldærztlichen Standpunkte betrachtet, etc. Wien, in-8°.
» Leiblinger. Epitheliom auf der Sclerabindehaut. (*Allg. Wiener med. Zeitg.*, n° 20.)
» Rey. Conjonctivite diphthéritique de l'œil droit. (*Bullet. méd. du Nord de la France*, p. 298.)
» Frey. Ueber die Lymphbahnen der Trachomdrüsen. (*Vierteljahrschr. der naturforschenden Gesellsch. in Zurich*, t. VII.)
» Doumic. Sur quelques points de l'histoire de la conjonctivite exanthématique. (*Soc. de med. pratique*, 6 juin, et *Ann. d'Ocul.*, t. XLVI, p. 164.)
» Quadri. De l'ophthalmie militaire dans l'Italie méridionale. (*Ibid.*, p. 203.)
1862. Pastoret et Alban. De l'action du perchlorure de fer dans les ophthalmies. (*Gaz. des hôp.*, n° 24.)
» Geissler (Arth.). Die Lehre von der ophthalmia militaris. (*Schmidt's Jahrb.*, t. CXVI, p. 81.)
» Pagenstecher et Saemisch. Klinische Beobachtungen aus der Augenheilanstalt zu Wiesbaden. Wiesbaden, in-8°, p. 133, et *Ann. d'Ocul.*, t. XLIX, p. 64.
» Wecker. Du bioxyde de mercure hydraté, ou précipité jaune, et de son action dans les cas de conjonctivite pustuleuse et de kératite superficielle. (*Bullet. de thérap.*, 15 janv.)
» — De l'eau chaude en compresses dans le traitement des maladies des yeux. (*Ibid.*, 30 mars.)
» Prager. Die sogenannte milit. Ophthalmie vor der k. belg. med. Academie. *Kœnigsb. Jahrb.*, i. III, p. 275.)
» Wewerka. Ueber Augenblennorrhoen. (*Allg. Wien. med. Zeitg.*, n° 43.)
» Ceulon. De l'ophthalmie des nouveau-nés. Thèse de Montpellier, in-8°, p. 63.)
» Debout. De l'emploi des pommades au glycérolé d'amidon dans les ophthalmies. (*Bullet. de thérap.*, t. LXII, 15 janv.)
» Bricheteau. La douche oculaire contre l'ophthalmie des nouveau-nés. (*Ibid.*, t. LXIII, nov. et déc.)
» Grosz. Ueber die ægyptische Militair-Ophthalmie (Trachom). *Wiener med. Wochenschr.*, n° 5.)
» Abbate. Dell' ottalmia egiziana, etc. Paris, in-4°, p. 26. (Extrait des Mém. de l'Institut égypt., t. I.)

1862. Demme. Fall von primitivem Auftreten eiuess Cancroids unter der Form einer phlyctenulœsen Augenentzündung. (*Schweiz. Zeitschr. f. Heilk.*, nos 1, 3 et 4.)
1863. Arlt. Ophthalmia catarrhalis epidemica. (*Wien. med. Wochenschr.*, n° 3.)
» Welz. Ueber Diphtheritis und Blennorrhœ. (*Klin. Monatsbl.*, t. I, p. 433.)
» Becker (Otto). Angebornes Kolobom des linken oberen Augenlides, subconjunctivale Lipome, Cilien auf der conjunctiva, etc. (*Spital's Zeitg.*, nos 16, 17 et 18.)
» Prosoroff. Ueber die phys. Wirkung von Arzneistoffen auf die Lidbindehaut in histol. Beziehung. (Inaug. Diss., Petersb., et *Petersb. Med. Zeit.*, nos 5 et 4.)
» Bader. Report of cases of granular conjunctivitis treated by inoculation with pus. (*Ophthalm. Hosp. Rep.*, t. XVIII, p. 27.)
» Snellen. Observations on the diseases of the cornea and conjunctiva. (*Ibid.*, p. 58.)
» Boult (Ed.). A case of epithelioma of the conjunctiva. (*Ibid.*, p. 67.)
» Wordsworth. A case of xeroma produced by a strong solution of nitrate of silver dropped on the conjunctive, etc. (*Ibid.*, p. 110.)
» Cannes et Scanezini. Traitement des granulations avec de l'urine rendue balsamique par l'emploi du copahu. (*Bullet. de thérap.*, 15 sept.)
» Walker. Traitement de l'ophthalmie granuleuse par l'inoculation de l'ophthalmie blennorrhagique. (*Edinb. med. Journ.*, févr.)
» Jarjavay. Conjonctivite purulente blennorrhagique. (*Gaz. des hôp.*, n° 140.)
» Quistarp. Blepharo-ophthalmia neonatorum. (*Deutsche Klinik*, n° 52.)
» Coursserant. De l'ophthalmie catarrhale granulaire des armées. Compte rendu du Congrès per. intern. Paris, p. 48.
» Furnari. Sur l'ophthalmie de l'Afrique ou des armées. (*Ibid.*, p. 81.)
» Anagnostakis. Contributions historiques à la pathologie et à la thérapeutique des granulations palpébrales. (*Ibid.*, p. 115.)
» Williams. De l'inoculation dans le pannus. (*Ibid.*, p. 137.)
» Hairion. Parallèle entre l'inoculation blennorrhagique et la tonsure conjonctive dans le traitement du pannus. (*Ibid.*, p. 179.)
» Kabath (de). Note sur l'ophthalmie des armées. (*Ibid.*, p. 226.)
» Kleinschmidt. Ueber die Drüsen der conjunctiva. (*Arch. f. Ophthalm.*, t. IX, A. 3, p. 145.)
» Bouisson. Ophthalmie produite par le soufrage des vignes. (*Gaz. des hôp.*, n° 96.)
» Hart. Traitement de l'ophthalmie purulente. (*Lancet*, 10 sept.)
» Wordsworth. De l'ophthalmie purul. des enfants. (*Brit. med. Journ.*, 2 mai.)
» Warlomont. Du sulfate de cuivre à hautes doses dans le traitement des ophthalmies externes. (*Klin. Monatsbl.*, t. I, et *Ann. d'Ocul.*, t. LI, p. 256.)
» Ambrosoli. Ueber syphilitische conjunctivitis. (*Gaz. Lomb.*, n° 26.)
» Bitot. D'une affection conjonctivale dans l'héméralopie. (*Gaz. heb.*, n° 18.)
» Garrido. Ophthalmie phlycténulaire. (*El siglo med.*, oct.)
» Fronmüller. Conjunctivitis membranacea. (*Memorabilien*, t. VIII, 5.)
» Magni. Kérato-conjonctivitis gommeuse. (*Giorn. d'Ophthalm. ital.*, et *Ann. d'Ocul.*, t. LI, p. 115.)
» Mariano. Sur le piquage (punzecchiamento) comme moyen curatif des granulations conjonctivales. (*Ibid.*, et t. LI, p. 120.)
» Hulme (Ch.). Trois cas de conjonctivite accompagnés de dépôts fibrineux dans les paupières. (*Med. Times and Gaz.*, 31 oct.)
» Lepore. Della congiunctivite purulenta riflessioni. Nice, in-8°, p. 23.)
» Gradenigo. Pochi ceuni sulla diphtherite oculare, sulla relazione d'un caso osservato nel novombre decorso. (*Giorn. Veneto di sc. med.*, févr. et mars.)
1864. Winter. Künstliche Erzeugung des Pterygiums. (*Schmidt's Jahrb.*, t. 124, p. 268.)
» Delgado. De la mancha hemeralopica descrita por Mr. Bitol, etc. (*Pabellon méd.*, juillet et août.)

1864. Berlin. Anwendung feuchter Wærme in einem Falle von diphtheritis conjunctivæ. Historisches. (*Klin. Monatsbl.*, t. II, p. 259.)
» Arlt. Ueber acne rosacea und lupus. (*Ibid.*, p. 329.)
» Berthier. De la conjonctivite maniaque. (*Gaz. des hôp.*, n° 17.)
» Lawson. Inoculation and syndectomy. (*Ophthalm. Hosp. Rep.*, mai, p. 182.)
» Bader. Report on cases of pannus (vascular cornea) with and without granular conjunctiva, treated by inoculation. (*Ibid.*, t. IV, part 3, p. 269.)
» Courcelles (Th.). De l'ophthalmie diphthéritique. Thèse de Strasbourg.
» Donders. Étude sur les vaisseaux visibles à l'extérieur de l'œil, traduit et analysé par le docteur Dor. (*Ann. d'Ocul.*, t. LII, p. 189, et *Klin. Monatsbl.*, t. II, p. 422.)
» Graefe (A. v.). Ueber die aqua chlori. (*Klin. Monatsbl.*, t. II, p. 392, et *Arch. f. Ophthalm.*, t. X, A. 2, p. 191.)
» — Dermoïde. (*Arch. f. Ophthalm.*, t. X, A. 2, p. 214.)
» Stellwag (de Carion). Lehrbuch der pract. Augenheilkunde. 9. Abschn. Entzündungen der Bindehaut. Wien, in-8°.
» Graefe (Alf.). Ueber contagiœse Augenentzündungen. (*Deutsche Klinik*, n° 8.)
» Fortin (Ed.). Quelques considérations sur le traitement de l'ophthalmie purulente chez les nouveau-nés et chez les jeunes enfants. Evreux, in-8°, p. 31.
» Carter (Rob.). Tartre stibié dans l'ophthalmie scrofuleuse. (*Brit. med. Journ.*, juillet, n° 23, p. 102.)
» Hairion. Discours prononcé dans la discussion sur l'ophthalmie des armées à l'Académie royale de médecine de Belgique. Bruxelles, in-8°, p. 98, 3 pl.
» Bader. Traitement des granulations conjonctivales au moyen de l'inoculation. (*Guy's Hosp. Rep.*, série X, p. 60.)
» Beletzky. Ueber die Granulationen der Lidbindehaut oder die sogenannte ophthalmia militaris. Petersburg, inaug. diss., et *Petersb. med. Zeitg.*, n°s 3 et 4.)
» Reiner. Ueber Croup der Bindehaut. (*Allg. Wien. med. Zeitg.*, n°s 45 et 46.)
» Leber (Th.). Ueber das Blutgefæsssystem des Auges. (*Klin. Monatsbl.*, t. II, p. 299.)
1865. Prosoroff. Ueber die Eiterbildung auf der Augenlid-Conjunctiva. (*Arch. f. Ophthalm.*, t. XI, A. 2, p. 135.)
» — Ueber die Wirkung der verschiedenen Arzeneistoffe auf die Bindehaut des Augenlides. (*Ibid.*, t. IX, A. 2, p. 142.)
» Koller. Ueber conjunctivitis scrofulosa und die Anwendung der Pagenstecherschen Salbe. (*Oesterr. Zeitschr. f. pract. Heilk.*, n°s 1 et 3.)
» Walton (Haynes). Remarks on the contagions Affection of the Eye. (*Med. Tim. and Gaz.*, 27 May.)
» Rohde. Cysticercus cellulosæ subconjunctivalis. (*Berl. klin. Wochenschr.*, n° 13.)
» Seggel. Zur Lehre von den contagieusen Krankheiten der Bindehaut. (*Bayer. ærztl. Intelligenzbl.*, n° 17.)
» Stellwag (de Carrion). Ueber die Anwendung des gelben amorphen Quecksilberoxydes (Pagenstecher'sche Salbe) in der Augenheilkunde. (*Wien. med. Wochenschr.*, n°s 25 et 26.)
» Windsor (John). Ulcères syphilitiques de la conjonctive des paupières. (*Brit. med. Journ.*, 18 mars.)
» Hancock. On catarrhal ophthalmie. (*Ibid.*, 24 juin.)
» Gosselin. Ophthalmie purulente blennorrhagique guérie par des injections d'eau et d'alcool, etc. (*Gaz. des hôp.*, n° 61.)
» Hutchinson. Vascular cornea and gremular lids of nine years standing, cure by purulent inoculation after peritomy. (*Med. Times and Gaz.*, juin 17.)
» Leber. Anatom. Untersuchungen über die Blutgefæsse des Auges. Wien, in-4°.
» Magni. Lezioni teoriche di oftalmiatria. Malattie della congiuntiva e della cornea. Bologna, in-8°, p. 175.
» Decondi. Chapitre de l'histoire de l'ophthalmie dite militaire, etc. Bruxelles, in-8°, p. 64.

1865. Clemens. Ueber Behandlung der blepharo-ophthalmia neonatorum. (*Würzb. med. Zeitschr.*, nos 1 et 2.)
» Graefe (Alfred). Ueber Blennorrhœ der Neugebornen. (*Klin. Monatsbl.*, t. III, p. 370.)
» Snellen. Bydrage tot de Geschiedenis der Oogziekte heerschende in de Rijksgestichten Veenheuzen en Ommerschaus. Utrecht, in-8°, p. 100.)
» Heynes Walton. Remarks on the contagious affections of the eye. (*Med. Times and Gaz.*, 27 mai.)
» Pagenstecher. The yellow amorphous oxide of mercury and its applications in conjunctivitis and corneitis phlyktenulosa. (*Ophthalm. Review*, n° 6, juill.)
» Carter. On hot and cold compresses in eye diseases. (*Ibid.*, p. 126.)
» Delgado. Traitement de l'ophthalmie des nouveau-nés. (*El Pabellon* n° 49, et *Klin. Monatsbl.*, t. IV, p. 214.)
» Fonssagrives. Du caractère névralgique de la photophobie qui complique certaines ophthalmies, notamment l'ophth. phlycténulaire, et de son traitement (recommandé) par le sulfate de quinine. (*Bull. de thér.*, janv.)
» Camparan. Sequestre enkysté simulant un polype de la conjonctive. (*Gaz. des hôp.*, n° 13.)
» Collis. Sur l'ophthalmie blennorrhagique. (*Dubl. quart. Journ.*, t. XXXV, p. 5.)
» Rieux (Léon). De la douche oculaire en ophthalmothérapie. Lyon, in-8°, p. 86.
» Tillot. De la pulvérisation appliquée aux ophthalmies chroniques. (*Bull. de thér.*, 31 avril.)
» Lawson. Treatment of two cases of pterygium by transplantation. (*Ophthalm Hosp. Rep.*, t. V, p. 45.)
» Sprague. Nævus de la conjonctive. (*Bost. med. Journ.*, déc.)
1866. Rizet. Kyste pileux de la conjonctive. (*Ann. d'Ocul.*, t. LV, p. 29.)
» Cyr (Jules). Note sur la pulvérisation appliquée aux maladies des yeux. (*Ibid.*, p. 232.)
» Serres (d'Alais). Granulations du cartilage tarse supérieur entretenant les kératites et altérant la transparence de la cornée, traitées avec succès, par l'acide chromique monohydraté. (*Soc. de chir.*, 17 janv., et *Ann. d'Ocul.*, t. LVI, p. 78.)
» Williams (E.). De l'onguent citrin-brun dans la blépharite ciliaire et la conjonctivite phlycténulaire. (*Transact. of the Amer. med. Associat.*, et *Ann. d'Ocul.*, t. LVI, p. 298.)
» Graefe (A. v.). Ungewöhnliche Form von Dermoïd. (*Arch. f. Ophthalm.*, t. XII, A. 2, p. 226.)
» Krause (W.). Ueber die Nervenendigung in der conjunctiva tarsi. (*Ibid.*, p. 296.)
» Küchler. Discussion sur l'ophthalmie purulente des nouveau-nés à la Société de chirurgie. (*Gaz. des hôp.*, n° 26, p. 29.)
» Guépin (A. V.). De l'emploi du laudanum dans les collyres. (*Journ. de Bord.*, mai, p. 273.)
» Guersan. La conjonctivite oculo-palpébrale chez les enfants. (*Bullet. de thérap.*, 15 avril.)
» Zancarol. De l'ophthalmie dite égyptienne. (*Lancetta medica Egiziana*, juin.)
» Huguenin et Frey. Ueber die Trachomdrüsen oder Lymphfollikel der conjunctiva. (*Zeitschr. f. wissenschaftl. Zoologie*, t. XVI, p. 215.)
» Prückhauer (H.). Zur Behandlung der blennorrhagischen Ophthalmie der Neugeborenen. (*Bayer. ärztl. Intelligenzbl.*, n° 44.)
» Winter (Alex.). Experimentalstudien über die Pathologie des Flügelfelles. Erlangen, in-8°, p. 52, 3 pl.
» Gaché. De l'ophthalmie purulente. Thèse de Paris, in-4°.
» Raynaud (Cyr.). De l'ophthalmie diphthéritique. Thèse de Paris, in-8°, p. 116.
1867. Dorovini. Recherches sur l'ophthalmie militaire (Nyctron, instrument pour le piquage des granulations). Paris, in-8°.
» Wecker. Des lésions syphilitiques de la conjonctive. (*Pabellon medico*, 27 mars.)

EXPLICATION DE LA PLANCHE I.

Fig. 1 et 2. — Corpuscules terminaux claviformes de la conjonctive bulbaire fraîche du veau, sans addition ; grossissement, 350. *a.* fibre terminale ; *b.* extrémité de cette fibre renflée en forme de massue ; *c.* noyau de l'enveloppe cellulaire : entre cette dernière et la fibre terminale se trouve la substance finement granulée, d'un aspect mat, qui forme le contenu principal du corpuscule terminal claviforme.

Fig. 3. — Corpuscule claviforme de la conjonctive bulbaire de l'homme, examinée trois heures après la mort, sans addition ; grossissement, 350. Les fibrilles nerveuses à double contour (*c*) marchent les unes à côté des autres, et après avoir formé un nœud entrelacé plusieurs fois, entrent dans le gros corpuscule. Des fibres terminales qui proviennent des fibrilles nerveuses à double contour, une se termine en *a* par un léger renflement, *bb*.

Fig. 4. — Corpuscule terminal claviforme de la conjonctive bulbaire de l'homme, examinée huit heures après la mort, sans addition ; grossissement, 350. Dans ce corpuscule vient se terminer une seule fibrille nerveuse à double contour, sans donner d'autres embranchements : *a.* fibre terminale tortueuse ; *b.* terminaison de cette fibre en forme de massue ; *c.* substance finement granulée du corpuscule ; *d.* noyau de l'enveloppe cellulaire.

Fig. 5. — Follicule lymphatique de la face postérieure de la troisième paupière du cochon, examinée à l'état frais, sans addition, sous un grossissement de 120 diamètres.

Fig. 6. — Glande en acinus du cul-de-sac conjonctival de la paupière supérieure de l'homme. Le conduit excréteur (*a*) a une direction légèrement tortueuse et s'abouche en (*bb*) sur la surface libre de la conjonctive, Grossissement, 80.

Fig. 7. — Section perpendiculaire de l'anneau conjonctival du bord supérieur de la cornée chez l'homme ; grossissement, 250. L'œil avait séjourné pendant quelques semaines dans une solution aqueuse de bichromate de potasse, dans la proportion de 0,5 pour 100. La préparation est traitée par la soude ; les tractus de tissu cellulaire de la conjonctive divisée (découverts par M. Manz), qui se prolongent sur le bord de la cornée, paraissent sous forme de papilles (*a*), entre lesquelles se trouve une couche épaisse d'épithélium pavimenteux stratifié (*bb*).

MALADIES DE LA SCLÉROTIQUE, DE LA CORNÉE, DE L'IRIS ET DE LA CHOROIDE.

ANATOMIE ET PHYSIOLOGIE

PAR M. LE PROFESSEUR W. MANZ.

SCLÉROTIQUE ET CORNÉE.

Si l'œil doit sa forme sphérique aux milieux réfringents qui le constituent essentiellement, c'est surtout aux membranes qui l'enveloppent que revient le rôle de lui conserver cette forme. Parmi ces membranes, la plus externe est celle qui, par ses qualités physiques, est le plus propre à remplir ce but.

Depuis longtemps les anatomistes et les physiologistes y ont considéré deux parties distinctes : l'une antérieure et transparente, la cornée ; l'autre postérieure, opaque et plus grande que la première, la sclérotique. L'ensemble de ces deux parties constitue pour les milieux de l'œil une enveloppe entièrement close, sauf dans le point où elle est traversée par le nerf optique. Toutefois, même en ce point, elle n'est pas, à proprement parler, perforée ; car la sclérotique fournit là une expansion au travers de laquelle s'exprime, pour ainsi dire, le nerf optique, et elle se confond, d'autre part, avec la gaîne fibreuse de ce nerf. C'est pour ce motif que quelques auteurs ont pu, sans trop s'aventurer, regarder la sclérotique comme un épanouissement de la gaîne du nerf optique. Des deux parties de l'enveloppe extérieure, la cornée est la seule qui soit exposée, presque sans protection, à l'air libre, quand les paupières ne la recouvrent pas. La sclérotique est, au contraire, doublée antérieurement par la conjonctive, puis, lorsque cette dernière l'abandonne pour se réfléchir sur les paupières, par les annexes de l'œil et les parois de l'orbite.

Les attaches qui unissent la sclérotique aux parties voisines sont généralement très-lâches : elles n'offrent de résistance qu'au niveau de l'insertion des muscles extrinsèques et à l'entrée du nerf optique. Il ne faut pas attribuer cette résistance à l'interposition d'un tissu spécial, mais bien à la suraddition des éléments fibreux appartenant à la terminaison des muscles de l'œil et à la gaîne du nerf optique.

Le globe de l'œil est comme enchâssé dans une sorte de capsule fibreuse

dont l'existence, parfaitement démontrée dans presque toute son étendue, reste néanmoins virtuelle en quelques points. Elle est formée, d'un côté, par la gaîne celluleuse qui accompagne le nerf optique dès son entrée dans l'orbite ; de l'autre, par le ligament tarso-orbitaire qui sera décrit avec les annexes de l'œil.

La face interne de cette capsule est lisse, et son aspect rappelle celui des synoviales. Elle adhère à la sclérotique par un tissu lâche qui ne se condense que vers la périphérie de la cornée. Elle est depuis longtemps connue sous le nom de capsule de Tenon.

On décrit la sclérotique comme une membrane fibreuse, et nous acceptons cette dénomination, si l'on nous accorde qu'elle n'est pas prise ici dans son acception la plus rigoureuse ; en effet, abstraction faite du nombre considérable des éléments élastiques qui s'y rencontrent, nous trouvons que la texture fibrillaire de la sclérotique est très-incomplète, et que sur différents points elle est à peine indiquée.

Les fibres qui constituent cette membrane diffèrent peu de l'élément fondamental du tissu cellulaire. L'épaisseur en est variable : à l'état frais, elles sont homogènes, un peu luisantes. Si on les déchire et qu'on les soumette à l'action des réactifs, de l'acide acétique par exemple, elles se fendillent aisément et se décomposent en un grand nombre de fibrilles.

Quant à leur direction, les faisceaux fibreux de la sclérotique sont le plus souvent rectilignes, sans flexuosités. Ces faisceaux se touchent et s'anastomosent sous des angles très-aigus. Ils forment ainsi des mailles plus ou moins grandes occupées tantôt, et c'est le cas le plus rare, par des vaisseaux, tantôt par d'autres faisceaux plus petits entrecroisés de la même façon. Ces amas de fibres que l'on pourrait, vu leur largeur, prendre sur quelques points pour des couches distinctes, suivent particulièrement deux directions qui sont parallèles l'une au méridien, l'autre à l'équateur du globe oculaire (en admettant pour l'œil un pôle à chaque extrémité de son axe antéro-postérieur). La première de ces dispositions n'est bien accusée que sur quelques parties de la sclérotique ; c'est principalement au second de ces modes d'arrangement qu'obéissent les fibres. Les couches équatoriales, dont les fibres ne suivent pas mathématiquement, il faut l'avouer, la direction que nous avons indiquée, sont en nombre prédominant au voisinage de la cornée et de l'insertion des muscles obliques dont les extrémités tendineuses s'enfoncent dans l'épaisseur de la sclérotique. Le point de départ des couches méridiennes se trouve au voisinage de l'orifice destiné au nerf optique, et de l'insertion des muscles droits.

D'après M. Lœwig, il ne faut pas, comme l'ont fait quelques auteurs, admettre l'existence d'agglomérations de fibres disposées en spirales. En général, il est impossible de suivre soit une couche, soit un faisceau de fibres sur toute une zone, ou même sur une étendue un peu notable de la scléro-

tique ; en sorte qu'on ne saurait isoler complétement un de ses éléments, ou, ce qui revient au même, le poursuivre depuis sa naissance jusqu'à sa terminaison.

En pratiquant des sections suivant les méridiens de la sclérotique, on voit que les fibres de cet ordre sont d'autant plus courtes et d'autant plus souvent interrompues par les faisceaux équatoriaux qu'on se rapproche plus du pôle postérieur. Comme on peut, en quelque sorte, prendre l'insertion du nerf optique pour origine de la sclérotique, il n'est pas surprenant que les éléments de cette enveloppe offrent en ce point leur plus haut degré de concentration, en sorte qu'elle atteigne à ce niveau son maximum d'épaisseur. Là, cette épaisseur est de $1^{mm},26$; elle diminue à mesure qu'on l'envisage plus près du cercle équatorial du globe, derrière lequel elle n'est plus que de $0^{mm},45$; au delà elle augmente de nouveau, car la sclérotique est bientôt pénétrée par les tendons des muscles et le ligament tarso-orbitaire, ce qui ramène son épaisseur à $0^{mm},9$. Outre les fibres ou éléments fondamentaux du tissu cellulaire que nous présente la sclérotique, nous devons y signaler deux autres éléments anatomiques : l'un accessoire constant du tissu cellulaire, l'autre qu'on y trouve fréquemment. Entre les faisceaux de fibres et dans ces faisceaux même se voient, en grand nombre, des corpuscules de tissu cellulaire souvent pigmentés et pourvus de prolongements assez étendus qui s'anastomosent avec les prolongements des corpuscules voisins. Leur arrangement est loin d'être aussi régulier que dans la cornée. Ils semblent même manquer complétement sur quelques points.

Les fibres élastiques de la sclérotique sont, en général, de la petite espèce, et forment le réseau à larges mailles dont il vient d'être question et dont sont enveloppés les faisceaux de fibres du tissu cellulaire ; ce réseau, gagnant en épaisseur vers la choroïde, a été désigné par quelques auteurs comme une couche élastique. Ces fibres élastiques, au moins au voisinage de leurs points nodaux, semblent creusées d'un canal, ce que démontre leur aspect nacré quand on les examine par transparence, et leur couleur noire quand on les observe à l'aide de la lumière réfléchie (corpuscules couleur craie de Huschke). On pense que, pendant la vie, ces réseaux élastiques servent de conduit à un plasma et représentent en quelque sorte des conduits nourriciers de la sclérotique. Cela est d'autant plus probable que cette membrane se caractérise par sa pauvreté en vaisseaux sanguins.

Les rares *vaisseaux* de la sclérotique naissent des vaisseaux ciliaires antérieurs et des musculaires : ceux-ci courent sur la face interne et sur la face externe de la sclérotique, en n'y fournissant que des branches grêles et disséminées. La rapidité surprenante avec laquelle guérissent les plaies de la sclérotique et se réparent les pertes de substance de cette enveloppe prouve suffisamment que la nutrition y est active ; mais ce fait ne s'expliquerait pas si l'on ne tenait compte que d'un réseau capillaire à larges mailles. Ces

capillaires naissent des artères ciliaires antérieures et postérieures, dont les émanations forment d'abord un réseau à la surface de la sclérotique, réseau dans lequel, le plus souvent, une artère se trouve accompagnée de deux veines (Leber). De la partie *antérieure* de ce réseau naissent des branches perforantes qui se rendent au muscle ciliaire et dont les branches terminales contribuent à former le « réseau à anses marginales » de la cornée. La partie *postérieure* du réseau en question, située en arrière, sur la sclérotique, provient des artères ciliaires postérieures et envoie des branches qui s'anastomosent avec les branches perforantes et de plus une ou deux petites artères, qui se rendent, vers l'entrée du nerf optique, au cercle vasculaire situé en cet endroit (Leber) (1). Ce cercle de vaisseaux offre un grand intérêt, parce que c'est par lui qu'est rétablie l'anastomose indirecte entre le système vasculaire de la choroïde et celui du nerf optique et de la rétine.

La sclérotique est encore moins pourvue de *nerfs* que de vaisseaux. Il y a plus : la découverte récente de ces nerfs par M. Bochdalek a été contestée par plusieurs anatomistes (Arnold, Kölliker), et, depuis, leur existence n'a pas été démontrée. Toutefois, l'absence complète d'éléments nerveux dans la sclérotique, au milieu de tissus qui en sont abondamment pourvus, nous semble peu probable.

Le mode de réunion de la gaîne du nerf optique avec la sclérotique est digne d'arrêter notre attention (fig. 2). On sait que le nerf optique possède

Fig. 2 (*).

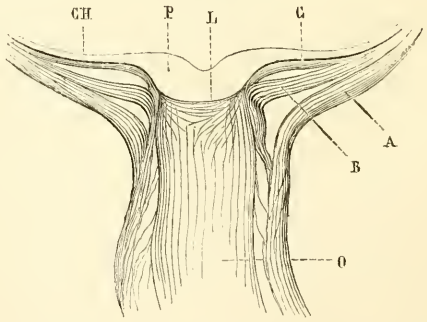

deux enveloppes : l'une externe, très-dense, composée de faisceaux de tissu cellulaire entrelacés ; l'autre interne, composée de mailles lâches semblables

(*) Fig. 2. — O, nerf optique ; CH, choroïde ; P, papille ; L, lame criblée ; A, couche externe ; B, couche moyenne ; C, couche interne constituant essentiellement la lame criblée, bien que la choroïde participe par quelques fibres à la formation de la partie antérieure de cette lame. Les trois couches sont fournies par la gaîne externe du nerf.

(1) Th. Leber, *Anat. Untersuchungen über die Blutgefässe des mensch. Auges.* Vienne, 1865.

à celles du tissu cellulaire sous-cutané. Celle-ci naît de la face interne de la première par des faisceaux qui s'en détachent, et dont les fibres se désunissent pour pénétrer dans le nerf optique lui-même et se confondre avec le névrilème des faisceaux nerveux. La gaîne externe est la seule qui abandonne le nerf optique à son entrée dans l'œil, pour s'épanouir sur la face postérieure de la sclérotique et y former, en s'épanouissant, une sorte de zone (fig. 2, A) ; mais toutes les fibres de cette gaîne ne suivent pas ce trajet. Il en est qui se relient plus intimement au nerf optique (fig. 2, B), traversent avec lui l'orifice sclérotical externe, puis, se recourbant sous un angle plus ou moins droit, se perdent dans la sclérotique en y formant une seconde couche. Enfin, les fibres les plus internes de la gaîne externe du nerf optique constituent sur la couche précédente une dernière couche (fig. 2, C), en même temps qu'elles donnent naissance à une bandelette tendue transversalement dans le nerf optique et représentant la membrane criblée.

La sclérotique et la cornée se continuent l'une avec l'autre sans interruption. Leur différence intime de texture est, comme le microscope le démontre, aussi faible qu'est grande leur différence d'aspect extérieur, et celle-ci est telle qu'on a longtemps regardé la cornée comme enchâssée dans la sclérotique à la façon d'un verre de montre. Tandis que l'histologie et l'embryogénie nous engagent à voir dans la cornée et dans la sclérotique une membrane unique, leurs différences physico-chimiques font supposer ces tissus très-différents au point de vue de la structure. De cette discordance naîtra une étude remplie d'intérêt. Les relations qu'on a voulu trouver entre les fonctions optiques de la cornée, la texture de cette membrane et les singularités qu'elle présente, ont depuis longtemps attiré l'attention des anatomistes.

Nous distinguons, d'avant en arrière, dans la cornée, trois couches facilement séparables et de nature différente : 1° l'épithélium ; 2° le tissu cornéen propre ; 3° la membrane de Descemet, pourvue elle-même d'un épithélium à sa face postérieure. La couche propre de la cornée, de toutes la plus épaisse, est composée essentiellement de substance amorphe et des éléments de tissu cellulaire connus sous le nom de corpuscules de la cornée. La structure de la substance interlamellaire a été décrite par les uns comme lamelleuse ou fibrillaire, comme homogène par les autres. On peut bien résoudre cette question sur une coupe pratiquée perpendiculairement à la surface de la cornée, mais il faut que cette coupe soit faite sans le moindre tiraillement. On voit alors nettement la substance homogène intercellulaire, puis les cellules et les prolongements anastomotiques qu'elles envoient. Ces cellules se présentent, dans la section, sous forme de stries ou de lignes ponctuées parallèles aux faces de la cornée L'action des réactifs ou des moyens mécaniques qui altèrent l'un ou l'autre des éléments dont nous venons de parler, en en modifiant l'aspect, facilite singulièrement cette

étude. Mais si l'on change les procédés de préparation, on obtient sous le microscope les figures les plus variées. La grande difficulté de ces recherches consiste à faire abstraction des altérations qu'on a dû faire subir aux éléments anatomiques de la cornée, pour saisir leur véritable arrangement. De là la divergence qu'on remarque dans les opinions des auteurs.

Si, par exemple, nous laissons la cornée se dessécher lentement, et si, après y avoir pratiqué des sections perpendiculaires, nous la soumettons à l'action de l'eau qui la gonfle, nous trouvons la cornée composée de bandelettes égales en largeur, claires et transparentes, qui, presque toutes, courent parallèlement à ses surfaces. Entre ces bandelettes sont des intervalles qui apparaissent sous forme de lignes fines et nettement accentuées, ou de fissures assez larges. Ces espaces sont ou complétement vides, ou occupés par de petits corpuscules ronds ou ovalaires, réfractant fortement la lumière et quelquefois finement granuleux, sur la nature desquels on ne peut pas se prononcer. Les bandelettes claires, qui ont, suivant M. Kölliker, une largeur de $0^{mm},0046$ à $0^{mm},009$, peuvent représenter des fibres (faisceaux de fibres) ou des sections de lames. Cette dernière supposition est fondée sur le parallélisme exact que ces bandelettes offrent sur la coupe, mais un examen plus attentif vient la combattre.

On voit, en effet, sur différents points, ces bandelettes se rapprocher les unes des autres, et se confondre de telle sorte que les supérieures viennent se perdre dans celles qui sont au-dessous, et inversement. La cornée n'a donc pas une structure lamelleuse telle qu'elle soit composée d'un certain nombre de couches faciles à isoler ou à distinguer les unes des autres. Quand on examine attentivement des sections faites sur une cornée desséchée, on observe çà et là, surtout vers les bords de la préparation, des lignes plus fines que les espaces interlamellaires, mais parallèles à ces derniers, et qui subdivisent les bandelettes dont il a été question. On les rencontre surtout vers la circonférence de la cornée, où elles suivent une direction spéciale en formant des arcs obliquement dirigés de bas en haut vers la membrane de Bowman, dont nous aurons à parler et où elles semblent se perdre. Ce sont ces lignes que dernièrement MM. J. Arnold(1) et Leber(2) ont, mais à tort, considérées comme des canaux. Elles n'ont assurément rien qui puisse les faire distinguer des autres éléments fibrillaires de la cornée.

S'il faut avouer que ces diverses apparences dénotent une tendance de la substance intercellulaire à se fendiller horizontalement ; d'un autre côté, l'irrégularité des fissures du premier et du second ordre que nous avons signalées, et l'influence que le mode préparatoire employé exerce sur leur

(1) *Die Bindehaut der Hornhaut und der Greisenbogen*, Heidelberg, 1860.

(2) *Ueber die Lymphwege der Hornhaut* (*Klin. Monatsblätter*, janv. et févr. 1866).

existence, nous démontrent qu'elles sont, au moins en partie, des produits artificiels.

En effet, si l'on traite la cornée par certains réactifs, l'acide acétique ou l'acide pyro-acétique, par exemple, on obtient des résultats tout différents. Sur les coupes on ne voit alors ni lamelles, ni fibrilles ; ou bien ces dernières sont à peine indiquées ; mais on observe, au sein d'une substance qui réfracte peu la lumière, des traînées de fibres courtes souvent interrompues, et présentant, d'espace en espace, des épaississements où se voient, dans un milieu finement granuleux, des noyaux fortement réfringents. Ce sont là les corpuscules de la cornée (1), commentés de bien des manières différentes, mais dont l'existence n'est plus révoquée en doute par personne. Des sections horizontales donnent de leur forme une idée plus exacte. Sur de pareilles coupes on voit, assez régulièrement disposées sur différents points, de nombreuses cellules dont le corps est rempli d'une matière finement granuleuse (aspect dû peut-être à l'action du réactif) et contient un noyau assez grand. De ces cellules partent des prolongements plus ou moins longs, anastomosés avec ceux du voisinage, et qui forment des réseaux dont les points nodaux sont occupés par les cellules. Ces cellules sont en séries assez exactement parallèles, mais rattachées entre elles par les prolongements dont nous avons parlé. Parmi ces séries, celles qui traversent obliquement une coupe perpendiculaire pratiquée sur la cornée sont, il faut le reconnaître, bien moins nombreuses que celles qui la parcourent dans la direction de la surface. L'opinion des auteurs qui donnent à la cornée une structure lamelleuse, est fondée, non sans quelque raison, sur l'arrangement que nous venons de décrire.

Le nombre des cellules de la cornée varie selon que l'on considère tel ou tel point de son étendue : ainsi, au voisinage de ses surfaces, il est plus considérable que dans la partie moyenne. Selon M. Langhans, la circonférence de la cornée serait très-riche en cellules, et elles enverraient là plus de prolongements ascendants et descendants que partout ailleurs.

De nouvelles recherches basées sur l'action des sels d'argent ont donné naissance à de nouvelles vues sur la composition intime du tissu cornéen, mais non sans augmenter encore la divergence des opinions sur cette matière. La figure 2 de la planche II représente une section horizontale de la cornée, traitée, selon la méthode de M. de Recklinghausen, par une solution très-diluée de nitrate d'argent. La masse intercellulaire de la cornée a pris ainsi une teinte brunâtre due à un dépôt d'argent réduit dans son épaisseur. Au contraire, les cellules, où le dépôt ne s'est pas produit, ont conservé leur transparence et leur forme exacte, ainsi que celle de leurs prolongements.

(1) W. His, *Beiträge zur normalen und pathologischen Histologie der Cornea.* Bâle, 1856.

Selon M. de Recklinghausen, ces figures, demeurées transparentes, ne seraient pas, comme M. His l'a proclamé tout d'abord, les cellules de la cornée, mais elles composeraient un système canaliculaire très-développé qui traverserait la cornée dans toutes les directions, et qui contiendrait lui-même les cellules. Les dernières publications de M. His (1), qui, après avoir étudié soigneusement l'action du nitrate d'argent, a démontré expérimentalement qu'il n'existe aucune paroi séparée du corps de la cellule, ont fortement ébranlé les assertions de M. de Recklinghausen, et nous sommes en droit de rejeter l'existence d'un « système canaliculaire » différent de celui que constituent les cellules et leurs émanations. M. Leber se rallie à l'opinion de M. de Recklinghausen et regarde ce système canaliculaire comme le système lymphatique de la cornée.

Quant aux caractères chimiques du tissu de la cornée, nous signalerons ce fait, qu'il donne par la coction une chondrine caractéristique facile à différencier des autres variétés, en ce qu'elle se redissout, selon M. His, dans un excès de tous les réactifs qui la précipitent. La sclérotique, au contraire, donne de la gélatine comme le tissu cellulaire.

Entre la face antérieure de la cornée et son épithélium se trouve la lame élastique antérieure (Reichert et Bowman). Aujourd'hui encore, on doute que cette membrane ait une existence indépendante : elle est, tout au moins, bien plus rudimentaire que la membrane de Descemet. Sur des sections perpendiculaires de la cornée, et qui n'ont subi l'action d'aucun réactif, cette couche apparaît sous la forme d'un contour très-délié, lisse, net et immédiatement sous-jacent à l'épithélium ; elle n'est pas séparée du tissu cornéen qu'elle recouvre ; mais, quelquefois, sur les bords de la préparation, elle apparaît avec l'aspect d'un lambeau hyalin isolé. Plusieurs auteurs la rangent parmi les membranes élastiques ; mais M. Arnold, qui l'a traitée par l'acide nitrique concentré, la regarde comme analogue à la *basement membrane* des muqueuses. Selon lui, son épaisseur mesure de $0^{mm},0045$ à $0^{mm},011$. Comme il l'indique, son bord se perd dans le tissu propre (*tunica propria*, *basement membrane*) de la conjonctive bulbaire. Mes propres recherches m'ont montré cette même membrane se perdant, au moins, vers les bords supérieur et inférieur de la cornée, d'une manière analogue à la membrane de Descemet, en se dissociant au sein du tissu cellulaire de la conjonctive.

Son rôle physiologique paraît borné à la vie intra-utérine, pendant laquelle elle constitue pour la cornée une véritable conjonctive qui la recouvre complétement. Peu après la naissance, il n'en reste plus que l'épithélium et la trame élastique, trame dont l'union avec le tissu de la cornée est intime.

(1) *Ueber die Einwirkung des salpetersauren Silberoxydes auf die Hornhaut* (*Schweiz. Zeitschr. f. Heilkunde*, t. II).

La membrane qui forme le feuillet postérieur de la cornée (membrane de Demours ou de Descemet) est bien plus indépendante. Non-seulement, sur des sections faites perpendiculairement à une cornée fraîche, on voit cette membrane limitée par un double contour très-nettement accusé, mais encore on peut, vers les bords, l'isoler par petits lambeaux qui se recoquevillent rapidement. La concavité de ces lambeaux est alors tournée en sens inverse de la concavité de la cornée. On voit donc que cette membrane a une grande tendance à revenir sur elle-même en portant ses bords en avant. Cette propriété contribue singulièrement à la maintenir tendue. A sa surface et sur les sections qu'on y pratique perpendiculairement, la membrane de Descemet est luisante, transparente et parfaitement homogène, bien qu'elle puisse offrir des rides. Son épaisseur varie entre $0^{mm},012$ et $0^{mm},018$. Nous devons la ranger parmi les membranes vitrées. Elle présente une certaine roideur et assez de fragilité ; sa transparence résiste à tous les réactifs ; mais si l'on soumet la cornée à une coction prolongée ou à l'action des alcalis, la membrane de Descemet s'en détache facilement. Souvent, par suite d'une altération sénile, on voit s'y produire une sorte d'excroissances verruqueuses, caractère qu'elle partage d'ailleurs avec la plupart des membranes vitrées.

Vers la circonférence de la cornée, la disposition de cette membrane nous offre à signaler quelques particularités. Là, elle s'épaissit et paraît sillonnée de lignes et de fentes qui correspondent sans doute à une structure lamelleuse et fibrillaire. C'est sur sa face antérieure que cette disposition est le plus remarquable ; sa face postérieure, en effet, reste homogène dans une plus grande étendue. Elle doit la structure que nous venons de signaler à des fibres formant un réseau dont les mailles sont plus ou moins larges, fibres sensiblement polyédriques, plus rarement arrondies. On en distingue deux sortes. Les unes sont larges, luisantes, à contour inégal, çà et là onduleuses et s'adossant assez souvent presque perpendiculairement les unes aux autres, par des surfaces triangulaires. Ces surfaces triangulaires d'insertion sont souvent amincies, quelquefois comme interrompues, et l'on dirait que l'extrémité de la fibre est divisée au niveau de son adossement à la fibre voisine. En ce point, on aperçoit souvent une cellule épithéliale isolée. Les fibres de la seconde espèce sont fines, forment un lacis à mailles plus étroites en se rencontrant sous des angles aigus, et affectent plus souvent que les précédentes une disposition flexueuse.

Lorsqu'on examine l'origine de ces fibres à la surface de la membrane de Demours (pl. II, fig. 1), elles forment d'abord dans la couche épithéliale de très-faibles reliefs, de plus en plus sensibles, qui rayonnent vers la circonférence de la cornée, puis s'anastomosent en augmentant d'épaisseur. En ce point, la couche épithéliale cesse : les plus volumineuses de ces fibres sont les postérieures, les antérieures sont les plus fines. Toutes les fibres que nous venons d'étudier et de voir former au pourtour de la cornée un double réseau,

traversent une sorte d'anneau tendineux (*annulus tendinosus* de Döllinger) (pl. II, fig. 1, *b*), lui-même formé de fibres circulaires inégales provenant de la membrane de Demours, et adossé à la paroi profonde du canal de Schlemm, qu'il constitue en partie. Sur un grand nombre de points, les fibres radiées se réunissent aux fibres de cet anneau. Dans ce cas, des fibres voisines de l'un ou l'autre bord de cet anneau s'en détachent et cessent d'être circulaires pour devenir radiées. Une partie des fibres rayonnées qui naissent, comme nous l'avons vu, sous l'épithélium de la membrane de Descemet, traversent l'anneau tendineux pour se réfléchir sur l'iris. Elles sont plus fortes et plus épaisses que celles qui se perdent dans l'anneau tendineux lui-même pour en augmenter la résistance.

Au niveau de l'iris et jusqu'à une certaine distance de l'anneau tendineux il s'ajoute à ces fibres des cellules à noyau qui constituent pour cette portion de l'iris une sorte d'épithélium. Toutes ces fibres, nées, soit du pourtour de la membrane de Descemet, soit de l'anneau tendineux, qui se termine à la surface de l'iris, composent ce qu'on a nommé *ligament pectiné iridien* (pl. II, fig. 1, *c*). On discute encore sur sa nature histologique, car les uns veulent y voir du tissu cellulaire simple, et les autres du tissu élastique. Il en est enfin qui lui attribuent un caractère *sui generis*. MM. Bowman et Henle prétendent, mais sans doute à tort, que la portion iridienne du ligament pectiné est composée de tissu cellulaire, tandis que tout le reste est formé de fibres élastiques. La réunion intime de ces deux portions ne saurait justifier leur manière de voir. On accepterait plus volontiers l'opinion mixte de M. Kölliker, pour lequel les éléments du ligament pectiné sont intermédiaires aux fibres des tissus cellulaire et élastique. Sans doute l'existence et la structure particulière de ce ligament pectiné sont de la plus haute importance dans le mécanisme de l'accommodation, surtout si l'on arrive à démontrer qu'il est composé de fibres élastiques. En faveur de cette hypothèse plaident fortement des recherches récentes d'anatomie comparée, grâce auxquelles l'existence d'éléments élastiques dans ces parties a été péremptoirement démontrée chez les oiseaux et les amphibies.

La face postérieure de la membrane de Descemet n'est couverte que d'une simple couche d'épithélium pavimenteux, dont les cellules très-exactement hexagonales forment des séries régulières. Leur diamètre est de $0^{mm},012$ à $0^{mm},02$. Le contenu en est clair et transparent, et elles renferment un noyau central de $0^{mm},007$, à $0^{mm},011$. Comme nous l'avons dit, la couche épithéliale cesse d'être continue au niveau de la circonférence où la membrane de Descemet commence à fournir les fibres du ligament pectiné. On trouve encore, çà et là, des cellules épithéliales rondes et fusiformes sur ce ligament et à la surface de l'iris où elles se perdent.

L'*épithélium* de la face antérieure de la cornée n'est que la continuation de celui de la conjonctive bulbaire et en conserve tous les caractères. Il est

pavimenteux, épais de $0^{mm},046$ à $0^{mm},12$. Les cellules les plus profondes de cet épithélium, c'est-à-dire celles qui sont situées directement au devant de la lame élastique antérieure, sont allongées sans être parfaitement cylindriques; les moyennes sont arrondies, enfin les plus superficielles aplaties et en forme de paillettes. Cette couche présente sa plus grande épaisseur vers la circonférence de la cornée, et l'on y voit, en haut et en bas de cette circonférence, les tractus cellulaires que nous avons décrits (pl. I, fig. 7), et qui vont de la conjonctive bulbaire à la cornée.

Si l'on examine au microscope la jonction de la sclérotique avec la cornée, on est loin de trouver entre ces deux membranes autant de différence que pourrait en faire supposer l'aspect extérieur qu'elles présentent. On remarque d'abord que les fibres méridiennes de la sclérotique deviennent de plus en plus parallèles entre elles, tandis que les fibres équatoriales se rapprochent de plus en plus de la face profonde, en formant des faisceaux très-déliés et très-nombreux qui s'entrecroisent avec les premiers. Sur des sections très-fines faites perpendiculairement à la surface du globe oculaire, on remarque que la cornée, en passant à l'état de sclérotique, perd insensiblement de sa transparence, diminue assez brusquement d'épaisseur, et souvent se charge, comme il arrive chez beaucoup d'animaux, de corpuscules de tissu cellulaire pigmentaire. Au reste, la sclérotique et la cornée se confondent fréquemment suivant une ligne oblique très-nette.

Dès que la cornée se détache de la sclérotique, on y voit apparaître un grand nombre de corpuscules cornéens qui bientôt affectent des dispositions linéaires; mais c'est sur l'*homogénéité parfaite de la substance intercellulaire* que reposent la différence essentielle du tissu cornéen et du tissu sclérotical et la parfaite transparence du premier. Au voisinage de l'union que nous venons de décrire et un peu en arrière est le canal de Schlemm, canal vasculaire, probablement veineux et quelquefois incomplétement fermé.

Ce canal, dont parle Albinus, a été oublié ou confondu avec d'autres canaux du voisinage (canal de Fontana, canal d'Hovius), puis de nouveau tiré de l'oubli par Schlemm (1); sur des sections perpendiculaires, il nous offre une fente ovale souvent très-étroite, sans trace d'épithélium (pl. III, fig. 1, *cs*). D'après les recherches les plus récentes de M. Lœwig, ce canal serait creusé dans l'épaisseur de la sclérotique même, tandis que la plupart des auteurs veulent que sa paroi postérieure en reste indépendante et soit formée d'une membrane particulière qui représenterait l'anneau tendineux dont nous avons parlé.

M. Rouget (2), le premier, a déclaré que ce sinus veineux n'était qu'un plexus veineux et n'avait aucun rapport direct avec les veines

(1) H. J. Halbertsma, *Zur Geschichte des Can. Schlemmii.*

(2) Ch. Rouget, Recherches sur l'appareil irido-choroïdien et le mécanisme de l'adaptation (*Journ. de physiologie*, 1856).

de la choroïde. M. Leber envisage ce sinus comme un plexus de vaisseaux recevant un certain nombre de petites veines émanant du muscle ciliaire, et donnant de nombreux vaisseaux, en dehors, aux veines qui rampent à la surface externe de la sclérotique.

La grande question des *vaisseaux* de la cornée, qui a fourni la matière de discussions interminables, est entrée dans une phase nouvelle, depuis que nous savons que cette membrane se nourrit, en partie, aux dépens de ses éléments cellulaires propres. En effet, c'est par ces cellules et par l'humeur aqueuse qu'y arrivent les matériaux de nutrition. La croyance à des vaisseaux séreux a été bien ébranlée depuis que M. His a démontré que, dans un espace de temps très-limité, les cellules peuvent subir une transformation qui les constitue en vaisseaux. L'impulsion donnée aux études qui avaient pris pour objet la recherche de ces vaisseaux séreux s'est donc singulièrement ralentie.

D'après la plupart des auteurs, les vaisseaux sanguins de la cornée étaient trop peu nombreux pour nourrir cette membrane. On admettait donc l'existence d'autres vaisseaux communiquant directement avec les premiers, mais dont le calibre ne permettait pas le passage des globules rouges. Cette opinion s'appuyait sur des injections incertaines et sur des faits anormaux, et était, par conséquent, très-discutable ou entièrement fausse.

Les seuls vaisseaux que possède la cornée normale de l'homme adulte sont les branches terminales sus-mentionnées des artères ciliaires antérieures qui traversent le limbe conjonctival. En ce point, ils s'anastomosent avec les vaisseaux de la conjonctive ; arrivés sur les parties périphériques de la cornée, ils se recourbent après un court trajet, se réunissent en formant des anses d'où partent les veines qui, après avoir formé un plexus serré, rétrogradent, à l'état de veines ciliaires, en s'adossant aux artères du même nom.

Chez quelques animaux et chez l'embryon, le parcours qu'ils fournissent dans la cornée, avant de former des anses, est plus considérable que chez l'adulte. En outre, à l'épaisseur de la conjonctive cornéenne, chez l'embryon, correspond un réseau vasculaire important qui chemine à la surface de la cornée. Ces vaisseaux disparaissent plus tard avec la conjonctive cornéenne elle-même, non que l'afflux du sang y diminue, mais par suite du rétrécissement de leur calibre et d'une métamorphose rétrogressive qui, comme l'indique M. His, coïncide avec la production du pigment. L'existence des lymphatiques de la cornée est encore une question pendante, attendu que les observations, soit anciennes, soit récentes, n'ont pu la mettre hors de doute (Kölliker, His, Teichman, Leber).

Nous possédons sur les *nerfs* des connaissances exactes, grâce aux travaux de MM. His (1) et Sæmisch (2), et aux recherches plus nouvelles encore

(1) *Beiträge*, etc.

(2) *Beiträge zur normalen u. pathologischen Anatomie des Auges*. Leipzig, 1862.

de MM. Hoyer (1), Cohnheim (2) et Kölliker (3). Selon His et Sæmisch, dont les indications concordantes ont été contrôlées par d'autres observateurs (Kölliker, Coccius, Arnold), les nerfs de la cornée viennent, soit de la conjonctive bulbaire, soit des nerfs ciliaires, et forment des filets très-nombreux dont le contour, d'abord double, devient unique après leur première division, comme sur d'autres points du corps (tunique sous-muqueuse du tube intestinal). Ces filets nerveux, très-pâles, présentent, à l'origine de leur parcours, de nombreux noyaux placés dans l'épaisseur d'un névrilème extrêmement mince. Ces noyaux deviennent de plus en plus rares; la fibre pâlit, se divise dichotomiquement, en sorte que les deux branches de bifurcation se dirigent en sens inverse l'une de l'autre. Les filets nerveux secondaires s'anastomosent entre eux, formant ainsi un réseau placé très-superficiellement dans la cornée, et où M. His et quelques auteurs voient la terminaison des nerfs qui le composent.

M. Sæmisch a observé que non-seulement ces filets secondaires s'anastomosent entre eux, mais qu'il y a déjà des communications entre les filets du premier ordre. Il pense que le plexus terminal n'est pas constitué par les filets à noyaux de M. His, mais bien par un réseau formé de divisions encore plus petites. Déjà nous avons cru devoir repousser l'opinion qui regarde ces réseaux comme la terminaison des nerfs ; car nous en avons vu émaner des filaments pâles et très-déliés, qui ne s'anastomosent pas et qui cessent après un certain trajet. Cette assertion est encore appuyée par les observations de M. Krause (4). Enfin M. Kühne (5) se prononce aussi contre des plexus terminaux. Il regarde les extrémités libres comme appartenant à l'ordre des nerfs moteurs et communiquant avec les émanations des corpuscules de la cornée. Les renflements triangulaires qui forment les points nodaux des plexus nerveux, et que M. Coccius a regardés comme de véritables ganglions, ne sont pour Sæmisch que des renflements des fibres primitives.

Les recherches les plus récentes et surtout les préparations de cornée traitées par le chlorure d'or ont démontré qu'un nombre considérable de fibres, ou, pour mieux dire, de faisceaux de fibrilles à simple contour, émane du plexus nerveux juxtaposé à la membrane de Bowman, se dirige directement en haut, perfore la membrane de Bowman, et se divise en ramifications très-fines. Un certain nombre de ces fibrilles constitue, au-dessus de la membrane élastique en question, directement près de la base des cellules épithéliales les plus profondes, un plexus fin; une autre partie de ces fibrilles s'insinue entre les cellules épithéliales mêmes : suivant M. Cohnheim, leurs ter-

(1) *Archiv für Anat. und Physiol.*, 1866.
(2) *Centralblatt für die med. Wissenschaft*, n° 26. 1866.
(3) *Würzb. Zeitschrift*, VI. 1866.
(4) W. Krause, *Die terminalen Körperchen*. Hanover, 1860.
(5) *Gazette hebdomadaire*, IX, 15.

minaisons se trouveraient à la surface même de la couche épithéliale ; suivant M. Kölliker, elles se cacheraient dans les couches épithéliales les plus superficielles, après avoir de nouveau pris une direction parallèle à ces couches.

Entre l'étude histologique de la cornée et la description de sa forme, nous placerons quelques considérations générales et pratiques sur la conformation et les dimensions du globe oculaire envisagé dans sa totalité.

On peut dire, sauf à faire ensuite certaines réserves, que l'œil est sphérique ; mais cette indication n'est réellement exacte que pour l'œil de l'enfant. Les sections longitudinales et transversales donnent chez lui une circonférence, tandis que, chez l'adulte, la cornée se sépare nettement de la sclérotique : et, pour nous servir d'une comparaison qu'on a vulgarisée, s'y trouve enclavée à la façon d'un verre de montre. Il faut donc que le développement de la sclérotique surpasse sensiblement celui de la cornée ; en effet, la sclérotique est celle des deux membranes qui s'accroît le plus, et cet accroissement est en rapport avec l'augmentation de volume du contenu de l'œil et le développement considérable des muscles extrinsèques.

C'est aux muscles intrinsèques (muscle ciliaire, etc.), que sont dues la séparation nette des deux membranes et la correspondance exacte de cette séparation physique avec le point où la sclérotique et la cornée se fusionnent l'une dans l'autre (pl. III, fig. 1. *f*).

La mensuration des diamètres du globe oculaire est fort difficile ; car l'œil a perdu, après la mort, sa tension naturelle, par l'évacuation de ses vaisseaux sanguins et par l'évaporation de ses humeurs. Il faut donc opérer, comme M. Krause l'a fait, sur des yeux très-frais, ou, à l'exemple de M. Brücke, en rendant aux yeux une tension artificielle. Pour cela, ce physiologiste introduit par le nerf optique une canule qu'il met en communication avec un tube perpendiculaire à sa direction, et dans lequel il verse une colonne d'eau d'environ $0^{m},4$.

Les diamètres de l'œil, d'après M. C. Krause, sont les suivants :

	Millim.
Axe de l'œil, prolongement de l'axe du cristallin jusqu'à la cornée en avant et jusqu'à la sclérotique en arrière	24,37
Diamètre transversal	23,6
Diamètre vertical	23,8

Nous n'avons pas besoin d'ajouter que ces dimensions subissent des variations individuelles très-notables. Après un grand nombre de mensurations, M. Sappey a trouvé qu'il faut, pour l'œil de la femme, déduire de ces différents diamètres 1^{mm}, 5.

Le poids de l'œil humain est, chez l'adulte, de 6,5 à 8 grammes ; chez le nouveau-né, de 4 à 5 grammes.

A côté de ces détails sur la conformation extérieure de l'œil, il en est qui concernent la cornée et qui nous intéressent à cause de leurs rapports avec

les fonctions optiques. On a longtemps regardé comme impossible d'apprécier sur le vivant la configuration précise de la cornée, et de se rendre compte des variations individuelles et importantes qu'elle présente. Après bien des essais plus ou moins infructeux, M. Helmholtz est parvenu, à l'aide de son ophthalmomètre, à déterminer rigoureusement la forme de la cornée dans un cas donné. Il faut avouer que cet instrument a principalement servi à élucider les questions *d'optique physiologique ;* d'un autre côté, comme le démontrent les recherches récentes de M. Knapp (1), il a rendu d'excellents services en permettant de bien déterminer des anomalies pathologiques d'un examen très-difficile. La méthode de M. Helmholtz a sur les autres le triple avantage d'être plus précise, indépendante de la distance de l'objet que l'on fait réfléchir sur la cornée et des mouvements inévitables de la tête du sujet.

Le bord de la cornée se rapproche, chez l'enfant, d'une circonférence ; mais elle s'en éloigne bien chez l'adulte, et cela par suite de la diminution du diamètre vertical, causée par un développement en largeur du limbe conjonctival. Voici, selon M. Krause, les diamètres de la cornée.

	Millim.	Millim.
Diamètre transversal.....	11,28	11,85
Diamètre vertical.....	9,6	11,2

Les recherches de M. Helmholtz sur la courbure de la cornée ont prouvé qu'elle est, à peu près, celle d'un ellipsoïde dont le demi-grand axe mesurait, chez un sujet, $13^{mm},027$, et le demi-petit axe, $9^{mm},777$. Dans plusieurs cas, le centre de la surface externe de la cornée coïncidait avec le point culminant de l'ellipsoïde, tandis que l'axe visuel tombe presque toujours un peu en dedans de l'extrémité du grand axe. Au voisinage du centre, les deux faces de la cornée sont sensiblement parallèles, et, en cet endroit, le rayon de courbure mesure $7^{mm},338$. Les deux faces s'éloignent rapidement à mesure qu'on se rapproche de la circonférence de la cornée, au point que son épaisseur peut augmenter de $0^{mm},903$ à 1 millimètre.

Chez l'enfant, ces rapports sont bien variables ; en sorte que la cornée peut être aussi épaisse et même plus épaisse au centre qu'à la circonférence.

IRIS ET CHOROIDE.

La seconde enveloppe des milieux de l'œil est incomplète et représente une membrane vasculaire. On y distingue, à la simple inspection, deux parties : l'une postérieure, appliquée sur la sclérotique, la choroïde ; l'autre antérieure, qui se dégage des enveloppes externes, l'iris. Les éléments ana-

(1) *Archiv für Augenheilkunde*, t. VIII, A. 2.

tomiques de ces deux parties ont une si grande analogie, que, même en négligeant toute notion embryogénique, on peut les considérer comme constituant une membrane unique. Cependant l'arrangement de ces éléments et la proportion suivant laquelle ils sont répartis y ont fait admettre des différences notables.

La trame ou stroma de la choroïde est un tissu intermédiaire au tissu cellulaire et au tissu élastique. Sur les divers points de cette membrane, l'un ou l'autre de ces caractères prédomine.

Ce tissu se compose de cellules, pourvues de prolongements multiples (pl. II, fig. 3) qui forment des réseaux à mailles étroites et élégantes, comme on en rencontre dans d'autres parties du tissu cellulaire. Toutefois ces cellules se distinguent des cellules ordinaires du tissu cellulaire en ce qu'elles sont pigmentaires. Outre un noyau, on y trouve des granulations de pigment noirâtre ou brunâtre, en quantité variable ; quelquefois la cellule en semble complétement remplies de manière à ne laisser de libre que l'espace destiné au noyau ; tandis que, dans d'autres cas, la cellule, vue par transparence, semble presque complétement incolore, et ne contient que très-peu de granulations pigmentaires. Les cellules de cette dernière variété sont intermédiaires aux précédentes et aux cellules du stroma de la choroïde complétement dépourvues de pigment, parmi lesquelles nous distinguerons encore deux espèces différentes. La première offre la même configuration que les cellules pigmentaires, mais ne contient pas de pigment : elle est donc très-voisine de la cellule ordinaire du tissu cellulaire; la seconde, beaucoup plus rare, affecte une forme arrondie, manque de prolongements et de noyaux, et offre un contenu finement granuleux. Ces derniers éléments de la choroïde, dont le caractère histologique est encore inconnu, et qu'on a longtemps regardés comme des produits pathologiques, sont constants, si l'on s'en rapporte aux travaux les plus récents ; mais n'ont pas de rapport visible avec les autres éléments de la choroïde. La dimension moyenne des cellules pigmentaires du stroma est de $0^{mm},018$ ou de $0^{mm},045$ dans leur plus grand diamètre. Il faut remarquer que les plus grandes cellules de cette espèce se trouvent, dans la choroïde, au voisinage de la sclérotique. Les émanations des cellules, multiples pour chacune d'elles, et qui, nous l'avons vu, forment des réseaux qui s'anastomosent, possèdent, malgré leur finesse excessive, une certaine rigidité qui les rapproche, pour l'aspect, des fibres élastiques. Il faut avouer que ces réseaux de la choroïde, observés sur des préparations obtenues au moyen du chromate de potasse, font l'effet de réseaux élastiques. La réunion des fibres sous un angle le plus souvent très-aigu est pour beaucoup dans cet aspect. Tandis que ces fibres paraissent pleines, il est probable qu'elles sont creuses, au moins au voisinage des cellules. En faveur de cette opinion plaident : 1° des observations curieuses faites sur les animaux, où l'on voit dans ces émanations un mouvement évident

des granulations pigmentaires ; 2° l'existence chez l'homme des mêmes granulations dans ces prolongements.

Quelquefois l'aspect pigmenté qu'ils présentent s'interrompt brusquement, comme si la fibre cessait tout à coup d'être canaliculée. La répartition des cellules et les anastomoses de leurs émanations se font en général dans un même plan, de sorte qu'on peut détacher plusieurs couches du stroma de la choroïde. C'est par suite de cette particularité de structure, que devient nécessaire la présence de la substance intercellulaire, autre élément du tissu choroïdien. Lorsqu'on observe le réseau des cellules avec un grossissement considérable, sur les replis formés par l'extrémité d'un lambeau de ce réseau, on voit, d'après la régularité de l'entrelacement et la courbure des fibres, qu'elles sont maintenues par une substance homogène interposée entre elles, et que les mailles du réseau ne sont pas libres. Çà et là apparaît dans l'une d'elles une ligne très-fine due certainement au plissement de cette membrane amorphe; ou bien on y voit l'extrémité d'une fibre qui s'y perd insensiblement, mais reste fixée dans le plan du réseau.

Cette trame à laquelle sont accolées les cellules est donc formée d'une substance intercellulaire très-mince, tout à fait dépourvue de structure et parfaitement homogène. Elle gagne en épaisseur vers les couches internes de la choroïde. C'est là qu'elle acquiert complétement les caractères et surtout les propriétés chimiques d'une membrane élastique; tandis que les éléments cellulaires, surtout les cellules pigmentaires réticulées, perdent de leur nombre et de leur volume, et sont remplacées par de petites cellules à noyaux et à prolongements très-courts. Ces dernières disparaissent elles-mêmes bientôt, et il ne reste à la face interne qu'une masse homogène, offrant çà et là des noyaux et sillonnée par des vaisseaux.

D'après les dernières recherches de M. H. Müller, la choroïde contiendrait du tissu cellulaire type. Il l'a rencontré sous la forme habituelle de faisceaux entrelacés, et présentant les réactions caractéristiques. Nos propres recherches nous ont montré que ce tissu se trouve ordinairement au voisinage des gros vaisseaux, à la tunique adventice desquels il paraît s'appliquer. Vers la face externe, près de la sclérotique, le stroma de la choroïde conserve son caractère. Les cellules seules deviennent moins nombreuses ; les fibres, plus longues, plus fines, et résistant moins à l'action des réactifs, forment des mailles plus larges. Autrefois on désignait cette partie de la choroïde sous le nom de *lamina fusca*, mais à tort; car l'histologie nous apprend qu'elle n'est pas indépendante. Il arrive cependant que ces couches externes offrent, dans un certain nombre de cas, l'apparence d'une membrane continue, et non celle d'une simple couche de tissu cellulaire lâche. Elles constituent, si nous pouvons nous exprimer ainsi, le lit des vaisseaux et des nerfs qui se rendent à l'iris, et varient d'épaisseur suivant les sujets. Cette

couche se termine en avant au muscle ciliaire, et en arrière se perd insensiblement vers l'insertion du nerf optique.

Dans ce tissu que nous venons de décrire comme prédominant dans la choroïde, et dont les caractères oscillent entre ceux du tissu cellulaire et du tissu élastique, se trouvent d'autres éléments ; des vaisseaux, des nerfs et des fibres musculaires. Les premiers s'y rencontrent en si grand nombre, et y offrent un arrangement si singulier, qu'ils lui ont valu la dénomination de membrane vasculaire (*tunica vasculosa*). Selon la répartition et la disposition de ces *vaisseaux*, on les distingue en deux, trois ou plusieurs couches. Nous en restreindrons le nombre à trois. Les artères émanent des ciliaires courtes postérieures, qui, au nombre de vingt et plus, émanent de l'artère ophthalmique. Elles se groupent autour du nerf optique, et à une distance plus ou moins grande de son entrée dans le globe oculaire, elles perforent la sclérotique pour se diviser dichotomiquement et se distribuer rapidement. Leur première division est déjà située dans la choroïde. Les branches qu'elles fournissent n'ont pas toutes la même distribution. La plupart forment de leurs ramuscules une couche particulière dont nous aurons encore à parler et d'où naissent les capillaires. Elles fournissent enfin une troisième couche vasculaire nommée chorio-capillaire ou *membrana Ruyschiana*.

Il n'y a que peu de branches vasculaires qui restent sans ramifications, ou avec une division simple jusque vers l'*ora serrata*, pour ensuite s'anastomoser avec les artères ciliaires antérieures : la transformation directe de ces artères en veines, telle qu'elle a été généralement admise depuis les travaux de M. Sœmmering, n'aurait pas lieu suivant M. Leber.

Comme nous avons déjà eu l'occasion de le dire, la couche la plus interne du stroma de la choroïde a perdu presque tous les caractères distinctifs du tissu choroïdien. Elle n'est plus formée que d'une membrane homogène, douée d'une grande rigidité, dans laquelle les capillaires circulent comme s'ils étaient creusés dans son épaisseur. Il peut même arriver que la destruction de la paroi de ces vaisseaux survienne dans certaines conditions pathologiques. Le nombre des vaisseaux de la chorio-capillaire est tel, que l'espace qu'ils occupent l'emporte sur celui qu'ils laissent entre eux ; leur diamètre est généralement de $0^{mm},009$ et plus, tandis que les interstices ne mesurent que $0^{mm},006$ ou $0^{mm},001$. Ainsi la chorio-capillaire injectée et observée à un très-faible grossissement a une teinte rougeâtre uniforme; avec un grossissement plus considérable, les interstices laissés par les capillaires apparaissent entre eux sous la forme de petits îlots.

Quant à la structure des vaisseaux, on y remarque des noyaux ovalaires situés à des intervalles assez réguliers dans leur paroi même. Beaucoup de ces vaisseaux laissent apercevoir dans leur tunique moyenne des stries circulaires, qui, chez quelques-uns, peuvent être dues à des noyaux alignés transversalement (noyaux des fibres musculaires), et chez d'autres ne pro-

viennent sans doute que des rides de la tunique adventice; mais il ne semble pas que toutes les artères présentent ces noyaux transversaux, car quoiqu'on puisse admettre que le nombre des veines égale, dans cette couche, celui des artères, les vaisseaux striés sont loin de correspondre à la moitié de la somme des uns et des autres. D'un autre côté, les veines de la couche vasculaire externe offrent souvent des stries; ce sont ces veines qui forment les figures particulières si élégantes et depuis si longtemps connues sous le nom de « *venæ vorticosæ.* » Elles doivent leur aspect étoilé à ce que plusieurs veinules convergeant de points différents se réunissent en une petite branche qui perfore la sclérotique On trouve généralement quatre ou six de ces étoiles, quelquefois plus, qui s'anastomosent par des branches assez fortes. Suivant M. Leber, ce serait à elles seules que reviendrait le rôle de ramener le sang veineux de la choroïde ; car les veines ciliaires antérieures que l'on croyait destinées à cet effet, n'existent pas, ou du moins ne se rencontrent que d'une façon inconstante, tandis que les prétendues veines ciliaires postérieures larges (de Zinn) ne dérivent que du muscle ciliaire, ne perforent pas isolément la sclérotique, mais se jettent dans les *vasa vorticosa.*

En outre des vaisseaux sanguins contenus dans la choroïde, M. Henri Müller et en même temps M. Schweigger y ont découvert des fibres musculaires lisses et des fibres nerveuses pâles avec leurs cellules ganglionnaires. D'après ces travaux qui, comme le dit M. Schweigger, sont hérissés de diffficultés; on trouve le long des artères les plus volumineuses, c'est-à-dire près des ciliaires courtes, des bandelettes d'un tissu opaque qui peuvent avoir une largeur égale à la moitié de celle des artères ou à cette largeur même. Le vaisseau décrit quelquefois des sinuosités entre les deux bandelettes qui l'avoisinent. En traitant ces bandelettes par l'acide acétique, on y reconnaît une foule de noyaux longitudinaux parfaitement semblables à ceux des fibres-cellules du muscle ciliaire. Une partie de ces noyaux appartient, comme M. Müller le dit lui-même, au tissu cellulaire de la choroïde, et particulièrement à celui de la tunique adventice des vaisseaux dont il est question; une autre appartient à une couche de fibres musculaires lisses encore bien plus difficiles à isoler en cet endroit que dans le muscle ciliaire, où cette préparation offre déjà, sur l'homme, bien des difficultés. M. Müller établit la distinction qui vient d'être signalée principalement d'après la forme des noyaux des fibres lisses, bien différents des noyaux étroits et fusiformes du tissu cellulaire. Comme cet observateur le remarque avec raison, une pareille distinction ne peut s'appuyer que sur la comparaison de quantités considérables de noyaux, et non de quelques noyaux isolés. Un fait anatomique vient fortement à l'appui du caractère musculaire des bandelettes satellites des vaisseaux, contre l'opinion qui veut n'y voir qu'une simple tunique adventice : c'est que les artères ciliaires n'ont hors de l'œil

qu'une tunique adventice beaucoup moins développée et ne contenant guère que des noyaux cellulaires fusiformes (1).

A l'appui de la découverte des fibres musculaires par H. Müller est venue la démonstration d'une grande quantité d'éléments nerveux dans la choroïde ; ils se trouvent surtout répandus dans la partie postérieure du globe; ils sont formés, non-seulement des fibres nerveuses à double contour émanant des nerfs ciliaires après leur passage au travers de la sclérotique, mais encore d'un plexus de fibres pâles, extrémités des cellules ganglionnaires. Les émanations de ce plexus semblent se perdre dans les parois des vaisseaux et dans les bandelettes signalées plus haut. Quant à la distribution de ces éléments nerveux, MM. Müller et Schweigger, qui en ont fait la découverte, ne sont pas du même avis. Tandis que le premier les place entre les vaisseaux choroïdiens et la sclérotique, M. Schweigger trouve ces ganglions et ces fibres pâles, ainsi que les fibres musculaires lisses, dans la couche vasculaire la plus interne, près de la chorio-capillaire. C'est lui qui prétend avoir vu des fibres nerveuses pâles, émanées d'une cellule ganglionnaire, s'anastomoser avec des fibres voisines. La présence de cellules ganglionnaires dans les petits troncs et les premières ramifications des nerfs ciliaires avait déjà été observée par MM. Ch. Krause et Henry Müller. Dernièrement elle a encore été constatée par M. W. Krause. Les renflements particuliers qu'on observe dans ces fibres nerveuses à double contour, signalés d'abord par M. Müller et pris plus tard par M. W. Krause pour des cellules ganglionnaires, n'en sont certainement pas, mais représentent, ou bien des produits pathologiques, ou bien des accumulations de substance médullaire nerveuse altérée.

Nous n'avons jusqu'ici que des hypothèses sur les fonctions physiologiques des nerfs de la choroïde. Ce qu'il y a de plus probable, c'est qu'ils sont dans un rapport déterminé avec les vaisseaux, et peuvent exercer une influence régulatrice sur la circulation. Reste à savoir si ces nerfs concourent à l'accommodation par l'intermédiaire des fibres musculaires lisses de M. Muller, et agissent comme antagonistes du muscle ciliaire.

Tandis que la couche externe de la choroïde, la *lamina fusca* des anciens auteurs, unit, quoique d'une manière peu intime, la choroïde à la sclérotique, la surface interne est nettement séparée de la rétine par la *lame élas-*

(1) Mes propres recherches sur cette matière ont eu pour objet la couche vasculaire moyenne de la choroïde, c'est-à-dire les ramuscules des vaisseaux les plus fins. Il m'a été possible d'y voir deux formes différentes de noyaux, les uns dans les fibres circulaires lisses, les autres placés suivant l'axe du vaisseau, granuleux et à pointes mousses. En me fondant essentiellement sur leurs altérations pathologiques, je suis porté à les considérer comme des noyaux de tissu cellulaire ; mais je n'entends pas pour cela nier la présence des noyaux cellulaires au pourtour des gros vaisseaux de la choroïde.

tique (pl. II, fig. 5, *b*). Celle-ci appartient aux membranes vitrées, est plus ou moins facile à isoler de la chorio-capillaire avec laquelle elle est en contact, et est elle-même munie d'un épithélium à sa face interne. Elle est, pour l'aspect, identique avec la membrane de Descemet ; seulement elle est beaucoup plus mince ; son épaisseur est de $0^{mm},0012$. Dans sa plus grande étendue, elle est homogène, et elle n'offre les traces d'une structure dont nous parlerons plus tard que vers les procès ciliaires. Cette fine pellicule semble avoir gagné d'importance aux yeux des anatomistes depuis qu'on y a découvert des épaississements verruqueux d'une nature particulière qu'on observe aussi ailleurs (pl. II, fig. 4). D'après mes observations, il s'agirait ici primitivement d'une altération de la couche épithéliale, dont les points altérés s'uniraient postérieurement avec la lamelle sous-jacente.

La *couche épithéliale* de la choroïde, qui, suivant les recherches embryologiques de M. Babuchin (1), et suivant mes propres investigations, appartient à la rétine, et qu'on a appelée à tort *tapetum*, est simplement composée d'une couche de cellules aplaties, assez régulièrement hexagonales, qui contiennent un noyau arrondi, transparent, et un nombre considérable de granulations pigmentaires brunâtres. Là où le noyau se trouve situé, et dans toute la partie du contenu qui avoisine la paroi, les molécules pigmentaires manquent généralement (voy. pl. II, fig. 5, *a*). La forme de même que la grandeur des molécules pigmentaires de la choroïde varient, suivant M. Rosow, dans les différentes parties de cette membrane. Ainsi dans les cellules épithéliales de la choroïde à proprement parler jusque vers l'*ora serrata*, elles sont allongées en forme de bâtonnets. A partir des procès ciliaires, le long de la surface postérieure de l'iris, on trouve au contraire ces molécules bien plus petites. Les plus petits grains de pigment sont renfermés dans les cellules du tissu cellulaire de la *lamina fusca* et dans celles du stroma choroïdien. Les variétés qu'on observe dans la masse pigmentaire renfermée dans une seule cellule, et peut-être aussi la couleur de ce pigment sont en rapport avec la couleur de l'iris et des cheveux.

Dans l'œil de l'albinos, cet épithélium manque de pigment, quoique le reste de la choroïde puisse en montrer des traces. Les cellules pigmentaires qui composent cette couche se détachent très-facilement de la lame élastique sous-jacente, se rompent aisément, et le contenu qu'elles laissent alors échapper prend, à cause de son extrême ténuité, les mouvements signalés par Brown. Le diamètre de la face d'une cellule mesure $0^{mm},01$ ou $0^{mm},015$; son épaisseur est de $0^{mm},008$. Vers l'*ora serrata*, ces cellules deviennent plus petites, plus rondes, et se trouvent superposées en plusieurs couches irrégulières.

La structure générale de la choroïde, que nous venons d'étudier, est sujette à des variations à ses parties antérieure et postérieure. Là quelques

(1) *Würzb. Zeitschrift*, IV, 1863.

uns de ses éléments gagnent considérablement en épaisseur, tandis que d'autres diminuent ou disparaissent complétement. Au voisinage du nerf optique, la choroïde est assez solidement fixée à la sclérotique, et si l'on étudie plus à fond cette attache, on voit, d'après M. H. Müller, qui l'a le premier décrite, que le nerf optique, un peu avant son épanouissement, se trouve entouré d'un anneau mince et étroit, développé essentiellement aux dépens de la membrane vitrée et de la chorio-capillaire. Lorsqu'on regarde cet anneau de face, on y observe quelques stries irrégulièrement concentriques. Son bord interne et tranchant fournit quelquefois plusieurs émanations fibrillaires fines qui se perdent entre les faisceaux du nerf, où elles constituent la couche antérieure de la lame criblée. Ces stries concentriques se montrent rarement, au delà du nerf optique, à une distance de plus de $0^{mm},25$; la choroïde ne prend que peu de part à la formation de la lame criblée. Celle-ci est une membrane peu épaisse, offrant une légère concavité en avant et distendue dans la section du nerf optique; elle reçoit, comme nous l'avons dit, la plupart de ses éléments de la gaîne interne de ce nerf. Les fibres du stroma de la choroïde, qui, pour s'y porter, se recourbent en arrière, sont fines et isolées. Çà et là on y voit aussi quelques cellules pigmentaires, avec leurs prolongements ramifiés.

La structure de la choroïde subit, vers la partie antérieure, des modifications bien autrement importantes. C'est essentiellement une augmentation considérable dans sa masse. La ligne suivant laquelle la rétine cesse, ou du moins perd la plupart de ses caractères propres, porte le nom d'*ora serrata*, dénomination qu'elle doit aux zigzags qu'on y remarque. C'est de cette ligne que naît la partie de la choroïde désignée depuis longtemps sous le nom de *corps ciliaire* (pl. III, fig. 1). On y distingue deux parties histologiquement différentes: l'une interne, l'autre externe. La première se présente sous l'aspect de plis qui gagnent rapidement en hauteur, et constituent à la face interne une couronne de saillies assez également prononcées, et connues sous le nom de procès ciliaires. Leur nombre varie de 70 à 80. Leur plus grande hauteur mesure $0^{mm},9$. Elles suivent généralement la direction des méridiens, et présentent un bord tantôt tranchant, tantôt obtus. A l'œil nu ou à un grossissement faible, ce bord paraît lisse; mais l'examen microscopique nous montre qu'il est garni de festons, quelquefois ne tenant que par un petit pédicule, et dirigés soit en avant, soit en arrière. Ce bord tranchant d'un procès ciliaire, qui, nous l'avons vu, s'accroît en hauteur jusqu'à un certain point, ne diminue pas insensiblement à partir de ce point pour rentrer dans le niveau de la choroïde; mais il se courbe brusquement pour s'implanter à l'insertion de l'iris, de telle sorte qu'entre les sommets des procès ciliaires et la base de l'iris, il existe une rainure assez profonde. C'est le fond de cette rainure qu'on a décrit comme paroi externe de la chambre postérieure.

La structure générale des procès ciliaires est la même que celle de la choroïde ; néanmoins tous les éléments qui les composent offrent, par rapport à ceux de cette membrane, quelques particularités à noter. Ainsi le stroma des procès ciliaires est plutôt composé de véritable tissu cellulaire, qu'il reçoit, en partie du muscle ciliaire, en partie de la tunique adventice des vaisseaux. En outre, ces procès sont, comparativement au reste de la choroïde, pauvres en cellules pigmentaires anastomosées ; celles-ci y sont plus petites, et leurs émanations moins développées; ils sont au contraire riches en vaisseaux, et en vaisseaux d'un certain calibre, car la chorio-capillaire manque comme couche distincte. Les artères destinées aux procès ciliaires naissent de l'*annulus iridis major* situé près de l'insertion de l'iris, ou à l'extrémité antérieure du muscle ciliaire. Elles se transforment alors en veines (ayant passé par la transformation en capillaires excessivement larges), courent le long de l'extrémité libre des procès ciliaires, et plongent plus loin dans les *vasa vorticosa*. On rencontre, suivant M. Leber, entre les procès ciliaires, des artères récurrentes, c'est-à-dire des branches ciliaires antérieures qui constituent un système capillaire seulement dans les parties antérieures de la choroïde.

Le pigment, peu abondant dans ces parties, se propage généralement suivant une traînée au voisinage du bord libre des procès ciliaires ; il ne faut pas confondre cette traînée avec la couche épithéliale, qui, dans ce point, n'est ni aussi simple, ni aussi régulière que dans le reste de la choroïde. Outre la traînée de pigment, qu'on peut, le plus souvent, suivre jusque dans l'iris, une section perpendiculaire pratiquée sur un procès ciliaire nous y montre encore quelques amas pigmentaires développés dans le procès lui-même, et formant quelquefois des anneaux complets.

La propagation de la lame élastique de la choroïde aux procès ciliaires a été démontrée par MM. Brücke et H. Müller. Nous empruntons à ce dernier la description des particularités qu'elle y présente. A partir de l'*ora serrata*, la lame élastique perd ses caractères de membrane vitrée. Elle pâlit, devient moins résistante, et ne se laisse que difficilement détacher du tissu sous-jacent en petits lambeaux. Une modification bien autrement importante est la production à sa face interne des saillies et des sillons élégants qu'elle montre sous le microscope. Déjà on peut, à la loupe, observer des plis horizontaux vers la naissance des procès ciliaires, qui, par suite de cette disposition, prennent, ainsi que les intervalles qui les séparent, l'aspect d'un grillage. Un grossissement plus fort permet de voir des plis et des sillons d'une assez grande régularité, et dont l'ensemble a été désigné par M. Müller sous le nom de *reticulum*. Il y distingue, d'arrière en avant, plusieurs zones d'un dessin différent : la première assez lisse, la seconde à larges mailles, la troisième à mailles étroites. Enfin une quatrième zone offre dans la direction des méridiens de l'œil une série de petites saillies

dont le nombre surpasse bien celui des procès ciliaires. Ces élévations, dont la répartition est assez irrégulière, montrent à leur point culminant d'autres saillies et d'autres sillons secondaires qui constituent, de leur part, un dessin que l'on peut suivre jusqu'au sommet des procès ciliaires. Ce reticulum, susceptible de variations individuelles très-considérables, correspond à une modification de la membrane élastique, modification qu'elle cesse de présenter au moment où elle se réfléchit sur la face postérieure de l'iris.

Le corps ciliaire est, comme l'iris, dans sa plus grande partie, une émanation directe de la choroïde. Dans toute l'étendue de sa surface externe, il est séparé de la partie avoisinante de la sclérotique par un tissu qui, tout en se confondant intimement avec lui, en diffère profondément par ses caractères histologiques. Ce tissu, autrefois désigné sous le nom d'anneau ciliaire ou de ligament ciliaire, a reçu, depuis que MM. Bowman et Brücke ont reconnu son caractère musculaire, le nom de *muscle ciliaire* ou *tenseur de la choroïde*. Ses fonctions relatives à l'accommodation sont évidentes, mais offrent encore divers points à éclaircir.

Le muscle ciliaire est composé de fibres-cellules lisses analogues à celles de la vie organique, très-difficiles à isoler. Leur noyau est plutôt ovalaire que cylindroïde, et elles sont très-peu résistantes à l'action des réactifs. Ces fibres lisses forment de petits faisceaux entre lesquels sont interposés du tissu cellulaire, des vaisseaux, des nerfs et même des ganglions. Elles sont dirigées d'avant en arrière et convergent légèrement vers l'axe antéro-postérieur de l'œil par leur extrémité postérieure. Les recherches les plus minutieuses ont démontré que ces fibres prennent naissance à la paroi interne du canal de Schlemm. Ajoutons qu'une couche de tissu cellulo-élastique contribue à augmenter la solidité de leur insertion. Des fibres provenant de la membrane de Descemet et de la sclérotique, et qui pénètrent dans l'anneau tendineux, concourent aussi à la résistance que nous présente le tendon du muscle ciliaire.

Les fibres musculaires vont, en s'entremêlant et en divergeant, se perdre dans le corps ciliaire. Une coupe pratiquée perpendiculairement au muscle ciliaire donne une section triangulaire. La base du triangle est constituée par le corps ciliaire lui-même, et des deux autres côtés l'un est tourné vers l'iris, l'autre vers la sclérotique, tandis que le sommet répond au canal de Schlemm. Les fibres radiées ou méridiennes du muscle ciliaire en constituent la majeure partie (pl. III, fig. 1, *mc'*) : on y trouve pourtant des fibres circulaires, surtout dans sa partie antérieure et interne (pl. III, fig. 1, *mc'*). Tout près de l'insertion de l'iris, on aperçoit des fibres circulaires qui croisent les fibres radiées. Quelques auteurs admettent même que les fibres de ce muscle ont trois directions différentes et suivent : 1° les méridiens du globe oculaire, 2° un cercle parallèle à l'équateur de l'œil, 3° des lignes obliques. Ces dernières se répandent dans les procès ciliaires ou se recourbent

dans l'iris. Toutefois les micrographes nient le passage réel des fibres de cet ordre dans l'iris. Ces recherches démontrent qu'on aurait tort de considérer ces différentes directions de fibres comme appartenant à des couches séparées. Tout ce qu'on peut affirmer, c'est que, dans certains points, telle ou telle direction prévaut, bien que les fibres de toutes les directions s'entremêlent intimement. Récemment M. G. Meyer (1) a prétendu qu'un nombre considérable de faisceaux musculaires prennent assez brusquement une direction circulaire après s'être dirigés jusque-là dans le sens d'un méridien. M. Moleschott porte la longueur des fibres-cellules du muscle ciliaire à $0^{mm},053$, et attribue la même longueur aux éléments musculaires de l'iris.

Le muscle ciliaire constitue la partie la plus antérieure de la choroïde. Appliquée à la sclérotique au niveau du point de jonction de cette membrane avec la cornée, la choroïde abandonne les enveloppes externes du globe, et forme une bandelette d'une largeur variable, proéminant vers le cristallin, sur la surface duquel elle repose, dans une étendue bien plus considérable que sur le dessin schématique (tab. III, fig. 1). Cette partie antérieure et libre de la choroïde, presque complétement appliquée sur le cristallin, si ce n'est à sa naissance, s'appelle iris, et limite un trou rond, la pupille, dont les dimensions sont variables. Il résulte d'un nombre assez grand d'observations que la pupille n'est pas centrale, mais qu'elle est déviée un peu en dedans et en haut, en sorte que l'iris est plus large en dehors qu'en dedans. Cette excentricité de la pupille peut être, chez certains sujets, poussée si loin, qu'on la prend quelquefois pour un fait pathologique. La couleur de l'iris, généralement d'un gris bleuâtre ou d'un brun noirâtre, est sujette à mille variations dans sa nuance ; mais elle est le plus souvent en rapport avec celle des cheveux. La face antérieure de l'iris, observée à l'œil nu, ou mieux encore à la loupe, varie suivant les individus ; cependant on trouve toujours que près de son bord, la pupille, généralement encadrée par un dépôt circulaire de pigment noirâtre, est entourée au delà de ce cadre de lignes et de bandes concentriques, dispositions que l'on retrouve vers le bord adhérent de l'iris. Ces lignes et ces bandes forment donc deux cercles entre lesquels est un espace tantôt lisse et n'offrant çà et là que quelques saillies généralement plus riches en granulations pigmentaires, tantôt occupé par un dessin régulier en zigzag, lui-même point de départ de nouvelles lignes qui rayonnent surtout vers la pupille. Cette ligne en forme de zigzag, toujours plus rapprochée du cercle *pupillaire* (*circulus minor*) que du cercle ciliaire (*circulus major*), est parfois tellement accentuée, qu'elle limite sur ses côtés de petites excavations de forme rhomboïdale : sur quelques yeux, et principalement lorsque l'iris est d'une coloration peu foncée, on peut y observer, tout à fait à la périphérie, un troisième cercle très-étroit

(1) *Archiv. de Virchow*, t. XXXIV, p. 3.

et immédiatement situé derrière le bord de la cornée. L'iris semble s'amincir vers son bord libre, surtout quand la pupille se contracte, en sorte que, un peu au delà de cette ouverture, il se renfle circulairement.

Sa couleur dépend en partie des vaisseaux, en partie du pigment qu'il renferme. Dans les yeux gris ou bleus, le pigment que contient la trame iridienne est très-peu abondant, d'où il résulte que l'on voit bien plus facilement celui des parties profondes. L'influence que la couleur des vaisseaux de l'iris a sur sa coloration est surtout apparente à la suite d'hypérémie ou d'inflammation. En effet, dans un espace de temps très-limité, cette coloration peut varier du bleu au verdâtre, du brun au rougeâtre.

Si nous étudions l'iris dans sa structure, nous y rencontrons à peu près les mêmes éléments que dans la choroïde. Leur mode d'arrangement et leur proportion quantitative varient seuls.

La trame essentiellement réticulée de la choroïde, voisine alors du tissu élastique, et que nous avons vue déjà plus homogène dans les procès ciliaires, est surtout formée, dans l'iris, de tissu cellulaire. Ce tissu siége au voisinage des vaisseaux, ou bien forme des faisceaux légèrement onduleux qui courent de la petite circonférence de l'iris à la grande, ou encore affectent entre elles une direction circulaire. Les corpuscules fusiformes ou pourvus de prolongements anastomosés, que renferme le tissu cellulaire de l'iris, contiennent plus ou moins de pigment, selon que l'iris est plus ou moins coloré. Ils peuvent n'en pas contenir du tout.

A la face antérieure de l'iris courent, sans toutefois gagner sa petite circonférence, des fibres particulières du ligament pectiné dont il a été question. Ce sont, d'après M. Kölliker, les seuls éléments élastiques que renferme l'iris. Il n'existe donc pas sur l'iris une membrane complète et munie d'une couche épithéliale, comme l'ont prétendu certains auteurs, en lui donnant le nom de membrane de Zinn ou de membrane antérieure de l'iris, et en la considérant comme une continuation en arrière de la membrane de Descemet.

Les cellules épithéliales, éparses sur les fibres iridiennes qui proviennent de la membrane de Descemet, ne se propagent nullement jusqu'au bord pupillaire, comme quelques-uns l'ont assuré. Il est plus probable qu'elles forment chez l'enfant une couche simple et continue. Dans ces cellules, particulièrement sur les yeux bruns, on trouve un pigment propre qui se distingue du pigment noir visible aussi dans l'iris, en ce qu'il est formé de granulations plus grandes parmi lesquelles on en trouve d'un brun clair ou même d'un jaune d'or qui rappelle la coloration merveilleuse que l'on observe dans le pigment iridien de certains animaux. Ce pigment existe aussi à l'état de liberté entre les éléments du tissu, et même, comme l'indique M. Kölliker, dans les fibres musculaires.

Les éléments de l'iris les plus importants, au point de vue de ses fonctions,

sont les fibres musculaires qu'il contient et qui appartiennent, chez l'homme, aux fibres-cellules. Ces fibres sont si difficiles à isoler et diffèrent tellement de la fibre type, qu'on a longtemps nié qu'elles pussent composer pour la pupille un muscle dilatateur, tandis qu'on acceptait avec aussi peu de raison un sphincter pupillaire externe. Le seul sphincter qui existe est placé près du bord pupillaire, surtout à la face postérieure de l'iris, et constitue un cercle assez épais de $0^{mm},5$ de largeur. Les éléments qui le constituent ont entre eux une cohésion intime ; néanmoins on les sépare assez facilement à l'aide des réactifs ordinaires. Un peu en dehors de ce muscle, et plus près de la face antérieure, on en trouve quelquefois un second, mais beaucoup moins fort, décrit pour la première fois par M. Kölliker. Le dilatateur de la pupille n'est pas constitué par des fibres musculaires réunies en une couche, mais il est composé d'un certain nombre de faisceaux musculaires étroits et rayonnés. Ces faisceaux naissent peut-être de l'anneau tendineux et se dirigent avec les vaisseaux, mais surtout vers la face postérieure de l'iris, jusque dans sa petite circonférence, pour se perdre dans le sphincter.

L'union de l'iris avec le corps ciliaire s'effectue essentiellement par l'intermédiaire des *vaisseaux* qui s'y répandent en grand nombre. Les uns proviennent de la choroïde, et particulièrement des procès ciliaires ; les autres, destinés exclusivement à l'iris, des artères ciliaires postérieures longues, ainsi que des artères ciliaires antérieures. Celles-là, après avoir traversé la sclérotique très-obliquement près du nerf optique, vont directement dans la « *lamina fusca* », vers le muscle ciliaire, et fournissent là deux branches, l'une ascendante, l'autre descendante. Elles-mêmes sont situées latéralement et dans un plan horizontal ; elles communiquent avec les artères ciliaires provenant des muscles de l'œil, et, après s'être bifurquées et anastomosées selon le mode indiqué, elles forment le grand cercle artériel de l'iris, qui est un cercle incomplet. Un grand nombre de vaisseaux s'en détachent pour suivre une direction radiée et légèrement flexueuse, en fournissant çà et là des ramifications qui s'anastomosent et se portent vers le petit cercle de l'iris, où elles ont des terminaisons différentes. Les unes se changent rapidement en capillaires, et le système qu'elles forment ainsi est immédiatement situé contre la couche épithéliale pigmentaire postérieure (M. Arnold). Les autres, c'est le plus grand nombre, se réunissent près du petit cercle, en formant une autre sorte de cercle artériel dont les ramuscules se dirigent vers le bord pupillaire, et là se recourbent en anses ; ils prennent le caractère de veines et cependant ne subissent pas tous la transformation capillaire.

Ces veines ont aussi entre elles de fréquentes communications, sans former pour cela un cercle veineux complet. Elles quittent le globe directement sous le nom de veines ciliaires antérieures, ou, selon une opinion très-

répandue, mais insuffisamment démontrée, elles se déversent dans le canal de Schlemm, puis de là dans les veines ciliaires antérieures.

Les veines, qui sont généralement situées à la face postérieure de l'iris, l'abandonnent pour communiquer avec les veines étoilées (*vasa vorticosa*) de la choroïde. Une particularité remarquable du mode de vascularisation de l'iris, c'est sa pauvreté en capillaires, opposée au nombre considérable d'artères et de veines qu'il contient. Ce contraste si frappant nous semble en rapport avec les nombreux mouvements que l'iris doit constamment exécuter sans accélérer ni ralentir sa circulation.

Les fonctions de l'iris, sa sensibilité, qui faisait autrefois tant redouter la blessure de cette membrane, donnaient à supposer un système nerveux très-développé.

Les *nerfs* de l'iris proviennent en partie du ganglion ophthalmique, en partie du nerf naso-ciliaire. Les premiers, les nerfs ciliaires courts, au nombre de quatorze ou de vingt, perforent la sclérotique près du nerf optique, fournissent à la choroïde les branches que nous avons décrites, et donnent les premières et les plus importantes de leurs ramifications.

Dans le muscle tenseur de la choroïde, comme M. H. Müller l'a indiqué, et M. W. Krause confirmé, beaucoup de ces branches nerveuses sont entourées de cellules ganglionnaires ou de petites agglomérations de ces cellules. Les nerfs ciliaires longs, nés directement du nerf naso-ciliaire, perforent le plus souvent, au nombre de deux, la sclérotique derrière l'insertion du grand oblique ; atteignent, après un assez long trajet, le muscle ciliaire dans lequel ils se divisent, et s'anastomosent avec les nerfs ciliaires courts. Ils contribuent donc aussi à former l'important réseau nerveux que loge ce muscle. C'est de ce réseau que proviennent les nerfs de l'iris. Ils suivent à peu près la marche des vaisseaux, forment comme eux des anastomoses en arcades et en cercles incomplets ; l'un correspond au petit cercle, l'autre est un peu plus en dehors.

On a fortement combattu l'opinion qui voyait la terminaison des nerfs de l'iris dans les dernières anses des filets provenant du cercle nerveux le plus interne. On est plus disposé à admettre que cette terminaison se fait par des extrémités libres. Comme ces nerfs sont essentiellement moteurs, il est en effet bien probable qu'ils vont se perdre dans les éléments musculaires, c'est-à-dire dans les fibres lisses. Avouons toutefois qu'il serait nécessaire d'étudier plus à fond ce mode de terminaison. Au reste, c'est une question générale pour l'étude de laquelle la trame de l'iris offre un champ peu convenable. En attendant, l'opinion de M. Kölliker semble la plus rationnelle. Cet auteur admet, pour les nerfs de l'iris, des anses, des anastomoses réticulées, et des terminaisons libres, avec les modifications qu'on rencontre dans d'autres tissus, mais avec cette restriction que les anses et les réseaux ne doivent pas être envisagés comme limite extrême des nerfs.

Le stroma de l'iris est limité en arrière par l'*uvée* des anciens auteurs. Celle-ci représente un épithélium en partie simple, en partie formé de couches superposées. Elle continue la couche pigmentaire de la choroïde et ne se propage pas seulement jusqu'au bord de la pupille ; elle le dépasse et le recouvre. Sur des sections perpendiculaires, l'uvée apparaît comme une bande très-foncée, d'une largeur assez régulière et extrêmement sinueuse. Elle court à la face postérieure de l'iris, à partir du fond du sillon que les procès ciliaires forment à l'insertion de cette membrane. De là cet épithélium se répand jusqu'à la pupille, au voisinage de laquelle il augmente notablement d'épaisseur. Les cellules pigmentaires de cette couche sont plus petites que les cellules analogues de la choroïde. Elles sont arrondies, et en général si complétement remplies de pigment, que leur noyau est invisible ou difficile à apercevoir. Comme celles de la choroïde, ces cellules reposent sur une trame de substance amorphe qui paraît rattachée, bien que par des tractus très-fins, à la lame élastique de la choroïde.

Tandis que plusieurs auteurs considèrent cette trame pigmentée de l'iris comme une membrane propre (*membrana pigmenti* de Krause, *membrane limitante* de Pacini), M. Kölliker y voit une agglomération de cellules pigmentaires, comme cela s'observe dans d'autres épithéliums (villosités intestinales, par exemple.)

L'iris forme la paroi postérieure de la chambre antérieure. L'espace vide que la pupille laisse dans cette paroi est rempli par le cristallin. Comme l'iris est appliqué contre le cristallin dans toute son étendue, sauf vers son bord ciliaire, c'est la grandeur, la courbure et la position du cristallin qui déterminent exactement la position de ce diaphragme membraneux. Les dimensions de la chambre antérieure ne peuvent donc pas être données avant qu'on ait traité du cristallin. Voici pourquoi nous nous bornerons ici à quelques indications pratiques.

L'iris nous semble plus rapproché de la cornée qu'il ne l'est en réalité ; c'est un effet de la réfraction des rayons lumineux dans leur trajet au travers de la cornée et de l'humeur aqueuse. C'est aussi pour ce motif que le bord de la pupille nous paraît plus voisin de la surface antérieure de l'œil, et l'iris tout entier plus bombé qu'il n'est réellement. Cette illusion se dissipe aussitôt qu'on place l'œil sous l'eau. Dans ce but, M. Czermak a construit un instrument auquel il a donné le nom d'*orthoscope*. Avec cet instrument, on voit la chambre antérieure bien plus profonde et l'iris presque entièrement plan, ou très-peu bombé en avant, si ce n'est à son bord pupillaire, où il est, surtout chez les myopes, légèrement convexe. Le plan de l'iris est assez exactement perpendiculaire à l'axe optique. Prolongé, il couperait la sclérotique à peu près à 2 millimètres en arrière de la cornée, d'où il résulte qu'on peut pénétrer à travers la sclérotique dans la chambre antérieure, sans

léser l'iris. La chambre antérieure et la chambre postérieure contiennent un liquide, appelé l'humeur aqueuse. Celui-ci, entièrement diaphane, d'un poids spécifique de 1005, renferme une quantité minime d'albumine et de chlorate de soude.

MALADIES DE LA SCLÉROTIQUE.

ARTICLE PREMIER.

HYPÉRÉMIE (PÉRIKÉRATIQUE).

L'hypérémie du tissu épiscléral ne constitue pas, à proprement parler, une maladie ; ce n'est qu'un symptôme associé à diverses affections, mais qu'on a souvent envisagé comme une entité pathologique.

Les artères ciliaires antérieures (artères des quatre muscles droits), arrivées à une distance de 2 à 3 millimètres de la circonférence de la cornée, perforent la sclérotique pour se réunir dans le muscle ciliaire avec les artères ciliaires postérieures longues, et constituer le grand cercle artériel de l'iris. Au moment où les artères ciliaires antérieures pénètrent ainsi dans le globe oculaire, elles fournissent au tissu épiscléral, à la capsule de Tenon et principalement au limbe conjonctival. Leurs branches constituent en cet endroit le réseau à anses marginales, d'où se dégage un nombre considérable de petites artérioles qui se rendent à la conjonctive, dans une zone large à peu près de 3 à 4 millimètres (Leber). Le réseau vasculaire destiné à la nutrition de la conjonctive, de la sclérotique, de la cornée et de l'iris, doit évidemment refléter les troubles qui s'opèrent dans la circulation de l'une et de l'autre de ces membranes.

Dans l'hypérémie du tissu épiscléral, on observe au pourtour de la cornée un cercle violacé, formé par un réseau serré de vaisseaux très-déliés, s'irradiant en convergeant vers le centre de la cornée. Ces vaisseaux reposent sur un fond d'une teinte bleuâtre due à l'injection des capillaires les plus fins du tissu épiscléral et de la sclérotique même. Cette injection ne s'étend guère au delà de 6 à 8 millimètres de la circonférence de la cornée. Si l'hypérémie du tissu épiscléral voisin de la cornée est bien prononcée, fait que les auteurs désignent sous le nom d'*injection périkératique*, on remarque un léger soulèvement de la conjonctive, quelquefois elle-même hypérémiée, causé par un gonflement du tissu épiscléral. Les vaisseaux conjonctivaux se distinguent sans peine du réseau sous-jacent, en ce qu'ils forment un lacis à larges mailles et qu'ils suivent la muqueuse dans ses déplacements.

L'injection périkératique peut varier de nuance selon qu'elle est plus ou moins intense. Mais elle se caractérisera toujours par une teinte violacée due au défaut de transparence du tissu qui recouvre les vaisseaux profonds injectés. C'est donc bien à tort qu'on a voulu attribuer cette teinte à une prépondérance de l'injection des vaisseaux veineux.

De tout temps l'hypérémie du tissu épiscléral qu'on retrouve dans les affections de la cornée, de l'iris (irido-choroïdite), ou dans les maladies graves de la conjonctive ou de la sclérotique même, a été rattachée à quelque diathèse (rhumatismale, scrofuleuse, etc.) : on est allé jusqu'à la décrire sous le nom d'*ophthalmie goutteuse*, *rhumatismale*, *scrofuleuse*, etc., et à considérer les affections coexistantes de la cornée et de l'iris comme de simples complications. Depuis que l'anatomie pathologique a servi de guide dans la classification des maladies, et que la tendance qu'on avait à voir dans toutes les inflammations de l'œil des manifestations diathésiques a diminué, nous sommes forcés de rejeter l'injection périkératique comme maladie distincte, pour n'y plus voir qu'un symptôme.

L'*ophthalmie rhumatismale*, dans laquelle cette injection joue un si grand rôle, doit être principalement rapportée à une inflammation chronique de l'iris. Les douleurs ciliaires, les troubles fonctionnels de l'iris et l'exsudation qu'on y observe (synéchies), démontrent d'une manière évidente que l'iritis est l'élément principal de cette ophthalmie. Il ne faut pas croire pour cela que les observations de ce genre, observations recueillies par des hommes très-habiles, soient appuyées uniquement sur des erreurs de diagnostic ou sur le préjugé d'une époque : il existe en réalité des cas d'iritis où cette inflammation s'est, dès son début, accompagnée d'une hypérémie intense et d'une hyperplasie du tissu épiscléral (épiscléritis). Il arrive même qu'avec des symptômes inflammatoires peu prononcés du côté de l'iris, on a une injection et une tuméfaction notables du tissu épiscléral. La coexistence de ces accidents avec l'iritis ne doit pas étonner, si l'on se rappelle que les parties intéressées reçoivent leur sang d'une source commune; mais ce qu'il faut remarquer, c'est que l'hypérémie épisclérale n'est pas proportionnée à l'inflammation de l'iris et qu'elle persiste plus longtemps que dans les cas ordinaires d'iritis.

Toutefois les symptômes suivants nous prouveront que l'iritis est le point de départ de l'injection périkératique. Il se manifeste dans l'iris une paresse inaccoutumée, ses mouvements se ralentissent et finissent par cesser complétement. En même temps, il survient dans l'humeur aqueuse un léger trouble, surtout appréciable au moyen de l'éclairage oblique. Peu à peu l'iris change de couleur, des altérations surviennent dans la couche pigmentaire, principalement au pourtour de la pupille, dans le champ de laquelle il apparaît un exsudat qui dissipe tous les doutes sur la nature de la maladie, qui, au premier abord, n'est qu'une iritis à laquelle s'est adjointe une épiscléritis.

Dans un autre ordre de cas, l'injection périkératique a été regardée à tort comme une *ophthalmie scrofuleuse*, compliquée ou non d'altérations de la cornée. Une photophobie plus ou moins intense accompagne cette maladie et est cause de l'erreur où l'on est tombé. En effet, en examinant rapidement ces yeux si difficiles à tenir entr'ouverts, on se bornait à fixer son attention sur l'injection périkératique, et l'on négligeait de remarquer les altérations commençantes de la cornée, d'ailleurs peu prononcées dans leur début, et ne constituant qu'une érosion de la couche épithéliale.

ARTICLE II.

SCLÉROTITE, ÉPISCLÉRITIS.

Les inflammations de la sclérotique, membrane pauvre en vaisseaux, sont assez rares. Le cadre en sera plus restreint encore, si l'on en élimine les affections que l'on a regardées à tort comme des inflammations de la sclérotique. En effet, on a souvent considéré comme telles des inflammations plus profondes, auxquelles la sclérotique ne participait que secondairement. Aussi ne sommes-nous pas d'avis qu'il faille distinguer deux variétés de sclérotite, l'une superficielle, l'autre profonde. Les données de l'anatomie pathologique nous engagent à séparer l'inflammation primitive de la sclérotique (sclérotite superficielle), sous le nom d'*épisclératis*, de l'inflammation de cette membrane consécutive à celle de la choroïde (sclérotite profonde), et que nous décrirons sous le nom de *sclére-choroïdite antérieure*.

L'*épisclératis* mérite une attention spéciale, car il est très-facile de la confondre avec d'autres inflammations de l'œil.

Symptômes anatomiques. — On observe une tache rougeâtre à une distance de 3 à 4 millimètres du bord de la cornée, de préférence dans la direction des muscles près de leurs insertions et sur la moitié externe du globe de l'œil. Cette tache gagne peu à peu en hauteur, devient plus foncée, et l'on y distingue aisément les vaisseaux conjonctivaux des vaisseaux plus profonds appartenant au tissu épiscléral. A cette période, il semblerait qu'il se développe une pustule conjonctivale; mais la partie injectée proémine de plus en plus, s'élargit, et forme un bouton aplati de 1 à 2 millimètres de hauteur et de la grandeur d'une demi-lentille ou même d'une petite fève.

La couleur de ce bouton est, à son sommet, d'un rouge jaunâtre, tandis que ses bords, qui se perdent insensiblement dans les parties saines, sont d'un rouge écarlate. A cette époque, l'élevure atteint son plus grand développement, et l'on dirait qu'elle est le résultat du soulèvement de la sclérotique par un exsudat; mais, en y regardant de plus près, on voit qu'on n'a affaire qu'à un boursouflement considérable du tissu épiscléral dans lequel on distingue parfois de petites nodosités d'une couleur jaune. Le plus sou-

vent il n'y a qu'un seul bouton sur la sclérotique, le reste de cette membrane n'offre aucun symptôme d'inflammation, et la conjonctive elle-même, en dehors du point malade, est presque entièrement intacte.

On confond très-facilement le bouton de l'épiscléritis avec la pustule large et aplatie que l'on trouve parfois dans la conjonctivite pustuleuse ; mais celle-ci n'est pas aussi élevée, n'est pas complétement encadrée d'un bord rouge foncé, et, peu après son apparition, elle s'excorie pour laisser voir une surface remplie de tissu en voie de décomposition purulente, phénomène tout à fait exceptionnel dans l'épiscléritis.

Les cas dont parle M. Bowman (1), et dans lesquels l'épiscléritis a donné lieu à des ulcérations, et même à des perforations de la sclérotique, membrane, on le sait, très-résistante, sont extrêmement rares. Pour nous, nous n'avons été qu'une fois témoin d'un fait de ce genre. Il s'agissait d'une malade opérée du strabisme par un confrère. S'étant exposée à toutes les intempéries d'une mauvaise saison, elle fut prise d'une sclérotite suivie de perforation.

Quand l'épiscléritis est très-rapprochée de la cornée, nous voyons cette membrane devenir opaque au voisinage de la partie malade. Cette opacification présente, comme M. Mackenzie l'a si bien indiqué, toute l'apparence d'un arc sénile partiel, et fort avancé vers le centre de la cornée. Il s'agit ici probablement d'un simple gonflement des corpuscules du tissu cornéen avec prolifération des noyaux. De même, le bouton de l'épiscléritis n'est constitué que par une hypergenèse avec hypertrophie des éléments du tissu cellulaire, phénomènes auxquels s'associe une transsudation séreuse. Il est extrêmement rare que l'hypergenèse s'effectue avec assez de rapidité, pour qu'on puisse observer, en même temps que la formation de nouveaux éléments du tissu cellulaire, la production de globules de pus aux dépens des cellules du même tissu, suivie d'une ulcération.

Une question intéressante de l'histoire de l'épiscléritis est de savoir si elle se complique souvent de l'inflammation des enveloppes sous-jacentes, de la choroïde par exemple. M. Sichel (2), qui a donné, le premier, une excellente description de l'inflammation dont nous nous occupons, l'a décrite sous le nom d'*inflammation partielle de la choroïde et du tissu cellulaire sous-conjonctival*. Voici comment ce savant auteur s'exprime sur le siége que la maladie affecte à son début. « Jusqu'à présent, je n'ai pas eu » occasion de disséquer des yeux affectés de cette maladie ; néanmoins, » comme très-fréquemment j'ai été à même d'étudier l'anatomie patholo- » gique du staphylôme de la choroïde, et que l'affection qui nous occupe,

(1) *Lectures on the parts concerned in the operations on the eye*, by William Bowman, London, 1849, p. 109 (*Annales d'oculistique*, t. XXX, p. 9).

(2) *Bulletin général de thérapeutique*, 1847, p. 209.

» négligée ou traitée trop tard, se termine assez souvent par cette espèce » de staphylôme, je puis affirmer avec une certitude presque entière que le » point de départ du mal est dans la choroïde, que le tissu cellulaire sus- » sclérotical ne s'enflamme que secondairement par la pression qu'il subit, à » la suite de la tuméfaction inflammatoire de la choroïde. »

Cette manière de voir s'explique par la confusion que l'on a faite entre l'épiscléritis et la maladie que nous aurons à étudier tout à l'heure, la scléro-choroïdite antérieure. Une terminaison de l'épiscléritis en staphylôme est très-rare, et l'on pourrait dire exceptionnelle. D'ailleurs, d'après le siége de la maladie, on est porté à repousser l'opinion qui en place le point de départ dans la choroïde, car nous la voyons très-souvent se localiser tout près de la circonférence de la cornée, en sorte que le bouton rougeâtre de l'épiscléritis n'avance guère jusqu'au niveau de la naissance de la choroïde.

Comment s'expliquer, du reste, qu'une inflammation restreinte à une partie de la choroïde puisse soulever la sclérotique, cette membrane si dense, sans produire très-manifestement des phénomènes d'augmentation dans la pression intra-oculaire ? Comment s'expliquer, en outre, qu'une inflammation locale de la choroïde, capable de soulever la sclérotique, laisse intacte la partie voisine de l'iris, et n'en trouble pas les fonctions? Les vaisseaux et les nerfs de l'iris émanent, en effet, en partie, de la choroïde, et la compression qu'ils subiraient si la maladie siégeait dans cette membrane, devrait se manifester visiblement dans l'iris.

Symptômes généraux. — L'épiscléritis se caractérise par la longueur de sa durée et par le peu de malaise qu'elle occasionne au malade. A peine si celui-ci accuse quelque gêne dans les mouvements de l'œil, lorsque le bouton de l'épiscléritis a atteint son plus grand développement. La vue n'est généralement pas troublée, l'accommodation s'effectue sans difficulté, et l'iris ne présente aucun phénomène morbide. Le trouble de la vue ne pourrait survenir que si l'opacité de la cornée débordait le champ pupillaire.

Il est bien rare de voir des personnes atteintes d'épiscléritis se plaindre de douleurs sourdes dans la région sus-orbitaire. Le sac conjonctival participe à peine à l'inflammation ; quelquefois il est le siége d'une légère sécrétion catarrhale ou d'un afflux exagéré des larmes.

Marche de la maladie. — Elle met, en général, de quatre à six mois à disparaître complétement ; encore arrive-t-il assez souvent que l'inflammation ne cesse sur un point que pour reparaître bientôt sur un autre, vers la circonférence de la cornée. Il peut se faire ainsi que la maladie traîne des années. Généralement, deux ou trois mois après son apparition, le bouton s'aplatit, l'injection de son bord pâlit peu à peu, le trouble de la cornée se dissipe, et il ne reste finalement qu'une tache foncée de couleur ardoisée. Cette coloration est due au pigment déposé dans la trame même de la sclé-

rotique, car nous voyons les ramuscules des vaisseaux ciliaires courir au-dessus de la tache pigmentaire.

Étiologie. — L'étiologie de l'épiscléritis est bien peu connue. Il semble ressortir des statistiques qu'elle est plus fréquente chez les femmes que chez les hommes. On a considéré comme causes déterminantes les diathèses scrofuleuse et rhumatismale. Quant à cela, ce que nous pouvons dire, c'est que l'épiscléritis se rencontre plus souvent dans l'âge adulte que dans l'enfance, et que les personnes qui en sont affectées se plaignent assez souvent de rhumatismes, principalement de rhumatisme articulaire chronique. Très-rarement l'épiscléritis s'observe avec la syphilis constitutionnelle, la spedalskhed et le *lupus exfoliativus*.

Pronostic. — En général, l'épiscléritis n'offre pour l'œil aucun danger, c'est une maladie qui n'embarrasse le malade et le médecin que par sa durée. Il est donc indispensable de fixer tout d'abord l'attention du malade sur ce point, et de lui faire comprendre qu'un traitement très-actif serait inutile ou même nuisible.

Traitement. — Il y a peu de maladies de l'œil où le traitement soit aussi peu efficace que celle-ci. Toutes les médications locales (collyres, cautérisations, insufflations de calomel) sont plutôt nuisibles qu'utiles. Les purgatifs, le calomel, les frictions avec l'onguent mercuriel belladoné, ne parviennent pas à accélérer la marche si lente de la maladie. On se bornera à prescrire au malade de se garantir autant que possible des variations de la température, d'un air froid et humide, et de ne point fatiguer ses yeux par une application trop suivie; on lui fera porter, dans ce but, des lunettes bleues, et on lui ordonnera de temps à autre des frictions avec l'onguent au précipité blanc, ainsi que de légères purgations, afin d'éviter les congestions vers la tête.

L'application des compresses chaudes pendant plusieurs heures par jour, ou l'occlusion de l'œil à l'aide d'un bandeau compressif porté pendant la nuit, semble quelquefois abréger la durée de la maladie. Toutefois il ne faut pas s'exagérer l'importance de ces moyens, mais juger si l'intérêt que le malade en retirera peut contre-balancer l'ennui qu'ils lui causent.

Les effusions sanguines locales ne seront employées que dans les cas très-exceptionnels où l'inflammation manifestera une tendance à se propager et à gagner les parties plus profondément situées. Une médication interne ne donne pas, dans l'épiscléritis, de meilleurs résultats que le traitement local.

ARTICLE III.

SCLÉRO-CHOROÏDITE ANTÉRIEURE.

Cette maladie a été souvent confondue avec la précédente, quoiqu'elle s'en distingue par des symptômes assez nettement tranchés.

Symptômes anatomiques. — Selon que la maladie offrira à son début plus ou moins d'acuité, l'injection périkératique sera plus ou moins prononcée. Souvent il existe un point voisin de la circonférence de la cornée, où la rougeur est plus accentuée et s'étend davantage vers l'équateur du globe oculaire, de manière à simuler l'injection qu'on trouve au début de l'épisclérítis. Cette partie injectée se dessine de plus en plus nettement, se soulève même légèrement ; mais l'injection ne disparaît pas sur le reste du pourtour de la cornée, qui offre ordinairement dans l'épiscléritis son aspect normal.

En même temps, d'autres symptômes nous indiquent que la maladie ne siége pas dans la sclérotique, mais plus profondément. L'iris perd insensiblement sa contractilité, la pupille est moyennement dilatée, et son bord s'échancre vers la partie la plus injectée du pourtour de la cornée. Si, outre l'injection périkératique générale, on observe plusieurs centres de vascularisation, analogues à celui dont nous venons de parler, on verra sur le bord pupillaire autant d'échancrures correspondant à ces points. En fixant son attention sur l'état de l'iris, il est possible d'y remarquer, au niveau de chacune des échancrures en question, des vaisseaux gorgés de sang, par suite de l'embarras que l'affection choroïdienne cause dans la circulation de l'iris. Quelquefois il apparaît des synéchies vers la partie échancrée ; l'humeur aqueuse se trouble légèrement, et la chambre antérieure semble avoir augmenté en profondeur. Si l'on observe alors la tension du globe, on le trouve plus dur et plus résistant par suite de l'augmentation de la pression intra-oculaire.

Quand les symptômes inflammatoires ont persisté quelque temps, on voit l'injection périkératique disparaître peu à peu, sauf au point où elle s'était montrée avec le plus d'intensité, et où elle était accompagnée d'une légère proéminence des parties. Celle-ci augmente même lorsque l'injection abandonne le point qu'elle occupait. Il se forme donc autant de bosselures qu'il y a eu de centres d'injection autour de la cornée, et souvent les diamètres de celle-ci semblent en être augmentés. Les bosselures sont plus ou moins larges, siégent toujours à une distance de 3 à 5 millimètres au moins du bord de la cornée. Leur sommet est peu élevé, et leurs bords, mal limités, se perdent insensiblement dans les parties saines. En les observant avec soin dans leur développement, on remarque qu'elles siégent surtout là où les vaisseaux ciliaires antérieurs perforent la sclérotique, car à ce niveau cette membrane offre son minimum d'épaisseur.

Lorsqu'une fois ces élévations ont atteint une hauteur de 2 à 3 millimètres, et quand les enveloppes de l'œil se sont assez amincies pour que la sclérotique présente par transparence une couleur bleuâtre ou même bleu foncé, les signes inflammatoires disparaissent de plus en plus. On a alors affaire à des staphylômes, triste conséquence de la scléro-choroïdite antérieure.

Le portrait que nous venons de tracer ne répond qu'aux cas où cette

maladie se développe avec beaucoup de rapidité. Dans d'autres, l'inflammation, tout en procédant avec bien moins de violence, aboutit à la même terminaison. Tandis que parfois l'injection rouge foncé plus ou moins circonscrite sur la sclérotique, en même temps que l'élévation qui l'accompagne et l'opacité du bord de la cornée, peuvent faire songer à une simple sclérotite ; d'autres fois l'inflammation est si légère à l'extérieur, que l'attention se porte aussitôt sur l'état des membranes profondes.

Anatomie pathologique. — La scléro-choroïdite antérieure est une maladie dont on ne peut observer que bien rarement les premières lésions. Nous devons la ranger dans le groupe des *maladies hydrophthalmiques* (choroïdites ectatiques, atrophiques). Elles sont caractérisées dès leur début par une exsudation séreuse dans la cavité de l'œil, par l'augmentation du corps vitré, de la pression intra-oculaire qui en résulte, par des adhérences morbides qui s'établissent entre le tractus uvéal et la sclérotique, et par la distension d'une partie ou de la totalité des parois de l'œil.

Il se peut que la scléro-choroïdite fournisse au début une exsudation plastique dans le tissu de la sclérotique, de la choroïde et même de la rétine. Mais l'anatomie ne l'a sûrement démontré que pour la rétine et la choroïde, et nous ne trouvons, une fois le staphylôme produit, que les signes d'une atrophie plus ou moins avancée des parties affectées des enveloppes. Si l'on examine des ectasies de la sclérotique, on rencontre presque constamment une adhérence anormale entre la partie de la choroïde atrophiée et la sclérotique considérablement amincie. L'atrophie de la choroïde est quelquefois portée au point de ne respecter que les éléments élastiques de cette membrane. Dans ces cas, les cellules pigmentaires de la choroïde se sont décolorées et ont disparu, la couche des cellules épithéliales pigmentaires est détruite, et le pigment, irrégulièrement dispersé, produit sur divers points de petits amas. La chorio-capillaire fait défaut, la lame vitrée offre plus de résistance, et dans certains cas où l'atrophie n'est pas très-avancée, se conserve assez intacte. Le stroma de la choroïde est détruit, il n'en reste plus que la trame élastique adhérente à la sclérotique. Celle-ci, fortement amincie, laisse voir sur quelques points, entre ses fibres entrecroisées et distendues, des espaces libres. Il n'est pas possible de trouver des exsudations plastiques anciennes épanchées dans la trame de la sclérotique, là même où elle regagne son épaisseur, c'est-à-dire vers les parties déclives du staphylôme.

La rétine peut, dans le staphylôme antérieur, présenter différents états. Tantôt elle adhère au pourtour du staphylôme, et se prolonge, considérablement atrophiée, dans la cavité staphylomateuse, où elle flotte comme un voile très-mince, sans adhérer à la choroïde. Tantôt la rétine a suivi la choroïde dans ses métamorphoses, et, fixée aux parois du staphylôme, elle est réduite à ses éléments de tissu cellulaire.

Il va sans dire que les nerfs et les vaisseaux ciliaires qui se répandent dans les parties malades participent à leur altération.

Le corps vitré change aussi de structure. Il se liquéfie dans toute la partie antérieure du globe, et cette liquéfaction est surtout apparente dans la cavité staphylomateuse. Au commencement de la maladie, il est quelquefois possible d'observer une légère opacification du corps vitré, se manifestant par un trouble général de ce milieu ; mais une fois la maladie à son terme, le corps vitré retrouve, le plus souvent, une transparence parfaite.

L'ectasie de la sclérotique se présente, nous l'avons dit, plus particulièrement là où les vaisseaux ciliaires la perforent, mais le staphylôme peut affecter encore une autre forme : alors la partie amincie de la sclérotique qui tapisse le canal de Schlemm, vers la chambre antérieure, cède à l'augmentation de la pression interne, et se distend circulairement en ne laissant que la paroi externe du canal en question. L'ectasie est dans ce cas presque toujours annulaire. Elle occupe le voisinage du limbe conjonctival, qui lui-même semble distendu (Stellwag). Les procès ciliaires restent en arrière. Il peut arriver que l'iris fixé au cristallin par une exsudation plastique se détache du corps ciliaire, ou encore que le cristallin échappe en se portant en arrière et latéralement, par suite de la déchirure de la zone de Zinn.

Il est évident que le staphylôme antérieur présentera, suivant son siége, de nombreuses variétés ; mais nous croyons peu pratique et peu conforme aux données de l'anatomie pathologique de séparer les ectasies en staphylôme antérieur et staphylôme du corps ciliaire, comme l'a fait M. Sichel (1). Selon cet auteur, le staphylôme du corps ciliaire serait plus rapproché de la cornée que le staphylôme antérieur, et se caractériserait par des stries ou des rainures régulières, en rapport avec la disposition anatomique de la partie distendue. De plus, comme les procès ciliaires représentent un repli de la choroïde, l'ectasie ne pourrait se produire en ce point avec autant de régularité, en sorte qu'au début, le staphylôme du corps ciliaire devrait toujours être composé de petites élevures bleuâtres courant parallèlement d'avant en arrière.

Les différences d'épaisseur que la sclérotique présente, la plus ou moins grande facilité à l'établissement d'adhérences morbides entre le tractus uvéal et la sclérotique, influent beaucoup sur l'emplacement du staphylôme, qu'on rencontre, pour cette raison, plus fréquemment entre les espaces laissés libres par les muscles droits internes et au pourtour de l'insertion de l'iris.

En résumé, pour nous, l'ectasie antérieure peut varier dans l'ordre de la fréquence de la manière suivante :

1° Elle siégera, et c'est à ce qu'il paraît le cas le plus fréquent, au niveau du

(1) *Archiv für Augenheilkunde*, t. III, A. 1, p. 216.

canal de Schlemm, et par la distension de la sclérotique, le point culminant des procès ciliaires s'éloignera du pôle cornéen.

2° Elle occupera les parties antérieures de la choroïde et le corps ciliaire lui-même, en sorte que le sommet des procès ciliaires restera en place, ou même sera repoussé vers le centre de la cornée.

3° Enfin elle sera située plus à la périphérie et ne déplacera guère le corps ciliaire, qui participera plus ou moins à l'atrophie de la choroïde, largement distendue dans ce cas. Ces trois formes ne sont que des variétés du staphylôme antérieur (1).

L'éclairage oblique permet, dans les cas où le staphylôme antérieur a pris un développement considérable, d'en préciser exactement le siége. Pour cela, il faut dilater la pupille et prescrire au malade de regarder autant que possible dans le sens de l'ectasie ; alors, avec une lentille convexe à court foyer (un pouce et demi ou deux), on fait arriver vers l'équateur de l'œil, à

(1) L'anatomo-pathologie est, sans contredit, notre meilleur guide dans l'observation des faits cliniques ; c'est pourquoi nous offrirons au lecteur, à côté de la description de la sclére-choroïdite antérieure, les résultats fournis par la dissection de quelques yeux atteints de cette maladie. On n'a fait encore que dans un petit nombre de cas un examen microscopique minutieux des altérations constituantes du staphylôme antérieur. Parmi les auteurs qui se sont le plus occupés de cette question, M. Schiess-Gemuseus a étudié d'une manière spéciale, dans des expériences faites sur les animaux, le développement des staphylômes sclérotical et cornéen. C'est à son extrême obligeance que nous devons le résumé des trois observations suivantes :

I. *Sclérectasie antérieure du corps ciliaire, avec irido-choroïdite.*

Œil d'une jeune fille anémique âgée de treize ans, en observation depuis trois ans. Le globe oculaire a augmenté de volume ; il est tendu, et porte, au-dessus du bord supérieur de la cornée, plusieurs bosselures de coloration bleuâtre. Les phénomènes inflammatoires, lentement développés, ne purent être enrayés par une large iridectomie, et comme il survint dans l'autre œil une inflammation sympathique, sous forme d'iritis séreuse, le médecin se décida à l'énucléation de l'organe.

Diamètres	antéro-postérieur	29	millimètres.
	vertical	26	—
	horizontal	26	—

La *cornée* paraît un peu plus grande qu'à l'état normal ; elle est aplatie et présente une faible opacité déterminée par une prolifération modérée des corpuscules cornéens. La partie périphérique de cette membrane est unie à l'iris par sa face profonde, mais médiatement par une *substance intercalaire*, dont l'épaisseur atteint jusqu'à $0^{mm},2$.

La *sclérotique* est partout amincie ; au niveau des bosselures, son épaisseur décroît brusquement et devient comparable à celle d'une feuille de papier de moyenne force. Sa face interne est recouverte çà et là d'un épithélium pigmenté peu épais. On reconnaît d'une manière évidente qu'il y a eu là, de prime abord, fusion de la périphérie de l'iris avec la sclérotique, et en second lieu atrophie du tissu iridien. Il ne reste de ce dernier que

travers la pupille dilatée, un cône lumineux que l'on promène d'arrière en avant sur les parties distendues. Un changement particulier dans la coloration des points successivement éclairés annonce que les rayons lumineux ont atteint l'ectasie : on juge qu'ils l'ont dépassée, pour atteindre les procès ciliaires, quand réapparaît, toutefois bien plus prononcée, sous forme d'une bande foncée, la teinte observée en premier lieu. On doit attribuer ce changement de nuance à l'altération pigmentaire. Cet examen ne sera fructueux que si l'on observe une ectasie fort étendue.

Symptômes généraux. — En parlant de l'épiscléritis, nous avons fait remarquer combien le malade en était peu incommodé ; on peut en dire autant pour les cas de scléro-choroïdite à marche lente ; mais il n'en est pas

des vestiges qui adhèrent à la sclérotique et font, pour ainsi dire, corps avec cette membrane. Au fur et à mesure que cette fusion s'accomplit, la sclérotique s'altère ; son tissu devient granuleux et le pigment iridien s'y infiltre. Tout près du bord inférieur de la cornée, on observe aussi les traces d'un commencement d'ectasie.

Passant à l'*iris*, on trouve la pupille oblitérée par une pseudo-membrane. L'insertion de ce diaphragme est refoulée vers la sclérotique, à laquelle elle adhère intimement. Comme le stroma de l'iris est, dans cette région, presque entièrement détruit, on est contraint, pour pouvoir suivre cette membrane dans la direction de son insertion, de se guider sur le pigment de l'uvée. Ce n'est pas seulement au niveau des ectasies que le stroma iridien a complétement disparu ; cette altération existe encore, au même degré, sur d'autres points. En examinant la pellicule détachée de la sclérotique, on n'y distingue plus qu'une substance homogène contenant, çà et là, sans aucune régularité, des cellules pigmentaires atrophiées. Sur quelques points, le bord pupillaire de l'iris se continue avec une masse exsudative blanchâtre décollée, en arrière du cristallin, et il est clair que la sclérectasie s'est développée concurremment avec une iritis parenchymateuse, dont les produits pseudo-membraneux ont obstrué le champ de la pupille.

Tout le *système cristallinien* est refoulé en arrière, et le cristallin s'est ratatiné de manière à former un disque épais de 1 millimètre, dont le diamètre vertical mesure 10 millimètres.

La distension de la *région ciliaire* a porté le diamètre du cercle inscrit dans la couronne des procès ciliaires, de 11 millimètres, son chiffre moyen normal, à $15^{mm},5$. Par suite de cette distension, les fibres de la zonule ont été fortement tiraillées, se sont épaissies, et se présentent à l'état de fibres rigides et friables. Dans les parties où la zonule est libre, l'union de cette dernière avec l'hyaloïde paraît moins intime qu'à l'état sain : le corps vitré et sa membrane limitante s'en détachent aisément. Il existe dans le corps vitré une multitude d'éléments cellulaires.

La *pars retinalis choroïdeæ* est d'une pâleur remarquable ; on la décolle de la sclérotique avec une facilité extraordinaire. Le stroma de la choroïde est très-friable, la chorio-capillaire presque complétement atrophiée. La plupart des gros vaisseaux ont aussi disparu, et ceux qui subsistent sont presque entièrement dépourvus d'enveloppe de pigment. Cette atrophie choroïdienne existe au même degré dans les moitiés supérieure et inférieure de l'œil. Dans la région ciliaire, les contours mêmes des cellules s'effacent. Les *procès ciliaires* n'ont pas été épargnés par l'atrophie : à chaque procès

ainsi quand la maladie se développe rapidement. Des douleurs ciliaires très-intenses, une sensation de tension fort désagréable, des troubles notables de la vision, sont accusés par les malades. Le globe oculaire lui-même est assez sensible, quand on touche à travers les paupières la circonférence de la cornée. Les douleurs sont d'autant plus vives que les symptômes inflammatoires sont plus manifestes, et que l'ectasie se produit plus rapidement. On peut même voir, dans certains cas exceptionnels, survenir des vomissements opiniâtres. Les nerfs ciliaires antérieurs sont, dans ces cas extrêmes, fortement comprimés et distendus avant de s'atrophier.

La compression de la rétine et du nerf optique occasionne souvent des sensations lumineuses subjectives. Les malades sont tourmentés par

atrophié correspond, dans la sclérotique, une élevure pigmentée, qui s'étend jusque près du bord de la cornée. Les *festons* des procès ciliaires s'écartent de leur aspect normal en ce qu'ils se montrent sensiblement aplatis, et leurs arêtes, au lieu d'être un peu bombées en dessous, sont directement attirées dans ce même sens; l'épithélium qui les revêt présente une épaisseur inusitée.

La *rétine* est bien conservée; la papille est creusée d'une excavation infundibuliforme. (*Virchow's Archiv*, t. XXIV, p. 561.)

II. *Petit staphylôme partiel de la sclérotique situé au devant du corps ciliaire.*

Œil d'une jeune fille de douze ans, qui a souffert d'une irido-kératite chronique, suivie d'une augmentation progressive du volume de l'organe malade.

Diamètres	antéro-postérieur.....	25	millimètres.
	vertical..... ...	26	—

La *cornée* est généralement épaissie par une masse intercalaire qui adhère à sa face postérieure. Les couches profondes sont opaques; la membrane limitante antérieure est amincie; la membrane de Descemet a des contours ondulés. Le *corps vitré* et le *nerf optique* sont sains. La *rétine* n'est que légèrement altérée; cependant l'épithélium pigmenté sous-rétinien est déjà très-adhérent à la couche des bâtonnets, car lorsqu'on détache la rétine de la choroïde, il reste accolé à la première de ces membranes. Sur quelques points même, on constate un commencement de migration des granulations pigmentaires entre les bâtonnets.

Choroïde. — Dans la couche épithéliale, le volume des noyaux incolores a augmenté, et il existe une certaine raréfaction du contour pigmentaire des cellules. Çà et là on observe des cellules à deux noyaux, indice d'un certain degré d'irritation. Sur quelques points, le pigment du stroma est un peu atrophié : la membrane adventice des vaisseaux est pourtant très-mince; il existe donc une atrophie choroïdienne, mais peu prononcée.

Le *système cristallinien* est représenté par une cataracte aplatie et ratatinée : la cristalloïde antérieure est notablement épaissie; la substance cristallinienne est, en partie, émulsionnée.

Corps ciliaire. — Au niveau de l'ectasie, les festons des procès ciliaires sont comme coupés à pic. Sur quelques points, le sommet des procès est prolongé par un appendice pigmenté auquel fait suite une plaque vitreuse qui se perd dans la zonule. En avant de la limite externe des procès se trouve l'ectasie, qui proémine jusque vers le bord de la

l'apparition d'éclairs ou d'étincelles. L'augmentation de longueur de l'axe antéro-postérieur provoque une myopie qui peut devenir excessive ; à cette altération de réfringence s'associe peu à peu une amblyopie due au tiraillement et à la destruction des éléments nerveux de la rétine, par suite de la compression qu'ils subissent. On observe parfois une cécité rapide et complète, consécutive à l'excavation de la papille du nerf optique.

Les troubles visuels qui se produisent au début de la maladie proviennent essentiellement des épanchements formés dans l'humeur aqueuse et dans la partie antérieure du corps vitré. A ce moment, les malades se plaignent quelquefois d'une photophobie.

cornée, et qui mesure, d'avant en arrière, $2^{mm},5$. Elle se termine, en dehors, à la sclérotique fortement amincie, et est recouverte, en dedans, par une mince couche de pigment.

L'*iris* est détaché de son insertion et commence à être visible à la limite antérieure de l'ectasie. En avant, cette membrane est représentée par un tissu rigide et de couleur blanchâtre, qui s'adosse à la cornée. Tout le stroma de l'iris s'est notablement épaissi par prolifération. Les cellules pigmentaires de ce stroma ont, comme on pouvait le prévoir, entièrement disparu; circonstance qui, dans l'examen microscopique, empêche d'apercevoir la limite exacte entre l'iris et la masse intercalaire sus-jacente. Cette masse intercalaire consiste dans une substance claire, striée, de plus d'un millimètre d'épaisseur, qui s'étend vers la périphérie de la cornée jusqu'aux procès ciliaires. Son adhérence à la cornée est telle, que si l'on cherche à l'en détacher, la membrane de Descemet est arrachée sur quelques points. (*Archiv für Ophthalm.*, t. XI, A. 2, p. 51.)

III. *Sclérectasie antérieure très-considérable, située au devant du corps ciliaire et accompagnée d'une distension généralisée du globe de l'œil.*

Œil d'une jeune fille délicate, myope et âgée de dix-neuf ans. La partie inférieure de la *cornée* est opacifiée ; la pupille, de moyenne dimension, est immobile. L'ophthalmoscope montre une papille un peu excavée. L'œil est très-saillant.

Diamètres	antéro-postérieur	38,0	millim.
	vertical	31,5	—
	horizontal	31,0	—
	de l'ectasie	31,0	—

Le *corps vitré* est en grande partie liquéfié, et renferme dans sa portion antérieure un nombre assez élevé de grandes cellules. Dans la portion ciliaire de la *choroïde*, cette membrane est très-intimement unie à la sclérotique. La chorio-capillaire a disparu : il n'existe plus qu'un tissu fibrillaire peu pigmenté, où courent quelques vaisseaux. L'*iris* est séparé de la sclérectasie par une zone faiblement pigmentée et ectatique. L'iris lui-même présente un moyen degré d'atrophie. Les *procès ciliaires* sont atrophiés à l'extrême ; le tenseur de la choroïde n'offre plus trace de structure musculaire. A partir de la limite antérieure du corps ciliaire jusqu'à la naissance de l'iris, la sclérotique n'est recouverte que d'un très-mince feuillet de tissu cellulaire imprégné de pigment déformé et brunâtre. C'est là qu'existe le véritable siége de l'ectasie, qui mesure en surface,

Marche de la maladie. — Une fois l'ectasie développée, on voit presque toujours les phénomènes inflammatoires perdre de leur intensité et même disparaître peu à peu. Il est rare que la distension partielle ou totale de la moitié antérieure de la sclérotique survienne rapidement, au bout de quelques semaines ; bien plus fréquemment on voit l'inflammation persister un certain temps, et n'être suivie de la distension scléroticale qu'un mois ou deux après qu'elle a diminué d'intensité. Les staphylômes peuvent se développer si lentement et s'accompagner de symptômes inflammatoires si peu accusés, que le changement de courbure de la sclérotique et l'augmentation qui survient dans la tension du globe oculaire mettent seuls le médecin sur la voie du diagnostic. Ce sont ces variétés de sta-

dans sa plus grande largeur, 11^{mm},5 ; sur d'autres points, elle n'atteint que 4^{mm},5. L'intervalle de deux procès ciliaires voisins s'élève jusqu'à 2 millimètres. Les points où l'on suit le mieux les procès ciliaires dans leur fusion avec l'iris sont ceux où la sclérectasie est le moins avancée. Entre les procès ciliaires, on observe de petits kystes à contenu fluide. La *rétine* n'est pas altérée. La papille présente une légère excavation par compression. La *sclérotique* est partout très-amincie, mais surtout entre les procès ciliaires et l'iris. (*Archiv für Ophthalmologie,* Bd. XI, Abth. II, S. 68.)

Déductions. — Dans tous les cas observés, on trouve signalée une atrophie généralisée de la choroïde, atrophie qui parfois est extrême. Dans plusieurs yeux, on a constaté, entre l'épithélium pigmenté de la choroïde et la rétine, l'existence d'exsudats agglutinants par lesquels a pu s'opérer la migration du pigment dans cette dernière membrane. L'excavation de la papille du nerf optique n'est pas rare, et une légère irritation du corps vitré semble un phénomène constant. Dans certains cas même, cette irritation a été portée assez loin pour donner naissance à des vaisseaux de nouvelle formation. Très-souvent le corps vitré est liquéfié. Le système cristallinien est généralement altéré, par suite du tiraillement que la zonule a subi et des changements opérés dans le corps ciliaire. Les altérations du cristallin consistent, pour l'ordinaire, dans un trouble de transparence et dans l'émulsion graisseuse des fibres détruites. L'iris est communément atteint de modifications pathologiques qui ont pour siége son stroma, se présentent presque toujours avec les caractères de l'inflammation chronique, et entraînent parfois l'agglutination d'une large portion de cette membrane avec la cornée par l'intermédiaire d'une masse exsudative. Il n'est pas rare, dans les mêmes circonstances, d'observer au sein du parenchyme de la cornée une opacité qui s'étend de la périphérie vers le centre. L'emplacement de l'ectasie occupe, en général, le lieu d'implantation de l'iris. Par l'effet de cette distension, l'iris est en quelque sorte refoulé en avant. On rencontre fréquemment ces staphylômes à la partie supérieure de la région. Dans les cas de staphylôme sclérotical annulaire, la distension des membranes tend rapidement à se généraliser. Il est plus que probable que, lorsque l'ectasie siége au devant du corps ciliaire, la maladie débute par l'inflammation de la périphérie de l'iris et l'agglutination de cette partie avec la sclérotique. La coque oculaire ainsi altérée n'est plus capable de résister à la pression interne de l'œil. Je suis aussi porté à penser que, dans les ectasies équatoriales, la résistance des membranes à la tension intra-oculaire est amoindrie par un procès inflammatoire d'où résulte l'agglutination de la choroïde et de la sclérotique.

phylôme qui présentent le plus de ressemblance avec la scléro-choroïdite postérieure.

On pourrait se demander comment il se fait que la choroïde, dont tous les points semblent devoir se distendre également, consécutivement à l'hypersécrétion, ne présente cette distension qu'à sa partie antérieure et au voisinage du nerf optique. Cela s'explique par ce fait anatomique qu'en avant et en arrière, la choroïde est plus adhérente à la sclérotique que dans le reste de son étendue. Par suite de cette disposition, la tension intra-oculaire devant tirailler principalement les parties les moins mobiles de la choroïde, c'est-à-dire celles qui avoisinent la cornée et la papille du nerf optique, c'est là que l'inflammation sera le plus manifeste et sera suivie d'adhérences anomales, d'atrophie du tissu, et enfin d'ectasie.

Une particularité remarquable de la scléro-choroïdite antérieure est la rémittence qu'on y observe souvent. En effet, les phénomènes inflammatoires ayant cessé, et une partie de la sclérotique s'étant distendue, on croit la maladie à son terme; mais bientôt, sans cause appréciable, il survient une nouvelle poussée inflammatoire, suivie d'une nouvelle ectasie, ou d'une augmentation de l'ancienne.

Le staphylôme, lors de sa première apparition, varie pour sa dimension entre un grain de millet et une fève. Dans le cas où il se développe très-lentement, il peut échapper à un examen superficiel, lorsqu'il est caché par la paupière supérieure.

Nous ne devons pas passer sous silence une autre forme de scléro-choroïdite antérieure bien plus rare que la précédente, et où l'exsudation séreuse paraît remplacée par une exsudation plastique. Les symptômes inflammatoires sont les mêmes, mais l'iris y participe bien davantage. Des exsudats plastiques se forment dans le champ de la pupille et le remplissent, l'injection périkératique et le gonflement du tissu épiscléral sont très-prononcés, et se prolongent jusque vers l'équateur de l'œil. Le bord de la cornée se trouble dans toute sa circonférence; mais ce trouble ne reste pas borné, comme dans l'épiscléritis, à cette circonférence même, il avance vers le centre. La limite qui sépare la sclérotique de la cornée s'efface complétement, et après que l'inflammation s'est lentement dissipée, la cornée reste sclérosée, transformée en tissu cicatriciel, et à jamais impropre à la vision. Grâce au dépôt plastique que nous avons vu s'épancher sur ces membranes aux dépens de la choroïde et de l'iris même, la tension interne exagérée est sans action sur elles, et ne peut donner lieu à des ectasies. Nous avons ici, en quelque sorte, une combinaison d'irido-choroïdite plastique avec l'épiscléritis. Les cas rares que nous avons rencontrés se sont présentés chez des personnes atteintes de rhumatisme articulaire chronique.

Étiologie. — Souvent la scléro-choroïdite se rencontre dans des yeux myopes, et d'autant plus facilement, que la myopie est plus prononcée. Elle

s'observe surtout de huit à seize ans, tandis qu'elle se rencontre bien plus rarement chez les adultes dont la sclérotique a perdu beaucoup de son élasticité et gagné en résistance. Faute de connaissances précises, on l'attribue, chez les jeunes sujets, à une diathèse lymphatique ou scrofuleuse.

Pronostic. — La scléro-choroïdite antérieure est toujours une maladie fort grave qui ne pourra être traitée avec succès que dans ses débuts et par une méthode très-énergique. Une fois que la distension des membranes de l'œil a atteint un certain degré, les tentatives thérapeutiques échouent presque constamment. La durée de la maladie est longue, et même après que l'inflammation est tombée, il faut toujours prévoir des suites funestes ou des rechutes, et, pour les éviter autant que possible, soumettre le malade à une surveillance continuelle. Il est fort rare qu'un staphylôme reste isolé et circonscrit sans s'agrandir et troubler notablement les fonctions visuelles. Il arrive plus rarement encore qu'un staphylôme sclérotical se guérisse spontanément. Au contraire, on a vu une distension du globe assez grande pour amener la rupture de ses enveloppes, être suivie de suppuration et d'atrophie de l'œil. Cette triste terminaison a au moins l'avantage de débarrasser le malade d'une difformité souvent affreuse (buphthalmie).

Traitement. — Nous ne devrons pas trop nous arrêter au traitement de la scléro-choroïdite antérieure, afin d'éviter les redites quand il sera question d'une maladie bien plus fréquente, de la scléro-choroïdite postérieure. Au commencement de la maladie, on cherchera à combattre l'inflammation par des applications réitérées de sangsues à la tempe ; ces applications se feront le soir, le malade étant couché. Le lendemain, celui-ci devra éviter le grand jour pour obvier aux suites fâcheuses de la congestion choroïdienne consécutive à cette déplétion sanguine.

Si la maladie est aiguë, on prescrira en même temps le calomel à la dose de 5 à 10 centigrammes, deux fois par jour ; quand les symptômes inflammatoires seront moins intenses, on ordonnera, pour chaque jour, deux pilules contenant chacune de 5 milligrammes à 1 centigramme de sublimé corrosif. Des frictions d'onguent mercuriel belladoné sur le front et sur les tempes seront prescrites. En même temps on fera bien d'administrer des sudorifiques, et dans ce but on ordonnera des infusions chaudes de salsepareille, de gaïac ; puis, chaque matin, on cherchera à obtenir pendant plusieurs heures une transpiration abondante. Pour éviter les congestions passives vers la tête, il faudra combattre activement toute constipation, soit par des purgatifs, soit par des lavements froids. Chez un certain nombre de malades les eaux minérales qui activent la sécrétion urinaire seront très-utiles, surtout dans les cas de scléro-choroïdite chronique.

Il importe d'observer attentivement la pression intra-oculaire, et si l'on voit qu'elle augmente, que l'humeur aqueuse commence à se troubler, et

que l'iris perde une partie de sa mobilité, on instillera, plusieurs fois par jour, une solution d'atropine, en même temps qu'on fera à diverses reprises la paracentèse de la chambre antérieure. Si l'on arrive à se convaincre qu'on ne pourra pas, par ce procédé, atteindre à un résultat satisfaisant, et si l'on aperçoit un commencement de staphylôme, on pratiquera largement l'iridectomie dans le but de diminuer considérablement, pour quelque temps, la pression intra-oculaire. C'est le seul moyen qui, dans ces cas, puisse être couronné de succès. Aussi doit-on y recourir même quand il s'est développé des staphylômes peu étendus, consécutivement à la disparition des phénomènes inflammatoires. Nous avons pu souvent nous-même nous convaincre du fruit que l'on peut retirer de cette opération en pareille circonstance. Une fois que plusieurs élévations staphylomateuses d'une certaine hauteur se sont formées, ou que toute la partie antérieure du globe s'est transformée en un staphylôme annulaire, l'iridectomie et les paracentèses réitérées de la cornée demeurent souvent inefficaces. L'œil est détruit, et l'on n'a plus en conséquence qu'à remédier à la gêne qu'il cause au malade, en empêchant l'occlusion des paupières, et à faire disparaître la difformité souvent hideuse qui en résulte.

On a proposé dans ce but divers modes d'intervention. Ainsi, on a conseillé de traverser l'œil d'un fil de soie qu'on laisse à demeure ; on a excisé une partie du staphylôme, ou pratiqué l'ablation de la moitié antérieure de l'œil. Ces procédés ont été abandonnés par beaucoup de praticiens, à cause des accidents fâcheux qui peuvent en être le résultat. Les douleurs, souvent insupportables qui accompagnent la suppuration du globe, et la perte de temps considérable qu'elles entraînent pour le malade, font, non sans raison, hésiter le médecin. Outre ces inconvénients, la résection du staphylôme amène souvent des hémorrhagies très-abondantes, produites par la diminution brusque de la pression intra-oculaire, comme nous avons eu l'occasion de l'observer. Aussi, en Angleterre, a-t-on cherché à prévenir toutes ces complications en combinant la ligature avec la résection partielle des parois distendues (Critchett), ou en sacrifiant complétement l'œil, en l'énucléant selon le procédé de Bonnet. Cette dernière opération est de toutes la plus simple et la plus inoffensive. La seule objection sérieuse qu'on puisse y opposer, est que le moignon formé par les muscles détachés du globe est moins propre à faciliter les mouvements d'une pièce artificielle que celui que fournit l'œil le plus atrophié. Néanmoins cette considération ne doit pas arrêter, lorsque la distension de l'œil est très-considérable et que le procédé de Bonnet peut conjurer des accidents redoutables.

Si les staphylômes antérieurs sont peu développés, mais que les rechutes inflammatoires nécessitent une opération, ou si la distension de cet œil déformé et perdu pour la vue est portée assez loin pour s'opposer à l'adaptation

d'un œil artificiel, on peut s'adresser à un autre procédé opératoire. On s'appliquera alors à déterminer la phthisie de l'œil, sans avoir à craindre une inflammation suppurative. On pratiquera largement l'iridectomie, et puis, après une quinzaine de jours, la paracentèse de la sclérotique. En répétant cette dernière opération, on verra l'œil s'atrophier peu à peu sous le bandeau compressif, que l'on aura soin d'appliquer immédiatement après chaque paracentèse, dans le but d'éviter, s'il est possible, les hémorrhagies intra-oculaires. On peut encore déterminer l'atrophie d'un œil hydrophthalmique en traversant le corps ciliaire d'un fil de soie qu'on retire au bout de vingt-quatre heures (Flarer); généralement on évite ainsi la suppuration de l'œil malade, qui fournit alors un moignon favorable à l'application d'une pièce artificielle.

ARTICLE IV.

SCLÉRO-CHOROÏDITE POSTÉRIEURE, STAPHYLOME POSTÉRIEUR.

Considérations générales. — Tandis que dans l'affection qui vient de nous occuper, la situation des parties affectées les dérobait, au début, à l'examen du médecin, l'ophthalmoscope permet d'observer sans peine les lésions primitives de la scléro-choroïdite postérieure. Cette maladie, comme la précédente, fait partie de la classe des affections hydrophthalmiques, intimement liées à une augmentation de la sécrétion séreuse intra-oculaire, en particulier à une augmentation de volume du corps vitré.

L'ophthalmoscope fait voir les premières atteintes de la maladie, même avant qu'elle ait pu produire des ectasies des enveloppes de l'œil; celles-ci ne se développent que quand la résistance des membranes de l'œil n'est plus en rapport avec la distension du globe par le liquide épanché anormalement dans sa cavité.

Il est important, en abordant cette étude, de séparer nettement la scléro-choroïdite postérieure, comme maladie inflammatoire et progressive, du staphylôme postérieur constituant un état stationnaire, et dans certains cas probablement congénital. Si l'on examine un grand nombre d'yeux sains, on rencontre parfois une terminaison particulière de la choroïde, au pourtour du nerf optique. Dans cette disposition, la choroïde ne s'étend pas jusqu'à la papille dans toute la circonférence de cette dernière, mais en reste distante d'un côté et laisse là sur la sclérotique un espace libre en forme de croissant dont la largeur égale à peine le rayon de la papille même, et qui est le plus ordinairement situé entre elle et la tache jaune. Les bords de ce croissant sont nettement accusés et presque constamment encadrés d'un pigment foncé. Lui-même reste toujours en dehors de la papille et la déborde rarement en bas et très-peu en haut, de manière à

comprendre en étendue plus du diamètre de cette dernière. On trouve quelquefois dans cet espace libre des dépôts de pigment irrégulièrement disséminés dans sa surface, qui, grâce au reflet particulier de la sclérotique, contrastent fortement avec le reste du fond de l'œil. Par conséquent, on peut dans cet espace voir très-nettement se dessiner les vaisseaux rétiniens.

Cette disposition de la choroïde au pourtour du nerf optique, associée quelquefois, au même niveau, à une légère ectasie sclérotical, paraît être congénitale, et doit sans doute se rapporter à l'hiatus sclérotical dont parle de Ammon (1), et à la saillie qui résulte de l'occlusion de cet hiatus par une sorte de membrane. Cette particularité anatomique commune à la choroïde et à la sclérotique, et que nous avons nommée staphylôme postérieur congénital, se rencontre souvent sur l'œil myope où l'axe optique est plus long que dans l'œil normal (emmétrope). Néanmoins elle s'observe aussi sur des yeux dont la réfringence est normale, et elle reste complétement stationnaire.

Outre cette disposition que nous avons signalée comme congénitale, il n'est pas rare d'apercevoir autour de la papille, surtout chez les myopes, des variétés d'aspect que nous devons rapporter à une distension pathologique des membranes, mais qui, elles aussi, peuvent être stables. L'ophthalmoscope fait voir vers la tache jaune, en dehors de la papille (en dedans, dans l'image renversée), une zone blanche plus ou moins large, à bords foncés et assez réguliers. Cet arc peut dépasser en largeur le diamètre de la papille, s'étendre en bas (bien plus rarement en haut) autour de celle-ci, et même embrasser, sous forme d'un second arc moins large, le bord interne de la papille. Celle-ci est alors complétement circonscrite par une figure blanchâtre tournée par sa partie la plus large vers le pôle postérieur.

En ce point, on peut quelquefois, si l'atrophie de la choroïde n'est pas trop avancée, distinguer, outre les vaisseaux très-accusés et tendus de la rétine, quelques vaisseaux choroïdiens tiraillés, et des taches grisâtres mal circonscrites, qui sont le reste du tissu choroïdien. Dans cet espace, la choroïde est, en effet, plus ou moins atrophiée. Les cellules hexagonales de la couche pigmentaire ont disparu ou ont perdu leur forme régulière et leur pigment ; les cellules pigmentaires du stroma manquent en grande partie ou sont décolorées. La choroïde, très-amincie, adhère à la sclérotique distendue ; les bords du staphylôme sont souvent délimités par du pigment noirâtre, qui peut aussi se trouver disséminé dans toute son étendue en petit amas. Cette délimitation tranchée, unie à un état stationnaire de la réfringence, est un des principaux traits du staphylôme stable. Quoiqu'il puisse présenter maintes variétés dans son développement,

(1) *Archiv für Augenheilkunde*, t. IV, A. 1.

il est rare que son étendue dépasse une ou deux fois le diamètre de la papille, qu'il s'étende beaucoup en dedans et en bas, encore plus rare qu'il se porte en haut.

La façon dont cette sorte de staphylôme se développe est environnée d'une grande obscurité. Il est possible qu'il soit consécutif à une inflammation ayant produit une distension lente et légère, et cela surtout sous l'influence des efforts trop continus qui accompagnent l'accommodation ; mais les recherches anatomiques ne l'ont jusqu'à présent pas démontré. M. Edouard de Jaeger (1) est porté à regarder cette forme de staphylôme comme presque toujours congénitale et même héréditaire. Ce que nous voudrions faire ressortir de cette description, c'est qu'il existe des distensions de la sclérotique et de la choroïde qui présentent tous les caractères du staphylôme postérieur consécutif à la scléro-choroïdite, mais qui restent stationnaires pendant toute la vie, sans la moindre apparence d'inflammation progressive.

Symptômes anatomiques. — La scléro-choroïdite postérieure est une maladie qui entraîne avec plus ou moins de rapidité la distension des membranes de l'œil, surtout vers le pôle postérieur de cet organe. Par cet effet, l'axe optique s'allonge, en sorte qu'un œil emmétrope ou normal devient myope; qu'un œil hypermétrope, c'est-à-dire qui présente un axe optique trop court, se rapproche de l'état normal, ou même le dépassant, devient myope. Ces divers changements qui s'opèrent avec plus ou moins de rapidité dans la forme de l'œil et amènent insensiblement le malade à une myopie souvent extrême, sont un caractère important de la scléro-choroïdite postérieure. L'allongement progressif de l'axe optique se manifeste même par l'aspect extérieur de l'œil qui devient ovoïde et proémine à fleur de tête. En ordonnant au malade de regarder en dedans, on voit que le repli conjonctival s'est effacé et que le globe s'est plus ou moins considérablement allongé.

Le développement progressif de la myopie est principalement ce qui porte le malade à s'adresser au médecin. Si l'on examine l'œil avec l'ophthalmoscope à une époque peu avancée de la maladie, on voit en dehors de la papille apparaître un arc semblable à celui que nous avons décrit à propos du staphylôme postérieur et ne différant de ce dernier que par l'irrégularité et le peu de netteté de ses bords. Les premières traces de la distension choroïdienne et sclérotical se manifestent de préférence du côté externe de la papille, parce que l'augmentation de la pression interne porte particulièrement, surtout dans les efforts accommodateurs, sur le pourtour du pôle postérieur de l'œil, vers la tache jaune. La choroïde, tiraillée en ce point, peut se détacher de son insertion près du nerf

(1) *Ueber die Einstellung des dioptrischen Apparates.* Vienne, 1861.

optique, où elle adhère même par quelques fibres non pigmentées qui se perdent dans la membrane criblée, et subit des altérations notables de nutrition, surtout près de la papille, entre celle-ci et la tache jaune (1).

Lorsqu'on examine la choroïde au voisinage de sa partie atrophiée, on y trouve des altérations peu accentuées, mais qui indiquent que la maladie est en voie de propagation. Souvent la couche épithéliale et le stroma ont plus ou moins perdu du pigment inclus dans leurs cellules, ce qui circonscrit l'arc formé par le staphylôme dans un autre arc bien moins nettement dessiné. Bientôt il y apparaît de petites plaques atrophiques séparées du staphylôme par des languettes de tissu à peu près sain. D'autres fois on observe de petites taches noirâtres qui ne sont autre chose que des accumulations de cellules pigmentaires anormalement conformées, contenant un excès de pigment, et qui sont situées tantôt dans le staphylôme lui-même, tantôt près de ses bords.

Peu à peu le staphylôme gagne en étendue, et ne restant plus limité au côté externe de la papille, il la déborde supérieurement et inférieurement. Un second staphylôme plus petit ne tarde pas à se montrer à son côté interne. Les bords de la figure blanchâtre qui entoure la papille deviennent de plus en plus déchiquetés, en même temps que le nombre des plaques atrophiques disséminées à l'entour augmente. A cette époque, la papille est quelquefois rougeâtre et contraste par sa coloration avec la tache staphylomateuse. Elle se présente sous forme d'un ovale dont le grand axe est perpendiculaire à la direction du staphylôme : ainsi, quand celui-ci est en dehors, le grand axe de la papille est vertical. Dans les cas de staphylôme postérieur avancé, la papille est excavée dans le point où elle est en contact

(1) M. Schweigger (*Archiv für Augenheilkunde*, t. IX, A. 1, p. 196) croit en outre trouver dans les dispositions anatomiques suivantes la raison pour laquelle le staphylôme postérieur se produit presque constamment en dehors du nerf optique. « Le globe de l'œil ne rencontre, dit-il, pendant les mouvements qu'il accomplit dans la capsule de Tenon, de résistance notable qu'au niveau du nerf optique, et il y a là une disposition qui mérite de fixer l'attention. L'œil est forcé d'entraîner le nerf optique dans tous ses mouvements, ce qu'il ne peut faire sans vaincre une certaine résistance, quelque minime qu'elle soit. Comme le nerf optique s'insère en dedans du pôle postérieur, la résistance dont nous parlons est nécessairement d'autant plus grande que la convergence des axes optiques est portée plus loin, et que, par conséquent, le pôle postérieur est plus déplacé en dehors. Si cet effet mécanique est insignifiant pour les yeux qui n'offrent pas d'anomalies, il n'en est pas ainsi lorsqu'il s'agit d'yeux myopes où la sclérotique est mince, extensible, et qui, lorsque le sujet s'applique, sont exposés à de fréquents efforts de convergence. Pour diminuer autant que possible l'énergie de ses efforts, il serait peut-être utile de donner aux myopes des verres prismatiques. » M. Giraud-Teulon (*Ann. d'ocul.*, t. LVI, p. 261) attribue, dans le développement du staphylôme postérieur, un rôle capital à l'insuffisance des muscles droits internes (voy. t. II., *Strabisme latent*).

avec l'ectasie (M. Liebreich), disposition qui sera très-prononcée si elle succède à une excavation qui entoure physiologiquement, en forme d'entonnoir, les vaisseaux de la papille.

Quand le staphylôme a atteint un développement considérable, ou quand la scléro-choroïdite a suivi une marche très-rapide, on voit l'ectasie se produire sur la tache jaune et isolément. On voit apparaître alors une figure blanchâtre due à l'atrophie du tissu, et la tache jaune devient, comme la papille, un centre d'où la maladie se propage. Dans ce cas, les troubles de la vue sont portés au plus haut degré, et la fixation centrale devient impossible.

L'ectasie voisine de la tache jaune et celle qui entoure la papille se portent l'une vers l'autre, se réunissent, et finalement envahissent tout le fond de l'œil. Assez souvent, quand la marche de la maladie est rapide, il survient, près du staphylôme ou de la macula, des apoplexies choroïdiennes, et il est possible d'observer tous les phénomènes que présente la transformation du sang épanché entre la choroïde et la rétine. Ces épanchements apoplectiques peuvent, surtout s'ils occupent la macula, troubler tout à coup considérablement la vision. Ajoutons que dans les ectasies un peu avancées, le second point de départ n'est pas nécessairement la macula ; il arrive aussi souvent de voir le staphylôme se propager uniquement à partir du pourtour de la papille, et atteindre peu à peu le pôle postérieur.

Anatomie pathologique. — Au temps des premières recherches ophthalmoscopiques, on a attribué la tache blanche du staphylôme au produit d'une exsudation. Bientôt l'anatomie a démontré qu'il fallait la considérer comme résultant d'un choroïdite atrophique. Le staphylôme qui présente à l'examen ophthalmoscopique l'aspect d'une figure blanchâtre arciforme et irrégulière, montre souvent à la dissection une boursouflure des enveloppes de l'œil plus ou moins proéminente, et située en dehors du nerf optique. Cette proéminence est bien moins fréquente qu'on ne pourrait le croire, et pour qu'elle se montre, l'ectasie doit avoir déjà pris un développement considérable. Le globe est devenu ovoïde ; son axe, de 24 à 25 millimètres qu'il mesurait à l'état normal, a atteint une longueur de 30 à 35 millimètres. Cette distension ne reste pas bornée à la partie postérieure du globe; la moitié antérieure y participe de son côté. Les procès ciliaires sont plus tendus et plus allongés, et le ligament pectiné, situé entre la cornée et le corps ciliaire, est lui-même tiraillé.

Si l'on porte son attention sur l'état de la sclérotique, dans l'hémisphère postérieur du globe, et principalement au sommet du staphylôme, on la trouve très-amincie. La choroïde fortement atrophiée y adhère dans toute la partie affectée d'ectasie: il ne reste souvent de cette membrane qu'une couche mince de tissu cellulaire et élastique, contenant çà et là des cellules pigmentaires. Les vaisseaux choroïdiens, la chorio-capillaire

et la lame vitrée ont été détruits. La couche des cellules hexagonales a disparu, ou si elle existe encore, les cellules qui la composent ont changé de forme et perdu les granulations pigmentaires dont elles sont remplies. Des amas de pigment libre, restes, sans doute, d'anciennes apoplexies, s'aperçoivent surtout vers les points où les vaisseaux ciliaires perforent la sclérotique.

Tandis que quelques auteurs ont vu la choroïde manquer tout à fait dans une partie de l'ectasie scléroticale et n'y laisser qu'une couche très-mince de tissu cellulaire, les recherches de M. E. de Jaeger tendent à prouver que la choroïde, bien qu'atrophiée et très-amincie, persiste dans toute l'étendue du staphylôme. On s'accorde généralement à considérer comme exceptionnel le cas rapporté par M. Heymann, où une couche d'exsudat séparait la choroïde de la sclérotique, toutes deux fortement atrophiées.

Le seul indice qui puisse faire envisager le staphylôme postérieur comme résultat d'une maladie inflammatoire, c'est l'adhérence intime qui unit la choroïde à la sclérotique. Mais on ne devait pas s'attendre à trouver plus de traces inflammatoires de la maladie. Dès son début, en effet, la sclérochoroïdite se caractérise par une hypersécrétion intra-oculaire qui lutte constamment contre la résistance des membranes du globe et tiraille la choroïde. Une inflammation adhésive unit cette dernière à la sclérotique dans les points où, d'après la disposition anatomique signalée, le tiraillement se fait le plus sentir. C'est là que l'hypersécrétion aura son maximum d'effet quand elle sera portée assez loin pour vaincre la résistance des membranes, car c'est en cet endroit que l'inflammation adhésive les aura le plus affaiblies. L'ectasie et l'atrophie des tissus marchent de pair ; il n'y a donc rien de bien surprenant à ce que la pression interne, en même temps qu'elle produit un amincissement aussi considérable des parois de l'œil, puisse faire presque entièrement disparaître les produits d'une inflammation ancienne.

Dans l'étude de la scléro-choroïdite en général, il reste toujours une grande question à résoudre, à savoir, quelle est la cause de l'hypersécrétion qui a déterminé tous ces accidents. On n'a pas encore démontré et l'on ne démontrera peut-être jamais que cette hypersécrétion soit consécutive à des changements anatomiques produits dans la choroïde. Comme toutes les membranes séreuses, la choroïde est sujette à des anomalies fonctionnelles et nutritives, ne se manifestant que par l'altération de la fonction, sans produire un changement matériel et appréciable dans le tissu. D'ailleurs nous reviendrons sur ce point quand nous étudierons la plus importante des maladies hydrophthalmiques, c'est-à-dire le glaucome.

Quand la scléro-choroïdite est peu avancée, la rétine est intacte ; elle n'adhère pas au staphylôme, et ses éléments semblent se prêter assez faci-

lement à la distension qu'ils doivent subir. Cependant ils finissent par s'atrophier eux-mêmes, une fois que l'ectasie a atteint un développement considérable. Le punctum cæcum, correspondant à la papille du nerf optique, s'accroît à mesure que le staphylôme augmente d'étendue. En même temps les malades accusent une amblyopie assez notable, surtout quand la scléro-choroïdite débute par la tache jaune ; car il semble que la rétine, en diminuant d'épaisseur près de cette tache, y soit bien moins capable de résister au tiraillement qu'elle subit. La distension de la rétine peut même s'étendre sur la papille et à l'entrée du nerf optique. La membrane criblée paraît refoulée vers la cavité de l'œil. Les fibres nerveuses, à l'endroit où elles s'épanouissent, sont plus tendues du côté de l'ectasie que dans le reste de la rétine. S'il existe au centre de la papille une excavation physiologique en forme d'entonnoir, on comprend aisément qu'elle doive, sur la partie qui avoisine l'excavation staphylomateuse, se confondre facilement avec celle-ci.

L'ectasie sclératicale postérieure n'est pas sans influence sur la gaîne externe du nerf optique : elle la détache des faisceaux nerveux, de sorte qu'il se forme, entre ceux-ci et la gaîne où ils sont contenus, un espace qui n'est comblé que par du tissu cellulaire lâche (1). Dans les cas de scléro-choroïdite les plus avancés, la rétine participe à l'atrophie de la choroïde, y adhère, et on la voit souvent infiltrée de pigment sur différents points.

Les changements du corps vitré, qui surviennent fréquemment dans cette maladie, consistent dans une liquéfaction de ce milieu, liquéfaction tantôt bornée à sa partie postérieure, tantôt générale. Quand la maladie est très-aiguë, ou qu'il se manifeste des poussées inflammatoires, il n'est pas rare de voir le corps vitré troublé en totalité, ou présentant des flocons dans sa masse. D'après la mobilité qu'ils affectent lorsqu'on fait mouvoir l'œil, on juge de la diminution qui s'est produite dans la consistance du corps vitré. Ces opacités sont d'autant plus appréciables et plus gênantes pour le malade, qu'elles sont plus proches de la rétine ; si elles siégent dans la partie antérieure du corps vitré, elles n'ont d'autre effet que celui de diminuer l'éclairage des images perçues. Il arrive assez souvent qu'une exsudation floconneuse du corps vitré, se trouvant en contact avec la rétine, donne lieu, en se rétractant d'une manière analogue au tissu des cicatrices, à un décollement de cette membrane (Henri Müller).

Lorsqu'on examine avec soin le cristallin, on observe aussi, dans les cas de scléro-choroïdite intense, entre la capsule cristalline et la fosse hyaloïde, un exsudat particulier qui reste fixé à la membrane dont cette fossette reste tapissée lorsqu'on a enlevé le cristallin. Celui-ci présente vers son pôle pos-

(1) Voyez Donders, tome II, art. *Myopie*.

térieur, dans sa couche corticale, une opacité à peu près immobile pendant les mouvements de l'œil ; ce fait s'explique par le voisinage de cette opacité avec le centre de rotation du globe.

Symptômes généraux. — Outre l'augmentation progressive de la myopie que nous savons être si caractéristique dans la scléro-choroïdite, on voit l'œil devenir proéminent, quelquefois au point de constituer une difformité, très-apparente surtout, quand un des yeux a été seul affecté. M. Arlt est le premier qui ait indiqué un moyen de mesurer approximativement l'allongement de l'axe optique. Il se sert pour cela d'un compas dont les pointes sont munies de petites boules de liége, ordonne au malade de regarder le plus qu'il peut en dedans, et, appliquant une pointe du compas au centre de l'œil, porte l'autre près de son angle externe. Pour obtenir un résultat plus précis, M. de Graefe a employé un fil de plomb qu'il appliquait exactement sur le globe, en suivant sa courbure. Bien que ces diverses mensurations ne puissent prétendre à des résultats rigoureusement exacts, elles suffisent toujours pour prouver d'une manière évidente l'allongement considérable que l'axe optique a subi. Lorsque l'ectasie des membranes de l'œil offre une étendue considérable, elle fournit l'occasion d'observer le plus haut degré que la myopie puisse atteindre. Les mouvements de l'œil sont alors plus difficiles, les muscles droits internes ne suffisent plus à maintenir une convergence en rapport avec l'entrecroisement des axes optiques qui est nécessaire à la vue des objets rapprochés, et l'on voit les malades ne plus se servir que d'un œil.

La rétine, très-délicate, comme on le sait, ne se prête plus à la distension que doivent subir les enveloppes de l'œil ; elle se décolle. Pour que ce décollement puisse s'effectuer, il est évidemment nécessaire qu'une partie plus ou moins notable du corps vitré se résorbe dans un espace de temps très-limité. Cet accident sera d'autant plus imminent, que l'extension des enveloppes de l'œil sera portée à un plus haut degré, que le corps vitré liquéfié présentera plus d'opacités dans sa masse, et que les malades auront été plus longtemps tourmentés par des sensations lumineuses subjectives.

Le décollement rétinien est une des complications les plus fâcheuses de la scléro-choroïdite postérieure, car il est entretenu par la maladie elle-même, et favorisé de plus dans son extension par le liquide épanché entre la choroïde et la rétine. Une fois le décollement produit sur un œil, il est très à redouter pour l'autre, si celui-ci est atteint également de scléro-choroïdite progressive. Aussi devra-t-on soumettre les malades à une surveillance des plus minutieuses.

Chez les personnes d'un certain âge, dont la choroïde a acquis quelque rigidité, on a fort à craindre une complication glaucomateuse. Les dangers de l'augmentation de la pression interne ne sont pas amoindris chez elles par la distension et l'ectasie de la sclérotique ; cette dernière résiste

parfois, et l'on voit alors éclater des phénomènes de compression des nerfs intrinsèques du globe et de la rétine (1). C'est alors la papille du nerf optique qui cède à la pression. Il s'y forme une excavation qui se distingue de celle que nous avons décrite plus haut, en ce qu'elle comprend toute l'étendue de la papille, et que les vaisseaux semblent comme coupés et aplatis vers le bord de cette dernière. En même temps, le globe oculaire devient plus dur au toucher, et le champ visuel se restreint avec plus ou moins de rapidité. C'est une erreur de croire que la liquéfaction du corps vitré doive ramollir le globe. Ceci n'a lieu que quand survient le décollement de la rétine et au début de la phthisie de l'œil.

Non-seulement la scléro-choroïdite peut être suivie des tristes conséquences que nous venons de passer en revue, mais elle peut encore éclater sur d'autres points du globe oculaire, y produire des ectasies, et donner lieu aux derniers degrés de l'hydrophthalmie.

Etiologie. — Chez la plupart des malades il semble que la myopie ait préexisté à la scléro-choroïdite. L'hérédité n'y serait donc pas complétement étrangère. Des efforts prolongés d'accommodation pour la vue de près déterminent, postérieurement à la compression des veines due à la contraction des muscles extrinsèques, une congestion passive. Evidemment la tension des muscles droits, insuffisante à maintenir un degré suffisant de convergence sans un effort continu, augmente sensiblement la congestion.

On rencontre cette maladie le plus fréquemment chez les hommes de lettres, graveurs, bijoutiers, imprimeurs, etc. (2). Ainsi tout ce qui cause des efforts continus d'accommodation favorise le développement de la scléro-choroïdite : par exemple de légères opacités de la cornée et du cristallin, des amblyopies modérées et stationnaires, etc. Cette maladie se développe surtout chez des jeunes gens myopes qui sont contraints à des études prolongées dans des classes de collége mal éclairées.

Pronostic. — Peu grave quand la maladie affecte une marche lente, il doit être très-fâcheux toutes les fois que la myopie augmente rapidement, et que la maladie occupe déjà une certaine étendue du fond de l'œil et menace d'attaquer la macula.

Traitement. — Il sera d'autant plus nécessaire d'insister sur le repos absolu des yeux, qu'on verra les symptômes de la maladie en voie de progrès. En général, les personnes atteintes de scléro-choroïdite feront bien d'abandonner complétement, pendant leur traitement, l'usage des verres concaves, et n'appliqueront leur vue sur des objets rapprochés qu'à des intervalles assez éloignés et dans des espaces de temps très-limités. Dès qu'on aura con-

(1) Ces faits se rapportent généralement à l'âge adulte, mais on peut les observer aussi exceptionnellement chez les jeunes sujets.

(2) Voyez la thèse de M. Romain Noizet, *Du staphylôme postérieur*. Paris, 1858.

staté que la maladie suit les phases de son développement, il faudra recourir à un traitement énergique pour l'arrêter. C'est surtout des émissions sanguines locales au moyen de la sangsue artificielle de Heurteloup (1) qu'on obtiendra des résultats satisfaisants. Grâce à ces déplétions, il semble qu'on puisse dégager directement les vaisseaux du fond de l'œil, comme l'ont démontré les expériences de M. Schneller (2). Les saignées locales faites avec les sangsues ou les ventouses ordinaires sont lentes et ne paraissent pas agir contre la congestion des vaisseaux choroïdiens. Pour arriver à ce but, il faut que la déplétion soit rapide et que la succion soit énergique ; c'est de cette manière qu'agit l'instrument de M. Heurteloup. Après la déplétion, on séquestre le malade dans le repos le plus absolu et dans une demi-obscurité, pour dissiper la congestion qui résulte immédiatement de cette émission sanguine, et qui, si elle persistait dans un tissu déjà malade, y pourrait produire des accidents redoutables (3).

Aux saignées locales on joint avec fruit l'emploi des diurétiques (acétate de potasse, eau minérale de Wildungen, etc.), ou, comme nous l'avons dit plus haut à propos de la scléro-choroïdite antérieure, des décoctions propres à activer la transpiration. Toutes les fois que nous avons affaire à une maladie progressive de la choroïde, nous nous servons, en outre, du sublimé corrosif, qui semble avoir contre les altérations de la choroïde une influence très-marquée. Le sublimé est bien préférable à l'iodure de potassium souvent recommandé contre les diverses formes de choroïdite.

Une indication formelle, en pareil cas, c'est d'éviter soigneusement toute congestion vers la tête et indirectement vers les yeux. Aussi l'attention

(1) *De la sangsue artificielle* (modèle du baron de Heurteloup), *et de son emploi dans le traitement des maladies des yeux par l'auteur* (*Bulletin de thérapeutique*, 1862, p. 107).

(2) *Archiv für Augenheilkunde*, t. III, A. II, p. 177.

(3) On appliquera la sangsue artificielle le soir, et, selon la gravité des cas, on tirera de un et demi à trois cylindres de sang ; le malade restera couché, passera toute la journée suivante dans une pièce sombre et se garantira autant que possible de toute lumière vive. La congestion consécutive à la déplétion sanguine se manifeste chez un certain nombre de malades par un affaiblissement de la vue qui se produit peu de temps après, tandis que trois ou quatre jours plus tard, on peut constater une amélioration assez sensible. Tous les praticiens qui ont traité par ce moyen nombre de cas de scléro-choroïdite, témoignent avec nous qu'après une seule émission sanguine locale, les malades montrent quelquefois une augmentation sensible dans l'acuité de leur vue (voyez les observations de Donders, t. II). Il y a quelques années, nous avons traité à notre clinique un homme atteint de scléro-choroïdite, qui ne distinguait avec l'œil gauche que le n° 16 de Jaeger (à droite la maladie avait envahi la tache jaune, et la fixation centrale n'existait plus) ; après six applications de sangsues associées à un traitement par le sublimé, il put lire le n° 1 de Jaeger à une distance de 2 pouces (*myopie* 1/3).

doit-elle se porter, s'il y a lieu, sur les flux menstruel et hémorrhoïdal. On emploiera avec succès plusieurs fois par semaine, comme dérivatifs, des pédiluves sinapisés ou à l'eau régale, des sinapismes aux mollets, des ventouses sèches à la nuque, etc.

Si l'on s'aperçoit que le mal fasse des progrès rapides et que les membranes profondes de l'œil soient congestionnées, on ajoutera au traitement l'emploi sur les paupières closes des compresses froides appliquées plusieurs heures par jour, afin que l'effet qu'on en attend puisse se faire sentir sur le fond de l'œil. Des compresses glacées ou même imbibées d'une eau trop froide doivent être négligées comme irritantes ; une fois la maladie stationnaire, on fera bien de continuer l'usage de l'eau fraîche en forme de douches avec un appareil à pulvérisation, dans le but d'éviter les rechutes auxquelles on est constamment exposé.

Quant aux précautions qui dépendent du malade même, elles consistent à s'abstenir des verres concaves et à porter des conserves bleues qui excluent les rayons les plus irritants du spectre (1). L'emploi des verres concaves pour la vue des objets rapprochés doit être absolument interdit pendant le traitement ; mais comme il sera, d'un autre côté, presque impossible d'y faire renoncer tous les malades pour la vue de loin, on tâchera d'en abréger autant que possible l'usage, en les faisant porter en forme de lorgnon.

Les complications de la scléro-choroïdite exigent le plus souvent un traitement à part ; c'est pour ce motif qu'il est indispensable de soumettre les malades à une surveillance très-attentive. Aussitôt qu'il se manifeste au toucher, ou que les malades accusent des phénomènes de tension intra-oculaire, que le champ de la vue se rétrécit, il faut, si l'on ne parvient pas à y remédier par l'emploi énergique du traitement que nous venons d'indiquer, recourir à une opération, c'est-à-dire à l'excision d'une large partie de l'iris. C'est par ce moyen seulement que dans nombre de cas on parvient à enrayer les progrès du mal. Il faudra s'y arrêter encore toutes les fois qu'on aura observé le développement d'une excavation glaucomateuse de la papille du nerf optique. Parfois on voit, après l'opération, la scléro-choroïdite cesser d'avancer, le corps vitré perdre son trouble, et s'il existait des opacités des couches postérieures du cristallin, celles-ci s'arrêter dans leur développement. Malheureusement l'iridectomie n'est pas toujours aussi efficace, et il est prudent de prévenir les malades ou leur famille qu'ils

(1) Les verres d'une teinte bleu de cobalt seront les plus propres à débarrasser le malade des éblouissements que lui cause une lumière trop intense, sans pour cela le plonger dans une demi-obscurité, comme c'est le défaut des verres gris (*London smokes*), qui éliminent indifféremment une quantité variable de tous les rayons du spectre solaire.

n'aient pas à attribuer à l'opération les progrès d'un mal qu'elle a seulement été impuissante à arrêter.

Quand les couches postérieures du cristallin se sont légèrement opacifiées par suite d'une scléro-choroïdite, et alors même que celle-ci s'est arrêtée, il n'est pas rare de voir la cataracte devenir complète dans un âge plus avancé du malade. La seule opération alors praticable sera l'extraction avec iridectomie préalable ; tout autre procédé, mais surtout l'abaissement, s'accompagnerait de dangers réels. Pour se bien renseigner et s'éclairer sur le pronostic de l'extraction de la cataracte, on aura la précaution de demander au malade si sa myopie a été considérable, et si elle a fait dans un espace de temps très-limité des progrès rapides. Si l'on fait abstraction des accidents inhérents à l'opération elle-même (perte considérable du corps vitré liquéfié, hémorrhagie intra-oculaire), on peut dire que, même dans ces conditions désavantageuses, l'extraction donne d'assez bons résultats, surtout quand la scléro-choroïdite n'a pas été très-loin et date de la jeunesse.

Pour ce qui regarde une complication très-fréquente de cette maladie, c'est-à-dire le décollement de la rétine, nous renvoyons à l'article qui traite de cette affection ; il en est de même du choix des verres concaves après le traitement, et des indications relatives à l'insuffisance musculaire (voy. l'article STRABISME LATENT).

ARTICLE V.

BLESSURES ET RUPTURES DE LA SCLÉROTIQUE.

Les blessures de la sclérotique ne sont graves que par l'étendue qu'elles peuvent avoir, et la facilité plus ou moins grande qu'elles donnent aux humeurs de l'œil de s'échapper au dehors. En effet, si plus d'un tiers du corps vitré est sorti par une plaie scléroticale, il est fort à craindre qu'il ne se fasse dans la cavité du globe un épanchement de sang considérable, que la rétine ne se décolle, et qu'il n'en résulte l'atrophie de l'œil.

Le décollement rétinien consécutif aux plaies de la sclérotique peut s'observer alors même que ces plaies sont cicatrisées depuis longtemps. C'est ce qui constitue principalement la gravité de ces blessures. A l'époque où l'on observe une rétraction très-énergique du tissu sclérotical par suite de la cicatrisation, il se produit, sans autre cause, une diminution notable de la vue, et l'ophthalmoscope permet de voir la rétine décollée. Aussi les blessures de la sclérotique sont d'autant plus graves, qu'elles intéressent les parties les plus voisines du pôle postérieur, car c'est là que l'écartement des lèvres de la plaie est le plus prononcé.

Le décollement de la rétine, cet accident si redoutable, peut encore résulter de la rétraction en quelque sorte cicatricielle, des opacités du corps vitré consécutives à la blessure de la sclérotique.

Quand la plaie scléroticale est au voisinage de la cornée, il est très-fréquent de voir l'iris faire un prolapsus. On doit en faire l'ablation, si la plaie est assez ancienne pour qu'on ne puisse plus songer à le réduire. En observant cette règle, on accélère beaucoup la guérison. Si l'on voit la plaie de la sclérotique rester béante et donner issue à un flocon du corps vitré, qui, au bout de quelques jours, est jaunâtre et a tout l'aspect du pus, on appliquera sur les yeux un bandeau compressif qu'on laissera porter plusieurs jours. Grâce au repos complet qu'on donne à l'œil par ce moyen, non-seulement la plaie se guérit rapidement, mais encore on s'oppose aux dangers qui résulteraient d'une diminution considérable et trop prolongée de la pression intra-oculaire.

Si l'on était appelé à soigner une large blessure de la sclérotique, à la suite de laquelle l'atrophie de l'œil surviendrait presque sûrement si l'on abandonnait à elle-même l'ouverture béante, on devrait recourir à la ligature scléroticale.

On peut dire d'une manière générale que les plaies simples de la sclérotique guérissent avec une rapidité merveilleuse, et cela surtout sous le bandeau compressif; on a rarement besoin de recourir aux compresses froides pour combattre une inflammation traumatique. Il n'en est pas de même des plaies contuses. La suppuration de la plaie avec perte de l'œil a été souvent la suite de cette sorte de blessure.

Les *ruptures de la sclérotique* sont bien plus dangereuses que les accidents signalés plus haut. Ce n'est pas que la plaie occasionnée par la déchirure de la sclérotique ne se guérisse avec beaucoup de facilité, mais la force de propulsion qui a pu causer la rupture de ce tissu si dense et si résistant, amène le plus souvent des lésions graves des parties profondes de l'œil. Au prolapsus iridien qu'on rencontre presque constamment dans les ruptures de la sclérotique, lesquelles se font généralement entre la circonférence de la cornée et l'insertion de l'un des muscles droits, on voit fréquemment s'ajouter une luxation du cristallin. Celui-ci peut même s'échapper par la plaie et se loger entre la sclérotique et la conjonctive, que son élasticité a préservée d'une déchirure. Il peut alors arriver que la plaie scléroticale se referme et que le cristallin se résorbe peu à peu, au point de ne laisser à sa place qu'un petit dépôt de sels calcaires précipités en cet endroit. Dans d'autres cas, l'humeur aqueuse et le cristallin se résorbent pour la plus grande partie, et il ne reste qu'une petite poche contenant un liquide visqueux et ressemblant parfaitement à un petit kyste.

Les ruptures de la sclérotique ne se font presque jamais au delà de 6 millimètres de la circonférence de la cornée, ce qui s'explique par ce fait qu'à partir de là la sclérotique est doublée par les attaches tendineuses des muscles et par la capsule de Tenon. Ainsi un coup porté avec beaucoup de violence sur l'œil produit facilement une rupture de la sclérotique près de

la cornée, en laissant intacte la partie postérieure, bien qu'elle puisse étendre son action sur les membranes profondes de l'œil. On peut, dans ces cas, observer la déchirure et le décollement de la choroïde et de la rétine, puis des épanchements sanguins très-considérables dans le corps vitré, où ils sont une nouvelle source de dangers pour l'organe blessé.

Il faut donc être toujours circonspect dans son pronostic, quoiqu'on ait signalé des cas où des blessures de ce genre se sont guéries avec une rapidité surprenante et sans la moindre complication. Ainsi nous avons vu un malade qui, dans une rixe, avait reçu un coup de poing qui lui avait rompu la sclérotique dans une étendue de 6 millimètres. La cornée offrait près de son bord supérieur une déchirure qui se continuait avec la plaie de la sclérotique et qui avait 4 millimètres de longueur. L'iris faisait hernie au dehors, et un épanchement sanguin considérable de la chambre antérieure cachait le fond de l'œil. Néanmoins une fois le prolapsus iridien excisé, et après un traitement antiphlogistique très-énergique, la guérison arriva en quatre semaines. Quand le sang épanché fut résorbé, le malade recouvra assez bien la vue pour lire avec l'œil blessé des caractères de moyenne dimension.

Il est indispensable, dans le traitement des plaies par rupture de la sclérotique, de couper toute la partie de l'iris engagée dans la plaie. Ce n'est qu'en procédant ainsi qu'on pourra abréger la durée de l'inflammation à laquelle l'étranglement de l'iris donne si facilement lieu. L'emploi continu des compresses glacées les premiers jours qui suivent l'accident, et du mercure à haute dose, sera souvent nécessaire pour prévenir la destruction imminente de l'œil. Mais cette triste terminaison sera inévitable quand une partie trop considérable du corps vitré se sera échappée, et c'est sur cette considération qu'on s'appuiera pour ne pas faire suivre au malade un traitement inutile (1),

---

MALADIES DE LA CORNÉE.

CONSIDÉRATIONS GÉNÉRALES.

Avant de commencer la description des maladies de la cornée en particulier, nous dirons en peu de mots comment nous envisageons ces maladies d'une manière générale. M. Virchow a démontré que dans l'inflammation de la cornée, il ne se produit jamais une exsudation spontanée et diffuse dans le

(1) La bibliographie se trouve réunie à celle des maladies de la cornée.

tissu de cette membrane. Nous devons aux excellentes recherches que M. His (1) a faites sur la cornée à l'état normal et à l'état pathologique, la confirmation de cette assertion.

Voici comment cet auteur s'exprime sur la nature des maladies inflammatoires de la cornée :

« Il est évident que les vues théoriques généralement acceptées sur les » maladies de la cornée doivent être entièrement réformées. On doit traduire, » si je puis ainsi dire, les lois auxquelles est soumise l'inflammation de la » cornée par celles qui régissent la vie organique de la cellule. En donnant » cette idée pour base à des recherches assidues, on arrivera, je l'espère, à » ce qu'un observateur puisse déduire uniquement de l'examen direct les » altérations microscopiques, et acquérir ainsi des connaissances bien plus » approfondies de ces altérations. »

Cette nouvelle manière d'étudier les maladies de la cornée a-t-elle été observée par les cliniciens? A-t-on fait quelques tentatives pour bannir ces termes vagues et faux d'*exsudation* et d'*infiltration?* Il faut l'avouer, les recherches histologiques si exactes de MM. Virchow et His sont restées presque sans fruit pour les travaux cliniques qui ont pris pour objet les maladies de la cornée. Nous en trouvons la raison en ce que l'on n'abandonne que de très-mauvaise grâce une nomenclature répandue et généralement acceptée, et en ce qu'il est, d'un autre côté, fort aisé d'expliquer une altération dans la transparence et dans la nutrition d'une membrane telle que la cornée, en se servant des mots si flexibles d'*exsudation* et d'*infiltration.*

Dans l'étude que nous allons aborder, nous chercherons à nous en rapporter aussi strictement que possible aux seules données de l'anatomie pathologique : ainsi nous remplacerons dorénavant le mot d'*exsudat* par celui d'*opacité*, en rapportant les différents degrés de cette dernière aux changements de texture de la cornée. Il est certain que nous rencontrerons de grandes difficultés, et que, pour cette raison, ce premier essai sera loin d'être parfait, mais nous sommes entièrement convaincu qu'on ne saurait, sans suivre cette voie, arriver à une connaissance exacte et à une bonne classification des maladies de la cornée.

Les inflammations de cette membrane sont les plus propres à nous démontrer d'une manière générale que le trait caractéristique d'une inflammation ne doit pas être cherché dans les changements d'état qui s'opèrent aux dépens des vaisseaux et dans leur voisinage, mais que son caractère essentiel est une altération survenue dans les fonctions nutritives des éléments cellulaires qui constituent le tissu. La cornée, ne présentant des vais-

(1) *Verhandlungen der phys.-medic. Gesellschaft in Würzbourg*, t. IV, p. 90, et *Beiträge zur normalen und pathologischen Histologie der Cornea*. Basel, 1856.

seaux que vers son bord, nous montre directement l'influence que leur voisinage exerce sur les cellules pendant les phases de l'inflammation, et les modifications qu'ils y produisent ; mais, d'un autre côté, elle nous présente les changements des cellules qui résultent d'une irritation des parties centrales comme tout à fait indépendants de l'action de ces vaisseaux.

Toutes les altérations inflammatoires qu'on rencontre dans la cornée ont pour siége principal la *cellule ;* on n'observe aucune exsudation dans la trame du tissu cornéen, de même qu'on ne voit aucun changement de la *masse intercellulaire* susceptible d'être rapporté à une infiltration. C'est aux excellents travaux de M. His (1) que nous empruntons les connaissances anatomiques qui sont le fondement de cette étude, car c'est à lui que nous devons principalement ce que nous savons sur cette matière.

Voici les différents changements que nous trouvons dans les cellules de la cornée, lorsqu'une irritation a agi sur cette membrane :

1° Augmentation du volume des cellules (pl. III, fig. 5 et 6).

2° Changement de leur noyau (multiplication par segmentation) (pl. III, fig. 5 et 6).

3° Séparation de la paroi de la cellule d'avec son contenu granuleux qui se divise (pl. IV, fig. 1).

4° Transformation de ces parcelles du contenu de la cellule en cellules endogènes (pl. IV, fig. 2 et 3).

5° Développement ultérieur des jeunes cellules (avec ou sans destruction de la cellule mère) (pl. IV, fig. 6).

6° Dégénérescence graisseuse des amas de ces jeunes cellules incapables de se développer (pl. IV, fig. 4).

7° Union nouvelle du contenu granuleux à la paroi de la cellule, avec gonflement de l'ancien noyau et apparition de nucléoles.

8° Rapetissement (mortification ?) des cellules de nouvelle formation.

Si nous faisions un retour sur ces différentes phases pour les rattacher aux idées anciennes concernant les différentes périodes de l'inflammation, nous trouverions que les n°s 1°, 2°, 3°, se rapportent à la période d'exsudation, 4° et 5° à la période d'organisation de l'exsudat, et 6°, 7°, 8° et 9° à la période de résorption.

Il faut à présent distinguer ces différents changements suivant les points où ils se localisent, et nous avons alors à considérer trois régions différentes :

1° La région sur laquelle a porté l'action irritante (dans les expériences de M. His, c'est le centre de la cornée).

(1) Nous saisissons avec empressement l'occasion de remercier chaudement M. His pour l'extrême obligeance avec laquelle il nous a communiqué une partie de ses dessins inédits, qu'on trouvera réunis à quelques autres publiés dans ses *Beiträge zur normalen und pathologischen Histologie der Cornea*, sur les planches 3 et 4.

2° La région des cellules superficielles du bord de la cornée.

3° La région des cellules des couches profondes, près de la membrane de Descemet.

Si l'on irrite sur un lapin le centre de la cornée, soit par la chaleur, soit par des agents chimiques, soit enfin par un traumatisme quelconque, on voit, au lieu même de l'irritation, s'opérer les changements qui suivent : Les cellules gagnent peu en volume, mais les nucléoles se partagent et leur nombre augmente d'une manière prodigieuse. Le degré de division des noyaux est en rapport avec le degré d'intensité de l'irritation, et le mode suivant lequel s'opère la segmentation des noyaux décide du sort que subira la cellule elle-même. Quand cette segmentation n'est pas poussée très-loin, il ne se forme pas de nouvelles cellules endogènes, même alors que le contenu de la cellule s'est détaché de la paroi et s'est divisé. Si, au contraire, les noyaux se segmentent considérablement, il peut survenir une génération de cellules endogènes si abondante, que la cellule mère tout entière en soit envahie, et, se dilatant alors, semble déverser le trop-plein de son contenu dans ses prolongements ramifiés. Quant aux cellules endogènes de nouvelle formation, toutes n'ont pas le même sort : elles peuvent, ou s'organiser davantage, ou se transformer en cellules de pus, ou enfin se mortifier en subissant la dégénérescence graisseuse (1).

Lorsque l'irritation de la cornée a été violente et la segmentation des noyaux excessive, il ne se produit guère de cellules endogènes. Le contenu nucléolaire de la cellule se transforme en une masse graisseuse, et la cellule elle-même se détruit. Elle subit à la vérité le même sort quand elle est devenue le centre

(1) Voici ce que M. His, d'après notre demande, a bien voulu nous communiquer sur la destination des cellules nouvellement formées. Il est impossible de reconnaître tout d'abord entre les cellules de nouvelle formation celles qui se transforment en globules de pus, et celles qui, par suite d'une évolution régulière, s'organisent plus complétement. Le sort qu'elles doivent avoir dépend des conditions nutritives dans lesquelles elles se trouvent, et non d'une différence essentielle, soit de forme, soit d'origine. Aussi on ne saurait prévoir si les cellules nouvellement nées dans un corpuscule de la cornée doivent conserver un noyau simple ou susceptible de segmentation. Il est tout aussi impossible de dire à l'avance si la jeune cellule doit persister, subir la dégénérescence graisseuse, ou enfin se transformer en cellule fusiforme et contribuer à la formation des parois des vaisseaux ou à la régénération du tissu de la cornée. Les conditions qui font varier dans leur développement et leur destination les jeunes cellules primitivement identiques sont fort difficiles à déterminer. Il est toutefois certain que la rapidité excessive avec laquelle se développent les cellules, et la distance qui les sépare des vaisseaux sanguins, constituent un état défavorable à leur organisation. Ainsi pourquoi celles qui avoisinent les vaisseaux du bord de la cornée se transforment-elles si facilement elles-mêmes en cellules fusiformes, aux dépens desquelles se font les parois des vaisseaux? Cela tient à ce qu'elles trouvent en ce point les meilleures conditions nutritives.

de génération de cellules endogènes, mais dans ces cas elle n'a pas en quelque sorte cessé d'être, puisqu'elle peut être remplacée par les jeunes cellules développées à ses dépens.

Les changements que les cellules de la cornée subissent quand elles appartiennent à des points moins rapprochés de celui où l'irritation a porté, ne ressemblent pas tout à fait à ceux que nous venons de passer en revue. Encore nous faut-il ici distinguer, comme nous l'avons dit, ces cellules en celles qui avoisinent les vaisseaux et celles qui en sont plus éloignées et touchent à la membrane de Descemet. Il est vrai que si une irritation quelconque a intéressé le centre de la cornée, l'agrandissement des cellules qui occupent la circonférence de cette membrane, la segmentation de leurs noyaux, le détachement de leur contenu et sa division, sont des phénomènes qui restent proportionnés à l'intensité de l'irritation ; mais celui qui prédomine, est l'agrandissement des cellules ; la segmentation des noyaux et la production de cellules endogènes sont bien moins accusées que dans les cellules centrales. Aussi, dès le commencement, les cellules de la circonférence ont un développement bien plus considérable, et sont, pour ce motif, bien plus propres à donner naissance à la jeune génération de cellules et à leur permettre d'atteindre un degré plus avancé d'évolution.

Dans les parties les plus profondes de la cornée, près de la membrane de Descemet, les phénomènes d'irritation sont bien moins manifestes. L'agrandissement des cellules marche lentement et la segmentation des noyaux est tardive ; le contenu de la cellule ne s'en détache et ne se segmente qu'à la longue, et même ces deux phénomènes peuvent manquer complétement. Aussi la génération des cellules endogènes reste très-limitée, surtout quand l'irritation n'a pas été très-intense, ou d'assez longue durée pour agir sur les parties profondes elles-mêmes.

Ces considérations nous montrent que la segmentation des noyaux s'effectue principalement au point où l'irritation a porté. Elle est propre à la cellule, tandis que l'augmentation de cette dernière, qui se fait surtout au voisinage des vaisseaux, semble dépendre d'un envoi de matériaux nutritifs dus à ces derniers.

Nous distinguons, quant à la segmentation des noyaux et quant à l'agrandissement des cellules, deux régions différentes, dans chacune desquelles l'un ou l'autre de ces phénomènes est prédominant. Celle où la segmentation des noyaux est le plus prononcée se trouve au centre de la cornée, près du point irrité ; l'autre, où l'avantage est pour l'accroissement des cellules, occupe la périphérie. Mais tandis que les cellules s'agrandissent de moins en moins au fur et à mesure qu'on les considère plus près du centre, de telle sorte que le minimum d'accroissement des cellules se confond avec le maximum de segmentation, on ne peut pas dire que, réciproquement, le minimum de segmentation cellulaire coïncide avec le maximum d'accrois-

sement ; car, vers la circonférence, la segmentation des noyaux se montre plus accusée que dans les parties intermédiaires au centre et au bord de la cornée. Il semble que les phénomènes d'irritation qui se manifestent dans une direction centrifuge, à partir du point irrité, augmentent d'intensité par suite du voisinage des vaisseaux.

L'expérimentation a aussi démontré que l'irritation se propage beaucoup plus rapidement à la surface du tissu cornéen que dans la profondeur de ce même tissu ; en outre, elle a fait voir que l'organisation ultérieure des cellules (formation de globules de pus, ou de cellules d'un tissu nouveau) dépend aussi bien de la rapidité de leur développement que du degré d'irritation auquel le tissu cornéen a été soumis, et de la durée de cette irritation.

Ces différentes modifications des cellules s'annoncent dans toute l'étendue de la cornée par l'aspect extérieur qu'elle présente. Comme les noyaux, surtout lorsqu'ils sont petits et accumulés en grand nombre, réfléchissent très-bien la lumière, il en résulte une opacification du tissu proportionnée au nombre des noyaux contenus dans les cellules ainsi métamorphosées. La coloration de la cornée varie du gris clair au gris laiteux, tandis qu'elle est plus ou moins jaune quand les noyaux ou les cellules endogènes deviennent le siége d'une dégénérescence graisseuse. Lorsque les phénomènes d'irritation diminuent, les noyaux s'agrandissent, pâlissent, les uns reprennent leur aspect normal, mais la plupart disparaissent et le tissu redevient transparent.

L'augmentation des cellules de la cornée par suite de leur gonflement détermine bien moins d'opacité que la segmentation des noyaux.

La *masse intercellulaire* présente assez fréquemment dans sa nutrition une altération qui se manifeste par un fendillement de cette substance. C'est à ce phénomène qu'il faut rapporter sans doute le défaut de transparence de la cornée au début des kératites très-violentes et tel qu'il existe au pourtour des cicatrices (leucomes de la cornée), où il donne aux parties un aspect luisant et nacré.

Le ramollissement et la mortification du tissu cornéen dépendent de l'augmentation en nombre des éléments cellulaires, des différentes phases que parcourent ces derniers, et de la disparition consécutive de la masse intercellulaire. Il est, en effet, très-probable que cette dernière peut perdre insensiblement sa consistance et favoriser ainsi la destruction *lamelleuse* qu'on rencontre si souvent dans la kératite.

La régénération du tissu cornéen s'effectue aux dépens des cellules endogènes : selon le développement plus ou moins prononcé que prennent ces dernières, les pertes de substance survenues dans la cornée sont comblées par du tissu transparent ou par du tissu opaque. On peut dire que si cette formation de nouvelles cellules s'effectue très-rapidement et sur une grande étendue, le tissu qu'elle constitue prend plus ou moins les caractères du tissu

cicatriciel, et reste plus ou moins opaque, tandis que si le développement des mêmes cellules s'effectue assez lentement, pour que chacune puisse atteindre des dimensions considérables, leur transparence peut être parfaite.

Tandis que les changements de structure du tissu cornéen ont été, comme nous le voyons, le sujet d'expériences très-nombreuses, les altérations qui s'opèrent à la surface de la cornée dans sa couche épithéliale n'ont que très-peu fixé l'attention.

Dans ses recherches sur le staphylôme de la cornée, M. Schiess-Gemnseus (1), appelant l'attention sur la prolifération de l'épithélium cornéen, indique qu'elle s'effectue par segmentation des noyaux et formation de cellules endogènes ; de telle sorte qu'on rencontre des cellules mères avec une ou deux cellules endogènes, ou une cellule mère avec un noyau très volumineux qui la remplit presque en totalité.

Récemment, deux confrères russes, MM. Schalygen (2) et Iwanoff (3), ont étudié avec soin la couche épithéliale de la cornée et les altérations dont elle peut devenir le siége. Le premier de ces auteurs s'est principalement occupé des conditions physiologiques de l'épithélium cornéen, de sa prolifération et de sa reconstitution. Après avoir irrité la cornée de lapins par des cautérisations, il observa, vers le quatrième jour, une hyperplasie active de la couche épithéliale. En pareil cas, M. Schalygen a constaté que les cellules épithéliales commencent d'abord par augmenter de volume, prennent un aspect grumeux et deviennent le siége d'une segmentation qui débute par le noyau. Il naît ainsi de chaque cellule deux très-rarement trois ou quatre autres cellules. Il ne faudrait pourtant pas croire que cette segmentation est une conséquence forcée de l'irritation artificielle ; celle-ci peut borner ses effets à augmenter le volume de la cellule, et à lui donner, par suite de la dégénérescence graisseuse qu'elle subit, un aspect grumeux et luisant. Parfois ces deux métamorphoses, la prolifération et la destruction par dégénérescence graisseuse, se rencontrent simultanément. C'est par voie de segmentation que, suivant M. Schalygen, les déperditions de la couche épithéliale se reconstitueraient.

Les recherches de M. Iwanoff ont plus spécialement porté sur les altérations pathologiques de la couche épithéliale. Comme, en traitant du pannus, nous aurons occasion de revenir sur le résultat de ces recherches, nous nous contenterons de donner en abrégé les conclusions de son travail, en exprimant le vœu qu'on arrive bientôt à accorder les opinions contradictoires qui règnent sur ce sujet entre les différents auteurs.

(1) *Beitrag zur pathol. Anatomie des Hornhaut-staphyloms* (*Schweizerische med. Zeitschrift*, t. III, p. 35).

(2) *Archiv für Ophthalmologie*, 1866, t. XII, A. 1, p. 83.

(3) *Klinische Beobachtungen aus der Augenheilanstalt zu Wiesbaden von Hofrath A. Pagenstecher*, p. 126. Wiesbaden, 1866.

M. Iwanoff dit que l'épithélium de la cornée réagit d'une manière extrêmement lente sur les irritations extérieures. Si l'on badigeonne la cornée avec de faibles solutions de nitrate d'argent, il s'opère une prolifération des cellules cornéennes avant que la moindre altération ait eu lieu dans la couche épithéliale. « Cette dernière ne devient le siége d'une segmentation des noyaux, en d'autres termes, d'une production de cellules endogènes, et d'une hypertrophie quantitative de tout le stratum épithélial, qu'à la condition que les cellules en formation (*Bildungszellen*)(1) de la cornée, qui sont le produit de la segmentation cellulaire de la substance cornéenne, se soient entassées sous l'épithélium ou aient même déjà pénétré dans cette couche.

Voici maintenant, en abrégé, les conclusions de son travail :

a. La segmentation du noyau de la cellule épithéliale est, à l'état normal, un phénomène très-rare. La segmentation de la cellule épithéliale elle-même, je ne l'ai jamais observée. Il est vrai que j'ai rencontré parfois deux noyaux dans une cellule épithéliale, mais il est évident que ce fait ne saurait parler en faveur de la segmentation des cellules, car on rencontre aussi bien deux noyaux dans les cellules cylindriques que dans les cellules rondes, ou même complétement aplaties et raccornies. A part cela, je n'ai jamais trouvé d'autres changements dans la cellule, et il me faut avouer que l'apparition de deux noyaux est aussi rare ici que dans les cellules ganglionnaires. Tout cela tend à prouver que la métamorphose des cellules épithéliales de la cornée est extrêmement lente, ou, en d'autres termes, que la reconstitution des cellules doit s'opérer d'une autre manière.

Si l'on veut maintenant admettre que les cellules épithéliales peuvent provenir des cellules du tissu cellulaire, cette « nouvelle voie » de reconstitution de tissu serait trouvée. Comme il a déjà été dit plus haut, il peut parfois y avoir migration de cellules à travers la membrane de Bowman vers le stratum épithélial. Cette migration est très-fréquente et se fait en masse, si l'épithélium a été irrité ; tandis qu'on ne la voit que rarement et isolée, à l'état normal. En outre, on rencontre parfois çà et là, sur une cornée normale, des cellules rondes sous l'épithélium ou dans ce stratum même. Un rapport aussi intime entre ces jeunes cellules, qui n'ont pas encore pris une forme déter-

(1) Ces cellules en formation se caractérisent par ce fait, que le noyau est très-grand relativement à la cellule, que les grains du protoplasma sont nettement accusés, et que les contours de la cellule, ordinairement ronds, sont mal dessinés. La forme de la cellule, qui ne présente pas de membrane d'enveloppe, varie suivant le degré et surtout la direction de la pression que les parties voisines exercent sur son protoplasma, lequel est animé, pendant la vie, d'un mouvement continuel. Lorsqu'une pareille cellule en formation doit se transformer en cellule épithéliale, les grains du protoplasma deviennent plus fins, la limite entre la cellule et le noyau se dessine davantage, la cellule s'agrandit relativement au noyau, sa surface devient plus lisse, et elle acquiert une forme plus ovale. (Iwanoff.)

minée, ne saurait être envisagé comme un fait de pur hasard. Au contraire, il est très-probable qu'on doit les considérer, relativement à l'épithélium, comme portant un nouveau germe pour la production de futures cellules épithéliales. A part cela, le rôle que joue le limbe conjonctival dans les maladies de l'épithélium cornéen nous fait présumer qu'il doit aussi être de quelque importance dans la vie normale de cette couche. Il est même possible que le limbe conjonctival soit la matrice de l'épithélium cornéen.

b. L'épithélium de la cornée reste, dans les états pathologiques, lorsqu'il a été irrité d'une façon mécanique ou chimique, tout à fait indifférent à ces irritations. La couche épithéliale n'engendre ni une altération qualitative ni quantitative ; au surplus, elle réagit d'une façon passive, c'est-à-dire qu'elle se détruit par métamorphose graisseuse.

c. L'épithélium ne réagit énergiquement sur les irritations externes que lorsque ces irritations ont déjà agi en déterminant la prolifération des corpuscules du tissu cellulaire de la substance cornéenne, ou même du tissu cellulaire sous-conjonctival, avant d'avoir produit la moindre altération dans l'épithélium cornéen.

Dans ces deux cas, les cellules en formation s'interposent entre l'épithélium et la membrane de Bowman. Au début, le stratum épithélial superposé paraît normal ; mais peu à peu la limite disparaît entre la couche des cellules épithéliales et celle des cellules en formation. En outre la différence de forme qui distingue ces deux sortes de cellules s'efface, par suite des altérations susmentionnées qu'elles subissent. Finalement, le tout se présente sous la forme d'une couche épithéliale dont l'épaisseur est deux, trois ou plusieurs fois plus considérable (1).

ARTICLE PREMIER.

KÉRATITE VASCULAIRE SUPERFICIELLE (KERATITIS PANNOSA, PANNUS).

Symptômes anatomiques. — Selon la rapidité plus ou moins grande avec laquelle se développe cette inflammation superficielle de la cornée, on

(1) Pendant que je m'occupais de recherches minutieuses sur les affections de la cornée, je me suis servi d'un petit microscope à main (fig. 3), construit par M. Hartnack et auquel j'ai adapté une sorte de trépied dont la branche A bifurquée peut s'allonger et se déplacer latéralement, grâce à une vis C, tandis que la branche B simple est fixe. L'une et l'autre portent à leur extrémité un tampon de liége et peuvent ainsi s'adapter exactement sur les parties sans pression douloureuse. La lentille L, ajustée au microscope au moyen d'un genou à coquille D, sert à l'éclairage direct fourni par une lampe, et permet d'examiner par transparence les parties superficielles de la cornée, en les traversant d'un cône lumineux dirigé très-obliquement. Il est indispensable, si l'on veut faire des recherches microscopiques sur le vivant, de renoncer à un fort grossisse-

la désigne sous le nom de *kératite vasculaire superficielle* (*keratitis pannosa*) ou de *pannus*. Il ne s'agit ici que d'une modification des cellules de la couche épithéliale et de celles des couches superficielles

Fig. 3.

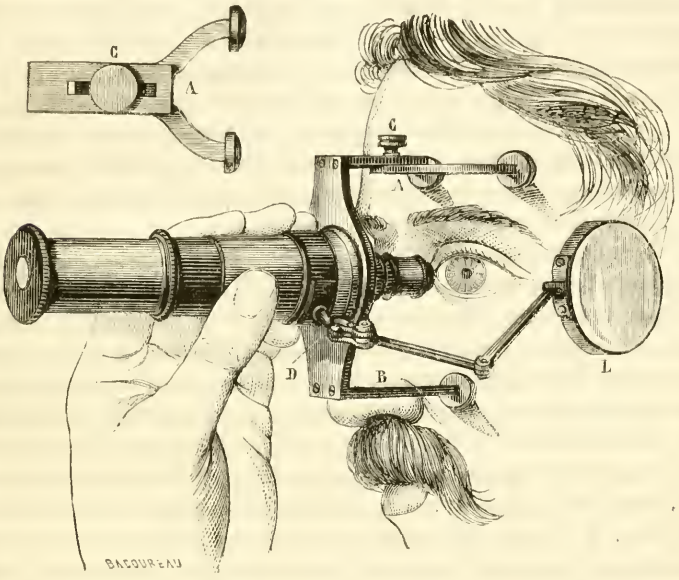

ment, et d'immobiliser autant que possible le champ d'observation, en appuyant, au moyen de l'instrument lui-même, la tête du malade sur le dossier d'un siége. M. Liebreich (*Archiv für Ophthalmologie*, 1855, t. I, A. 2, p. 351) a essayé de placer un tube de microscope sur le support auquel il a ajusté l'ophthalmoscope de Hasner, mais il n'arriva ni à immobiliser assez complétement le malade, ni à adapter assez exactement l'instrument pour ces délicates recherches. Se rendant compte de cette imperfection, l'auteur cité, immédiatement après la publication de notre instrument, a introduit dans le sien de sensibles modifications (Voy. *Klinische Monatsblätter*, 1863, p. 487). Le petit ophthalmo-microscope que nous venons de décrire est certainement susceptible de bien des perfectionnements, mais même tel qu'il est, il se manie facilement, donne jusqu'à un grossissement de quatre-vingts diamètres et est d'un prix très-modique (50 fr.). Un grossissement de quarante diamètres suffit, en général, pour étudier la circulation dans les vaisseaux de la conjonctive, et dans ceux qui se sont anormalement formés à la surface de la cornée. Si l'on veut examiner les changements morbides de la couche épithéliale de la face postérieure de cette membrane, les opacités de la capsule du cristallin, etc., on fait bien d'employer un grossissement de soixante diamètres. J'ai fait l'essai d'un grossissement plus fort, mais j'ai dû y renoncer, vu les difficultés qui résultent alors de ce que les objets examinés se trouvent dans divers plans, et quittent le champ du microscope au plus léger mouvement de l'œil.

de la cornée, avec perte de transparence et vascularisation plus ou moins considérable.

A la suite d'une inflammation de la conjonctive, la couche épithéliale de la cornée devient inégale, surtout vers le limbe conjonctival ; bientôt la cornée se ternit légèrement à la façon d'un verre dépoli, et des vaisseaux y serpentent en nombre variable de la périphérie vers le centre. A cette opacification se joint souvent une vive sensibilité des yeux à la lumière, un larmoiement considérable et des douleurs ciliaires intenses. Au contraire, si le pannus se développe lentement, sous l'influence d'une irritation légère, mais prolongée (granulations chroniques), la transformation des cellules des couches superficielles et la vascularisation qui s'y observe peuvent se produire si insensiblement, surtout à la partie supérieure de la cornée, que c'est à peine si le malade s'en doute.

L'aspect de la cornée varie selon le degré de l'altération des couches superficielles. Si la maladie est aiguë, la cornée prend une coloration gris-clair avec une nuance rougeâtre en rapport avec le nombre des vaisseaux qui s'y développent. Quand le pannus devient chronique, il peut présenter deux formes d'un aspect différent : l'une (*pannus tenuis*) est constituée par une couche opaque et vasculaire assez mince pour permettre de distinguer sans peine le contour de la cornée et celui de la pupille ; l'autre (*pannus crassus*, *sarcomatosus*) est formée d'une couche opaque plus ou moins vasculaire, bien plus épaisse que la précédente, et semblable à une membrane fongueuse. Il est alors impossible de distinguer la cornée de la sclérotique souvent très-vascularisée elle-même. La cornée paraît tapissée d'une couche muqueuse, surtout dans les premiers temps de la maladie, et est absolument dépourvue de transparence. Quelquefois même, quand l'inflammation est portée au plus haut degré, cette membrane semble couverte de bourgeons charnus. Peu à peu, on voit disparaître la turgescence du tissu qui recouvre la cornée, de même que la couleur rose ou rouge foncé qu'il présente, et diminuer la vascularisation. La cornée se colore en un gris sale qui prend de plus en plus l'aspect tendineux, et à une époque encore plus avancée, elle devient nacrée et perd les vaisseaux dont elle était sillonnée.

Anatomie pathologique. — L'opacification de la cornée tient à une transformation des couches superficielles de cette membrane, caractérisée par une production abondante de cellules nouvelles et de vaisseaux. De nombreuses recherches ont été faites sur cette matière par divers auteurs qui ont attribué à la maladie un siége différent. Tandis que MM. Donders et H. Müller ont localisé l'opacification de la cornée entre la couche épithéliale et la membrane de Bowman, M. Ritter (1) a démontré avec évidence que les couches de cellules situées immédiatement en arrière de la mem-

(1) *Archiv für Augenheilkunde*, t. IV, S. I, p. 365.

brane de Bowman peuvent être le siége de la maladie. D'autres (Wedl) ont vu la membrane de Bowman détruite dans sa totalité.

Evidemment ces auteurs ont examiné la maladie à différentes époques de son évolution. Il est intéressant de comparer les résultats de leurs recherches avec ceux que M. Iwanoff a obtenus plus récemment. La base anatomo-pathologique du pannus consiste, d'après lui, dans une prolifération très-abondante des cellules en formation (*Bildungszellen*) au niveau du limbe conjonctival, et qui proviennent du tissu cellulaire sous-épithélial. Il s'opère alors une sorte d'infiltration de la cornée par ces cellules qui migrent en masse entre l'épithélium et la membrane de Bowman. Cette membrane ne se détruit que lorsque l'irritation qui a produit le pannus a été assez forte pour provoquer une prolifération active dans le tissu cornéen lui-même.

Soit pendant, soit un peu après la migration de ces cellules, s'opère le développement des vaisseaux, qui se trouvent ainsi placés entre l'épithélium et la substance de la cornée. Au début, les parois des vaisseaux sont presque imperceptibles et le sang paraît librement circuler entre les cellules en formation ; ce n'est que dans le pannus ancien qu'elles apparaissent plus distinctes, et sont parfois d'une épaisseur disproportionnée au calibre du vaisseau.

L'irritation qui a produit le pannus laisse au début l'épithélium de la cornée et de la conjonctive voisine complétement intact. Mais un certain temps après que cette migration des cellules en formation s'est opérée entre la couche épithéliale et la membrane de Bowman une partie de ces cellules pénètre dans la couche des cellules rondes du stratum épithélial. A cette époque, les cellules en formation se distinguent des cellules épithéliales par leur grandeur, leur forme et leur contour indécis. Cette période du pannus correspond à ce qu'on désigne sous le nom d'*infiltration* et de *vascularisation*.

Peu de temps après le fusionnement des cellules en formation avec les cellules épithéliales, les premières, d'abord rondes et ovales, s'agrandissent, deviennent fusiformes et cylindriques et prennent de plus en plus les caractères des cellules épithéliales. Par suite de ces transformations, la couche épithéliale devient deux ou trois fois plus épaisse : sa surface externe est lisse ; tandis que sa surface interne a des limites irrégulières qui la distinguent à peine de la couche des cellules en prolifération.

En même temps que s'opère cet épaississement de la couche épithéliale et surtout quand il est arrivé à son terme, il se manifeste dans la couche des cellules en formation une véritable tendance à la production de tissu cellulaire. La masse intercellulaire, qui paraissait tout à fait amorphe, devient manifestement striée, et les cellules en formation disparaissent soit par métamorphose graisseuse, soit en se transformant en cellules étoilées ou fusi-

formes. Généralement, toutes les transformations décrites s'opèrent dans la moitié supérieure de la cornée, laissant alors, la moitié inférieure tout à fait intacte.

On voit que M. Iwanoff localise essentiellement le siége du pannus, au moins dans ses débuts, entre la couche épithéliale et la membrane de Bowman. Dans les cas de pannus ancien (*pannus crassus*) au contraire, les cellules de la cornée sont altérées jusqu'à une certaine profondeur, et la membrane de Bowman disparaît plus ou moins complétement. Parmi les cellules de nouvelle formation produites aux dépens des éléments de la cornée, ce sont les cellules fusiformes qui prédominent, et principalement vers la circonférence de la cornée les unes concourent à la constitution des vaisseaux anormalement développés, les autres sont le siége d'une production en masse de cellules endogènes.

M. His a étudié le développement des vaisseaux à la surface de la cornée ; il l'attribue à une hypergenèse des cellules fusiformes de la tunique adventice des capillaires (pl. IV, fig. 7). Les nouvelles cellules fusiformes qui naissent des précédentes affectent la disposition d'amas coniques rayonnant vers le centre de la cornée. Là où ces cônes touchent à la paroi du vaisseau capillaire par leur base, celle-ci éprouve probablement une perte de substance par laquelle le sang pénètre pour se creuser dans la masse des cellules un nouveau canal. Ces accumulations coniques de cellules fusiformes avancent de plus en plus vers les parties centrales de la cornée et finissent par y rencontrer des amas de cellules endogènes auxquelles elles apportent, après s'être organisées en canaux vasculaires, les matériaux d'un développement rapide. Au commencement, les vaisseaux morbides sont rectilignes, assez serrés et s'anastomosent sous des angles aigus ; plus tard ils deviennent flexueux. Lorsqu'on examine sur le vivant des cornées où débute un pannus, et surtout à leur partie supérieure, comme l'étude des granulations en donne si souvent l'occasion, on peut, au moyen de l'éclairage oblique et d'un fort grossissement, voir parfaitement bien ces cônes opaques se dessinant sur le fond encore transparent de la cornée, et chaque vaisseau entouré d'une bandelette de tissu opaque qui le déborde, à son extrémité, d'une certaine étendue (1).

Le pannus sarcomateux ne diffère du *pannus tenuis* que par le dévelop-

(1) M. Coccius (*Ueber Glaucom, Entzündung u. die Autopsie mit dem Augenspiegel*. Leipzig, 1859) est le premier qui ait étudié avec soin, à l'aide d'un grossissement fort (40 fois environ), la circulation des vaisseaux du pannus, étude à laquelle les yeux faiblement pigmentés et affectés d'un pannus en voie de guérison sont les plus favorables. Cet auteur a trouvé que le sang coulait toujours dans les gros troncs de dedans en dehors, fait que nous avons pu pleinement confirmer à l'aide de l'ophthalmo-microscope. Nous avons trouvé que, dans tous les vaisseaux visibles à l'œil nu, le courant

pement excessif des cellules nouvelles : tandis que ce dernier peut disparaître complétement par la mortification des cellules, le pannus sarcomateux est bien moins susceptible de guérison. En effet, les cellules de nouvelle formation, surtout les cellules fusiformes, ont, grâce à l'activité de leur nutrition, favorisée par les nombreux vaisseaux qui se sont développés dans leur voisinage, bien plus de tendance à s'organiser davantage. On les voit fournir des prolongements filiformes et, plus tard, donner naissance à de véritable tissu cellulaire qui, finalement, se rétracte et fournit un tissu cicatriciel très-dense. D'après l'épaisseur à laquelle s'est produite cette transformation des cellules de la cornée, l'atrophie du tissu et l'opacité sont plus ou moins prononcées.

La couche épithéliale présente, dans presque tous les cas de pannus, des modifications assez notables. Elle disparaît souvent sur divers points ; sur d'autres, le nombre des cellules augmente considérablement, leur contenu devient granuleux et la couche épithéliale augmente notablement d'épaisseur. M. Wedl (1), dans son excellent atlas, nous donne le dessin d'un pannus pigmenté chez un nègre : la coloration qu'on y observe est due essentiellement à une pigmentation des noyaux contenus dans les cellules épithéliales.

Marche de la maladie. — La kératite panneuse et le pannus, s'ils ne sont pas trop avancés, peuvent disparaître spontanément avec la cause qui les a produits. Ainsi dans la plupart des cas, cette maladie étant intimement liée à une inflammation de la conjonctive, cesse aussitôt que la muqueuse est revenue à l'état normal. Ce n'est qu'à la suite de granulations de la conjonctive qu'on peut voir les changements survenus dans la cornée persister et simuler les altérations d'une maladie primitive, alors même que la conjonctive n'offre plus de phénomènes d'inflammation. On a donc tenté de distinguer la kéra-

sanguin marche constamment de dedans en dehors, tandis que dans les vaisseaux fins et dans les plus profonds le sang se porte de dehors en dedans, et souvent avec des rémittences dans son cours. Ainsi l'on observe dans ces derniers des espaces vides dans une certaine longueur, et qui soudain disparaissent par l'afflux du sang, pour réapparaître peu après. Il est fort rare d'observer un vaisseau d'un certain calibre dans lequel on puisse voir un courant continu de la périphérie vers le centre, tandis que les vaisseaux moins nombreux qui ramènent le sang sont le siége d'une circulation rapide et ininterrompue. C'est principalement sur ces derniers qu'on peut observer les changements qui surviennent lorsqu'on irrite l'œil, et qui consistent, comme l'a déjà démontré M. Coccius, dans un retard apporté à la circulation, laquelle devient alors rhythmique, et dans un changement du courant qui se porte de dehors en dedans, d'abord avec des rémittences, puis d'une manière continue. Si l'irritation persiste, ou si elle a été très-forte, on peut même observer la stase du sang dans les vaisseaux, où le mouvement circulatoire ne réapparaît qu'au bout de quelques jours et ne revient que par degrés.

(1) *Atlas der pathologischen. Histologie des Auges.* Leipzig, 1861, pl. V, fig. 47.

tite vasculaire superficielle du pannus, en prétendant que la première constituerait une maladie inflammatoire plus ou moins aiguë, tandis que le pannus serait tout simplement le reste d'une inflammation ancienne. Une distinction aussi subtile ne nous paraît avantageuse ni au point de vue scientifique, ni au point de vue pratique.

Étiologie. — Les maladies qui produisent le plus fréquemment le pannus sont la conjonctivite granuleuse et la conjonctivite pustuleuse. Il est fort rare que le catarrhe conjonctival ou la conjonctivite purulente chronique donne lieu à la production d'un pannus, et cela ne s'observe que lorsqu'ils se compliquent d'une blépharite, d'un entropion ou de l'inversion des cils. La cornée est alors soumise pendant un temps fort long à des frottements nuisibles.

La maladie qui, sans contredit, détermine le plus souvent le pannus est la conjonctivite granuleuse. Le pannus peut résulter simplement du frottement déterminé par les granulations ou leurs cicatrices contre la cornée, ou d'un traitement trop irritant (pannus traumatique) ; d'un autre côté, il peut provenir de la production sur la cornée du tissu néoplasique qui constitue les granulations (vrai pannus trachomateux). La première de ces variétés affecte principalement la moitié supérieure de la cornée, et disparaît avec la cause de l'irritation, tandis que la seconde envahit toute la surface de cette membrane, se guérit très-lentement et laisse souvent des traces indélébiles.

Nous avons vu, à propos de la conjonctivite pustuleuse, que cette maladie se complique assez souvent d'un léger trouble de la superficie de la cornée et d'une vascularisation de cette partie. Cela est surtout vrai dans les cas où la conjonctivite pustuleuse se localise près du limbe conjonctival ou sur cette expansion de la conjonctive même (pannus scrofuleux). Cette forme de kératite panneuse est de courte durée et ne se complique que rarement d'affections plus graves de la cornée.

Nous devons signaler encore le pannus qui naît d'une irritation locale due au renversement des cils, au frottement des produits concrétés des glandes de Meibomius, etc.

Pronostic. — Le pronostic de la kératite panneuse est favorable quand la transformation ne s'est opérée que sous la couche épithéliale de la cornée et n'a pas encore atteint les cellules les plus superficielles de cette membrane. Il est plus que probable que lorsque ces dernières cellules ont contribué à une production de tissu cellulaire, suivie d'une destruction plus ou moins complète de la membrane de Bowman, la cornée ne recouvre pas toute sa transparence parfaite.

La kératite panneuse est sujette à des complications qui aggravent le pronostic. C'est ce qui arrive surtout pour le pannus trachomateux. Ainsi, on peut souvent observer la production d'un abcès, d'un ulcère,

sur une cornée affectée partiellement de kératite panneuse. D'un autre côté, si la transformation des cellules de la cornée a été très-considérable, la masse intercellulaire en souffre, devient plus molle ; la cornée perd de sa consistance et change de courbure en cédant à la pression intra-oculaire, conséquence des plus fâcheuses pour la vue.

Le pannus trachomateux offre encore un autre danger ; car, en même temps que la conjonctive s'atrophie à la suite d'une production très-abondante de granulations, les couches des nouvelles cellules qui sont à la surface de la cornée se ratatinent, se transforment en un tissu fibrillaire dense, la couche épithéliale s'élimine irrégulièrement, et l'on voit insensiblement apparaître les phénomènes si caractéristiques de la xérophthalmie.

La kératite panneuse consécutive à la conjonctivite pustuleuse n'entraîne un pronostic fâcheux que par la facilité avec laquelle elle récidive. Les autres formes de pannus qui résultent d'irritations prolongées de la cornée disparaissent le plus souvent avec ces irritations elles-mêmes, excepté une, difficile à guérir, celle qui vient d'un ectropion (comme cela s'observe souvent après une brûlure), une partie de la cornée étant restée longtemps exposée au contact de l'air. Il s'ensuit une altération de la surface de la cornée, accompagnée d'un épaississement de la couche épithéliale et qui persiste quelquefois même alors qu'on a guéri l'ectropion.

Il faut, pour ne pas s'égarer dans le pronostic, distinguer le pannus des cicatrices vascularisées consécutives à des kératites profondes. Ces dernières sont indélébiles et assez faciles à distinguer du pannus, par un aspect plus ou moins nacré, par l'épaisseur de l'opacification et par un contour le plus souvent assez net.

Traitement. — Comme nous avons eu occasion de le dire, le pannus disparaît le plus souvent lorsqu'on a supprimé la cause irritante qui l'a produit. Ainsi, en guérissant les différentes maladies de la conjonctive qui se compliquent de pannus, on voit ce dernier disparaître sans qu'il ait été nécessaire de soumettre la cornée à un traitement propre. Nous pouvons donc, dans ces cas, renvoyer au traitement des maladies de la conjonctive qui se compliquent de pannus, et ne nous occuper ici que du pannus qui persiste après la suppression de la cause qui l'a produit.

C'est au pannus trachomateux qu'on a le plus ordinairement affaire. Quand les granulations ont disparu, la conjonctive en garde souvent un nombre considérable de cicatrices. Les tarses ont changé de courbure, et les paupières exercent sur le globe de l'œil une pression anormale. Cette pression s'augmente par les fréquentes contractions de l'orbiculaire auxquelles elle excite le malade en irritant ses yeux. Toute médication est impuissante si l'on ne parvient à faire disparaître ces causes continuelles d'irritation. Il faut donc, dans ces cas, agrandir l'ouverture des paupières en coupant le ligament palpébral externe dans la direction de la fente et dans une étendue

d'un demi-centimètre à 1 centimètre. Cette section doit être faite assez profondément pour couper le plus grand nombre possible des fibres de l'orbiculaire. La saignée locale, quelquefois assez abondante, qui résulte de cette opération, ne peut qu'être favorable.

Si l'on juge que ce simple débridement est insuffisant, on peut y joindre la ligature de la conjonctive avec la peau voisine, au moyen d'une suture. On obtient ainsi un élargissement définitif de la fente palpébrale, semblable à celui que l'on pratique pour le blépharophimosis. Quand la pression des paupières contre le globe est assez prononcée pour que ce dernier procédé ne puisse seul y porter remède, on applique au-dessus des tarses quelques ligatures comme dans l'opération de l'entropion d'après M. Pagenstecher. (Page 127.) La cornée ainsi délivrée du frottement et de la pression que les paupières exerçaient sur elle, regagne sa transparence, soit spontanément, soit par l'action des médicaments qui jusque-là étaient restés inefficaces.

On a recommandé contre les troubles de la cornée un certain nombre de caustiques qui presque tous coagulent l'albumine et semblent par ce fait contrarier la naissance d'une génération de nouvelles cellules ; ils amènent une congestion passagère des vaisseaux et activent ainsi la résorption des éléments morbides. Ces caustiques peuvent être employés à l'état solide ou en solution, nous citerons parmi eux le sulfate de cuivre dont on promène un cristal parfaitement poli, tous les deux ou trois jours, à la surface de la cornée. On peut encore se servir d'une solution de ce sel ou du sulfate de zinc (dans la proportion de 15 centigrammes pour 15 grammes d'eau distillée). Nous rejetons toute cautérisation par le nitrate d'argent pur ou mitigé, ainsi que par les sels de plomb ; car ces préparations donnent trop facilement lieu à des dépôts métalliques dans les cellules superficielles de la cornée ou dans la substance intercellulaire, comme on en a eu trop souvent la preuve dans les expériences pratiquées directement sur les animaux, ou même par les faits d'une pratique imprudente.

Furnari (1) a recommandé l'abrasion de la conjonctive et du tissu sous-conjonctival périkératique (syndectomie). Cette abrasion se fait au bord de la cornée dans une étendue de 3 millimètres, comprend tout le tissu sous-conjonctival jusqu'à la sclérotique, dénudée elle-même autant que possible (2). Nous avons souvent exécuté nous-même le procédé et avec succès,

(1) *De la tonsure conjonctivale et de son efficacité contre les lésions panniformes de la cornée.* Paris, 1862.

(2) « Dès que l'écoulement sanguin a bien diminué, dit l'auteur, on frotte légèrement contre un crayon d'azotate d'argent un petit pinceau préalablement mouillé avec un peu de salive (?) ; on trace de petites traînées superficielles sur la cornée en dirigeant le pinceau de la circonférence au centre. On promène ensuite ce pinceau circulairement sur l'anneau de conjonction de la cornée avec la sclérotique ; le pinceau rempli de sang

quoique nous nous abstenions toujours de cautériser au moyen du nitrate d'argent ; il faut convenir que l'entrave apportée par ce traitement à la nutrition des masses cellulaires morbides, ne peut être que d'un effet très-salutaire ; mais, d'un autre côté, il ne faut s'attendre à voir se manifester les heureux résultats de cette pratique qu'à l'époque où la rétraction cicatricielle arrivé à oblitérer un grand nombre des vaisseaux de la cornée. Aussi, d'accord avec les résultats obtenus en Angleterre, nous n'avons vu l'éclaircissement de la cornée marcher rapidement que six, huit ou dix mois après l'opération.

Tandis que nous sommes tout porté à recommander chaleureusement l'abrasion de la conjonctive, nous rejetons comme portant un trouble trop brusque et trop profond à la nutrition de la cornée, la circoncision du pourtour de cette membrane faite au moyen d'un scarificateur ou d'un simple bistouri.

Une médication souvent employée avec succès, dans le traitement du pannus, est l'inoculation du pus fourni par une ophthalmie purulente ou une gonorrhée (Fr. Jaeger, Piringer). Cette inoculation a pour but d'amener une inflammation vive de la muqueuse, qui, en vascularisant considérablement la conjonctive et le tissu voisin du pannus, dissipe le trouble de la cornée. De nombreuses et consciencieuses recherches faites sur ce sujet, principalement par nos confrères belges et anglais, Van Roosbroeck (1), Warlomont (2), Lawson (3), Bader (4), ont mis hors de doute l'efficacité de ce procédé dont le mode d'action demande encore une explication physiologique.

Quoiqu'il ne donne guère d'appréhension à la plupart des médecins par les dangers qu'il présente (M. van Roosbroeck assure n'avoir pas eu à déplorer un seul accident sur plus de 100 cas), nous devons signaler les inconvénients qui peuvent résulter, pour cette méthode, d'une conjonctivite diphthéritique consécutive à l'inoculation. Les pannus sarcomateux très-avancés nous semblent seuls nécessiter l'emploi d'un remède aussi héroïque.

L'inoculation aura surtout chance de succès quand le pannus sera com-

et de caustique décomposé, devient inutile, aussi doit-on le remplacer par un autre chargé d'une solution un peu plus forte que celle qu'on a employée précédement et l'on passe le pinceau sur toute la surface scléroticale dénudée. »

(1) *Cours d'ophthalmologie*, t. I, p. 566.

(2) *Du pannus et de son traitement*, avec trente observations de la cure radicale de cette affection par l'inoculation blennorrhagique (*Annales d'oculistique*, t. XXXII, p. 149).

(3) *Inoculation and syndectomy* (*Oph. Hosp. Rep.*, n° 6, mai 1864, p. 182).

(4) *Report of cases of Pannus* (*vascular cornea*) *with and without granular conjonctiva, treated by inoculations* (*Ibid.*, t. III, p. 269).

plet et ne datera pas de trop loin. Pour la pratiquer, on fera bien de prendre le pus provenant d'une ophthalmie purulente récente et intense, que l'on transportera sur un petit pinceau ou une curette entre les replis du cul-de-sac. Le plus ordinairement l'ophthalmie se déclare dans l'espace de douze à vingt-quatre heures, et il ne faut pas combattre cette inflammation par un traitement antiphlogistique, si toutefois elle ne prend pas des proportions inquiétantes (1).

La complication constituée par une kératite panneuse, surtout quand elle se montre au milieu de l'évolution d'une ophthalmie granuleuse, hérisse souvent le traitement de difficultés. Ainsi les abcès et les ulcères qui siégent sur une cornée affectée partiellement de pannus, exigent l'emploi de l'atropine, des frictions mercurielles sur le front, et un traitement direct consistant en paracentèses multiples, mais il ne faut pas être surpris de voir cette médication insuffisante, à cause de l'irritation continuelle que produit la maladie de la conjonctive. Si l'état de la muqueuse le permet, si les granulations ne se compliquent pas d'inflammation, on aura recours pendant quelques jours à l'application des compresses chaudes et du bandeau compressif, pour s'opposer à la destruction souvent rapide de la cornée, et faciliter la réparation des pertes de substance qui s'y seront produites.

Quand il s'agit de ce ramollissement du tissu de la cornée, qui fait que cette membrane cède à la pression intra-oculaire, et dont la conséquence est, après la disparition de l'opacité, un staphylôme pellucide, nous n'hésitons pas à pratiquer le plus tôt possible une large iridectomie. On arrive par ce moyen à diminuer quelque temps efficacement la pression intra-oculaire. L'opération peut sans inconvénient être pratiquée alors même que les granulations existent encore, car on n'a pas observé que cette particularité eût une influence fâcheuse sur la cicatrisation de la plaie.

ARTICLE II.

KÉRATITE SUPERFICIELLE CIRCONSCRITE (SCROFULEUSE, LYMPHATIQUE).

Caractères anatomiques. — L'inflammation superficielle débute, soit au centre, soit à la périphérie de la cornée, par une opacité circonscrite d'une couleur grisâtre. En cet endroit, la couche épithéliale s'élimine souvent assez vite, et la cornée présente une inégalité à peine indiquée par une faible teinte grise. Dans d'autres cas, l'opacité de la partie enflammée ne se complique pas d'une perte de la couche épithéliale ; la teinte de la couche cornéenne devient plus tranchée et prend une nuance jaunâtre.

(1) Nos confrères anglais ont souvent combiné les deux méthodes en faisant suivre la syndectomie de l'inoculation, lorsque la première n'avait pas donné un résultat satisfaisant.

C'est alors que l'opacification gagne un peu en profondeur, mais elle reste néanmoins limitée, et ses bords se perdent insensiblement dans les parties saines.

Cette kératite superficielle et circonscrite est souvent accompagnée, dès son début, de douleurs ciliaires plus ou moins intenses et même d'une photophobie très-accusée. Ces derniers symptômes sont d'autant plus marqués que la couche épithéliale a plus souffert, et que les nerfs de la cornée sont plus directement soumis à l'action de l'air et des produits de sécrétion accumulés dans le sac conjonctival. Il est surprenant de voir certains enfants au teint pâle et d'une constitution faible atteints de cette forme de kératite sans montrer les moindres symptômes d'irritation et d'inflammation, tandis que chez d'autres les mêmes changements sont accompagnés de photophobie et de douleurs ciliaires très-prononcées.

Une injection sous-conjonctivale légère se rencontre dans ces formes de kératite, elle peut entourer la circonférence de la cornée ou se localiser sous forme d'un faisceau triangulaire et dont le sommet est tourné vers la partie malade. En général, la conjonctive ne participe que faiblement à ces sortes de kératite. On a assez souvent occasion d'observer des malades, surtout de jeunes enfants, qui présentent une injection périkératique modérée, une photophobie et des douleurs ciliaires assez intenses accompagnées d'un larmoiement considérable, et chez lesquels un examen attentif ne fait voir qu'une ou plusieurs petites pertes de substance de la couche épithéliale et une teinte grisâtre des points affectés par l'inflammation. Le tout est si peu prononcé, que, surtout chez ces jeunes sujets qui se débattent avec acharnement contre tout examen, des lésions si légères peuvent passer inaperçues : c'est dans des cas semblables qu'on a cru à une photophobie idiopathique (scrofuleuse) sans altération sensible de l'œil.

Anatomie pathologique. — Les changements qu'on observe dans cette variété de kératite consistent dans un gonflement des cellules de la cornée avec segmentation des noyaux. Cette hypergenèse des noyaux peut aller jusqu'à remplir complétement la cellule et ses émanations; une dégénérescence graisseuse, avec destruction d'un nombre variable de cellules, peut s'y ajouter. D'autres fois, cette hypergenèse des noyaux reste limitée et il s'y joint une production de cellules endogènes qui peuvent prendre les caractères des globules de pus ou continuer à se développer et remplacer les anciennes cellules. Ces différentes phases se caractérisent par la coloration de la partie malade : tandis qu'une légère teinte grise est en rapport avec la segmentation des noyaux, une coloration jaunâtre signale la dégénérescence graisseuse et la production considérable de nouvelles cellules (cellules de pus).

Il serait difficile de dire à quoi l'on doit attribuer la perte de substance si variable qui se produit aux dépens de la couche épithéliale, à moins que

ce ne soit à l'action directe de l'irritation qui a produit la kératite. Toutefois, on doit ajouter que la destruction des cellules de la cornée, soit par dégénérescence graisseuse de leur contenu, soit par génération endogène, peut s'effectuer sans altérer l'intégrité de la couche épithéliale. Dans ces cas, les produits morbides sont résorbés et les cellules détruites remplacées par des cellules nouvelles.

Assez souvent, la maladie suit toutes ses phases sans que la cornée se vascularise. Le limbe conjonctival est fortement injecté, surtout si la kératite est localisée près du bord de la cornée. Quand le foyer de l'inflammation est rapproché de la circonférence et que la maladie persiste quelque temps, on voit à l'éclairage oblique une traînée grisâtre légèrement opaque s'étendre de la partie la plus voisine de cette circonférence au foyer lui-même, et devenir le siége d'une génération nouvelle de vaisseaux serrés les uns contre les autres.

Nous avons décrit, en parlant de la conjonctivite pustuleuse, une variété de kératite qui affecte la forme de bandelettes. Ici une opacité circonscrite se développe au bord de la cornée en avançant de plus en plus vers le centre avec les vaisseaux, à mesure que la maladie progresse. L'extrémité de la bandelette est constituée par un relief de tissu opacifié proéminant sur le reste de la surface. Il semble que ce soit dans cette forme de kératite superficielle et circonscrite qu'il se développe le plus facilement de nouvelles cellules capables de s'organiser en tissu opaque, grâce à la présence d'un nombre considérable de vaisseaux. Aussi cette forme a très-peu de tendance à la destruction du tissu ; mais elle laisse après elle des opacités très-accentuées et caractérisées par la proéminence qu'elles affectent pendant quelque temps, et qui permettent, le plus souvent, de reconnaître suivant quelle direction s'est étendue la bandelette inflammatoire.

Marche de la maladie. — Très-souvent la kératite superficielle circonscrite se termine sans laisser la moindre trace. C'est seulement dans les cas où l'opacité a pris une teinte gris franc, puis jaunâtre, que sa disparition complète nécessite plusieurs semaines et même des mois entiers. Il n'est pas rare de voir cette kératite superficielle, surtout si elle a été combattue par un traitement irritant, s'étendre aux couches profondes de la cornée. Il apparaît alors plusieurs foyers inflammatoires qui, par la destruction des masses qui les séparent, se transforment en abcès ou en ulcères ; nous reviendrons sur ce phénomène à propos de la kératite suppurative et de la kératite ulcéreuse. Une fois que la maladie a changé ainsi de caractère, il est possible qu'elle se complique d'une perforation de la cornée, d'un prolapsus de l'iris et de toutes les suites de ces accidents redoutables.

Étiologie. — Cette maladie se rencontre le plus souvent chez les enfants jusqu'à l'âge de la puberté et s'observe moins fréquemment chez les sujets

qui ont plus de vingt ans. Il eût été bien extraordinaire qu'on ne la mît pas sur le compte d'une diathèse, et c'est à la scrofule qu'on l'a subordonnée de préférence. Un examen exempt de prévention montre que la kératite dont il est question ne coïncide pas aussi souvent avec un vice scrofuleux qu'on l'a bien voulu dire ; mais on s'explique que les auteurs en aient pensé autrement, tant il est facile de se laisser aller à chercher partout où l'on en trouve l'apparence, les symptômes d'une affection aussi mal définie. Tout ce que nous pouvons dire, c'est que de ces diverses variétés de kératite superficielle, celle dont les opacités affectent la forme de bandelettes se rencontre principalement chez les enfants scrofuleux.

La kératite superficielle et circonscrite qui persiste longtemps sans donner lieu à un développement de vaisseaux a été surtout considérée comme d'origine lymphatique. Cette dénomination a été tirée, soit de l'aspect chétif des enfants qu'on a vus atteints de cette maladie, soit d'une idée fausse qui fait regarder les opacités de ce genre de kératite comme le résultat d'une exsudation de lymphe dans la trame de la cornée.

La kératite superficielle provient très-souvent d'une lésion directe de la cornée, quoique cette dernière puisse passer inaperçue faute de renseignements. Ainsi la présence d'un corps étranger, les contusions, les brûlures superficielles, les égratignures, etc., sont souvent des causes de cette maladie.

Bon nombre de kératites superficielles sont dues à des inflammations de la conjonctive, telles que la conjonctive pustuleuse, l'ophthalmie purulente chronique et le catarrhe chronique, surtout chez des personnes âgées. Plusieurs auteurs ont donné à la kératite qui accompagne la conjonctivite pustuleuse le nom de kératite pustuleuse, quoiqu'il soit rare d'observer sur la cornée une vraie pustule.

Le *pronostic* de cette maladie est en général favorable. Elle ne peut être grave que quand elle est négligée ou quand elle n'est pas convenablement traitée ; alors elle traîne en longueur et est suivie d'opacités plus ou moins intenses et gênantes. En général, l'inflammation des parties périphériques de la cornée permet un pronostic plus favorable encore que celle des parties centrales ; cela se comprend aisément, puisque la nutrition et la réparation trouvent plus de matériaux vers la circonférence qu'au centre.

Traitement. — Le traitement de la kératite superficielle consiste essentiellement à mettre l'organe en repos et à placer le malade lui-même dans de bonnes conditions hygiéniques. La méthode débilitante des anciens, consistant en des émissions sanguines locales, des dérivatifs cutanés, des purgatifs fréquents, doit être complétement délaissée, car ce n'est pas avec cette thérapeutique qu'on modifiera la diathèse scrofuleuse, encore si généralement regardée comme cause première de la kératite. Il ne nous arrive jamais d'avoir recours à l'application de quelques sangsues derrière

les oreilles ni aux compresses froides. Ce traitement doit être proscrit surtout chez les enfants d'un tempérament débile. De même nous avons complétement abandonné le calomel, quoique nous ayons à traiter bon nombre d'enfants atteints de kératite superficielle.

On obtient surtout chez les adultes d'excellents effets du bandeau compressif qu'on applique après avoir instillé dans l'œil une solution d'atropine. Quand la pupille se dilate difficilement et quand les phénomènes d'irritation sont assez prononcés, on peut, avant l'application du bandeau, couvrir l'œil d'un petit morceau de toile fine imbibée d'une couche épaisse de la pommade suivante : glycérolé d'amidon, 30 grammes ; sulfate neutr d'atropine, 15 centigrammes.

Si la kératite manifeste une tendance à former des abcès, quand une teinte jaunâtre gagne les parties malades, ou lorsqu'une ulcération s'est déjà formée, on remplace le bandeau par des compresses chaudes qui restent appliquées de trois à douze heures par jour. Nous continuons pendant ce temps l'usage de la solution d'atropine dont nous faisons instiller une goutte toutes les deux ou trois heures. Il semble que par la congestion locale résultant de l'emploi de l'eau chaude et par l'activité qui se produit dans les phénomènes nutritifs de la cornée, la destruction des éléments cellulaires par dégénérescence graisseuse s'arrête, en même temps que les cellules endogènes de nouvelle formation prennent un développement suffisant pour réparer la perte des anciennes cellules.

Quand les douleurs ciliaires sont violentes et la photophobie très-incommode, on peut remplacer l'eau chaude par une infusion de jusquiame, faire des frictions avec l'onguent mercuriel belladoné, et badigeonner le pourtour de l'orbite avec de la teinture d'iode chez les enfants dont la peau n'est pas trop délicate. Aussitôt que la vascularisation a gagné la surface de la cornée, et si la couche épithéliale s'est reconstituée, on emploie avec beaucoup de succès les insufflations de calomel ou l'onguent au précipité jaune (bioxyde de mercure hydraté), de la manière que nous avons indiquée pour le traitement de la conjonctivite pustuleuse (page 141).

Quant au traitement général, l'attention doit se porter principalement sur des soins de propreté minutieux. Les enfants atteints de kératite superficielle ne sont que trop sujets aux éruptions cutanées, eczéma, herpès, éruptions si fréquemment localisées chez eux aux paupières et au pourtour du nez et de la bouche. Qu'on évite surtout soigneusement d'irriter la peau par l'application de vésicants, et qu'on s'efforce au contraire de régulariser ses fonctions par des lotions froides faites le matin sur tout le corps avec de l'eau salée ou de l'eau de mer. On prescrira aux enfants faibles l'huile de foie de morue, les dragées au lactate de fer et les préparations qui ont le quiquina pour base. Souvent on accélère beaucoup la marche lente de la maladie avec quelques doses de sulfate de quinine. C'est par une nourriture

tonique, un air frais et pur, qu'on prévient encore le mieux les rechutes auxquelles la kératite est si sujette.

ARTICLE III.

KÉRATITE VÉSICULEUSE.

Cette forme de kératite est fort rare et n'a été décrite que par peu d'auteurs (Bowman (1), de Graefe (2), Weber (3), Mooren (4), etc.). Le caractère principal de cette affection consiste dans un soulèvement de la couche épithéliale et des couches les plus superficielles de la cornée par un liquide très-limpide, qui y forme une ou plusieurs vésicules transparentes. Ces vésicules persistent quelque temps ; puis leurs parois s'éliminent, et il reste à leur base une opacification grisâtre à peine perceptible qui disparaît rapidement.

La maladie est essentiellement caractérisée par un larmoiement, des douleurs ciliaires et une photophobie très-intenses qui accompagnent le développement des vésicules et rappellent l'éruption cutanée connue sous le nom de zona, précédée elle-même de douleurs névralgiques très-violentes. L'injection périkératique n'est, en général, que peu accusée et le sac conjonctival n'y participe guère. Les douleurs ciliaires disparaissent à partir du moment où le contenu des vésicules s'échappe, pour réapparaître avec la même intensité, dès qu'une partie nouvelle de la cornée est affectée ou que les anciennes vésicules se remplissent de liquide une seconde fois.

On a quelquefois enlevé la paroi de ces vésicules et l'examen microscopique a démontré qu'elles se composent de trois parties, de l'épithélium, de la membrane de Bowman, et d'une couche mince et nettement tranchée de tissu cornéen.

La *marche* de cette maladie est très-variable. Ainsi, chez quelques sujets, il ne se produit qu'un groupe de vésicules, et les malades sont débarrassés de leurs douleurs dès que le contenu s'en échappe, soit spontanément, soit par l'intervention du chirurgien, tandis que chez d'autres il peut survenir deux, trois, ou plusieurs générations de ses mêmes vésicules. Dans un troisième cas, on voit sur une assez grande étendue, la surface de la cornée se bomber, prendre une teinte grisâtre et former une large vésicule qui persiste longtemps et où s'efface, par suite de l'inconstance des douleurs ciliaires, le caractère typique de la maladie. M. Desmarres (5) signale un cas où le

(1) *Lectures*, etc., p. 114.

(2) *Archiv für Ophthalmologie*, t. II, A. 1, p. 206.

(3) *Ibid.*, t. VIII, A. 1, p. 60.

(4) *Ophthalmiatrische Beobachtungen*. Berlin, 1867, p. 104.

(5) *Loc. cit.*, t. II, p. 387.

liquide contenu dans plusieurs petites bulles composées de la lame élastique antérieure et de l'épithélium, se laissait facilement déplacer grâce à la laxité des parois de ces vésicules. Le siége de cette étrange altération était un œil perdu par une choroïdite consécutive à une opération de cataracte. Il n'est pas fait mention, dans ce cas, de douleurs ciliaires.

L'*étiologie* de cette curieuse affection est très-obscure ; elle se rencontre si rarement, que M. de Graefe dit que sur 5000 malades traités dans l'année 1854, il ne l'a vue que quatre fois. Il peut se faire, comme cela nous est arrivé, que, sur un même nombre de malades, on ne la rencontre pas du tout. On l'a observée sur des sujets atteints de conjonctivite catarrhale et de kératite parenchymateuse. M. Bowman l'a rencontrée chez une malade faible et décrépite qui avait perdu l'œil à la suite d'un glaucome. La cornée était complétement transparente et les parois des vésicules se laissaient plisser par le frottement des paupières (1).

Traitement. — Le traitement consiste à enlever la paroi des vésicules, l'expérience ayant démontré que cette petite opération hâte singulièrement la guérison. Il ne suffit pas d'évacuer par une simple piqûre le contenu des vésicules, car aussitôt le trou de la piqûre fermé et le liquide reproduit, les douleurs et l'irritation de l'œil réapparaissent avec la même intensité. Il est donc nécessaire d'enlever avec des ciseaux courbes la paroi des vésicules préalablement piquées. Les douleurs et la photophobie cessent d'autant plus vite, qu'on se hâte alors de mettre l'œil malade à l'abri de toute cause irritante, en prescrivant au malade quelque temps de repos, ou en appliquant un bandeau compressif. Lorsque le malade ou le médecin recule devant cette petite opération, on peut y suppléer par l'introduction dans l'œil d'une pincée de calomel ou d'une autre poudre capable de détruire par le frottement la paroi peu épaisse des vésicules.

(1) Il est remarquable que M. Mooren (*Ophthalmiatrische Beobachtungen*) qui, lui aussi, dit n'avoir vu pendant une année que deux cas de cette affection sur un très-grand nombre de malades, cite également une observation où elle avait éclaté dans un œil perdu à la suite d'altérations intérieures. On voit quelquefois, après des brûlures de la cornée, un soulèvement analogue de la couche épithéliale, ainsi que nous l'avons observé chez un garçon de pharmacie, sur la cornée duquel il était tombé une gouttelette de cire fondue, au moment où il allumait le gaz avec cette sorte de bougie qu'on appelle vulgairement un rat. La couche épithéliale s'était soulevée en forme d'une boule grisâtre qui en avait imposé au malade en lui faisant croire qu'elle n'était autre que la cire fondue tombée dans son œil. La vésicule avait disparu dans l'espace de douze heures.

ARTICLE IV.

KÉRATITE PONCTUÉE, ALTÉRATIONS MORBIDES DE LA MEMBRANE DE DESCEMET.

Avant de nous occuper des affections qui siégent dans le parenchyme même de la cornée, nous ferons suivre l'étude qui a eu pour objet les altérations de la face antérieure de cette membrane de celle qui traite des changements morbides de sa face postérieure.

En premier lieu, nous signalerons ici une affection désignée par les auteurs sous le nom de kératite ponctuée. Elle est caractérisée par la présence d'un grand nombre de petites taches à la face postérieure de la cornée, surtout à la partie inférieure. L'arrangement de ces petits points a ceci de particulier, qu'ils affectent souvent la forme d'un groupe triangulaire dont la base est tournée en bas et composée des points les plus apparents, ce qui fait, à première vue, supposer un dépôt de l'humeur aqueuse. Le trouble de ce liquide, les changements survenus dans l'aspect et les fonctions de l'iris, démontrent, comme nous aurons occasion de le répéter avec plus d'insistance, qu'il s'agit ici d'une inflammation particulière de l'iris (iritis séreuse) et non d'une inflammation de la cornée. Néanmoins, nous parlerons, en peu de mots, des altérations résultant pour la cornée de ces dépôts qui siégent sur la couche épithéliale de la membrane de Descemet.

Quand le dépôt y a séjourné quelque temps, on voit survenir dans cette couche des changements qui expliquent, en quelque sorte, la longue durée de ces taches, persistant même lorsque l'humeur aqueuse s'est complétement éclaircie, et que les phénomènes inflammatoires ont presque disparu du côté de l'iris. Il survient d'abord à l'endroit où le dépôt a eu lieu une hypergenèse considérable des cellules épithéliales, constituant une hypertrophie locale de cette couche, de telle sorte qu'elle ressemble assez sous le microscope aux agglomérations épithéliales qu'on rencontre au début d'un épithélioma. Bientôt ces masses de cellules tombent en dégénérescence graisseuse ; la tache prend une teinte gris jaunâtre, et l'on peut parfois, comme l'a fait M. Coccius (1), voir à l'aide de l'éclairage oblique et d'un grossissement considérable, ces groupes de cellules dégénérées se détacher sous forme d'une pellicule très-fine qui flotte dans l'humeur aqueuse. L'éclairage oblique est indispensable pour bien observer ces altérations. C'est en procédant ainsi qu'on voit que ces masses sont situées à la surface postérieure de la cornée, qu'elles font même quelquefois saillie dans la

(1) *Ueber Glaucom, Entzündung u. die Autopsie mit dem Augenspiegel*, v. Ad. Coccius. Leipzig, 1859, p. 23.

chambre antérieure et que la surface externe de la cornée est lisse et parfaitement intacte. Reste à savoir si, à la longue, par suite d'une telle altération, la membrane de Descemet ne change pas de structure et si les couches les plus profondes de la cornée ne souffrent pas. Un examen très-attentif sur le vivant nous a plusieurs fois suggéré cette idée, que l'anatomie pathologique ne nous a pas encore permis de confirmer. Les changements décrits disparaissent en général quelque temps après l'iritis.

Une autre série d'altérations que l'on observe sur la membrane de Descemet, consiste dans la production, sur cette dernière, d'élevures transparentes ou de membranes vitreuses supplémentaires. Les saillies verruqueuses de la membrane de Descemet ont été signalées pour la première fois par Hassal et Henle, plus tard elles ont été étudiées avec beaucoup de soin par Henri Müller (1) et Donders (2).

Avec l'âge, la membrane vitreuse qui tapisse la face postérieure de la cornée gagne assez en épaisseur pour atteindre des dimensions presque doubles de celles qu'elle avait chez le nouveau-né. En même temps, elle devient moins lisse et présente des ondulations. Lorsqu'on examine les yeux d'une personne âgée, on ne tarde pas à voir la membrane de Descemet parsemée de proéminences verruqueuses très-apparentes (3) qui, vers le bord de la cornée, se présentent sous forme de rides allongées correspondant aux dispositions anatomiques décrites (page 225).

Outre qu'elle change d'aspect, la membrane de Descemet perd son élasticité. Elle ne revient pas sur elle-même lorsqu'on parvient à en arracher un lambeau, elle se déchire très-facilement et montre une tendance manifeste à se fendiller. Ces changements d'ordre physique ne s'opèrent pas, à ce qu'il semble, avec la même intensité dans toute l'épaisseur de la membrane, en sorte que, sous l'action des réactifs, elle prend facilement un aspect stratifié ; les altérations analogues à celles qu'on remarque chez les personnes âgées, sur la membrane vitreuse de la choroïde, ne sont pour ainsi dire anormales que si elles se produisent à une époque peu avancée de la vie. C'est ce qui s'observe principalement chez les personnes dont les yeux ont été longtemps exposés à des inflammations internes.

A côté de cet épaississement simple ou verruqueux de la membrane de Descemet chez les vieillards, M. Donders (4) a le premier décrit la production d'une nouvelle membrane vitreuse superposée à l'ancienne. Elle se

(1) *Archiv für Ophthalmologie*, t. II, A. 1, p. 48.

(2) *Ibid.*, t. III, A. 1, p. 150.

(3) Voy. l'*Atlas d'histologie pathologique de l'œil*, de M. Wedl, *Cornea sclera*, pl. IV, fig. 29, et *Archiv für Ophthalmologie*, t. II, A. 2, pl. II, fig. 14.

(4) *Loc. cit.*, t. III, A. 1, p. 150.

compose de plusieurs couches qui paraissent s'être développées successivement, et s'observe non-seulement sur la cornée, mais aussi sur l'iris, sur des masses exsudatives, sur la capsule du cristallin et sur la choroïde. On ne l'a vue se développer que dans des yeux qui avaient été longtemps le siége d'inflammations internes, et l'on a mis le plus grand soin à étudier le mode de formation de cette étrange altération. M. Junge (1) ne croit pas à la formation d'une nouvelle membrane vitreuse. Pour cet observateur, son existence s'explique, particulièrement si elle recouvre l'iris et la choroïde, par une atrophie des éléments cellulaires des tissus, avec sclérose de la masse intercellulaire. Aussi l'arrangement stratifié de ces membranes vitreuses serait, selon cet auteur, dû à la disposition normale des anciennes cellules. M. Coccius (2), au contraire, est porté par ses recherches à attribuer la formation de nouvelles membranes vitreuses dans l'œil à une production de nouvelles cellules qui, dégénérées, fourniraient cette masse homogène et translucide dans laquelle il serait parfois possible de distinguer encore quelques noyaux isolés (3).

Ces changements ne sont pas d'un grand intérêt pratique pour le clinicien, néanmoins faut-il les connaître pour n'être pas induit en erreur dans les recherches anatomiques qu'on pourrait avoir occasion de faire sur ce sujet; l'étude en est d'ailleurs intéressante en ce qu'elle touche à ce problème : y a-t-il ou non une inflammation propre de la membrane de Descemet (*Descemetitis*, *hydromeningitis* des anciens). L'absence des vaisseaux n'est pas, on le sait, une raison de révoquer en doute une inflammation de cette nature. Pourtant on ne saurait, sans trop s'avancer, séparer les symptômes inflammatoires de la membrane de Descemet de ceux qui sont propres aux parties voisines, telles que la cornée et l'iris, et vouloir par une distinction aussi mal fondée que peu pratique créer une nouvelle maladie. Du reste, rappelons ici que la membrane de Descemet, de même que la membrane de Bowman, ne sont que des agglomérations de substance intercellulaire.

(1) *Zur Histologie der Glashäute Med. Centralzeitung.* XXVII Jahrg, p. 301.

(2) *Ueber die Neubildung von Glashäuten im Auge.* Leipzig, 1858.

(3) Dans ces derniers temps, M. Althof (*Archiv für Ophthalmologie*, t. VIII, A. I, p. 128) a trouvé plusieurs fois, à la surface antérieure de la membrane de Descemet, des cellules beaucoup plus grosses que les corpuscules de la cornée et offrant le type parfait de l'élément fondamental du tissu cellulaire. Cette altération, comme le fait remarquer M. His qui l'a observée sur le lapin, fait ressembler la couche qu'elle occupe à une couche de grandes cellules ganglionnaires. Ces cas se rapportent à des yeux qui ont été le siége d'inflammations prolongées.

ARTICLE V.

KÉRATITE DIFFUSE (DISSÉMINÉE, PARENCHYMATEUSE).

Cette inflammation de la cornée se caractérise par une opacité grisâtre qui se répand plus ou moins rapidement sur toute l'étendue de la cornée, ou s'y propage de proche en proche, pendant que les phénomènes inflammatoires sont très-peu accusés du côté de la cornée et du tissu cellulaire sous-conjonctival. L'opacification est uniforme ; c'est à peine si, à l'éclairage oblique et avec un grossissement fort, on peut y apercevoir un pointillé irrégulier ou des stries plus ou moins parallèles au diamètre horizontal de la cornée.

Au début de la maladie, le trouble dont nous parlons est si peu accusé, qu'il ne se manifeste que par un changement de la coloration de l'iris et par la difficulté qu'on éprouve à voir distinctement les détails de cette membrane. Peu à peu l'opacification devient plus épaisse ; alors la cornée perd son brillant et, en la faisant miroiter, on voit que la couche épithéliale est devenue rugueuse et semble avoir été piquetée avec une pointe d'aiguille. La cornée elle-même augmente d'épaisseur dans certains cas, et quelques auteurs prétendent l'avoir vue céder à la pression intra-oculaire et changer de courbure pour devenir conique.

Très-souvent la kératite n'affecte d'abord qu'une partie de la cornée, située en général à la périphérie, et gagne insensiblement la membrane tout entière, mais quelquefois avec une lenteur telle, que les points pris les premiers ont recouvré leur transparence avant que l'opacité ait envahi toute la cornée. Cette opacité, toujours assez peu nettement tranchée et se perdant insensiblement dans les parties saines, peut même parcourir une certaine étendue de cette membrane en laissant le reste complétement intact (1).

Lorsque la kératite diffuse n'occupe qu'une partie de la cornée, on peut aisément la confondre avec une altération connue sous le nom de kératite ponctuée et due à une iritis séreuse. L'opacité siége alors à la surface pos-

(1) L'observation suivante vient à l'appui de cette assertion. Madame R. de D... (de Madrid) vint me consulter, le 23 août 1862, pour un affaiblissement considérable de l'œil gauche qui lui était survenu peu de jours après son arrivée à Paris. En examinant cet œil j'observai une opacification grisâtre du quart inférieur et interne de la cornée. Là je trouvai la couche épithéliale rugueuse et comme piquetée ; à peine pouvais-je constater une légère injection sous-conjonctivale. L'iris était parfaitement sain, l'humeur aqueuse très-claire. La malade accusait très-peu de gêne, mais elle voyait trouble et éprouvait dans l'œil une légère sensation de pression. Je prescrivis l'eau chaude en compresses pendant six heures par jour, des instillations d'atropine

térieure de la cornée, elle est composée de petits points dont les plus inférieurs sont les plus gros, mais on la diagnostique surtout d'après les troubles observés dans l'iris et sur lesquels nous reviendrons.

Les phénomènes inflammatoires sont peu prononcés sur la conjonctive, l'injection périkératique est modérée, aucune sécrétion conjonctivale morbide ne se manifeste, si ce n'est une augmentation dans l'afflux des larmes.

Quand l'opacité de la cornée tend à disparaître, on voit s'y développer des vaisseaux. Ils avancent de la périphérie vers le centre qui, lui-même, semble offrir une opacité plus complète que les parties excentriques. Le développement des vaisseaux est quelquefois assez considérable; ils sont alors rectilignes et tellement serrés qu'à l'examen superficiel on pourrait croire à une extravasation de sang dans les couches superficielles de la cornée. Bientôt les vaisseaux pâlissent et les parties vascularisées reprennent leur transparence, mais la vascularisation visible à l'œil nu ne précède pas nécessairement la disparition de l'opacité.

Anatomie pathologique. — On a assez rarement occasion d'examiner des cornées atteintes de kératite diffuse. M. Virchow (1) rapporte un cas remarquable de cette maladie. L'opacification n'occupait que le tiers moyen de l'épaisseur de la cornée. Elle résultait d'un trouble survenu dans le contenu des cellules et d'une augmentation de volume (dégénérescence graisseuse). La masse intercellulaire était tout à fait intacte.

Si l'on examine les altérations presque identiques de la kératite produite artificiellement chez des animaux par un traumatisme quelconque, on voit qu'elle est constituée essentiellement par un gonflement des cellules qui se remplissent de noyaux, dont l'ensemble subit bientôt la dégénérescence graisseuse. Les cellules endogènes (cellules de pus) ne s'y forment qu'en petite quantité. Les changements qu'on trouve dans la couche épithéliale sont dus, soit à une hypergenèse des strata profonds de cette couche, soit à une élimination irrégulière résultant du tiraillement de la couche épithéliale, par suite du gonflement général de la cornée.

Notons ici un fait singulier, c'est que les troubles survenus dans la couche épithéliale disparaissent les premiers et nous indiquent la disparition pro-

et l'emploi de lunettes bleues. Plus tard j'y ajoutai des applications très-modérées d'onguent au précipité jaune. Pendant cette médication, l'opacité disparut du quart inférieur et interne de la cornée pour gagner son quart inférieur et externe. C'est à ce moment que M. de Graefe et moi vîmes la malade en consultation. Les applications prudentes de la pommade au bioxyde de mercure hydraté furent continuées, ainsi que les instillations d'atropine. Peu à peu l'opacité disparut et la malade quitta Paris, complétement guérie après trois mois de traitement, mais sans que la kératite se fût déclarée dans la moitié supérieure de la cornée.

(1) *Die Cellularpathologie.* Berlin, 1862, p. 280.

chaine des altérations situées plus profondément. Ainsi, en faisant miroiter la surface de la cornée, on peut, si l'on voit que la couche épithéliale reprend son aspect normal dans une certaine étendue, prédire l'éclaircissement prochain des parties sous-jacentes.

L'exagération des phénomènes nutritifs qui suit, dans la kératite diffuse, le développement des vaisseaux, est certainement pour beaucoup dans la résorption des produits graisseux déposés dans les cellules de la cornée.

Marche. — Cette maladie se caractérise par une marche extrêmement lente. Il faut de trois à six mois pour la voir complétement disparaître. Sa durée s'abrége quand les parties atteintes d'opacification ont partout une teinte grisâtre, tandis que si l'on y observe une coloration jaunâtre, la guérison s'en trouve fortement retardée.

Dans la plupart des cas, la kératite diffuse gagne les deux yeux ; nous l'avons même vue éclater à la fois sur les deux cornées avec une égale intensité.

Il est bien rare de voir cette maladie se compliquer d'affections plus graves, comme d'un abcès, d'un ulcère, ou même d'une inflammation de l'iris ou de la choroïde ; les complications résultent le plus souvent de l'emploi d'un traitement mal dirigé. Il est aussi exceptionnel qu'une partie de la cornée conserve son opacité et reste transformée en leucome. Dans les cas où nous avons observé cette lésion, elle coïncidait toujours avec la syphilis constitutionnelle.

Symptômes physiologiques. — On rencontre peu d'inflammations de l'œil où les malades éprouvent si peu de souffrance ou même de gêne que dans la kératite diffuse. Le trouble de la vue seul les tourmente et peut les mettre dans le plus grand embarras, quand les deux yeux sont pris en même temps. Les malades accusent à peine une sensation de pesanteur dans l'œil affecté, la photophobie est légère et n'augmente que pendant la période de vascularisation. Nous avons toujours recherché avec beaucoup de soin si les malades éprouvaient des désordres généraux qui pussent expliquer cette forme singulière de kératite, mais nous n'en n'avons pas pu trouver de bien accusés. Quand la kératite s'est jetée à la fois sur les deux yeux, et quand les malades sont atteints d'une cécité presque complète, ils tombent souvent dans un abattement tel, que même les encouragements les plus chaleureux ne sauraient les tranquilliser. Rien de plus naturel que leur santé se ressente de ces souffrances morales, et l'on aurait tort de chercher une autre relation entre la kératite et l'altération survenue dans la santé générale.

Étiologie. — La kératite diffuse, si singulière dans ses manifestations et dans sa marche, est tout à fait inconnue quant à son étiologie. On a surtout tenté d'attribuer cette maladie à la syphilis et principalement à la syphilis héréditaire. Ainsi nos confrères anglais veulent avoir assez souvent trouvé

la kératite diffuse chez des personnes suspectes de syphilis héréditaire, surtout à cause de l'aspect de leurs dents (Hutchinsonn) (1). Une statistique suffisamment exacte, qui pourrait seule jeter un peu de lumière sur cette question, nous fait encore défaut. La seule chose qu'on puisse avancer, c'est que la maladie dont nous nous occupons atteint fréquemment des sujets faibles et mal nourris, et de préférence des jeunes filles.

Le *pronostic* est généralement favorable, mais un traitement imprudent, une médication irritante, peuvent provoquer assez facilement des complications fâcheuses. Ces mêmes complications pourraient survenir si le malade s'exposait imprudemment aux intempéries d'une mauvaise saison, à l'action prolongée d'une lumière intense, d'une chaleur vive, etc. C'est la durée de la maladie elle-même qui pousse le malade à changer de traitement ou à commettre les imprudences que nous venons de signaler.

Traitement. — Déjà Mackenzie et Lawrence ont loué les grands avantages qu'on peut retirer, dans le traitement de cette maladie, des compresses chaudes. Ce précieux remède, longtemps négligé, commence à reprendre insensiblement sa place légitime dans le traitement des maladies de l'œil, et c'est surtout dans l'affection que nous venons de décrire qu'on doit en attendre des résultats satisfaisants. Nous employons des compresses pliées plusieurs fois, imbibées d'une eau portée à 40 degrés centigrades, que nous laissons, suivant les cas, appliquées de trois à douze heures par jour. On peut se servir, comme l'ont fait les auteurs que nous venons de citer, d'une infusion de camomille ou d'une autre infusion aromatique. Après s'être quelque temps servi de ces compresses, on voit l'injection périkératique augmenter, la cornée se vasculariser de la périphérie vers le centre, et la maladie s'acheminer vers la guérison bien plus rapidement que si on l'eût abandonnée à elle-même. L'emploi des compresses chaudes pendant trois ou quatre semaines suffit en général; nous n'avons jamais observé dans le cours de cette médication, d'hypersécrétion conjonctivale gênante, comme cela est indiqué par quelques auteurs (de Graefe).

Il faut, pour le traitement de la kératite diffuse, s'abstenir autant que possible des médicaments irritants; ce n'est que quand la couche épithéliale reprend son aspect lisse sur les parties périphériques de la cornée qu'on peut ajouter au collyre d'atropine une petite quantité de laudanum dans la proportion de un sur dix, se servir des insufflations de calomel ou de la pommade au bioxyde de mercure, pour accélérer la marche si traînante de

(1) Les incisives sont échancrées sur le tranchant, en forme d'un W dont les pointes se trouvent émoussées. Nous nous trouvons en contradiction formelle avec M. Mooren (*Ophthal. Beobacht.*, p. 94) qui dit qu'on ne peut pas démontrer une relation entre cette forme de kératite et la conformation des dents. Au contraire, nous nous rallions à M. Hutchinsonn qui prétend qu'il est bien rare d'observer des dents absolument normales avec la kératite parenchymateuse.

la maladie. Mais encore faudra-t-il, dans ces cas, employer ce traitement avec précaution et à des intervalles de trois ou quatre jours ; il sera discontinué si les parties opaques prennent une légère teinte jaunâtre.

Toute instillation d'une solution astringente, tout badigeonnage de la cornée avec le nitrate d'argent, doivent être soigneusement évités, car ils ne peuvent produire qu'un effet nuisible. Pendant tout le traitement, on instillera dans l'œil malade une solution d'atropine, et l'on conseillera l'usage des lunettes bleues pour garantir les malades des éblouissements consécutifs à la diffusion des rayons lumineux à travers une cornée semi-opaque. Quand on voit apparaître de la photophobie ou d'autres phénomènes d'irritation, on fait sur le front des frictions mercurielles, et l'on a soin de discontinuer pendant quelques jours l'emploi des compresses chaudes. Il est excessivement rare que ces symptômes gagnent assez d'intensité pour nécessiter des déplétions locales ou l'emploi du calomel à l'intérieur. Au contraire, nous faisons généralement usage d'un traitement tonique : quinquina, fer, acides, etc.

ARTICLE VI.

KÉRATITE SUPPURATIVE (ABCÈS DE LA CORNÉE).

Symptômes anatomiques. — On peut généralement distinguer deux formes différentes de kératite suppurative : l'une accompagnée de phénomènes inflammatoires plus ou moins intenses avec une injection périkératique nettement accusée ; l'autre presque complétement dépourvue de ces symptômes et présentant une marche très-insidieuse (infiltration purulente indolente de de Graefe).

La première forme (*abcès sthéniques*) débute par des douleurs ciliaires souvent très-intenses, un larmoiement considérable et une injection sous-muqueuse très-accusée, surtout vers le limbe conjonctival, qui lui-même est plus ou moins gonflé. On aperçoit alors sur la cornée, au centre ou vers la périphérie, un ou plusieurs petits points blanchâtres qui grandissent, prennent les dimensions d'un grain de millet, et font souvent un relief sur la cornée. La couleur de ces points varie du gris bleuâtre au jaune paille, leur bord se perd insensiblement dans les parties saines, et quand l'opacification augmente, elle résulte de l'élargissement de l'anneau grisâtre qui les entoure. Peu à peu, plusieurs de ces points peuvent se confondre et former ainsi une tache plus ou moins large ; ou bien un seul d'entre eux se développe insensiblement ; mais il est rare que l'opacité dépasse la moitié de l'étendue de la cornée. Quand la maladie prend son point de départ dans les couches profondes de cette membrane, les points opaques ne proéminent pas nécessairement à sa surface, et, lorsqu'ils se sont réunis pour former un

abcès, ils refoulent au contraire la membrane de Descemet vers la chambre antérieure.

L'aspect de ces abcès varie suivant la durée de la maladie et la tournure qu'elle prend. A son début, leur surface est complétement lisse ; plus tard, en faisant miroiter la cornée, on y remarque de légères rugosités de la couche épithéliale, qui offre sur différents points de petites pertes de substance.

C'est quand l'inflammation siége à la surface de la cornée que sa couche épithéliale souffre le plus du gonflement des parties sous-jacentes malades. A une époque plus avancée, l'abcès peut se transformer en ulcère d'une étendue et d'une profondeur variables.

Anatomie pathologique. — Au commencement de la kératite suppurative, on remarque, surtout dans les parties centrales, que les taches formées contiennent des globules de pus, tandis que leurs anneaux grisâtres ne présentent qu'un gonflement des cellules avec segmentation de leurs noyaux. Une fois que l'évolution de la maladie est avancée et que la formation des globules de pus s'est produite sur une large échelle, on voit, par suite de la destruction d'un assez grand nombre des éléments celluleux de la cornée, la masse intercellulaire se détruire dans une certaine étendue. On peut alors observer la formation de cavités remplies d'un détritus composé de globules de pus, de nucléoles, de gouttelettes graisseuses et de filaments ou de petits lambeaux détachés du tissu cornéen. Tantôt le contenu des abcès est épais, pultacé et essentiellement composé de masses graisseuses ; tantôt on y voit prédominer un liquide où flottent les globules de pus. Nous ne connaissons aucun caractère propre à nous éclairer d'une manière certaine par l'examen direct, sur la consistance du contenu des abcès de la cornée.

Il est de fait que celle-ci n'est pas indifférente. Ainsi, lorsqu'elle est demi-solide, elle n'offre pas pour les parties avoisinantes autant de danger que lorsqu'elle est complétement fluide : dans ce dernier cas, en effet, il peut survenir des épanchements interlamellaires. Si l'abcès est situé à la partie supérieure de la cornée, les globules de pus auront une certaine tendance à pénétrer dans les parties déclives, où ils pourront donner naissance à un épanchement interlamellaire particulier connu sous le nom d'*onyx* ou d'*unguis*. Cet épanchement se présente sous l'aspect d'un arc plus ou moins large, et dont la concavité est tournée en haut. Il est moins fréquent que le bord supérieur de l'onyx soit convexe ; son bord inférieur ne touche pas la sclérotique, mais en reste distant de la largeur du limbe conjonctival. Cet épanchement reste immobile quand on fait mouvoir la tête du malade, ce qui le fait aisément distinguer de la plupart des accumulations purulentes situées dans la chambre antérieure (hypopion) où les globules de pus peuvent se déplacer avec assez de liberté. D'ailleurs l'éclairage oblique nous montre facilement que l'épanchement connu sous le nom d'*onyx* se trouve dans la cornée même, et presque toujours dans la partie moyenne de cette mem-

brane. Par ce même moyen, on s'assure de ce fait que le bord supérieur de l'onyx est comme tranchant, tandis que sa partie déclive est assez épaisse.

On a souvent occasion de remarquer des épanchements interlamellaires qui ressemblent parfaitement à des petits filets d'un liquide laiteux et qui mettent l'abcès en communication avec l'onyx. Pendant que ces épanchements se produisent, il n'est pas rare d'observer dans l'abcès une diminution notable de l'opacité ou même le retour complet de la transparence des parties qui en étaient le siége.

La masse intercellulaire de la cornée doit évidemment avoir perdu de sa consistance pour permettre ainsi aux produits de la suppuration de fuser dans les parties déclives, et il est tout aussi probable que les cellules cornéennes mises aussi brusquement en contact avec les globules de pus provenant d'un abcès voisin, doivent bientôt offrir elles-mêmes des altérations morbides. Il peut encore arriver que, par suite du développement considérable d'un abcès et de la fusée purulente qui en résulte, une partie de la cornée, s'isolant des voies qui lui apportent les matériaux de sa nutrition, se mortifie rapidement. C'est ce qu'on peut observer quelquefois quand des abcès multiples forment, par leur réunion, un anneau incomplet qui encadre les parties centrales encore intactes de la cornée (ophthalmie purulente).

L'éclairage oblique, si précieux pour l'étude des affections de la cornée, permet facilement de classer les abcès en deux catégories, suivant leur situation, ce qui est, en pratique, d'une assez grande utilité. C'est ainsi qu'on divise ces abcès en superficiels et profonds. Les premiers sont caractérisés par une coloration peu foncée, une teinte légèrement bleuâtre, tandis que les abcès profonds ont une coloration franche, le plus souvent jaunâtre. Les accumulations de pus dans la cornée ont en général une tendance à s'étendre en couches plus ou moins épaisses, caractère dépendant de la structure anatomique de cette membrane.

Complications. — Il est facile de comprendre que la gravité de la maladie et la facilité avec laquelle surviennent des complications sérieuses dépendent essentiellement de la profondeur à laquelle l'abcès s'est produit et de l'étendue qu'il occupe. Ainsi les abcès superficiels peu étendus peuvent s'acheminer sans peine vers la résolution, tandis que la génération d'éléments purulents en masse et à une certaine profondeur donne facilement lieu à la destruction totale ou partielle de la cornée, soit par voie d'ulcération, soit par la production d'une opacité indélébile. Outre ce danger, la suppuration des couches profondes de la cornée se complique souvent d'une inflammation de l'iris, ce qu'on n'a guère à craindre tant que les globules de pus ne naissent que dans les couches superficielles.

Quand l'inflammation gagne les parties immédiatement juxtaposées à la

membrane de Descemet, on s'en aperçoit souvent à l'apparition de stries grisâtres qui partent en rayonnant du foyer purulent et sont placées au-dessous même de cet abcès. C'est alors qu'il arrive assez souvent de voir l'humeur aqueuse se troubler, l'iris hypérémié réagir difficilement aux variations d'éclairage, et l'atropine n'avoir qu'une action lente et de courte durée. En même temps, l'injection périkératique, les douleurs ciliaires et le larmoiement augmentent d'intensité. Les troubles de l'humeur aqueuse sont dus essentiellement à une hypergenèse considérable des éléments de la couche épithéliale qui tapisse la membrane des Descemet. On peut y trouver des globules de pus ou des cellules épithéliales en voie de dégénérescence graisseuse. Cette production anomale d'éléments cellulaires est généralement insuffisante pour donner naissance à un hypopion. Pour que cette collection purulente se fasse dans les parties déclives de la chambre antérieure, il est nécessaire, dans la plupart des cas, que l'abcès s'y soit ouvert un passage, ou que l'iris ait été préalablement pris d'une inflammation assez intense pour donner naissance à des éléments de pus.

Il est assez fréquent de voir des épanchements purulents dans la chambre antérieure, et de distinguer par l'éclairage oblique le trajet que ces épanchements ont suivi. On observe souvent, à l'ouverture de l'abcès, des flocons purulents qui flottent au sein de l'humeur aqueuse sans cesser d'adhérer à l'embouchure de la fistule dans la chambre antérieure. Ils ont été décrits par M. Weber (1) comme des lambeaux du tissu cornéen voisin.

L'abcès ne perfore pas toujours la cornée directement en arrière du point où il s'est formé ; souvent il fuse au-dessous de ce point, et c'est cet épanchement qui se fait jour dans la chambre antérieure. Alors il se forme un véritable trajet fistuleux dont l'ouverture peut déboucher au niveau même du plancher de la chambre antérieure et échapper ainsi très-facilement à l'observation la plus attentive. Il semble que ce phénomène se produise surtout quand l'abcès, en se développant avec lenteur, a gagné la membrane de Descemet et s'est creusé une sorte de canal le long de cette membrane en la décollant.

M. Weber prétend s'être rendu compte, au moyen de la sonde d'Anel, des diverses dispositions de l'abcès en question, relativement à son ouverture postérieure, et cela dans le cas où l'abcès, s'étant aussi ouvert à l'extérieur, présente une fistule complète traversant la cornée de part en part. Nous devons dire que nous renonçons volontiers à ces moyens de préciser le diagnostic, car, outre le danger que ce sondage offre pour le malade, il ne saurait fournir des conclusions bien nettes. On comprend, en effet, facilement que dans une cornée aussi malade il ne soit que trop aisé à la sonde de se creuser à elle-même un chemin.

(1) *Archiv für Augenheilkunde*, t. VIII, A. 1.

L'abcès peut, comme nous venons de le voir, traverser très-obliquement les parties postérieures de la cornée, en sorte que la pression intra-oculaire détermine l'occlusion de cette ouverture, et qu'il ne tombe dans la chambre antérieure qu'une partie du pus, expulsée par l'élasticité du tissu cornéen distendu et revenant sur lui-même. Lorsque, dans ces cas, on pratique une paracentèse de la chambre antérieure pour vider l'hypopion, et qu'on diminue ainsi notablement la pression interne, une partie du contenu de l'abcès peut encore s'épancher, ce qui explique la reproduction si rapide de certains hypopions.

Quant aux altérations que la kératite suppurative peut déterminer à la surface externe de la cornée, nous aurons occasion d'y revenir à propos de la kératite ulcéreuse.

La seconde variété de la maladie dont nous nous occupons est constituée par les *abcès indolents* de la cornée. L'absence presque complète de phénomènes inflammatoires les caractérise surtout. Chez les enfants au-dessous de huit ans (souvent après les affections exanthémateuses) ou chez les sujets affaiblis par des maladies graves (diabète), on voit apparaître sur la cornée un point jaunâtre. Il s'étend, dans l'espace de peu de jours, jusqu'à atteindre la dimension d'une forte tête d'épingle ; ses bords tranchent sur les parties saines environnantes, sa coloration est d'un jaune paille, le cadre grisâtre et légèrement proéminent, si caractéristique des *abcès sthéniques*, manque absolument. On est surpris de voir les signes inflammatoires faire presque complétement défaut : à peine une légère teinte rosée indique-t-elle, à la périphérie de la cornée, une faible injection du tissu épiscléral. Les yeux ne larmoient pas, supportent parfaitement la lumière, et le malade n'accuse aucune douleur ciliaire. La marche insidieuse de cette maladie nous indique qu'elle a une grande tendance à se propager, aussi bien en étendue qu'en profondeur ; quoiqu'elle puisse faire des progrès rapides, les parties malades ne cessent pas d'être très-nettement séparées des parties saines. La rapidité avec laquelle marche cette affection pernicieuse, qui débute, en général, par le centre de la cornée, est quelquefois surprenante.

Une fois les couches profondes atteintes, l'iris se décolore, il se produit dans ses gros vaisseaux une hypérémie très-prononcée, l'humeur aqueuse se trouble et un hypopion se développe avec une extrême facilité. Bientôt l'élimination des parties malades s'effectue, il en résulte des ulcères étendus, des perforations, et la kératite se termine, soit par un staphylôme considérable, soit par un leucome très-étendu ; dans les cas les plus défavorables, l'inflammation peut même gagner la profondeur de l'œil et déterminer l'atrophie de l'organe.

La différence anatomique qui existe entre cette inflammation asthénique et la précédente consiste en ce que la production des globules de pus se fait directement dans la cellule, sans que celle-ci se soit préalablement

gonflée et que ses noyaux se soient segmentés en masse. Telle est encore la raison pour laquelle ces abcès tranchent aussi nettement sur les parties saines et suivent une marche aussi rapide.

Cette maladie ne prend pas toujours une tournure aussi fâcheuse. Quand la guérison tend à se produire, soit spontanément, soit à la suite d'un traitement convenable, la kératite asthénique affecte tous les caractères de la kératite sthénique : un anneau grisâtre entoure l'abcès, il se fait une injection périkératique, et l'organe malade recouvre une grande sensibilité au toucher et à l'action de la lumière vive. La tendance que l'abcès montre à se propager rapidement à la surface de la cornée diminue, il perd peu à peu sa coloration jaune ; quand un ulcère s'est formé, il se recouvre d'une couche épithéliale, se vascularise et guérit en laissant plus ou moins d'opacité.

Une forme particulière de kératite suppurative est connue sous le nom de *kératite neuro-paralytique*. Elle se rencontre après les lésions ou les sections de la cinquième paire. Cette maladie s'observe quelquefois chez les enfants atteints d'affections cérébrales, de tumeurs intra-crâniennes (tubercules) et d'encéphalite chronique avec induration consécutive de la substance blanche du cerveau. Chez les adultes, on l'observe bien plus rarement ; elle peut alors résulter de lésions directes et se complique, le plus souvent, de phénomènes paralytiques multiples.

La kératite neuro-paralytique se caractérise comme la précédente par l'absence presque complète de phénomènes inflammatoires. Cette absence d'injection est si prononcée, que j'ai vu, dans mes cours de diagnostic, confondre cette affection avec la conjonctivite diphthéritique, lorsqu'elle se présentait chez de petits enfants simultanément sur les deux yeux. Cela s'explique par la pâleur extrême de la conjonctive œdématiée, par l'absence presque complète de sécrétion qui va, en pareille circonstance, jusqu'à produire le xérosis aigu qu'a décrit M. de Graefe (1). Cette forme de kératite neuro-paralytique est rare ; elle se distingue, suivant nous, de la forme qu'on observe chez les adultes par une absence plus complète de sécrétion et d'injection du côté de la conjonctive.

Dans la kératite neuro-paralytique, la cornée se trouble en partie ou en totalité, elle devient opaline et son centre prend bientôt une couleur jaunâtre assez tranchée, en proéminant quelquefois sur le reste de sa surface. En cet endroit, la couche épithéliale se perd et il se forme un ulcère à fond pultacé qui gagne rapidement en étendue. Un des principaux caractères de cet ulcère est le gonflement des éléments de la cornée qui sont en voie de suppuration. Cette forme de kératite ne diffère en rien de celle qui résulte des lésions directes de la cornée : on y observe aussi la segmentation

(1) *Archiv für Ophthalmologie*, 1866, t. XII, A. 2, p. 259.

des noyaux, la formation des cellules endogènes et même la production des vaisseaux précurseurs de la guérison. D'après les recherches de M. His, les nerfs de la cornée peuvent, dans la kératite neuro-paralytique, rester entièrement intacts, ou, s'ils deviennent le centre d'une dégénérescence graisseuse, les couches environnantes des cellules cornéennes offrent la même altération.

Quand toutes les fibres de la cinquième paire qui se rendent au globe ont perdu leur conductibilité, la cornée se détruit : si la paralysie est incomplète, la cornée peut aussi montrer un trouble général, mais à mesure que la paralysie se dissipe, la kératite se guérit le plus souvent, en laissant un leucome simple ou adhérent d'une étendue variable. Nous l'avons toujours vue dans les cas d'encéphalite durer jusqu'à la mort du sujet.

La cause directe qui produit cette forme de kératite n'est pas encore bien connue : il est probable qu'un trouble dans la nutrition de la cornée est la conséquence immédiate d'une lésion des nerfs sensitifs de cette membrane; mais les expériences de M. Snellen ont démontré que ce changement est insuffisant pour amener la kératite ; car si l'on garantit soigneusement les yeux des lapins sur lesquels on a pratiqué la section des nerfs de la cinquième paire, en les couvrant de leurs oreilles réunies par une ligature, on prévient l'affection de la cornée. Elle n'apparaît qu'au moment où des influences nuisibles (poussières, frottements, contusions) peuvent agir sur la cornée devenue insensible (1).

Symptômes physiologiques. — Peu de maladies provoquent une sensibilité aussi variable que les différentes formes de kératite suppurative. Tandis que la première s'accompagne de douleurs ciliaires et d'une grande sensibilité au toucher ; les autres, tout en donnant naissance à des foyers purulents considérables, ne causent pas le moindre tourment aux malades. On peut observer des cas où des douleurs ciliaires très-intenses précèdent le développement d'un petit abcès circonscrit : elles disparaissent une fois l'abcès formé, pour réapparaître et précéder la production de nouvelles collections de pus. Quelquefois ces attaques prennent un caractère particulier d'intermittence, en se répétant, par exemple, toutes les nuits. On peut constater qu'il existe une certaine corrélation entre l'intensité des douleurs, la photophobie et l'injection sous-conjonctivale.

(1) Voici un exemple qui prouve bien qu'un traumatisme n'est pas indispensable pour provoquer la kératite dans un cas de lésion de la cinquième paire : une femme âgée de trente-huit ans fut, à la suite d'une affection cérébrale, prise simultanément d'une paralysie des troisième, quatrième et sixième paires du côté droit. Il existait un ptosis complet avec immobilité absolue du globe de l'œil, lorsque survint une paralysie de la cinquième paire du même côté. La cornée qui, jusqu'au moment de l'apparition de cette dernière, avait été complétement intègre, devint rapidement le siége d'une kératite neuro-paralytique ; malheureusement la malade a échappé à notre observation et nous n'avons pu suivre la marche des phénomènes.

Marche. — La kératite suppurative peut s'arrêter dans sa marche, et le pus des abcès se résorber entièrement. Dans ces cas, les abcès s'entourent constamment d'un anneau grisâtre, nettement accusé et légèrement soulevé au-dessus du niveau des parties voisines. Peu à peu, l'abcès lui-même prend la coloration de l'anneau et perd sa teinte jaune.

Quand la collection purulente a été considérable ou qu'elle s'est produite près du bord de la cornée, on voit des vaisseaux se développer dans cette membrane et la partie malade regagner peu à peu sa transparence. La périphérie de la cornée réunit bien plus que ses parties centrales des conditions favorables à cette réparation du tissu transparent, car pour qu'il se soit fait une génération abondante de cellules de pus dans la cornée, il a fallu que les cellules mères se détruisissent et pussent être remplacées par des cellules endogènes susceptibles d'un développement plus complet. C'est du degré de ce développement que dépend, soit l'opacité, soit la transparence du nouveau tissu. Non-seulement les opacités qu'on voit succéder aux abcès résultent de la réparation des pertes de substance par un tissu opaque, mais elles peuvent tenir en partie à des dépôts graisseux, calcaires ou métalliques, résidus de la maladie ou du traitement.

Quand la kératite suppurative débute avec une grande intensité, l'inflammation peut se propager aux parties profondes et entraîner la suppuration générale de l'organe. Cette terminaison est heureusement fort rare, n'atteint que des personnes affaiblies par de longues maladies, et n'arrive que comme symptôme de métastase ou après un violent traumatisme de la cornée.

L'*étiologie* de la kératite suppurative non liée aux affections de la conjonctive est très-obscure, surtout quand il s'agit de la kératite asthénique. Au contraire, les abcès résultant d'une inflammation aiguë proviennent presque toujours d'irritations directes et ne se distinguent pas essentiellement de ceux qu'on peut produire chez les animaux sur lesquels on expérimente. Ainsi, la kératite suppurative ne s'observe que trop souvent après les opérations qui ont déterminé une iritis suppurative, après la pénétration de corps étrangers dans la cornée (poussière ou éclats métalliques, paillettes d'avoine, débris d'insectes), consécutivement à l'action d'agents chimiques, physiques, ou à une variation brusque de la température.

Le cadre des kératites neuro-paralytiques n'est certainement pas aussi restreint qu'on le suppose en général, et bon nombre de kératites qu'on rencontre particulièrement chez les enfants, à la suite de maladies longues et débilitantes, doivent y être comprises. Il en est ainsi des formes les plus graves de kératite suppurative qu'on observe après la fièvre typhoïde, la scarlatine, les fièvres puerpérales, etc. L'insensibilité de la cornée à l'action de l'air, des poussières et de tout autre agent irritant, est, chez ces malades, le premier signe de la paralysie des nerfs sensitifs qui précède probablement l'affection localisée dans la cornée. Ces formes de kératite nous rap-

pellent celles que Magendie a observées dans ses expériences, après avoir enlevé aux animaux qu'il employait toute alimentation azotée, en ne leur donnant que du sucre et de l'eau (1).

La kératite suppurative qui suit les inflammations du sac conjonctival, telles que l'ophthalmie purulente et la conjonctivite diphthéritique, est très-fréquente et constitue un des principaux dangers de ces maladies. On l'observe aussi, mais moins souvent, après les granulations et la conjonctivite pustuleuse.

Traitement. — Le traitement de cette maladie a subi, dans ces derniers temps, bien des modifications. Tandis qu'autrefois on employait exclusivement la méthode antiphlogistique, on n'y a plus recours qu'avec beaucoup de modération. Ainsi on n'appliquera des sangsues à la tempe, au nombre de six ou huit, que si les malades sont tourmentés de douleurs ciliaires très-intenses, offrent une injection sous-conjonctivale très-prononcée et une vive sensibilité de l'œil au toucher. On n'aura à revenir que très-exceptionnellement à cette saignée locale, et en même temps on prescrira du calomel à l'intérieure et des frictions mercurielles répétées sur le front. Tout le temps que durera ce traitement, on aura soin de faire dans l'œil malade des instillations répétées d'atropine.

Il est bien entendu qu'il ne faudra jamais chercher à combattre par les mêmes moyens les abcès indolents de la cornée ; de même, aussitôt après la cessation des phénomènes inflammatoires, on abandonnera ce traitement pour le suivant, qui a pour but d'amener une congestion favorable aux fonctions nutritives, et qui a souvent pour effet immédiat d'enrayer la maladie dans son développement. Il consiste dans l'emploi des compresses chaudes, qu'on laissera d'autant plus longtemps appliquées que la kératite suivra une marche plus insidieuse ; ainsi, tandis qu'il suffira, dans certains cas, de les employer trois ou quatre heures par jour, il faudra, dans d'autres, en prolonger l'usage pendant toute la journée et même pendant une partie de la nuit. M. de Graefe, qui a insisté sur les avantages de ce traitement, l'interrompt aussitôt que l'abcès s'est entouré d'un anneau grisâtre et proéminent parfaitement tranché. Nous n'avons trouvé aucun inconvénient à continuer plus longtemps l'application des compresses chaudes, qui paraissent avancer la guérison et favoriser la réparation des pertes de substance par un tissu transparent.

Le plus grand reproche qu'on ait trouvé à faire à cette médication, c'est qu'elle facilite les progrès de la suppuration. L'expérience seule plaiderait contre cette manière de voir ; mais d'un autre côté, les essais faits directe-

(1) Parmi les kératites neuro-paralytiques où le défaut de conductibilité des nerfs sensitifs siége dans l'œil même, nous citerons les affections cornéennes qui accompagnent l'épiscléritis, et celles qu'on voit débuter à la suite du glaucome absolu (exulcération avec perforation).

ment sur les animaux ont prouvé que l'augmentation des fonctions nutritives de la cornée agit bien plus en faisant gonfler les cellules préexistantes et en aidant à la génération de nouvelles cellules capables de s'organiser, qu'en donnant lieu à la segmentation des noyaux, à la production des globules de pus et à la dégénérescence graisseuse du tissu. C'est de cette manière qu'il faut comprendre l'action des compresses chaudes.

Le sac conjonctival ne participe généralement pas beaucoup à la congestion produite par les compresses, contrairement aux opinions primitivement émises (de Graefe). C'est à peine s'il survient une légère sécrétion, comme cela ressort aussi des expériences de M. Sœmisch (1). Les infusions aromatiques (camomille, jusquiame) peuvent remplacer l'eau simplement chauffée et on leur attribue plus d'efficacité qu'à cette dernière.

Quelquefois on voit succéder à l'emploi de la chaleur un développement rapide de vaisseaux dans la cornée, signe favorable en lui-même, mais à l'apparition duquel il faut modérer le traitement, en diminuant la durée de l'application des compresses.

Nous ne pouvons ici passer sous silence les dangers qui résultent de l'emploi des caustiques et des astringents, tels que le nitrate d'argent, le sulfate de zinc, le tannin, contre la kératite suppurative. Ce mode de traitement ne serait rigoureusement excusable qu'à la période de déclin de la maladie, alors qu'on veut hâter la réparation. Encore, même à ce moment, n'est-il pas exempt de périls.

Une question importante consiste à savoir s'il ne faut pas quelquefois tenter de traiter l'abcès par une intervention directe, soit en diminuant la tension de la cornée par une paracentèse, soit en vidant le contenu de l'abcès lui-même. Ce traitement n'est indiqué que quand l'abcès est profond, large, manifeste une tendance à former des épanchements interlamellaires ou une collection purulente dans la chambre antérieure. Un excellent moyen de ralentir alors les progrès rapides d'une suppuration étendue de la cornée, c'est de diminuer la tension de cette membrane, comme on y arrive par une paracentèse de la chambre antérieure. On peut pratiquer la ponction vers la circonférence de la cornée, ou ce qui est bien préférable, à la partie la plus déclive de l'abcès. Le grand avantage de cette dernière méthode est que l'humeur aqueuse chassée avec une force de propulsion assez considérable, entraîne avec elle le pus, les parties mortifiées, et nettoie la cavité de l'abcès. On fera très-bien de recourir à cette opération, si une tendance visible du contenu de l'abcès à un épanchement interlamellaire témoigne que ce contenu est liquide, ou si la production réitérée d'un hypopyon signale l'existence d'un trajet fistuleux par lequel l'abcès ne saurait se vider définitivement dans la chambre antérieure.

(1) *Klinische Beobachtungen*. Wiesbaden, 1862, p. 98.

On a soin d'enfoncer l'aiguille à paracentèse obliquement, en la faisant pénétrer, au-dessous de l'abcès, dans une partie encore transparente de la cornée, en sorte qu'elle affleure le bord inférieur de la collection purulente avant d'arriver dans la chambre antérieure. Aussitôt que la pointe de l'instrument a dépassé la face postérieure de la cornée, on en relève la pointe en abaissant le manche de l'aiguille, afin qu'elle n'aille pas blesser le cristallin projeté en avant à la suite de l'évacuation de l'humeur aqueuse. On doit parfois réitérer ces paracentèses pour s'opposer à la production de nouvelles collections dans la cavité de l'abcès, mais nous rejetons les tentatives téméraires de quelques auteurs trop enclins à l'intervention chirurgicale et qui veulent détacher la membrane dont ils croient tapissée la cavité de l'abcès. Ces efforts sont la plupart du temps inutiles et toujonrs dangereux par l'irritation qu'il causent.

Lorsque la cornée malade a beaucoup augmenté d'épaisseur, on ne peut pratiquer l'ouverture avec une simple aiguille à paracentèse, car cet instrument n'aurait pas une longueur suffisante. On fait mieux alors de se servir d'un petit couteau lancéolaire, et, en le retirant, on a soin d'élargir la plaie proportionnellement à l'étendue de l'abcès, de manière que l'humeur aqueuse en chasse, en s'échappant, tout le contenu. Aussitôt qu'on a fait cette petite opération, on applique un bandeau compressif qu'on enlève au bout de quelques heures, pour revenir aux instillations d'atropine et à l'application des compresses chaudes, si l'on en voit la nécessité.

Quelquefois les abcès de la cornée deviennent en quelque sorte stationnaires, quand les phénomènes inflammatoires ont presque complétement disparu ; c'est alors que les paracentèses et l'application continue du bandeau compressif ont beaucoup d'efficacité.

Il est certain que le traitement chirurgical des abcès étendus de la cornée peut donner des résultats bien plus satisfaisants quant à la réparation et à la transparence de cette membrane ; mais, d'un autre côté, il ne faut pas perdre de vue que ce traitement n'est pas à la portée de tout praticien, et qu'il exige, pour réussir, une assez grande habileté. Encore est-il extrêmement difficile d'apprécier exactement la consistance du contenu des abcès de la cornée, et n'arrive-t-on que par une longue observation à ne pas pratiquer la ponction des abcès dont le contenu concrété ne peut plus s'écouler au dehors. De simples paracentèses pratiquées au bord de la cornée, sont à la portée de chacun.

Les dérivatifs cutanés, tant vantés par la plupart des auteurs, ne nous ont été d'aucune utilité ; il en est de même de la médication débilitante, par exemple, de l'emploi réitéré des purgatifs.

Il va sans dire que le malade doit, dans tous les cas, se tenir le plus tranquille possible, ne jamais appliquer sa vue, porter des lunettes bleues, et éviter pour ses yeux toute cause d'irritation.

Quant à ce qui regarde le traitement général, nous devons signaler le sulfate de quinine dont on obtient de très-bons résultats, surtout contre les abcès indolents survenus chez les sujets affaiblis. On l'emploie avec avantage quand la kératite suppurative s'accompagne d'accès intermittents de douleur ; sous l'influence de ce médicament, les douleurs disparaissent et il ne se produit souvent plus de nouveaux abcès. Chez les sujets faibles et anémiques, un traitement tonique et une hygiène particulière de la peau (lotions salées) sont indispensables.

Lorsque, une fois la maladie terminée, il reste des taches sur la cornée, on a recours aux insufflations de calomel ou même encore à l'emploi de la pommade au précipité jaune. Toutefois, il ne faut pas toujours compter sur la disparition complète des opacités produites ; elles ne sont sujettes à se dissiper qu'autant qu'elles résultent d'un gonflement des cellules ou d'un dépôt graisseux, tandis que les parties provenant de l'accumulation de cellules endogènes incomplétement développées et transformées en tissu cicatriciel, résistent presque toujours à toutes les tentatives qu'on peut faire contre elles.

ARTICLE VII.

KÉRATITE ULCÉREUSE. — ULCÈRES DE LA CORNÉE.

Symptômes anatomiques. — Cette maladie diffère de la précédente en ce qu'elle tend, dès son début, à l'élimination du tissu malade. La production des globules de pus dans les corpuscules de la cornée, se combine probablement dans cette kératite avec une altération, un ramollissement de la masse intercellulaire, d'où résulte l'élimination du tissu cornéen.

Nous pouvons distinguer dans cette affection, comme dans la précédente, deux formes très-différentes. L'une, caractérisée par les phénomènes inflammatoires plus ou moins intenses qui l'accompagnent, portera le nom de kératite ulcéreuse sthénique : l'autre, où l'inflammation est très-peu accusée, s'appellera kératite ulcéreuse asthénique. La première forme a encore cela de particulier que sa marche est rapide ; l'autre est bien plus lente dans son cours et présente, assez souvent, des temps d'arrêt presque complets dans son développement. Ces deux sortes de kératite ulcéreuse peuvent évidemment s'offrir à nous avec beaucoup de variétés de forme, d'étendue et de profondeur ; mais à cause de la mobilité à laquelle elles sont sujettes, nous croyons superflu et peu conforme à un esprit pratique, de les classer en ulcères superficiels, profonds, annulaires, ulcères en coup d'ongle de l'elpeau, etc.

A. — KÉRATITE ULCÉREUSE STHÉNIQUE, ULCÈRE AIGU DE LA CORNÉE.

Cette maladie débute souvent par des douleurs ciliaires intenses, un larmoiement, une injection périkératique et une photophobie assez considérables. La cornée, soumise à un examen attentif, montre une opacification grisâtre, peu accusée et occupant les parties centrales ou périphériques de cette membrane. En la faisant miroiter, on voit que la couche épithéliale fait défaut dans presque toute l'étendue de l'opacité. L'éclairage oblique montre que la teinte grisâtre de cet ulcère superficiel est plus prononcée vers son bord, qui offre en même temps un léger gonflement. Le centre peut même, dans certains cas, présenter une transparence parfaite.

Lorsque la maladie fait des progrès, la coloration de l'ulcère se change en un blanc mat, quelquefois jaunâtre, pendant qu'il se creuse davantage et que ses bords deviennent plus tranchés. Grâce à l'éclairage oblique, on pourra voir ainsi l'ulcère croître en étendue et en profondeur, mais en général la coloration blanc jaunâtre et les bords taillés à pic indiquent que l'ulcère suit régulièrement les phases de son développement, tandis qu'une teinte grise et des bords lisses recouverts d'une couche épithéliale sont le propre des ulcères commençants ou en voie de guérison.

Nous devons signaler ici une variété particulière d'ulcérations caractérisées par le peu d'opacité qu'on y remarque. On les a décrites sous le nom de *facettes de la cornée*, d'*ulcérations par abrasion ou par résorption*. L'opacité peut même manquer complétement, et ce n'est qu'en faisant miroiter la cornée qu'on s'aperçoit de la perte de substance qu'elle a subie. En parlant de la conjonctivite purulente (p. 37), nous avons décrit cette forme insidieuse d'ulcère à facettes où la cornée ne se trouble que quand l'ulcère a atteint ses parties les plus profondes, et quand elle est près de se perforer.

Une autre variété de kératite ulcéreuse est celle où l'ulcère se propage à une certaine distance de la circonférence de la cornée, en forme de croissant. Elle se caractérise par des épanchements interlamellaires qui font ressortir avec une grande netteté le bord inférieur de l'ulcère. Chez quelques malades, on peut voir l'ulcère se propager de proche en proche en même temps qu'il abandonne les parties atteintes les premières. Le grand danger de cette kératite consiste en ce que le croissant étendu et profond qui constitue l'ulcère, intercepte, pour une grande partie de la cornée, les voies par lesquelles lui arrivent les matériaux de sa nutrition, et en détermine ainsi la mortification.

B. — KÉRATITE ULCÉREUSE ASTHÉNIQUE (CHRONIQUE).

Les douleurs ciliaires, la photophobie et l'injection périkératique sont très-faibles : quoique l'ulcère puisse varier considérablement dans son étendue et dans sa profondeur, sa coloration est toujours blanchâtre. Il

n'est pas comme l'ulcère sthénique, entouré d'un cercle grisâtre et proéminent ; au contraire, sa coloration tranche nettement sur les parties saines.

L'une des formes les plus singulières de cette kératite est celle qu'on désigne sous le nom d'*ulcères à hypopyon* (Roser). Elle a ceci de particulier qu'elle se complique fréquemment d'un épanchement interlamellaire et d'un hypopion. On la rencontre surtout chez les personnes âgées et affaiblies. Cette forme débute en général par une opacité circonscrite, d'un gris jaunâtre, qui se transforme très-rapidement en ulcère. Celui-ci a beaucoup plus de propension à s'étendre en surface qu'en profondeur. A la suite d'épanchements interlamellaires, ses bords prennent une coloration blanchâtre, surtout son bord inférieur qui se dessine alors en affectant d'autant plus distinctement la forme d'un croissant ou d'un demi-cercle, que le fond de l'ulcère est moins opaque. Une fois que celui-ci a gagné en profondeur, on observe très-fréquemment la formation d'un hypopyon qui, comme l'éclairage oblique permet d'en juger, provient souvent de l'ulcère lui-même. Il peut aussi arriver que le trouble produit dans l'humeur aqueuse et les petites collections de pus amassées dans la chambre antérieure soient la conséquence d'une altération de la couche épithéliale qui tapisse la membrane de Descemet.

Pendant que ces changements s'opèrent, la pupille se contracte, l'iris perd de sa mobilité, s'hypérémie et se décolore. Il peut arriver que l'inflammation de cette membrane suffise à la production de l'hypopyon ; mais il faut avouer que celui-ci résulte, dans un bien plus grand nombre de cas, de la maladie de la cornée. M. Roser (1) a fait remarquer qu'on ne saurait guère prévoir cette complication si fréquente. L'aspect que cette forme présente, sauf la coloration blanchâtre du bord de l'ulcère, semble devoir écarter tout soupçon de gravité, surtout par ce fait que les symptômes inflammatoires sont à peine accusés. Lorsque ces ulcères à hypopyon s'arrêtent dans leur développement, et manifestent une tendance à se guérir, on en juge par une recrudescence inflammatoire : le bord de l'ulcère change alors sa coloration blanchâtre contre un gris mat et reprend un aspect lisse, grâce à un épithélium de nouvelle formation dont ses bords se recouvrent. Avouons toutefois que ce n'est pas la terminaison la plus fréquente et que ces sortes d'ulcères ont, au contraire, une grande tendance à se compliquer d'inflammations de l'iris et à amener une vaste perforation.

Anatomie pathologique. — L'examen microscopique des cornées atteintes de cette maladie nous montre qu'un gonflement des cellules, une augmentation de leurs noyaux et une genèse de cellules nouvelles précèdent seuls l'ulcération. La dégénérescence graisseuse qui s'empare des parties

(1) *Archiv für Ophthalmologie*, t. II, A. 2, p. 152.

altérées, jointe au ramollissement de la masse intercellulaire, favorise beaucoup la perte de substance qui constitue l'ulcère. Celui-ci présente un fond et des bords couverts d'éléments en décomposition, de globules de pus et de nucléoles; tandis que, dans le voisinage, on aperçoit des cellules augmentées de volume et qui sont le siége d'une génération endogène d'autant plus marquée que le pourtour de l'ulcère s'est plus vascularisé.

Une fois que l'ulcère est en voie de réparation, il se couvre toujours d'une couche épithéliale plus ou moins épaisse ; les masses graisseuses et purulentes qui s'y trouvaient ont presque complétement disparu, pour faire place aux cellules de nouvelle formation, fusiformes pour la plupart. Quand le développement de ces cellules nouvelles se fait avec lenteur, elles peuvent acquérir une transparence parfaite ; si, au contraire, elles s'accroissent rapidement et occupent une grande surface, elles restent en voie de développement et constituent plus tard un tissu fibrillaire opaque, dans les mailles duquel on peut observer, çà et là, d'anciens dépôts graisseux ou calcaires.

Quoique la vascularisation de l'ulcère soit favorable à sa réparation, on doit la regarder comme fâcheuse, en ce sens qu'elle amène souvent l'opacification du tissu nouvellement formé. En effet, comme elle accélère les fonctions nutritives et permet, de cette manière, la génération en masse de cellules nouvelles, celles-ci n'atteignent pas les dimensions des cellules du tissu cornéen transparent. Ce fait n'avait pas échappé à l'observation des auteurs, quoiqu'on en méconnût la cause.

Une des conditions qui opposent le plus d'obstacle à la réparation d'un ulcère est une pression anomale exercée contre lui. C'est ce qui arrive toutes les fois qu'une partie de la cornée s'est considérablement amincie, de sorte qu'elle supporte ainsi la même pression que si elle avait conservé son ancienne épaisseur. Telle est aussi une des principales raisons qui font que les paracentèses répétées de la chambre antérieure sont si favorables à la guérison, en permettant, pour quelque temps, le relâchement de la cornée.

Marche. — La kératite ulcéreuse, dans ses diverses formes, peut se terminer sans causer au malade aucun dommage; mais, d'autre part, elle peut être suivie d'une opacité considérable et même de la perte de l'organe.

Quand l'ulcère a gagné assez de profondeur pour atteindre les couches les plus profondes de la cornée ou la membrane de Descemet même, celle-ci, qui est assez résistante, on le sait, peut, sous l'effort de la pression intra-oculaire, faire hernie au dehors, accident désigné sous le nom de *kératocèle*. Ce même fait s'observe encore, alors qu'une couche mince de la cornée a échappé à la destruction. On a vu persister le kératocèle pendant toute la durée de la maladie, même après la cicatrisation des parties voisines, et, par ses ruptures successives, donner fréquemment lieu à des fistules de la cornée très-réfractaires à tout traitement. Dans la plupart des

cas, le kératocèle dure peu : il s'y produit une rupture, les lambeaux de la membrane de Descemet se rétractent et peuvent aisément s'apercevoir, une fois l'ulcère cicatrisé, sur une section de la cornée où ces phénomènes se sont accomplis.

Quant à la persistance des fistules de la cornée, elle résulte de l'élasticité propre à la membrane de Descemet. En effet les lambeaux de cette membrane qui, en se recourbant en dehors, tapissent la fistule, tendent à se réunir avec la membrane de Bowman et constituer ainsi un trajet complétement tapissé de substance vitreuse, ce qui est une condition très-défavorable à son oblitération.

Nous avons vu que la guérison de l'ulcère s'annonce par le développement d'une couche épithéliale à sa surface et par la production de vaisseaux dans son voisinage. A cette époque, il change de coloration et devient grisâtre. Le temps que cette guérison met à s'effectuer varie considérablement et est quelquefois si long, que les ulcères semblent complétement stationnaires. En les examinant alors de près, on les trouve couverts d'une couche épithéliale très-épaisse, de couleur blanchâtre, qui proémine sur leurs bords, et l'on observe, en même temps, que les vaisseaux voisins pâlissent puis disparaissent en partie.

Le *pronostic* de la kératite ulcéreuse offre les mêmes variétés que celui de la kératite suppurative. Il peut être favorable quand les phénomènes inflammatoires sont assez prononcés, quand l'ulcère est grisâtre, enfin quand il est encore à l'état aigu et n'a pas fait des progrès considérables. Au contraire, quand l'ulcère est indolent, il est bien plus sujet à produire une destruction étendue et beaucoup moins facile à prévenir. Le pronostic dépend aussi de la largeur et de la profondeur de l'ulcère : les pertes de substance superficielles se guérissent sans laisser de traces, tandis que les ulcères profonds et étendus, moins aisément curables par suite de leur disposition même, sont très-fréquemment suivis de perforations plus ou moins vastes et d'opacités considérables. Une fois la cornée perforée, il peut survenir un grand nombre de complications, sur lesquelles nous aurons occasion de revenir.

Étiologie. — Dans un très-grand nombre de cas, cette maladie est le résultat d'un traumatisme, et elle est souvent précédée de la formation d'un abcès. Nul doute que l'activité de la nutrition de la cornée n'ait une influence plus ou moins grande sur la production de cette kératite. Beaucoup de personnes atteintes de kératite ulcéreuse ont une santé délicate, sont affaiblies par l'âge, la misère ou les maladies. Les enfants d'un tempérament lymphatique et scrofuleux y sont facilement sujets. On attribue encore la kératite ulcéreuse à des idiosyncrasies bien connues de tous les chirurgiens et sous l'influence desquelles la moindre blessure se transforme en plaie ulcéreuse. Les lésions de la kératite suppurative peuvent se résoudre elles-

mêmes en ulcères de la cornée. La lésion primitive peut avoir été insignifiante, avoir échappé complétement à l'observation du malade, et entraîner néanmoins les altérations les plus profondes.

Ajoutons enfin que les affections conjonctivales donnent naissance à la kératite ulcéreuse tout aussi facilement qu'à la kératite suppurative.

Traitement. — Le traitement doit s'approprier à la forme aiguë ou chronique de la kératite ulcéreuse, ainsi qu'au développement qu'elle a pris. Lorsque cette maladie débute, qu'elle résulte d'un traumatisme, que les malades se plaignent de douleurs ciliaires intenses et d'un larmoiement considérable, on peut suivre la méthode antiphlogistique modérée dont il a été question au sujet de la kératite suppurative, et, de même, aussitôt que ces symptômes ont disparu et que la maladie prend un caractère asthénique, on aura recours à l'emploi des compresses chaudes, à l'occlusion des paupières et à l'administration des toniques.

Un excellent moyen d'enrayer les progrès d'un ulcère et d'en favoriser la guérison, c'est de mettre l'œil dans un repos complet à l'aide du bandeau compressif. On évite ainsi le frottement continuel et si nuisible des paupières sur la partie malade, et l'on facilite singulièrement la production d'une couche épithéliale à la surface de l'ulcère, qui ne saurait guérir sans cette condition.

Tout le temps que dure le traitement de la kératite ulcéreuse, on ne doit pas discontinuer les instillations d'atropine, dans le but de diminuer la pression intra-oculaire et les contractions du muscle ciliaire qui s'insère juste au pourtour de la cornée.

Un autre point sur lequel l'attention doit se fixer dans ce traitement, est le soin qu'il faut prendre d'empêcher les contractions énergiques de l'orbiculaire, excité à se mouvoir par l'irritation de la cornée. Si l'on ne réussit pas à prévenir cet accident par une occlusion temporaire, on y remédie en fendant le ligament palpébral externe dans une étendue d'un demi à 1 centimètre. Lorsque, au contraire, on a constaté que la cornée souffre d'une pression produite au sein de l'œil même et à laquelle elle ne saurait résister dans le point où elle se trouve amincie, de telle sorte que la guérison en soit retardée, il sera bon de pratiquer des paracentèses multiples. La nécessité de ce moyen thérapeutique est souvent indiquée par la proéminence que fait en avant la partie la plus amincie de l'ulcère.

On voit que tous ces modes d'intervention sont dirigés contre les causes mêmes qui entretiennent l'ulcération : les causes supprimées, elle se guérit le plus souvent avec rapidité. Mais il peut se présenter des cas fort avancés ou aggravés par des complications venues de la santé générale, et dans lesquels l'intervention de l'art doit se montrer plus énergique.

Lorsqu'il est survenu un hypopyon considérable, accompagné ou non de phénomènes inflammatoires du côté de l'iris, on s'efforce d'évacuer les

masses purulentes en pratiquant largement avec le couteau lancéolaire et par la sclérotique une paracentèse, le plus près possible de la cornée. Si l'on voit que cette simple opération, faite deux ou trois fois, ne parvient pas à arrêter les progrès rapides de la maladie, il faut pour détendre la cornée pendant un temps assez considérable et pour faciliter la guérison, recourir à une large iridectomie. D'ailleurs, on doit nécessairement en venir à cette opération, puisqu'un ulcère étendu accompagné d'une suppuration aussi considérable laisse toujours sur la cornée une opacité assez large pour nécessiter l'ouverture d'une pupille artificielle. Pourquoi donc, forcé d'en arriver là, ne laisserait-on pas, pendant la période aiguë de la kératite, le malade jouir des bénéfices que cette opération peut avoir pour lui comme moyen antiphlogistique ?

L'emplacement de la nouvelle pupille dépendra du siége de l'ulcère, mais on aura toujours soin, dans l'intérêt de la vision, d'exciser autant que possible la partie interne et inférieure de l'iris.

Lorsqu'on a à traiter des ulcères atoniques, on se sert des compresses chaudes, d'après la méthode indiquée, et l'on emploie dans le même but, pour accélérer la marche de la maladie, des frictions de teinture d'iode et des cautérisations sur les paupières avec le bâton de nitrate d'argent.

On a souvent affaire à des malades chez lesquels la guérison commencée d'une kératite ulcéreuse s'arrête complétement, bien qu'on ait pu suivre exactement le traitement que nous avons indiqué; c'est alors qu'il faut stimuler directement l'ulcère, soit en enlevant avec une curette la couche épithéliale trop épaissie, soit en insufflant des poudres médicamenteuses qui ont une action analogue, le calomel, par exemple, soit enfin en se servant de substances irritantes comme la teinture d'opium coupée de parties égales d'eau distillée, la pommade au précipité rouge, ou le sulfate de cuivre.

Nous sommes tout à fait opposés aux cautérisations de nitrate d'argent en substance ou en solution, qu'on veut remettre en crédit, et nous engageons à être circonspect dans l'emploi du précipité jaune, qui, lui aussi, peut s'incorporer dans la substance cornéenne. A quoi doivent servir la physiologie et l'expérimentation si elles ne nous guident pas dans la thérapeutique?

En général, il faut apporter dans le traitement stimulant la plus grande réserve, car si on le mettait en pratique à une époque où le travail de réparation n'est pas encore en bonne voie, on s'exposerait à voir les accidents primitifs reprendre leur marche, l'ulcère s'agrandir considérablement et même un hypopyon se former.

Le praticien qui a occasion de soigner un grand nombre de ces maladies ne devra pas s'étonner de rencontrer bien des cas où, malgré une observation rigoureuse des précautions ci-dessus mentionnées, surviennent des rechutes incessantes qui font perdre à la fois tout le fruit d'un traitement scrupuleux. Cela tient tantôt à l'absence des conditions hygiéniques nécessaires à la gué-

rison, tantôt à l'extension de la maladie au sac conjonctival, ce qui constitue une complication sérieuse. Le gonflement dont les paupières deviennent le siége à chaque nouvelle rechute, est le signe de l'inflammation qui a gagné la conjonctive, et si l'on examine cette muqueuse, c'est principalement dans le cul-de-sac supérieur qu'on la trouve malade ; car en renversant la paupière correspondante, on voit ce cul-de-sac apparaître sous forme d'un bourrelet rouge, surtout lorsqu'on a légèrement forcé l'ectropion et engagé le malade à regarder fortement en bas.

L'air vicié des habitations malsaines, un séjour prolongé dans les hôpitaux, semblent être une des principales causes pour lesquelles le cul-de-sac conjonctival participe à la kératite. M. de Graefe a insisté sur l'influence favorable que peut avoir alors la cautérisation du cul-de-sac supérieur au moyen du nitrate d'argent mitigé. Lorsque la boursouflure du cul-de-sac est portée très-loin, ce savant praticien recommande d'exciser en ce point un pli de la muqueuse, et assure que par ce moyen elle se rétablit rapidement.

Que faut-il penser des cautérisations pratiquées directement sur les ulcères et recommandées si chaleureusement par un certain nombre d'auteurs ? Lorsqu'on parcourt les traités des différentes écoles, on s'aperçoit bientôt que les caustiques salins n'y sont conseillés qu'avec les plus grandes réserves et avec une extrême appréhension des dangers qui les accompagnent. On doit, d'ailleurs, les rejeter absolument dans la période de progrès des ulcères. Ce ne serait donc qu'au moment de la régénération des éléments détruits de la cornée, lorsqu'une couche épithéliale assez épaisse recouvre l'ulcère, que l'on pourrait à la rigueur recourir à une légère cautérisation. Mais nous croyons, toutefois, une pareille thérapeutique trop incertaine pour la recommander. Il faut en dire autant des instillations des collyres au nitrate d'argent, au sous-acétate de plomb, etc. On doit les rejeter, d'autant plus qu'elles ont encore le grand désavantage de laisser des dépôts métalliques dans les éléments mêmes de la cornée.

Nous avons assez longuement insisté sur le traitement des ulcères qui compliquent les différentes formes de conjonctivite, pour être dispensé de nous étendre davantage sur cette matière.

Pour ce qui est du traitement général, il faut toujours le prendre d'autant plus sérieusement en considération, que la kératite ulcéreuse coïncide fort souvent avec un certain affaiblissement des fonctions nutritives. Aussi doit-on bien plus fréquemment recourir à une médication tonique qu'à un traitement débilitant.

Complications de la kératite ulcéreuse. — Les complications de cette maladie sont si nombreuses qu'il est bon d'en traiter à part. En parlant ainsi, nous avons principalement en vue les perforations de la cornée. Nous pouvons les distinguer suivant le siége qu'elles occupent et suivant leur étendue : ainsi on les divise en perforations centrales, périphériques, petites et grandes.

Lorsqu'une perforation étroite se fait sur la cornée, l'humeur aqueuse ne s'échappe que quand l'ouverture est en communication directe avec la chambre antérieure. Ce liquide se conserve, au contraire, quand la perforation est oblique, en sorte que la pression intra-oculaire soit suffisante pour fermer le trajet fistuleux formé. Une fois l'humeur aqueuse échappée, le cristallin s'applique étroitement contre la cornée et une cataracte capsulaire centrale peut se développer si la perforation est située précisément en face de la pupille. Cette cataracte capsulaire surviendra d'autant plus facilement que le contact du cristallin et de l'ulcère se sera plus prolongé, la fistule ayant persisté quelque temps et permis au contenu de la chambre antérieure de s'échapper à mesure qu'il se reproduisait. Une fois la fistule oblitérée, le cristallin est repoussé en arrière et détaché de la plaie par l'humeur aqueuse régénérée. Un filament d'exsudat plastique peut encore assez longtemps réunir la capsule à la face postérieure de la cornée. Nous avons soigné une jeune fille chez laquelle du centre de la face postérieure de la cornée part un filet très-délié et brunâtre qui s'épaissit pour s'implanter sur une cataracte capsulaire entée elle-même sur une opacité très-régulièrement étoilée des couches externes du cristallin. Une légère opacité du centre de la cornée rappelle une perforation qui date de plus de dix ans. M. Arlt, dans son traité, rapporte un cas assez semblable.

Lorsqu'il se fait dans la cornée une perforation, et que la *fistule* qui en résulte persiste quelque temps, elle est suivie d'une hypérémie très-considérable des membranes internes, résultat immédiat d'une diminution notable de la pression intra-oculaire. On peut, en même temps, observer un aplatissement permanent de la cornée avec diminution du diamètre du globe oculaire et consécutivement une perte atrophique de cet organe. Tout le temps que dure la fistule, le malade court encore le danger de voir l'inflammation gagner les parties profondes.

Quand la fistule de la cornée est permanente, il est très-difficile d'y remédier ; l'occlusion de l'œil, les cautérisations directes de la fistule échouent le plus souvent, et l'on est fréquemment forcé d'en arriver à un traitement chirurgical. On introduit alors très-obliquement dans le trajet, en prenant bien soin de ne pas blesser la capsule du cristallin, la branche d'une pince à crochets excessivement fine, et l'on s'efforce de dilacérer, sur différents points de la circonférence, les parois de la fistule. Cette pratique réussit mieux que l'incision cruciale des parois de la fistule que nous avons autrefois recommandée. Le bandeau compressif est ensuite appliqué pendant huit ou quinze jours (1).

(1) Voy. *Traitement des fistules de la cornée*, lettre adressée par l'auteur au docteur Delgado dans *El Pabellon medico*, 21 septembre 1866, et *Annales d'oculistique*, t. LVI, p. 304.

Quand une étroite perforation s'est faite à la périphérie de la cornée, l'iris s'applique contre elle après l'issue de l'humeur aqueuse, et une partie du bord pupillaire ou du plan de l'iris s'accole à la plaie. Lorsque l'humeur aqueuse s'est régénérée, l'iris peut se détacher complétement de la cornée, non-seulement parce qu'il est repoussé en arrière, mais aussi par la rétraction de son sphincter et de son dilatateur qui agissent alors dans le même sens.

Comme nous l'avons vu plus haut pour la capsule du cristallin, un filament plastique peut réunir l'iris à l'ancienne plaie et représenter une synéchie antérieure, mais celle-ci peut se déchirer et l'iris devenir complétement libre. En somme, les suites d'une perforation étroite peuvent être sans gravité et la cornée peut même recouvrer complétement sa transparence. Néanmoins, il est toujours possible, contrairement à l'avis de M. Arlt, de constater sous le microscope la déchirure de la membrane de Descemet sur une coupe de la cornée.

Les suites de la perforation sont bien différentes quand elle occupe une étendue plus considérable. Quand elle siége au centre de la cornée, le cristallin peut faire hernie dans la plaie. Alors le malade jouit d'une assez bonne vue et s'abandonne à l'espoir de retrouver l'usage de l'œil malade. La saillie du cristallin peut agir comme cause retardatrice de la cicatrisation, et l'on est forcé, pour supprimer cet obstacle, d'ouvrir la capsule et d'en faire échapper le contenu.

Lorsque la perforation s'est effectuée brusquement, la capsule peut se rompre et une cataracte s'ensuivre ; dans d'autres cas, si la perforation a été très-large, comme cela survient après des ulcérations en forme de croissant suivies de sphacèle des parties centrales de la cornée, le cristallin est chassé brusquement hors de l'œil, la zone de Zinn se rompt et il s'échappe une partie variable du corps vitré. A la suite de cet accident, on a à redouter des hémorrhagies intra-oculaires, des décollements rétiniens, suivis d'une inflammation générale et destructive de l'organe.

Si l'ouverture, quoique centrale, s'est faite plus lentement et dans une étendue moindre, il peut arriver que le bord pupillaire se porte en grande partie, sinon en totalité, dans la plaie. Cet accident donne lieu à une cécité plus ou moins complète, jusqu'à ce qu'on ait frayé une nouvelle voie aux rayons lumineux, en pratiquant une pupille artificielle. Lorsque, au contraire, la perforation a pour siége les parties périphériques, l'iris s'accole au pourtour de la plaie, et une fois l'humeur aqueuse reproduite, il forme là, entre l'ulcère et l'intérieur du globe, une cloison très-mince. L'iris, sous l'effort de la pression interne, fait bientôt hernie en avant; souvent le prolapsus qu'il forme cède à cette pression et se rompt. Ce phénomène se répète jusqu'à ce qu'une cicatrice assez solide s'oppose à une nouvelle issue de l'humeur aqueuse.

La dimension du prolapsus iridien peut varier entre celle d'un grain de millet et celle d'un gros pois. Elle est en rapport avec le plus ou moins de distension du tissu iridien et avec la grandeur du trou de perforation auquel l'iris est fixé.

Si le prolapsus n'est pas considérable, la cicatrisation n'est pas très-entravée, mais il y succède une tache pigmentaire indélébile qui ne dépasse pas le niveau de la cornée. D'ailleurs l'iris peut, dans ces cas, conserver sa mobilité, et quelquefois même ce diaphragme membraneux se retirant, la synéchie antérieure se déchire. De même la pupille reste parfaitement contractile lorsque c'est une partie périphérique ou même une petite partie du bord libre de l'iris qui a été prise dans la cicatrice de la cornée.

Il faut avouer, néanmoins, que l'enclavement du bord pupillaire est défavorable à la guérison ; car, par suite de cette disposition anormale, les mouvements du sphincter se communiquent à la plaie, tendent souvent à la rouvrir et retardent notablement la cicatrisation. Il peut arriver ainsi que la plaie s'ouvre de nouveau, que l'humeur aqueuse s'échappe, que la pupille se contracte fortement, et que ses bords se rapprochent davantage du trou de perforation, auquel ils sont déjà fixés par un point. Si l'ulcère s'agrandit insensiblement, il n'est pas impossible que tout le bord pupillaire se comprenne ainsi, peu à peu, dans une tache cicatricielle, même de peu d'étendue. Généralement, quand le prolapsus iridien dépasse la grosseur d'un pois, le bord pupillaire y est toujours compris en partie.

Une fois que la cicatrisation s'effectue, ce qui arrive la plupart du temps après une série de ruptures, il naît un réseau de fibres cicatricielles qui, partant du bord de la plaie, recouvre peu à peu l'iris plus ou moins distendu. Ce tissu peut alors, en se contractant et en augmentant de consistance, former une cicatrice aplatie, mais ce n'est malheureusement pas le cas le plus commun. Assez souvent la partie distendue de l'iris se recouvre d'un tissu cicatriciel extensible, et un staphylôme partiel en est la conséquence. Cela arrive surtout lorsqu'à la suite du tiraillement de l'iris et des nerfs ciliaires qu'il renferme, la pression intra-oculaire est anormalement augmentée. L'augmentation de la pression interne se révèle, dans ces cas, non-seulement par le toucher, mais aussi par l'excavation qui se produit alors fréquemment dans la papille du nerf optique.

Quand la cornée a été détruite sur une étendue notable et qu'il ne s'est point développé d'inflammation dans l'œil, une partie plus ou moins considérable de l'iris reste exposée à l'action de l'air et des sécrétions. Dans ce cas, la pupille fortement rétrécie s'oblitère complétement, le plan de l'iris, consécutivement à la répullulation des éléments cellulaires de son tissu, se couvre d'une foule de petits bourgeons charnus. Peu à peu le pourtour de la perforation s'entoure d'un cadre cicatriciel d'où partent des émanations irrégulières qui s'étendent d'un bord à l'autre, pour donner plus tard

naissance à un tissu cicatriciel assez dense. Pendant cette période, il survient le plus souvent une atrophie de l'œil.

Pour que la maladie puisse prendre cette tournure, il faut que le plan postérieur de l'iris soit solidement fixé au cristallin, qu'il ne se fasse derrière ce diaphragme aucune accumulation de sécrétion, et que la pression interne soit presque nulle. Si cette dernière condition n'est pas réalisée et que l'iris ne soit qu'imparfaitement attaché au cristallin, on voit s'y former des bosselures, et le tissu cicatriciel ne se développe que dans les parties déclives et là où l'iris est accolé au cristallin. De ces distensions partielles de l'iris et du tissu cicatriciel, il naît un *staphylôme en grappe* (*staphyloma racemosum*), d'une couleur bleuâtre, inégal, et dont les bosselures sont séparées les unes des autres par un tissu cicatriciel blanchâtre. Le staphylôme en grappe peut aussi se développer lorsque la cornée a été le siége de perforations multiples, et il est alors constitué par un grand nombre de petits staphylômes iridiens.

Après la destruction de la cornée, l'iris, mis à nu dans sa presque totalité et sans la moindre adhérence avec le cristallin, peut former un plan complet la pupille étant fermée par des masses exsudatives. Ce diaphragme est poussé en avant par les produits accumulés entre lui et le cristallin. Dans ce cas, l'iris proémine sous forme d'une cloche ombiliquée au centre, à cause du peu d'extensibilité des masses qui ont oblitéré la pupille. Peu à peu, par le travail de cicatrisation qui se produit, cette hernie de l'iris tend à diminuer, et il en résulte un staphylôme iridien plus ou moins étendu.

Le *pronostic* de ces sortes de staphylômes est toujours fâcheux. Lors même qu'ils n'occupent qu'une faible partie de la cornée, ils amènent insensiblement un changement notable dans la courbure de cette membrane, se compliquent facilement d'une excavation de la papille, et l'on voit la vue se perdre par degrés. Les staphylômes iridiens considérables sont irrévocablement la cause d'une cécité complète : aucun traitement chirurgical n'a pu, jusqu'à présent, remédier à cette déplorable terminaison.

Traitement. — Nous avons déjà, à propos des paracentèses de la chambre antérieure, insisté sur la précaution qui consiste à éviter une perforation étendue de la cornée. Aussi il faut toujours, lorsqu'on a affaire à un ulcère assez grand et assez profond pour rendre cet accident imminent, se bien garder de confier à la nature la perforation de la cornée, toujours suivie d'une perte de substance considérable, et l'on doit diminuer par une paracentèse la pression interne.

On s'est demandé de tout temps s'il fallait, dans la kératite ulcéreuse qui menace de perforer la cornée, dilater toujours la pupille. Presque partout, quand l'ulcère est central, on conseille cette dilatation pour éviter un enclavement du bord libre de l'iris. Si, au contraire, l'ulcère est périphérique, on conseille, comme M. Stellwag le fait, de contracter la pupille en exposant

le malade à un jour assez vif ; mais il serait actuellement plus simple d'employer la calabarine. Nous croyons, pour nous, très-prudent de ne jamais négliger l'usage d'un calmant aussi précieux que l'atropine, à moins que la conjonctive ne puisse la supporter et réclame l'emploi d'un autre mydriatique. En effet, lorsqu'on a à redouter une large perforation, il est indifférent que la pupille soit ou non dilatée ; l'ulcère étant situé à la périphérie de la cornée, le bord pupillaire de l'iris s'y engagera dans tous les cas. La dilatation artificielle semble même, en pareille circonstance, présenter quelques avantages, car le bord de la pupille opposé au point où la perforation s'est produite se trouve par là éloigné de l'ulcère et s'y enclave moins facilement. Si, dans le cas d'un ulcère périphérique, l'humeur aqueuse s'échappe à travers une petite ouverture, en sorte que l'évacuation ne se fasse qu'avec peu de rapidité, la pupille, quoique préalablement dilatée par des instillations d'atropine, se contracte avec trop d'énergie pour suivre le courant du liquide qui s'épanche. On a méconnu la force avec laquelle l'iris se contracte dans le cas dont nous parlons, et c'est pourquoi, n'obéissant qu'à des vues purement théoriques, on a proscrit l'usage des mydriatiques dans le traitement des ulcères périphériques de la cornée.

Lorsque, sans faire de paracentèse, on veut prévenir la perforation, il faut appliquer sur l'œil affecté un bandeau compressif, ou si, pour quelque motif que ce soit, on ne peut le faire, on doit recommander au malade d'éviter soigneusement toute contraction des muscles droits, tout effort d'accommodation, enfin tout ce qui peut amener une congestion des yeux. Grâce à ces précautions et au traitement indiqué, on peut entraver la marche progressive de l'ulcère, et par conséquent, la perforation qui la suit habituellement. Si cependant la cornée se perfore, il arrive, à la condition que la perforation reste limitée, qu'il en résulte une impulsion rapide de la maladie vers la guérison, que les bords à pic de l'ulcère se couvrent d'une couche épithéliale, deviennent lisses, et qu'on voie se réparer peu à peu la perte de substance produite.

Si, une fois la perforation survenue, elle donne issue à une portion de l'iris, on s'efforcera de réduire le prolapsus par des instillations fréquentes d'atropine, si la perforation est centrale ; au contraire, on aura recours au calabar, si la perforation est périphérique. Du reste, ce traitement n'a de chances de succès que dans les cas de prolapsus récents et de petites dimensions. En outre il faudra appliquer le bandeau compressif et maintenir l'œil dans un repos absolu.

Il serait imprudent de chercher à réduire le prolapsus à l'aide d'un stylet. De même, les cautérisations de la conjonctive au pourtour de la cornée faites dans le but d'exciter les contractions de la pupille, afin de dégager la hernie de l'iris, sont inutiles, sinon dangereuses. Si le prolapsus iridien se distend considérablement, même après les instillations d'atropine ou de calabar et l'application du bandeau, on n'attendra pas qu'il se rompe, mais

on le divisera avec le couteau à cataracte de de Graefe, et on l'excisera très-soigneusement avec des ciseaux courbes, une fois l'humeur aqueuse complétement évacuée. C'est alors qu'une compression méthodique de l'œil arrive souvent à produire une cicatrice solide et prévient les ectasies si rebelles à tous les traitements (1).

Si enfin, après l'excision du prolapsus iridien, le tissu cicatriciel cédait encore à la pression interne et que le toucher révélât une tension exagérée de l'œil, il faudrait, pour s'opposer définitivement aux suites qui peuvent en résulter, pratiquer largement l'iridectomie. Même après cette opération, il arrive, chez certains malades, que la cicatrice et les parties voisines manifestent encore une tendance à l'ectasie. Celle-ci peut provenir, dans quelques cas, d'un déplacement du cristallin survenu au moment même où la chambre antérieure s'est brusquement vidée par la perforation de la cornée. Une partie du cristallin luxé touche alors les procès ciliaires et y produit une irritation locale avec hypersécrétion de sérosité. Le seul moyen de prévenir un staphylôme et la destruction de l'œil consiste à fendre avec un couteau à cataracte la partie distendue de la cornée, à ouvrir, soit avec la pointe du couteau, soit avec le cystitome, la capsule du cristallin, et à en faire échapper le contenu. Aussitôt après, on applique sur l'œil un bandeau compressif pour s'opposer à l'issue d'une portion trop considérable du corps vitré et aux hémorrhagies intra-oculaires qui sont facilement la conséquence de cette évacuation. Nous aurons, du reste, à nous étendre davantage sur le traitement du staphylôme.

On a beaucoup prôné la méthode qui consiste à cautériser avec le nitrate d'argent le prolapsus iridien tendant à se transformer en staphylôme. Les plus habiles praticiens, et parmi eux M. Mackenzie, ont préconisé ce traitement. Il nous paraît aussi dangereux qu'incertain. Il en est de même des instillations de teinture d'opium auxquelles, d'ailleurs, on ne peut songer que quand la cicatrice est en voie de consolidation et quand les phénomènes inflammatoires ont presque complétement disparu.

Lorsqu'il s'est fait une perforation d'une grande étendue, et telle que l'iris presque tout entier est mis à nu, il faut, pour s'opposer à la production d'une ectasie, recommander l'usage prolongé et régulier d'un bandeau compressif. Si la cornée était à peu près complétement détruite, en sorte qu'il n'y eût aucune chance de pouvoir plus tard ouvrir avec succès une pupille artificielle, on ferait bien d'extraire le cristallin, et ensuite, s'il le fallait, de donner issue à une petite quantité du corps vitré, afin de provoquer l'atrophie de l'œil, ce qui serait bien préférable à la formation d'un staphylôme, contre lequel le chirurgien devrait par la suite intervenir.

(1) On peut encore essayer contre le prolapsus iridien la ponction répétée de la partie herniée (Bowman). La ligature au moyen d'un fil de soie (Lawson) doit être réservée aux prolapsus traumatiques.

ARTICLE VIII.

OPACITÉS, TACHES DE LA CORNÉE.

Le point le plus important de cette étude consiste à savoir bien nettement distinguer les opacités inflammatoires que nous avons décrites en examinant les différentes formes de kératite, des opacités permanentes produites par une modification définitive du tissu de la cornée. Dans le premier cas, on a affaire à des changements inflammatoires des cellules; dans le second, au contraire, à des altérations plus ou moins indélébiles, fréquemment à de véritable tissu cicatriciel.

Le diagnostic différentiel peut être d'autant plus difficile, que souvent ces deux formes coexistent. Ainsi on voit fréquemment une opacité de la cornée composée dans son centre de tissu cicatriciel, tandis que son pourtour offre à l'observateur les divers changements que l'inflammation peut amener dans les cellules (agrandissement, segmentation des noyaux, endogenèse, etc.). Les praticiens ont l'habitude d'exprimer ce fait en disant qu'une « infiltration » entoure la cicatrice.

Voici les principaux caractères qui permettent de distinguer les opacités inflammatoires de celles qui sont stables et cicatricielles.

1° L'opacité permanente a une coloration plus uniforme, réfléchit mieux la lumière, se prête moins à la diffusion des rayons, est plus circonscrite et mieux dessinée que l'opacité inflammatoire.

2° L'opacité permanente présente presque toujours, lorsqu'on fait miroiter la cornée, une couche épithéliale parfaitement lisse, tandis que l'opacité inflammatoire est le plus souvent recouverte d'une couche d'épithélium inégale, comme piquetée par des coups d'épingle et analogue pour l'aspect à du verre dépoli.

3° Quand on examine le pourtour d'une cornée affectée d'une opacité permanente, on ne trouve pas, à moins de complications, d'injection périkératique; cela peut exceptionnellement se rencontrer aussi dans le cas d'une opacité de cause inflammatoire; mais si l'on prend le soin d'examiner le malade après qu'il a tenu ses paupières quelque temps fermées, après le sommeil, par exemple, l'injection périkératique s'observe toujours, du moins au voisinage de l'opacité.

On divise les opacités de la cornée d'après leur intensité et d'après les changements survenus dans le tissu cornéen. Les taches de la cornée peuvent siéger dans la couche épithéliale, ainsi que dans les couches externes, moyennes et profondes de cette membrane, ou même se localiser sur la membrane de Descemet. Le plus communément, les taches de la cornée en occupent, soit la couche épithéliale, soit les couches les plus profondes, car les pertes de substance qui ne dépassent pas la moitié an-

térieure de son épaisseur se régénèrent le plus souvent sans laisser de traces.

Quand l'opacité a l'aspect d'un nuage léger, mais que l'éclairage oblique montre encore assez nettement circonscrit, on la désigne sous le nom de *néphélion*, *nubecula*, *nuage de la cornée*. Lorsque la coloration en est plus foncée, et s'il s'agit plutôt d'une tache que d'un nuage, on la nomme *albugo*. Enfin, quand elle produit dans les points qu'elle occupe une perte de transparence presque complète, on lui donne le nom de *leucome*, et si l'iris est enclavé dans la cicatrice, c'est un *leucome adhérent*.

Souvent une coloration plus intense au centre d'une tache est le signe d'une ancienne perforation; fréquemment aussi ces variétés d'opacités s'associent à des changements de courbure de la cornée.

L'*examen microscopique* a appris que le défaut de transparence auquel les taches sont dues peut provenir des altérations les plus diverses. Dans certains cas, les cellules de la cornée semblent être à l'état normal, et l'on est porté à attribuer l'opacité à quelque disproportion survenue entre la masse des cellules et la masse intercellulaire. Dans d'autres cas, cette dernière affecte une disposition striée et comme fendillée qui est la cause évidente du défaut de transparence.

Quant aux changements de la couche épithéliale d'où résulte parfois l'opacité observée, ils consistent dans une augmentation de nombre et de volume des éléments cellulaires de cette couche. Celle-ci s'épaissit dans une étendue variable, et c'est principalement la partie la plus voisine de la membrane de Bowman qui se rapproche alors, dans son aspect, par suite des modifications qu'elle a subies, de la couche muqueuse du chorion. On peut y rencontrer des dépôts de masses graisseuses, de sels calcaires, de cristaux de cholestérine et d'amas de pigment dus, au moins en partie, à des hémorrhagies anciennes. La surface de l'épithélium peut être parfaitement lisse, ou présenter de nombreuses inégalités.

Les taches qui occupent les différentes couches de la cornée peuvent être produites par des accumulations anormales de noyaux dans les cellules, des amas de molécules graisseuses et des dépôts de sels calcaires, enfin par des éléments cellulaires incomplétement développés et destinés à réparer une perte de substance. Ainsi on rencontre des taches qui présentent tous les caractères que le tissu cicatriciel offre dans les autres parties du corps. Elles sont formées de fibrilles allongées, entrelacées et croisées par un assez grand nombre de vaisseaux. Dans d'autres cas, le tissu cicatriciel est dense, fibrillaire et dépourvu de vaisseaux. Les masses qu'elles forment sont contiguës à des parties de la cornée où s'observe un nombre considérable de cellules fusiformes et de corpuscules cornéens incomplétement développés. La production de ce tissu fibrillaire est plus abondante, lorsqu'il existe une perforation et lorsque le stroma de l'iris participe à la réparation de la perte de

substance. D'autre part, on observe ces cicatrices fibrillaires à la périphérie de la cornée, alors même qu'il n'y a pas eu de perforation. Dans ce cas, un ulcère profond a occupé ces parties et s'y est vascularisé. La tunique adventice des jeunes vaisseaux et les tractus cellulaires qui avancent jusque dans le limbe conjonctival (Manz) fournissent des matériaux à la génération des cellules dont ce tissu cicatriciel fibrillaire est composé. C'est de la même manière que se développent certaines formes de pannus incurable, où une couche de tissu cellulaire s'interpose entre l'épithélium et le tissu cornéen ou les vestiges de la membrane de Bowman (*pannus siccus* de Piringer). Ces taches cicatricielles et celles auxquelles s'ajoute un épaississement de la couche épithéliale ont quelquefois le brillant particulier de la soie ou d'un corps gras.

Signalons une forme particulière d'opacité de la cornée due à la pénétration d'un corps étranger dans son épaisseur, comme il arrive fréquemment par le dépôt de sels métalliques qui se fait dans les cellules ou dans la masse intercellulaire (nitrate d'argent, acétate de plomb, précipité rouge, etc.). Ces opacités sont nettement tranchées, le plus souvent nacrées, leur bord est fréquemment plus foncé que leur centre.

Parmi les dépôts métalliques qu'on observe dans la cornée, on a surtout étudié ceux que laissent les cautérisations faites avec du nitrate d'argent solide ou en solution. Le métal se précipite d'abord dans la masse intercellulaire, puis s'y redissout pour se déposer de nouveau dans les cellules, sans doute par l'action des phosphates qu'elles contiennent et sous l'influence de la lumière.

Comme la présence des vaisseaux facilite cette résorption du nitrate dans la masse intercellulaire et son transport dans les cellules, la coloration qu'il détermine dans ces dernières est plus intense à la périphérie qu'au centre de la cornée. Lorsqu'on traite une cornée dont on a enlevé la couche épithéliale par une solution de nitrate d'argent, et qu'on tue immédiatement l'animal qui a servi à cette expérience, on trouve la masse intercellulaire seule colorée (pl. III, fig. 4). Ce sont, au contraire, les cellules qui contiennent les particules métalliques, quand on ne sacrifie l'animal que plusieurs jours après l'opération (pl. III, fig. 2 et 3). (M. His.) (1)

On peut aussi trouver des taches produites par des dépôts métalliques dans la couche épithéliale et sous cette couche même.

Disons quelques mots d'une opacité plus ou moins générale de la cornée, résultant d'un défaut de conductibilité des nerfs qui se rendent à cette membrane. C'est ainsi que doit s'expliquer l'opacité partielle et passagère de la cornée dans l'épiscléritis, celle qui provient d'une compression momentanée des nerfs ciliaires, comme dans certaines variétés de glau-

(1) *Schweizerische Zeitschrift für Heilkunde*, Bd. II.

come. La cornée se trouble alors légèrement dans toute son étendue et la couche épithéliale devient rugueuse et inégale. C'est à cet état qu'il faut rapporter les altérations de transparence de la cornée que M. Desmarres (1) signale sous le nom de chorio-kératites, et qui seraient consécutives à l'abaissement du cristallin atteint de cataracte; il apparaîtrait dans la cornée des troubles périodiques, suivis de symptômes qu'on doit rattacher à de véritables attaques de glaucome.

En exerçant sur la cornée une pression exagérée, on y développe une opacité que nous pensons être analogue à celle dont nous venons de parler, soit que la compression agisse directement sur les éléments nerveux, soit qu'elle succède à l'augmentation de la tension interne (2). Si la compression dont nous parlons agit d'une manière permanente, l'opacité produite persiste, la membrane de Descemet se plisse, la cornée s'atrophie, se ratatine et se transforme en un tissu dense et fibrillaire. Il est difficile de savoir quelle part on doit attribuer, dans ces phénomènes, aux troubles produits dans la nutrition de la cornée et quelles sont les modifications dont l'opacité provient.

Étiologie. — Il faut attribuer la grande majorité des taches de la cornée à des pertes de substance consécutives à une kératite suppurative ou ulcéreuse. Les leucomes épais sont presque toujours l'indice d'une ancienne perforation, de même qu'il faut, le plus souvent, rapporter les taches pigmentaires à un enclavement de l'iris dans une plaie cicatrisée. La présence d'une synéchie antérieure doit toujours confirmer cette manière de voir, à moins qu'elle ne soit située tout à la périphérie de la cornée, où elle peut s'être formée sans perforation préalable (Donders, de Graefe).

Quand l'opacité est très-étendue, on peut supposer qu'elle provient d'une kératite ulcéreuse ou panniforme. En effet, les abcès de la cornée ne laissent généralement après eux que des taches assez petites. Si les taches sont d'un blanc brillant ou colorées et parsemées de petites plaques qui tranchent par leur teinte sur le reste de leur surface, on les attribuera généralement, et sans crainte d'erreur, à des dépôts métalliques. Lorsque la surface des taches est inégale et sensiblement rugueuse, on doit les rapporter à une hypertrophie des éléments épithéliaux. Les opacités légères qui oc-

(1) Tome II, p. 299.

(2) Un très-curieux exemple de cette opacification de la cornée par compression a été observé par nous sur un malade hémophile qui, à la suite d'une opération de strabisme, fut pris d'une hémorrhagie telle qu'il fallut recourir à un tamponnement au moyen d'un bandeau compressif très-fortement serré. Lorsque, quarante-huit heures après, je levai le bandeau avec le Dr Hunt, je trouvai la cornée tellement opaque, qu'il était impossible d'apercevoir la structure de l'iris et même l'emplacement de la pupille. Le malade ne distinguait que le jour de la nuit. Mais la cornée s'éclaircit si rapidement, qu'un quart d'heure après la levée du bandeau, l'œil voyait les aiguilles d'une montre.

cupent presque toute la cornée dénoncent généralement d'anciennes maladies de la conjonctive, le plus souvent des granulations.

Les taches qui semblent formées par des prolongements du tissu sclérotical dans la cornée reconnaissent pour cause certaines formes d'épiscléritis, de même qu'à la suite d'une irido-choroïdite intense, à laquelle le tissu épiscléral a participé, on peut voir la cornée prendre tout à fait l'aspect de la sclérotique.

Complications des taches de la cornée. — Ces opacités sont d'autant plus nuisibles, qu'elles sont plus rapprochées du centre de cette membrane, qu'elles excluent un plus grand nombre de rayons lumineux, ou qu'elles dévient plus ces rayons de leur direction en les diffusant. Les taches centrales de la cornée s'opposant au passage d'une partie des rayons qui viennent converger sur la rétine, y diminuent *l'intensité de l'éclairage* de l'image, mais n'apportent pas dans la vue autant de trouble que la diffusion des rayons lumineux au travers d'une tache semi-transparente, diffusion qui altère la *netteté* de l'image.

Des taches semi-transparentes, si petites qu'elles échappent souvent à l'observation, peuvent produire ce fâcheux effet, tandis que l'action des taches petites et complétement opaques est presque nulle. Si ces taches, vu leur extension, ont diminué l'intensité de l'éclairage de l'image, le malade en est d'autant plus importuné que les objets qu'il regarde sont moindres. Pour remédier à cet inconvénient et pour obtenir des images plus grandes, il lui faut rapprocher davantage les objets, et par conséquent faire des efforts d'accommodation pour des distances qui s'éloignent peu du point le plus rapproché de sa vision distincte. En outre, si la tache donne lieu à la diffusion des rayons, il rapproche les paupières de manière à ne laisser entre elles qu'une fente très-étroite. L'œil, forcé, comme nous venons de le voir, de se prêter à des efforts continuels et exagérés de convergence et d'accommodation, acquiert un degré souvent très-considérable de myopie, et en outre, par suite des congestions dont il devient le siége, peut être atteint d'une amblyopie assez intense (scléro-choroïdite).

Comme, d'un côté, la diffusion des rayons lumineux, de l'autre, la diminution survenue dans l'intensité de l'image, doivent nécessairement, si la tache ne se trouve que sur un œil, troubler notablement l'acte de la vision binoculaire, acte dans lequel les deux images rétiniennes ne se combinent facilement en une impression unique que si elles ont à peu près la même intensité, il est aisé de comprendre que l'on soit porté à chercher la netteté de sa vue en renonçant aux avantages de cette vision binoculaire. Cela n'est souvent possible qu'à la condition de diminuer encore l'intensité de l'image perçue, en la déplaçant sur une partie périphérique et, pour cela, moins sensible de la rétine. C'est de préférence en dedans que s'opère cette déviation, attendu que le muscle droit interne est de tous les muscles de l'œil celui dont l'action est prédominante, et qui, pour ce motif, se prête le mieux

à une contraction active, quoique instinctive. Il se développe donc un strabisme convergent d'autant plus aisément, que la réfraction de l'œil nécessite des efforts plus ou moins constants d'adaptation (hypermétropie) et que les mouvements de convergence exécutés par l'œil malade facilitent, on le sait, ces efforts d'adaptation. Une fois l'œil dévié, il tombe bientôt, par défaut d'exercice, dans une amblyopie souvent considérable.

On s'explique ainsi comment une tache centrale de la cornée peut, sans être bien étendue, amener une altération très-avancée de la vision. D'ailleurs, elle peut avoir ces fâcheuses conséquences surtout chez les enfants, alors même qu'elle est susceptible de se dissiper. Malheureusement, la cause une fois supprimée, l'effet reste, et le médecin consulté peut être fort en peine de s'expliquer par quelle série de faits l'amblyopie et la déviation de l'œil sont survenues.

Ces faits nous fournissent un exemple remarquable de cas où de très-petites taches de la cornée peuvent entraîner pour la vue des conséquences bien plus désastreuses que des opacités épaisses et assez étendues en surface pour couvrir en totalité le champ visuel. En effet, dans cette occurrence, on peut parvenir après de longues années à rendre la vue au malade, soit en lui déplaçant la pupille, soit en pratiquant une pupille artificielle.

Pronostic. — Étant donnée une tache de la cornée, il n'est pas toujours facile de dire à l'avance si l'on pourra la faire disparaître en partie ou en totalité. En général le pronostic est plus favorable quand la tache est de date récente, mais on n'a jamais d'action que contre les parties de l'opacité constituées par des dépôts morbides, par des altérations des cellules cornéennes, ou enfin par de jeunes cellules arrêtées dans leur développement et impropres à réparer les pertes de substance par un tissu transparent. On ne peut rien contre les taches composées de véritable tissu cellulaire, de dépôts calcaires ou métalliques précipités dans la profondeur de la cornée. Ainsi on voit se dissiper le bord grisâtre de certaines opacités de la cornée, tandis que leur centre, composé de tissu cicatriciel, résiste à tout traitement. Les taches superficielles dues à une transformation morbide de la couche épithéliale sont d'un pronostic bien plus favorable, car les médicaments dont nous disposons agissent bien plus directement sur elles, et d'ailleurs le chirurgien peut les attaquer en enlevant les parties qui en sont le siége.

Traitement. — Presque tous les médicaments indiqués contre les taches de la cornée agissent comme irritants. Ils provoquent, pour la plupart, une injection considérable, une imbibition séreuse surabondante de la cornée. En outre, un grand nombre d'entre eux ont la propriété de coaguler l'albumine. C'est par suite de ces actions combinées qu'ils guérissent certaines taches de la cornée. Ils donnent, en effet, une vive impulsion à la résorption, accélèrent les fonctions nutritives et amènent probablement une endogenèse de jeunes cellules.

Avant d'entreprendre un traitement, il faut être parfaitement édifié sur deux points essentiels, savoir : 1° si toute inflammation siégeant, soit sur la cornée, soit sur l'iris, a disparu ; 2° si l'œil malade prend part à la vision binoculaire, s'il existe de l'amblyopie, et quel est le degré d'acuité de la vision ; afin de contrôler avec fruit les progrès qui pourront résulter du traitement employé.

Les médicaments qu'on a le plus prônés contre les taches de la cornée sont le calomel, la teinture d'opium, le précipité rouge, le sulfate de cuivre, le sulfate de soude, l'iodure de potassium, l'huile de foie de morue, etc. (1). De tous ces remèdes, les insufflations de calomel et la pommade au précipité rouge semblent réussir le mieux. Pour les malades qu'on ne peut surveiller de près, les instillations de teinture d'opium coupée de parties égales d'eau distillée et faites tous les jours ou tous les deux jours seront généralement d'un bon effet. Il faut parfois faire varier la médication, car elle semble, au bout de quelque temps, perdre son action, et, tant que dure le traitement, nous croyons utile d'y joindre des instillations d'atropine, dans le but de relâcher la cornée et de faciliter la résorption. S'il survient des phénomènes inflammatoires, si la rougeur de l'œil persiste plus de six à huit heures après l'emploi des médicaments indiqués, on se hâtera d'en interrompre l'usage si l'on veut éviter une rechute du mal dont on cherche à atténuer les conséquences.

Parmi une foule de remèdes vantés outre mesure, il faut citer l'application du courant électrique continu qu'on laisse agir sur la tache pendant quelques instants. Ce moyen, peu commode dans son application, n'est pas exempt de dangers, et il n'a d'autre effet que celui d'irriter fortement la cornée et d'amener une hyperémie et une transsudation très-vives qui se dissipent rapidement. L'acupuncture de la tache combinée avec l'électrisation est périlleuse et doit être rejetée.

Lorsqu'il s'agit d'opacités dues à un changement de la couche épithéliale, à un dépôt de sels métalliques dans sa trame, on peut essayer l'abrasion de cette couche ou même des parties les plus superficielles de la cornée. L'opération, exécutée à l'aide d'un scarificateur, ne sera tentée qu'autant qu'on aura vainement éprouvé tout autre traitement, et qu'on se sera convaincu que l'opacité est très-superficielle ; car il faut avouer que les guérisons obtenues par cette méthode sont fort rares et peuvent faire naître de justes hésitations. On doit absolument rejeter les scarifications des anciennes taches de la cornée ; les bons résultats qu'on leur attribue se rapportent certainement à d'anciens abcès dont le contenu ne s'était pas encore condensé.

Lorsque les opacités produites par des dépôts métalliques dans la cornée sont

(1) On a employé récemment avec succès des injections d'eau salée sous la conjonctive (Rothmund).

situées dans les parties profondes de cette membrane, elles sont presque inaccessibles à nos moyens thérapeutiques. Il en est de même des opacités produites par des dépôts de chaux. Nous devons signaler ici les bons effets que M. Gosselin (1) a retirés d'une solution de sucre, dans les cas où l'opacité de la cornée était récente et produite par de la chaux éteinte, en transformant cette dernière en un saccharate soluble.

Lorsque tous les moyens auxquels on a recours contre les taies de la cornée sont restés inefficaces, il faut s'efforcer autant que possible d'atténuer les fâcheux effets que produisent ces taches. Dans ce but, on emploie les lunettes sténopéiques de M. Donders (2), lunettes composées d'un diaphragme métallique muni d'une petite ouverture ou d'une fente très-étroite, qui ne laisse arriver à la rétine que les rayons les plus voisins de l'axe optique, en excluant les plus divergents, c'est-à-dire ceux qui, en pareil cas, sont le plus sujets à se diffuser. L'image gagne ainsi beaucoup en netteté, tandis que le champ visuel lui-même se trouve considérablement rétréci. Ces lunettes servent donc avec avantage pour la lecture, mais elles sont impropres à aider le malade à s'orienter.

On peut dispenser le malade de l'usage de ces lunettes en les transportant pour ainsi dire dans son œil lui-même, c'est-à-dire en transformant sa pupille en une fente très-étroite au moyen du déplacement pupillaire par l'iridésis, ou mieux encore par le simple enclavement. Cette opération est très-utile au malade si la tache dont son œil est atteint est translucide, et si en déplaçant la pupille vers les points encore transparents de la cornée, on peut en même temps attirer l'iris au-devant des parties de cette membrane que l'opacité dont elles sont le siége a rendues impropres à la vision. Tel est le procédé que nous avons exécuté sur un malade présenté à la Société de chirurgie au mois de novembre 1862. L'iridésis avait dissipé chez lui des éblouissements très-incommodes reconnaissant pour cause une tache semi-transparente de la cornée (3). (Voyez art. DÉPLACEMENT DE LA PUPILLE.)

Le déplacement de la pupille n'est possible qu'autant qu'une étendue assez considérable du bord pupillaire se trouve libre. Si l'iris était enclavé tout entier dans un leucome de la cornée, l'iridectomie serait seule praticable. On aura encore recours à cette opération toutes les fois que les opacités de la cornée seront dues à une exagération de la pression intra-oculaire.

Dans les cas extrêmes, où toute la cornée est transformée en un tissu opaque, on a essayé de faire la transplantation de la cornée (*kératoplastie*),

(1) *Archives générales de médecine*, novembre 1855, p. 513.

(2) *Archiv für Ophthalmologie*, t. I, A. 1, p. 251, et t. II de ce traité, *Mémoire de Donders* (*lunettes sténopéiques*).

(3) Voyez la *Gazette des hôpitaux*, 6 déc. 1862.

ou de greffer dans une cornée opaque un corps étranger diaphane. La kératoplastie tentée par Wutzer, Reisinger, Himly, Stilling, Pluviez, Feldmann, etc. (1), dernièrement encore par M. Abbate (2), n'a donné jusqu'à présent que des résultats tout à fait défavorables. La partie de cornée transplantée se trouble et se ratatine bientôt, même lorsque la greffe a réussi.

On n'a pas été plus heureux avec la *cornée artificielle*, essai tenté par M. Nussbaum (de Munich). Cet habile chirurgien a voulu interposer dans le tissu de la cornée un morceau de verre ayant la forme d'un bouton de chemise ; celui-ci a pu être supporté pendant plusieurs mois et jusqu'à une année entière (3) ; mais la cornée artificielle se recouvrait bientôt de produits d'exsudation, et le corps étranger était chassé de l'œil par suppuration, d'autant plus vite qu'on avait porté une aiguille dans cet organe, afin de nettoyer la face postérieure du morceau de verre qui s'y trouvait enclavé. (A. Weber.)

On n'a pas plus à se louer des résultats obtenus par Autenrieth, dont la méthode consiste à pratiquer une pupille artificielle aux dépens de la sclérotique elle-même et au voisinage de la cornée. M. de Graefe (4) rapporte un cas dans lequel le malade comptait les doigts à travers une petite hernie du corps vitré dans la sclérotique. Cet état persista pendant un temps assez long ; le prolapsus prit l'aspect d'un kératocèle, se distendit jusqu'à se rompre, et le niveau de la sclérotique se rétablit. Cette série de phénomènes se répéta un certain nombre de fois dans l'espace de plusieurs années.

Il est assurément triste de voir un malade dont la rétine est parfaitement intacte, devenir la victime d'une cécité absolue par le seul fait de l'opacification de la cornée. Espérons que de nouvelles tentatives opératoires, d'ailleurs complétement justifiées par la nature même du mal, conduiront à des résultats plus satisfaisants.

ARTICLE IX.

ANOMALIES DE COURBURE DE LA CORNÉE, STAPHYLÔMES.

Ces anomalies se rattachent directement aux états morbides que nous venons de passer en revue. Elles sont aussi, pour la plupart, la conséquence d'une inflammation de la cornée, combinée ou non avec une maladie de la conjonctive. Les cas sont rares où il survient un changement de courbure de la cornée sans inflammation préalable.

A. — Le *kérato-conus*, ou *cornée conique*, est caractérisé par une distension

(1) Voyez la Bibliographie.

(2) *Compte rendu du congrès d'ophthalmologie*, 1862, p. 171.

(3) Nous-même n'avons réussi à le maintenir pas plus de huit à dix jours.

(4) *Archiv für Ophthalmologie*, t. III, A. 1, p. 415.

de la cornée occupant, soit le centre, soit la périphérie de cette membrane. La pointe de ce cône est mousse, arrondie, s'élève à une hauteur variable, et, dans la plupart des cas, l'ectasie ne présente aucune trace d'opacité. Les changements de courbure de la cornée apparaissent facilement lorsqu'on fait miroiter cette membrane et quand on l'observe au moyen de l'ophthalmoscope (sans se servir de lentille convexe). En faisant tomber le faisceau lumineux sous différentes incidences, on voit se couvrir d'ombre le côté opposé à la partie ectasiée du cône, et l'on peut ainsi distinguer dans la cornée des altérations de courbure à peine sensibles à une simple inspection. L'irrégularité des images qui se réfléchissent sur la cornée permet aussi de constater la maladie, et si l'on veut pousser l'examen plus loin, on peut mesurer le rayon de courbure de la cornée et les modifications qui y sont survenues, à l'aide de l'ophthalmomètre. Évidemment, le moyen le plus simple de diagnostiquer de faibles changements de courbure de la cornée, c'est d'examiner à l'ophthalmoscope les déformations que présente la papille (*astigmatisme.*)

C'est avec l'éclairage oblique qu'on arrive à constater le plus facilement, chez certains sujets, au sommet du kérato-conus, et quelquefois dans ses couches profondes, une opacité légère qui, dans d'autres cas, fait complétement défaut.

Au début de la maladie, les personnes qui en sont atteintes ne présentent d'autres phénomènes qu'un trouble notable de la vue (*myopie, astigmatisme*). Rarement elles accusent une légère tension dans l'œil ou de faibles douleurs ciliaires. Peu à peu elles deviennent très-myopes, et une amblyopie considérable ne tarde pas à se développer. Les objets se dessinent de moins en moins nettement, leurs contours perdent toute régularité et apparaissent au malade doubles ou triples. D'ailleurs c'est du degré de la conicité et du siége qu'elle occupe que dépend le degré des altérations fonctionnelles qui en sont le résultat.

Les changements que nous venons de signaler s'opèrent quelquefois dans la cornée avec une rapidité surprenante ; on rapporte même des faits où la cornée serait subitement devenue conique après un effort considérable ; mais il faut avouer que ces cas semblent assez douteux. D'autres fois une ectasie de la cornée, après avoir persisté des années entières, prend tout d'un coup des proportions considérables ; néanmoins, une fois devenu stationnaire, cet état change rarement. D'ailleurs on n'a pas encore eu l'occasion d'observer des cas où l'ectasie fût portée à un tel point qu'elle pût donner lieu à une rupture de la cornée. M. Bowman croit devoir en trouver la raison dans ce que, par suite de l'amincissement de la cornée, l'issue de l'humeur aqueuse par exosmose devient plus facile qu'à l'état normal, et met, par conséquent, la pression interne en équilibre avec la résistance amoindrie de la cornée.

L'*anatomie pathologique* de cette étrange maladie est très-peu connue. Les auteurs pensent à peu près unanimement que la cornée s'y amincit, et que ce n'est pas toujours au centre de la cornée que cet amincissement est le plus accusé ; mais ils n'ont pas le même accord lorsqu'il s'agit de décider s'il s'y rencontre constamment des produits inflammatoires. Dans une dissection faite par M. Hulke (1) où une légère opacité se remarquait au sommet du cône, celle-ci était due à un stratum de noyaux nombreux en forme de bâtons, et au-dessous duquel se voyait une couche de fibres allongées. Au niveau de l'opacité, la lame élastique antérieure se trouvait amincie; mais, du reste, les parties transparentes montraient une structure parfaitement normale.

L'*étiologie* de cette affection est tout à fait obscure. Tout ce qu'on peut dire, c'est qu'elle se développe quand il y a désharmonie entre la résistance de la cornée et la pression intra-oculaire, désharmonie survenue par suite d'une diminution de résistance de la cornée ; car si, cette membrane ayant conservé sa résistance normale, il ne s'était fait qu'une augmentation de la pression interne, elle aurait plutôt eu pour effet d'aplatir la cornée que d'accroître sa convexité. Aussi M. Bowman a-t-il observé que dans les cas les plus graves de conicité de la cornée, le globe, au lieu de se durcir, était devenu plus mou.

La plupart des auteurs rapportent la maladie à une inflammation lente avec ramollissement du tissu cornéen ; mais il faut avouer que les observations où l'on aurait vu nettement le kérato-conus suivre une maladie inflammatoire de l'œil manquent presque complétement. C'est donc d'après l'existence de l'opacité légère que nous avons signalée au sommet du cône, que l'on rattache ce dernier à une inflammation ; mais on pourrait, avec autant de raison, dire que l'opacité est consécutive à la distension et au tiraillement de la cornée, en s'appuyant sur des faits où la maladie, après avoir atteint son summum d'intensité sur l'un des yeux où le sommet du cône présentait une légère opacité, gagna l'autre sans que l'attention la plus minutieuse pût y révéler la moindre trace d'inflammation ou d'opacité (2).

C'est de quinze à vingt-cinq ans que le kérato-conus s'observe le plus généralement, mais il peut aussi survenir dans l'âge adulte. La maladie coïncide fréquemment avec une constitution débile et attaque très-souvent

(1) *De la cornée conique et de son traitement par une opération*, par W. Bowman (*Ophthalmic Hospital Reports*, p. 154 ; *Annales d'oculistique*, t. XLIV, p. 217).

(2) On peut sans peine, comme l'a fait M. His, produire artificiellement le kérato-conus chez des lapins, en pénétrant latéralement dans la chambre antérieure à travers la cornée avec une aiguille fine, et en dilacérant dans plusieurs directions les parties centrales de la face postérieure de cette membrane. L'opacité qui apparaît après cette opération dans les couches postérieures de la cornée est peu accusée et disparaît

les deux yeux. Il n'est pas bien démontré qu'elle soit héréditaire, mais il reste à savoir de quelle influence peuvent être sur elle certaines dispositions congénitales, particulièrement un amincissement de la cornée.

Traitement. — Jusqu'ici on n'a pas encore vu une cornée conique se guérir spontanément, quoique dans bon nombre de cas la maladie soit demeurée stationnaire, après avoir pris un développement considérable. Le traitement médical est resté complétement inefficace. Toute instillation de collyre paraît avoir été inutile, et la méthode antiphlogistique, d'ailleurs peu praticable sur la plupart des malades, a amené plus de mauvais que de bons résultats. L'unique remède auquel on doive s'adresser consiste à diminuer la pression intra-oculaire, et c'est dans ce but qu'on a fait des paracentèses réitérées, excisé une portion de l'iris et même extrait le cristallin.

L'iridectomie est l'opération qui, au début de la maladie, semble encore donner le plus de bons résultats. Cette opération, outre qu'elle diminue notablement la pression intra-oculaire, a encore pour but d'ouvrir aux rayons lumineux un passage sur le bord de la cornée conique. Là, en effet, les conditions sont telles, que l'image produite est plus régulière que sur les parties déclives du cône. Mais la grande largeur de la nouvelle pupille et les éblouissements qui en doivent résulter sont des circonstances fâcheuses. Aussi, une fois que l'effet antiphlogistique de l'iridectomie est rendu douteux par la durée de la maladie, nous préférons à cette opération le déplacement pupillaire. Presque tous les malades, en regardant à travers la fente étroite d'une lunette sténopéique, accusent une amélioration considérable de la vue. M. Bowman ayant pensé qu'on arriverait au même résultat en faisant de la pupille une fente très-étroite, a imaginé pour cela le déplacement pupillaire au moyen de l'iridésis. Cette opération transforme la pupille en une fente plus ou moins étroite qu'on peut faire, soit verticale, soit horizontale. Une pareille pupille a encore le grand avantage de se contracter très-énergiquement sous l'influence d'une lumière intense. En même temps l'opération semble agir favorablement pour amener un temps d'arrêt dans la maladie. On mettra un intervalle de huit jours entre le déplacement de l'un et de l'autre côté de la pupille, pour éviter un tiraillement trop brusque. D'ailleurs nous pensons inutile de faire la ligature du prolapsus iridien attiré au dehors, et nous croyons pouvoir nous contenter du simple enclavement. (Voyez l'article DÉPLACEMENT DE LA PUPILLE.)

insensiblement, tandis que le kérato-conus ne fait qu'augmenter. (Communiqué par M. His.) — Nous avons plusieurs fois répété ces expériences et obtenu les mêmes résultats. Elles nous semblent confirmer l'opinion que nous avons émise, que la formation du kérato-conus est due à une désharmonie entre la résistance de la cornée et la pression intra-oculaire, désharmonie survenue par suite d'un défaut de résistance du côté de la cornée.

Les essais d'extraction du cristallin dans le cas de cornée conique peu avancée, pour combattre l'excès de myopie dont les malades sont tourmentés, doivent être complétement laissés de côté, depuis que l'on a trouvé dans le déplacement de la pupille des résultats si satisfaisants ; car il serait téméraire d'exposer le malade à des dangers sérieux, lorsqu'on peut lui procurer une amélioration notable par un procédé exempt de tout péril. Nous en dirons autant de l'opération recommandée dans le but d'amener un aplatissement de l'ectasie, et qui consiste à exciser du cône de la cornée un lambeau lancéolaire pour favoriser la production d'une cicatrice linéaire (1).

B. — L'*ectasie sphérique pellucide*, ou *cornée globuleuse*, consiste dans un allongement de tous les diamètres de cette membrane. Cette affection a été autrefois décrite sous le nom d'*hydropisie de la chambre antérieure*. Elle se développe presque exclusivement à la suite d'une affection chronique de la cornée, affection qui s'est accompagnée d'une diminution dans la résistance de cette membrane. On a le plus souvent l'occasion de l'observer sur des sujets atteints de conjonctivite granuleuse, très-exceptionnellement dans la conjonctivite pustuleuse, après une kératite vasculaire de longue durée.

La distension occupe toute l'étendue de la cornée, et est quelquefois si considérable, qu'elle s'oppose à l'occlusion des paupières (buphthalmie) en produisant une difformité hideuse. Il est étonnant que, dans certains cas, la cornée soit parfaitement transparente, et que toute opacification préexistante disparaisse à tel point que, même au moyen de l'éclairage oblique, il soit à peine possible d'apercevoir au sommet de la cornée distendue une légère teinte grisâtre. Chez d'autres malades, au contraire, on rencontre

(1) Pourtant cette méthode a dernièrement été reprise par M. de Graefe avec une légère modification. Il a formé, en traversant le sommet du cône, avec son couteau à cataracte, un lambeau de 2 millimètres d'étendue pour l'exciser avec des ciseaux. Deux jours après, on commença à cautériser la plaie avec le nitrate d'argent mitigé, et on la toucha ensuite tous les trois ou quatre jours. Dans la quatrième semaine, on pratiqua au fond de l'ulcère ainsi obtenu une paracentèse, de façon à établir une fistule laissée ouverte pendant vingt-quatre heures. La semaine suivante, on répéta ces paracentèses tous les jours ou tous les deux jours, de manière à avoir une fistule presque permanente. On laissa alors la cicatrisation marcher d'elle-même. La cornée présentait à ce moment une opacité d'un gris blanc assez intense, d'un millimètre de diamètre, entourée d'une aréole plus claire, mesurant en tout 2 millimètres. Le sommet du cône s'était très-sensiblement aplati et la malade qui ne pouvait lire que le n° 16 de Jaeger à un pouce et demi, lisait le n° 7 à la même distance, et s'orientait beaucoup plus facilement. (*Archiv für Ophthalmologie* t. XII, A. 2, p. 215.) On ne pourra juger définitivement cette méthode, que quand il sera prouvé qu'elle peut arrêter la marche si souvent progressive du kératocône ; car, sans cela, le malade risquerait de ne gagner par ce traitement qu'un leucome disgracieux.

des opacités assez étendues combinées ou non à des synéchies antérieures. Souvent l'ectasie ne se borne pas à la cornée ; une teinte bleuâtre, très-accusée à son pourtour, nous démontre que la sclérotique a subi le même sort. Ainsi toute la moitié antérieure du globe a augmenté de diamètre, en sorte que les procès ciliaires ont été considérablement tiraillés. L'iris se contracte difficilement et la chambre antérieure est très-profonde. Quoiqu'on doive attribuer primitivement la distension de la cornée à un défaut de résistance du tissu de cette membrane, il va sans dire que les formes les plus graves de cette maladie s'accompagnent toujours de congestion du *tractus uvéal* (iris et choroïde), maladie que nous rangeons parmi les affections hydrophthalmiques, et dont nous aurons à nous occuper encore plus tard.

Aussi la vue des personnes affectées d'une cornée globuleuse baisse considérablement et les réduit parfois à la seule possibilité de distinguer le jour d'avec la nuit. Les lunettes sténopéiques et les verres concaves forts ne sont pas ici d'une grande ressource.

Étiologie. — Nous avons déjà dit que la kératite vasculaire, telle qu'on peut la rencontrer à la suite des granulations et de la conjonctivite pustuleuse, peut occasionner cette triste maladie ; mais on l'observe aussi consécutivement à des inflammations internes accompagnées d'une augmentation de la pression intra-oculaire, comme cela arrive dans certaines formes de choroïdite, ou au développement d'une tumeur du fond de l'œil. Nous avons opéré un enfant de vingt-deux mois atteint d'une buphthalmie très-considérable. Le diamètre horizontal de la cornée mesurait 12 millimètres. Derrière la pupille dilatée on voyait la rétine complétement décollée, et la distension du globe était telle que l'enfant ne pouvait plus fermer les paupières. L'opération nous montra une tumeur cancéreuse qui, développée au fond de l'œil, avait perforé la sclérotique du côté externe. Un an auparavant nous avions déjà remarqué une légère exophthalmie de l'œil malade avec distension modérée de cet organe, dont les dimensions n'avaient pris cet accroissement considérable que cinq semaines avant l'opération.

En général, le volume de l'œil et la distension de la cornée n'augmentent qu'avec beaucoup de lenteur. Ce n'est, on peut le dire, que par exception que la maladie suit une marche rapide. Aussi les progrès qui surviennent dans la diminution de résistance de la cornée et dans les symptômes inflammatoires internes peuvent être si peu manifestes, que quelques auteurs ont attribué la maladie à un défaut d'innervation, comme ils l'ont fait d'ailleurs pour la cornée conique (Pickford) (1). C'est reculer la difficulté, et tenter de résoudre un problème très-obscur avec des données plus vagues encore.

(1) *On the cornical cornea*, Dublin, 1844.

Le *traitement* de cette maladie ne présente que très-peu de chances de succès. Il s'agit avant tout de combattre les inflammations qui causent l'ectasie, et de fortifier la santé des sujets en question, souvent débiles. Comme, dans la plupart des cas, on ne doit plus songer à recourir à des moyens médicaux pour améliorer la vue, il faut s'attacher autant que possible à enrayer et même à diminuer la distension croissante du globe. C'est seulement au début de la maladie, ou lorsqu'elle n'a fait que peu de progrès, qu'il est permis de songer à détendre par des paracentèses réitérées de la chambre antérieure, jointes à l'application du bandeau compressif, ou par une large iridectomie, les enveloppes du globe de l'œil. Plus tard, de pareilles tentatives n'auraient pour résultat qu'un insuccès complet, sinon une aggravation provenant d'une cicatrisation imparfaite.

Quand une fois la cornée sphérique a atteint un volume tel que l'occlusion des paupières devienne difficile, et que l'action trop prolongée de l'air expose l'œil à des inflammations, il faut recourir à l'opération du staphylôme sur laquelle nous reviendrons tout à l'heure.

C. *Staphylôme cicatriciel ou opaque.* — Pour qu'on puisse désigner une ectasie de la cornée sous le nom de *staphylôme cicatriciel*, il faut qu'une partie de la cornée soit transformée en tissu cicatriciel, et qu'une portion de l'iris y soit comprise. On pourrait donc, à la rigueur, regarder la plupart des staphylômes cicatriciels comme des prolapsus iridiens distendus et consolidés.

Il est facile de comprendre que le siége et l'étendue du staphylôme permettent d'en distinguer un certain nombre de variétés ; mais tout staphylôme cicatriciel a pour cause, d'une manière générale, une augmentation de la pression intra-oculaire pendant la cicatrisation d'une plaie de la cornée. Cette augmentation de pression provient le plus souvent du tiraillement de l'iris enclavé dans la plaie, d'une irritation des nerfs ciliaires et d'une hypersécrétion qui se fait alors à la surface de cette membrane. Les parties antérieures de la choroïde peuvent, du reste, participer elles-mêmes à ce tiraillement et, par suite, à la sécrétion morbide. S'il était vrai que ces conditions ne fussent pas indispensables pour la production du staphylôme, on pourrait se demander pourquoi l'ectasie ne se forme pas toutes les fois qu'il y a plaie de la cornée avec enclavement de l'iris dans cette plaie, et l'on sait combien sont fréquents les cas où une perte de substance de la cornée, même assez considérable, accompagnée d'un prolapsus iridien, se guérit sans staphylôme, en donnant lieu à une cicatrice aplatie.

Une seconde preuve de ce fait que l'augmentation de la pression intra-oculaire est une condition nécessaire à la formation d'un staphylôme, est l'affaiblissement très-sensible qui survient dans la vue pendant le développement d'une ectasie partielle de la cornée. On ne saurait attribuer cet affaiblissement de la vision à un défaut de transparence ou à un changement

de courbure des parties encore intactes de la cornée. Mais quand on soumet à l'examen ophthalmoscopique un œil atteint d'un staphylôme partiel en voie de formation, ou peu de temps après que celui-ci s'est developpé, on constate souvent que l'origine oculaire du nerf optique est refoulée en arrière comme la partie malade de la cornée l'est en avant, et qu'il s'est formé une excavation de la papille.

En troisième lieu, ajoutons que l'iridectomie, l'opération la plus propre à diminuer la pression intra-oculaire, réussit non-seulement à arrêter la maladie dans ses premiers progrès, mais encore à lui faire prendre une marche rétrograde. Nous ne doutons pas qu'à l'avenir des appréciations de la pression intra-oculaire plus exactes que ne l'est le toucher de ces yeux plus ou moins résistants, prises sur des malades atteints de staphylôme en voie de formation, n'apprennent d'une manière certaine que c'est uniquement à cette exagération de tension qu'est dû ce mode particulier de cicatrisation (1).

On peut dire que les formes de staphylôme où l'ectasie ne comprend de la cornée que les parties cicatricielles n'indiquent pas une augmentation de la pression intra-oculaire aussi prononcée que celles où la distension a porté non-seulement sur la cicatrice, mais aussi sur le tissu transparent circonvoisin. Dans ce staphylôme borné à la cicatrice et resserré par un collet, la pression déterminée par le tiraillement de l'iris a le plus souvent cessé, la maladie est devenue stationnaire, tandis que dans le staphylôme mal limité, l'augmentation de la pression interne persiste généralement et la maladie peut faire encore des progrès considérables.

Quant à la configuration même du staphylôme, elle est extrêmement sujette à varier. Ainsi l'ectasie peut occuper le centre ou la périphérie de la cornée, et comprendre soit un segment, soit la totalité de cette membrane. Dans le premier cas, on a affaire à un staphylôme partiel; dans le second, à un staphylôme total ou sphérique. La coloration du staphylôme varie du blanc au bleu foncé, souvent il est parsemé de taches d'un gris noirâtre dues à des altérations du pigment de l'iris. Parfois on observe un assez grand nombre de vaisseaux à la surface de l'ectasie, surtout si elle est très-considérable et, pour ce motif, exposée au frottement continuel des paupières.

Anatomie pathologique. — Le tissu cicatriciel du staphylôme offre une épaisseur variable. Le plus souvent, le point où il est le plus mince se trouve au sommet de l'ectasie, tandis que les bords sont, en général, plus épais. On peut avancer que l'épaisseur des parois du staphylôme est en raison inverse de ses dimensions, mais on a rencontré des cas où, malgré une

(1) Voy. l'article GLAUCOME. Description d'un instrument destiné à déterminer la mesure de la pression intra-oculaire.

distension très-considérable, les parois du staphylôme dépassaient en épaisseur une cornée normale. Cela tient le plus ordinairement à ce que le staphylôme est exposé par son volume à des frottements réitérés et à une irritation presque continuelle.

Lorsqu'on dissèque les staphylômes cicatriciels de la cornée, on les trouve couverts dans leur totalité d'une couche épithéliale souvent très-épaisse, qui peut envoyer des excroissances papilliformes dans le tissu cornéen (1). Cette couche épithéliale est ruguense et assez semblable à celle qu'on trouve dans la xérophthalmie, si les paupières sont devenues insuffisantes pour couvrir la partie la plus proéminente du globe. La membrane de Bowman est ordinairement complétement détruite, et remplacée par un stratum de vaisseaux plus ou moins serrés qui, au début de l'ectasie, communiquent directement avec les vaisseaux iridiens, et qui plus tard s'anastomosent avec les vaisseaux sclérotiens. Au-dessous de l'épithélium, la cornée offre un tissu très-aminci, opaque, composé de cellules imparfaitement développées. Dans d'autres cas, le tissu cornéen a complétement disparu et a été remplacé par un tissu fibrillaire plus ou moins dense. Il arrive dans certaines circonstances, que ce tissu cicatriciel renferme çà et là des masses pigmentaires provenant d'anciennes apoplexies ou détachées de l'iris, et qu'il soit séparé de son épithélium par une couche mince de tissu cellulaire lâche plus ou moins vasculaire. On peut rencontrer aussi dans ce tissu des plaques calcaires et des dépôts graisseux.

La face postérieure du staphylôme est généralement lisse, couverte de masses pigmentaires qui représentent les restes de l'iris. La membrane de Descemet est complétement détruite, partout où l'iris a contracté adhérence avec la substance cornéenne, et cette même membrane ne présente de débris nettement dessinés qu'au pourtour du staphylôme. Lorsque la membrane de Descemet est conservée vers la périphérie du staphylôme dans une certaine étendue, l'iris peu atrophié n'y est accolé que par une faible couche de tissu cellulaire lâche.

Dans la majorité des cas, il est possible de constater l'intégrité du bord de la cornée dans une largeur variable, et ce n'est que dans les cas extrêmes que la sclérotique participe à l'ectasie.

Le cristallin reste le plus souvent, dans le staphylôme partiel, parfaitement transparent et conserve ses rapports avec les procès ciliaires. La chambre antérieure se trouve conservée, mais considérablement élargie. Dans d'autres cas, le cristallin se luxe au moment de la perforation, et peut même, quand celle-ci est très-étendue, rompre sa capsule et s'échapper de l'œil, ou y rester et s'y résorber peu à peu. Ce n'est que lorsqu'une grande

(1) Schiess-Gemuseus, *Beitrag zur pathologischen Anatomie des Hornhaut Staphyloms* ; Schweitz, *Zeitschrift für Heilkunde*. Bd. III. S. 35.

partie de la cornée se trouve détruite, que le cristallin sort avec sa capsule intacte. On peut, après la rupture de cette dernière, la retrouver couverte de débris de cataracte et de masses calcaires en quantité variable.

La cavité du staphylôme est le plus souvent remplie d'une sérosité claire qui n'est autre que l'humeur aqueuse. C'est exceptionnellement qu'on y rencontre des amas floconneux, des dépôts graisseux, calcaires, des cristaux de cholestérine, des amas de pigment et des cellules plus ou moins complétement développées. L'existence de ces différents dépôts dans le staphylôme doit, en général, faire supposer d'anciennes hémorrhagies intra-oculaires.

Dans les staphylômes les plus étendus, la choroïde et la rétine sont le siége d'une atrophie considérable et consécutive à une inflammation chronique du fond de l'œil. La papille du nerf optique est fortement excavée, le corps vitré liquéfié s'échappe aussitôt qu'on pratique une petite ouverture.

Le *staphylôme partiel* peut siéger au centre ou à la périphérie de la cornée ; il peut présenter une forme pyramidale telle, que les bords se perdent insensiblement, à la base de la pyramide, dans les parties saines. Il peut affecter aussi la forme d'une ampoule munie d'un col plus ou moins étroit. Dans ce dernier cas, les parties circonvoisines de la cornée ne montrent dans leur courbure que de très-légères modifications. C'est cette dernière variété qui représente le mieux le prolapsus iridien cicatrisé. L'iris est, dans ces différents cas, directement appliqué contre la cornée, dans une plus ou moins grande étendue du pourtour du staphylôme, mais de manière toutefois qu'une partie de la pupille puisse rester libre, surtout si l'ectasie siége à la périphérie de la cornée. On rencontre le plus souvent le staphylôme partiel dans les parties déclives de cette membrane, ce qui s'explique par la facilité avec laquelle il se fait là, dans la kératite suppurative et ulcéreuse, des épanchements suivis de la destruction du tissu.

Il n'est que trop commun de voir l'ectasie partielle se transformer peu à peu en *staphylôme total* ou *sphérique*. Celui-ci affecte soit la forme d'un cône, soit celle d'une ampoule très-irrégulière, munie d'un col rétréci, formé rarement par la sclérotique, plus souvent par une mince bandelette de tissu cornéen. Les dimensions de l'ectasie peuvent être quelquefois assez considérables pour que le staphylôme prenne le volume d'une noix et rende tout à fait impossible l'occlusion des paupières. C'est là, comme on peut bien le penser, une source de tourments continuels pour le malade. Souvent le sommet du staphylôme ne se trouve pas dans le prolongement de l'axe optique; on l'observe, par exemple, au-dessus de ce point, dans une position telle que la paupière supérieure le recouvre.

Marche. — Le staphylôme cicatriciel ou opaque se développe presque toujours assez rapidement, lorsqu'il s'est formé un prolapsus considérable de l'iris. Une fois que la maladie a atteint un certain degré, on peut, surtout lorsque cesse l'augmentation de la pression intra-oculaire (quand l'iris tiraillé

s'atrophie), voir s'arrêter complétement la distension de la cornée. On peut ainsi observer des ectasies stationnaires. Dans d'autres cas se manifestent des poussées inflammatoires réitérées, dues probablement à l'extension du tiraillement de l'iris aux parties antérieures de la choroïde. Alors le staphylôme prend une marche progressive. Il peut survenir une perforation, les parois amincies du staphylôme cédant, soit spontanément, soit à la suite d'une légère contusion de l'œil. D'un autre côté, les parois d'un staphylôme très-considérable peuvent s'enflammer, soit à la suite de l'irritation continuelle que les paupières refoulées exercent sur lui, soit par suite du contact prolongé de l'air. Après la perforation, une partie plus ou moins considérable du contenu du globe s'échappe, et de la grandeur de la fissure produite dépend le mode de terminaison de la maladie. Tantôt, en effet, les lèvres de la plaie se réunissent et il survient une nouvelle ectasie, tantôt l'ouverture, trop étendue pour se refermer, donne brusquement issue à une partie très-considérable du contenu de l'œil, et il s'y produit des épanchements sanguins suivis d'une suppuration qui amène la phthisie du globe. C'est exceptionnellement qu'après une perforation de peu d'étendue, une fistule s'établit, et, en réduisant considérablement la pression interne, pendant quelque temps, permet à la cicatrice de se consolider suffisamment pour s'opposer, une fois la fistule oblitérée, à une nouvelle distension. Presque toujours, lorsque les membranes internes de l'œil participent à la maladie, on ne peut pas compter sur cette heureuse terminaison.

Traitement. — Le traitement du staphylôme cicatriciel n'offre de chances de succès qu'au début de la maladie, quand le staphylôme n'a pris que très-peu de développement. On peut alors, au moyen d'une large iridectomie, et en diminuant ainsi de beaucoup la pression intra-oculaire, voir la maladie s'arrêter dans son cours et le staphylôme s'affaisser. C'est ce que nous avons pu constater sur une jeune fille de quinze ans qui, à la suite d'une kératite ulcéreuse, montrait un staphylôme partiel central encore à son début, mais en voie de développement rapide. Il lui était impossible, avec son œil malade, de compter seulement les doigts. L'iridectomie pratiquée largement à double reprise, et plusieurs paracentèses de la chambre antérieure parvinrent non-seulement à arrêter les accidents, mais encore à rendre à la cornée une courbure plus favorable à la vision. Aujourd'hui cette jeune fille peut, après un traitement d'à peu près six mois, lire le numéro 8 de Jaeger, à une distance de 3 pouces.

Il faut, comme ce cas-là le prouve, ne pas se borner à une seule opération quand cela est nécessaire; mais dès qu'on voit la pression intra-oculaire augmenter, le staphylôme, une première fois affaissé, se distendre de nouveau, et l'œil devenir dur au toucher, on doit, ou bien répéter l'iridectomie, ou tenter par des paracentèses réitérées et l'emploi continu du bandeau compressif, de combattre ces fâcheux symptômes. Mais tous ces efforts

sont inutiles une fois que le staphylôme a pris des proportions considérables, ou lorsque le cristallin déplacé est devenu une cause permanente d'irritation ; alors, quand le malade est tourmenté par des douleurs ciliaires qui proviennent de la tension de son œil, et quand le staphylôme, quoique limité à une portion de la cornée, tend à entraîner dans sa distension les parties voisines encore transparentes, il faut recourir à un autre procédé opératoire.

Le plus simple consiste à inciser le staphylôme assez largement pour donner par la section linéaire issue au cristallin. Dans ce but, le dos du couteau à cataracte de Graefe étant tourné vers la base du staphylôme, on introduit la pointe tout près de cette base même, et traversant l'ectasie dans son plus grand diamètre, de dehors en dedans, on pratique la contre-ponction aussi rapidement que possible, on achève la section en poussant le couteau vers le nez. L'humeur aqueuse s'échappe aussitôt par l'ouverture, et le cristallin est chassé vers la section légèrement entr'ouverte. Il est alors très-facile, soit avec la pointe du couteau à cataracte, soit avec un cystitome, d'ouvrir la capsule et de faire immédiatement sortir le cristallin transparent. Si l'on voit qu'à ce moment le staphylôme ne s'affaisse pas complétement, on peut, afin de mieux détendre l'œil, donner issue à une petite partie du corps vitré, en déchirant l'hyaloïde.

Cette opération doit toujours s'exécuter sur le malade couché et préalablement soumis aux inhalations d'éther ou de chloroforme. Aussitôt après, on applique un bandeau compressif, et l'opéré garde le repos pendant plusieurs jours. On laisse le bandeau jusqu'à parfaite cicatrisation de la plaie. On peut, au besoin, joindre l'iridectomie à cette opération, surtout dans les cas de staphylôme partiel et excentrique où une portion de l'iris ferait hernie au dehors.

Un autre procédé opératoire consiste à exciser la totalité ou une portion du staphylôme et à pratiquer la suture des lèvres de la plaie selon la méthode de M. Borelli ou de M. Critchett. Cette dernière opération est surtout avantageuse dans les cas de staphylôme où le cristallin s'est échappé de l'œil. Pour la faire, on enfonce à la base du staphylôme des aiguilles à suture modérément courbées et munies d'un fil de soie, dont le nombre varie de deux à cinq, selon l'étendue de l'ectasie. On traverse la base du staphylôme (fig. 4, A) avec les aiguilles, puis on les laisse en place, de sorte qu'elles forment en arrière de l'ectasie une sorte de grille (fig. 4, C, C). Alors on fait la section horizontale selon le mode indiqué plus haut, ou en ne donnant à l'incision qu'une étendue de 4 millimètres, comme le fait M. Critchett, et en ayant toutefois soin de ne pas heurter les aiguilles avec la pointe du couteau. Une fois le staphylôme affaissé par la sortie de l'humeur aqueuse (et d'une petite quantité du corps vitré), on en excise avec des ciseaux deux lambeaux semi-elliptiques, en sorte qu'il reste encore entre la section courbe (fig. 4, B) et la

sortie des aiguilles, 1 ou 2 millimètres de tissu. Le grand avantage de cette manière de procéder consiste en ce que les aiguilles demeurées sur place

Fig. 4.

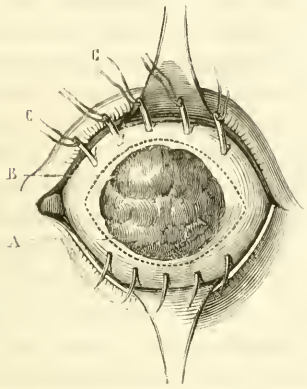

Fig. 5.

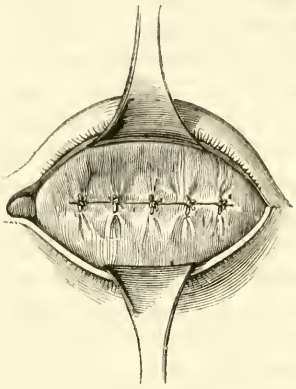

empêchent qu'une grande quantité du corps vitré ne s'échappe de l'œil pedant qu'on termine les sections. Celles-ci achevées, on tire les aiguilles, et les fils des ligatures se trouvent à leur place (fig. 5). On doit se servir de fils de soie de couleurs différentes pour retrouver sans peine les bouts correspondants, lorsqu'on doit placer un grand nombre de ligatures.

En procédant de cette manière, on évite le plus souvent l'extension de l'inflammation aux parties profondes de l'œil, et la suture, dont on enlève les points après quelques semaines, à moins qu'on ne les laisse s'éliminer par la suppuration, facilite de beaucoup la guérison (1). En outre, on rend ainsi les hémorrhagies intra-oculaires bien moins fréquentes; cet accident si redoutable amène très-facilement une suppuration qui réduit l'œil à un moignon trop petit pour obtenir des mouvements assez étendus de l'œil artificiel, tandis que l'opération de M. Critchett donne au contraire un très-bon support.

Dans le cas où le staphylôme a acquis un développement tel que l'occlusion des paupières en soit devenue impossible, il faut avoir recours à une simple ablation de la partie distendue, ou mieux encore à l'énucléation du globe oculaire. Pour pratiquer l'ablation, on éloigne les paupières à l'aide des élévateurs et l'on traverse le sommet de l'ectasie avec une aiguille à lance munie d'un fil de soie assez fort pour fixer le staphylôme. (On peut

(1) Dans trente cas environ observés à Moorfield Hospital, la suppuration n'est survenue que quatre fois. M. Critchett nous écrit qu'il a exécuté encore cette opération dans six autres cas et avec un résultat très-satisfaisant.

dans le même but se servir d'une simple érigne, quoique la fixation en soit moins commode.) Après avoir saisi la tumeur, on la traverse à sa base avec le couteau à cataracte ou avec un couteau spécialement destiné à cette opération. Celui-ci a la forme d'une lance allongée, est plus large que le couteau à cataracte et possède un double tranchant. La contre-ponction doit être rapide et l'on achève la section en bas ou en haut. Pendant qu'on la termine, il est indispensable que les aides relâchent, autant que possible, les élévateurs, pour empêcher l'issue d'une portion trop considérable du corps vitré. Le staphylôme ainsi soulevé et détaché dans sa plus grande étendue peut être enlevé avec le couteau qui a fait la section, ou, ce qui est préférable, avec des ciseaux courbes. Comme il est bon que la partie du staphylôme par laquelle il tient encore à la cornée, avant ce dernier temps de l'opération, soit aussi petite que possible, on fera bien de tailler le lambeau en commençant au-dessus ou au-dessous du plus grand diamètre de l'ectasie, suivant que l'on voudra diriger la section en bas ou en haut.

Si le staphylôme est très-étendu, le cristallin et une partie du corps vitré s'échappent tout de suite ; dans le cas contraire, le cristallin fait hernie et il faut ouvrir la capsule et donner issue à une portion du corps vitré pour voir le globe se détendre et les lèvres de la plaie se rapprocher et se cicatriser sans peine. La guérison est bien plus tardive lorsque le cristallin reste dans l'œil, et l'on aurait tort, en l'y laissant, d'exposer le malade aux inconvénients qui peuvent, dans ce cas, résulter pour lui d'une rechute. Il faut donc extraire le cristallin, et l'on peut, grâce à la vulgarisation de l'emploi des yeux artificiels, recourir à cette opération avec d'autant moins de crainte qu'il est presque indifférent que l'œil se rapetisse un peu plus ou un peu moins.

Une fois que l'on a fait l'ablation du staphylôme, la cicatrisation s'effectue en commençant par les lèvres de la plaie. Celles-ci prennent une teinte grisâtre, et l'on voit naître un tissu rougeâtre parsemé de bourgeons charnus qui comblent bientôt l'ouverture. La portion du corps vitré qui s'échappe par la plaie prend, au bout de quelques jours, l'aspect d'une masse muco-purulente et ne se détache que difficilement de l'œil. Les bords de l'ouverture restent fortement injectés et vascularisés pendant la période de cicatrisation ; mais peu à peu la coloration rouge disparaît, le tissu cicatriciel s'affaisse, se rétracte et forme une tache blanchâtre. Pendant ce temps, les diamètres de l'œil se raccourcissent, l'insertion des muscles droits se dessine par une rainure plus ou moins profonde et l'œil s'atrophie.

Lorsqu'on n'a pas enlevé le cristallin, celui-ci peut quelque temps conserver sa transparence dans la plaie où il reste enclavé et laisser au malade l'espérance bientôt déçue, qu'il recouvrera la vue. Les masses cicatricielles se rapprochent de plus en plus du centre de l'œil, l'envahissent et détruisent par leur présence toute illusion de ce genre.

Une des plus fâcheuses conséquences de l'opération du staphylôme est l'inflammation suppurative de l'œil. Sans compter les vives souffrances que cet accident provoque, il en résulte un rapetissement excessif du globe oculaire défavorable à l'adaptation d'une pièce artificielle. Cette inflammation suppurative s'observe surtout lorsqu'il s'est fait dans la cavité de l'œil un épanchement considérable de sang, par suite de la diminution brusque que l'opération du staphylôme produit dans la tension interne de l'œil que la maladie a souvent augmentée ; ces hémorrhagies peuvent même être assez abondantes pour détacher les membranes internes, particulièrement la rétine, et pour les pousser vers la plaie. Nous avons opéré, en Russie, une jeune fille atteinte d'un staphylôme tellement considérable que les paupières n'en recouvraient même pas la moitié. Un flot de sang s'écoula après l'ablation du staphylôme, et ce ne fut qu'à l'aide d'une compression très-énergique que nous parvînmes à arrêter l'hémorrhagie. La suppuration de l'œil s'ensuivit.

C'est pour éviter ces complications fâcheuses qu'il est prudent, dans les cas de staphylôme très-considérable, surtout quand il s'y joint une exagération de la pression intra-oculaire, de pratiquer l'énucléation suivant le procédé de Bonnet qui conserve intacts les muscles de l'œil. Le moignon qu'ils forment est presque aussi propre à recevoir une pièce artificielle que celui qu'on obtient d'un œil phthisique et fortement atrophié par la suppuration. En outre, on hâte considérablement la guérison qui, après l'opération de Bonnet, arrive au bout de huit ou quinze jours, tandis que après l'ablation du staphylôme, même en admettant qu'il ne survienne pas de complications, elle met au moins quatre ou six semaines à se faire.

Une précaution qu'il faut prendre pendant l'énucléation d'un œil staphylomateux, c'est d'éviter autant que possible toute pression contre l'organe qu'on veut enlever ; car si l'on néglige ce soin, il peut arriver que, durant l'opération, on voie les parois amincies et distendues du staphylôme se rompre en un point, une portion du contenu de l'œil s'échapper, celle-ci s'affaisser complétement et rendre très-difficile une exécution convenable de l'opération de Bonnet.

Quand la distension de l'œil est poussée trop loin, en sorte qu'on éprouve de la peine à sectionner les muscles droits, on peut préalablement ponctionner l'œil et laisser échapper une partie de l'humeur aqueuse par une ouverture très-étroite ; c'est alors surtout qu'il faut veiller très-rigoureusement à ce que l'organe ne supporte qu'une pression très-modérée pendant l'opération.

Pansement. — Après avoir pratiqué l'ablation du staphylôme, on nettoie les paupières, on les recouvre d'un morceau de linge fin et de charpie, et l'on applique, par-dessus, le bandeau compressif. Ce dernier sera renouvelé tous les jours jusqu'à la guérison. Après l'énucléation, on ne laisse

ce bandeau que pendant peu de jours. On pourrait au besoin adapter une pièce artificielle au bout de dix à quinze jours. Toutefois nous aimons mieux attendre quelques semaines pour le faire, afin de permettre la consolidation du moignon. On agit de même lorsqu'on a fait l'ablation d'une partie distendue de la cornée pour éviter de voir l'irritation se prolonger et l'œil se rapetisser outre mesure.

Ce n'est que dans le cas où l'ablation du staphylôme a été imparfaite et dans ceux où l'on n'a pas pris soin d'extraire le cristallin (1) et de chasser une partie du contenu de l'œil incomplétement affaissé que l'on peut redouter une récidive. L'usage du bandeau compressif soutenu pendant plusieurs semaines prévient très-souvent cette fâcheuse complication.

En terminant, nous avons besoin d'insister sur ce point, que les diverses opérations du staphylôme ne donnent, en fin de compte, que des résultats peu sensibles pour le malade. C'est une raison de plus pour que le praticien fixe toute son attention sur le traitement de la kératite ulcéreuse et des blessures de la cornée, causes ordinaires du staphylôme. Il faut donc exciser tout prolapsus iridien qu'on n'aurait pu réduire et qui non-seulement serait, par sa présence, un obstacle direct à la cicatrisation de la plaie, mais encore produirait indirectement une augmentation de la pression intra-oculaire. Qu'on surveille attentivement la tension de l'œil pendant tout le temps que dure la cicatrisation, et si elle augmente, qu'on s'attache à combattre ses progrès par des paracentèses répétées ou par l'iridectomie. C'est le meilleur moyen de s'opposer à l'ectasie d'une cicatrice de la cornée, et nous le préférons de beaucoup à l'emploi des astringents, du laudanum, etc., autrefois usités : leur action consolidatrice est tout au moins douteuse et leur usage est loin d'être exempt de danger.

ARTICLE X.

BLESSURES DE LA CORNÉE, BRULURES, CORPS ÉTRANGERS.

Les *blessures de la cornée* qui se bornent à cette membrane se guérissent d'autant plus facilement que l'instrument qui les a faites est plus tranchant et qu'il a agi plus rapidement. Les sections et les piqûres très-nettes se guérissent sans laisser de traces visibles à l'œil nu, comme les opérations pratiquées sur la cornée le prouvent d'ailleurs suffisamment. Au contraire, les déchirures et les contusions de la cornée sont suivies plus

(1) En pareille circonstance, on a vu que l'usage d'une pièce artificielle pouvait avoir des conséquences très-graves en provoquant une ophthalmie sympathique de l'autre œil. (Mooren.)

ou moins rapidement de l'altération des corpuscules cornéens et de la production de cellules de pus, comme nous l'avons exposé en parlant des kératites suppurative et ulcéreuse.

C'est encore ce qui arrive quand l'instrument qui a pénétré dans la cornée y a introduit un corps étranger. Tel est le cas, assez souvent observé chez les enfants, des blessures de la cornée faites par des plumes d'acier tachées d'encre. Ces blessures déterminent fréquemment la suppuration de l'œil.

Lorsqu'on a à examiner une plaie de la cornée, il faut rechercher attentivement si l'iris n'a pas été atteint et, ce qui est bien plus important, si la capsule du cristallin n'est pas blessée. En effet, une cataracte traumatique avec gonflement plus ou moins considérable de la substance du cristallin serait le plus souvent la conséquence d'une lésion de cette nature. L'augmentation de la pression interne qui en résulte inévitablement met la plaie de la cornée dans des conditions très-fâcheuses, en ce qu'elle s'oppose à une réunion facile et exacte des lèvres de la plaie.

Traitement. — Une condition, sans laquelle il n'y a pas de guérison rapide pour les blessures de la cornée, est le repos complet de l'organe affecté. Ainsi, dans le cas de blessure sans complication, on se contentera d'instiller dans l'œil quelques gouttes d'une solution d'atropine, puis on appliquera le bandeau compressif et l'on prescrira au malade un repos complet. Si l'iris faisait hernie, on s'efforcerait de réduire le prolapsus par des instillations réitérées d'un mydriatique ou d'un myotique suivant la position de la blessure, par un repos complet, par le séjour du malade dans une pièce sombre, enfin par l'application du bandeau compressif. Si l'accident datait de plusieurs jours et s'il faisait alors désespérer de voir se réduire le prolapsus iridien, qui le plus souvent se présente sous la forme d'une vésicule, il ne faudrait pas hésiter à l'enlever avec des ciseaux courbes, après l'avoir préalablement traversé avec le couteau à cataracte de de Graefe si le prolapsus était fortement distendu.

On est quelquefois obligé, pendant les jours qui suivent celui où la cornée a été blessée, de recourir à l'emploi des compresses froides ou glacées. Mais qu'on n'en abuse pas et qu'on se garde bien d'en trop prolonger l'application : elle ne peut que retarder la guérison une fois qu'elle a réussi à prévenir une inflammation excessive. On prescrira le calomel et les frictions mercurielles, si la blessure fait craindre une suppuration partielle de la cornée. Si la maladie s'achemine manifestement vers cette terminaison, c'est encore par l'emploi des compresses imbibées d'eau chaude qu'on arrivera le plus facilement à arrêter et à limiter la suppuration du tissu cornéen.

Lorsque la blessure de la cornée est très-étendue en surface, mais ne comprend qu'une petite partie de l'épaisseur de cette membrane, on doit

prendre soin d'enlever le mince lambeau détaché de la cornée, car il tombe forcément en sphacèle et retarde ainsi la guérison. Si, au contraire, la plaie embrasse toute l'épaisseur de la cornée, et si elle ouvre ainsi la chambre antérieure dans une large étendue, en sorte que le cristallin fasse hernie, on devra pratiquer l'extraction de ce dernier.

Quand la blessure a compris le cristallin, la lésion peut suivre une marche différente, selon que la capsule a été plus ou moins blessée. Ainsi on observe des cas où une petite ouverture de la capsule s'oblitère et ne donne lieu qu'à une opacification limitée et même susceptible de diminuer avec le temps. Si l'ouverture est plus étendue, il survient un gonflement considérable des masses corticales qui, en s'accroissant de volume, augmentent la déchirure de la capsule. Aussitôt que des douleurs ciliaires intenses, une injection périkératique prononcée, enfin un léger chémosis prouvent que l'irritation et la pression intra-oculaire augmentent d'une manière inquiétante, on fait sortir le cristallin ramolli par l'extraction linéaire simple ou combinée à l'iridectomie.

Les *brûlures* de la cornée sont le plus souvent dues au contact d'agents chimiques, tels que la chaux, les acides minéraux, etc., ou d'un corps porté à une température élevée, par exemple d'un cigare, d'un liquide chaud, d'un métal en fusion, etc. Entre toutes ces brûlures, les plus dangereuses sont celles que fait la chaux, car elles entraînent souvent une suppuration étendue et laissent des opacités qui ne se dissipent que très-difficilement. Quant à l'action passagère sur l'œil d'une chaleur brûlante très-rapprochée, comme celle qui vient des flammes, elle peut amener très-facilement, outre la destruction de la cornée, la suppuration du globe oculaire tout entier.

Dans le traitement, il faut s'occuper d'extraire minutieusement toutes les particules nuisibles qui ont pu rester dans le sac conjonctival et à la surface de la cornée. Dans les premiers jours on appliquera des compresses froides ou glacées, pour prévenir une réaction trop violente. Peu de jours après l'emploi des antiphlogistiques, ou immédiatement, si l'accident date de quelques jours, on aura recours aux compresses chaudes, médication très-favorable à l'élimination des parties détruites et la réparation du tissu.

On trouve très-fréquemment des *corps étrangers* implantés dans la cornée, ce qui s'explique par le nombre considérable des personnes qui sont exposées par leur état à de tels accidents. Ils sont d'autant plus graves que le corps étranger a pénétré plus profondément et qu'il a produit une blessure plus étendue. Ainsi on voit dans la cornée des particules des matières les plus diverses qui peuvent y séjourner assez longtemps pour en imposer au médecin et le faire songer à une pustule ou à un gonflement partiel produit par une suppuration localisée. Il est fort rare qu'à la suite de l'inflam-

mation des parties du tissu cornéen qui entourent le corps étranger, ce dernier s'enkyste et se fixe définitivement dans la cornée.

De petits morceaux de fer, des grains de poudre, des parcelles de charbon, des éclats de pierre ou de verre, peuvent s'implanter fort avant dans la cornée, et s'ils sont portés, lorsqu'ils pénètrent, à une température élevée, la blessure qu'ils causent se complique de la brûlure des parties voisines. C'est alors qu'il survient une suppuration circonscrite qui dégage peu à peu le corps étranger et l'élimine s'il n'est pas trop profondément situé. Dans ce dernier cas, le malade risque de voir la cornée se perforer et le corps étranger tomber dans la chambre antérieure, soit spontanément, soit à la première tentative qu'on fait dans le but de l'enlever.

Souvent le corps étranger implanté dans l'épaisseur de la cornée proémine à peine à la surface de cette membrane. Aussi, dans les commencements, le malade n'accuse-t-il presque pas de gêne ; dans d'autres cas, la présence du corps étranger se fait sentir tout d'abord par suite de la saillie qu'il fait et du frottement qu'il exerce contre les paupières ; la sensation qu'il provoque persiste même après l'extraction du corps étranger jusqu'à ce que la couche épithéliale soit réparée dans le point blessé.

L'injection périkératique est le premier signe qui révèle l'accident dont nous nous occupons. En effet, le sac conjonctival n'y participe pas, et les fonctions de l'iris ne sont pas troublées. Pour préciser le siége de la lésion sur la cornée, on la fait miroiter et l'on se sert avec beaucoup de fruit de l'éclairage oblique. C'est en procédant ainsi qu'on découvre facilement les moindres éraillures de la couche épithéliale, la présence des corps étrangers les plus petits, en se rendant compte de la profondeur à laquelle ils sont situés.

Traitement. — Lorsqu'il s'agit d'une contusion simple ou d'une blessure légère et superficielle de la cornée, l'application d'un bandeau compressif et l'instillation d'une solution d'atropine feront en peu de temps disparaître les phénomènes d'irritation.

Quoiqu'il soit très-aisé d'enlever des corps étrangers implantés à la surface de la cornée, on peut rencontrer de très-grandes difficultés, s'il s'agit d'en extraire qui se trouvent, au contraire, dans les couches profondes. Dans le premier cas, il suffit d'appuyer la tête du malade contre le dos d'une chaise ou contre un mur, d'écarter les paupières avec le pouce et l'index de la main gauche, et de fixer le globe en exerçant sur lui une pression modérée à travers les paupières éloignées l'une de l'autre, puis d'extraire les corps étrangers à l'aide d'une aiguille à cataracte, d'une simple spatule ou d'une curette de Daviel.

Si l'on rencontre des malades chez lesquels le moindre attouchement provoque une excitation telle qu'il leur soit impossible de tenir l'œil immobile, nous conseillons de faire écarter les paupières par un aide et de se servir

de la pince à griffes pour fixer le globe. On sera même quelquefois obligé, comme pour les enfants, d'employer le chloroforme.

Le corps étranger doit être enlevé dans sa totalité, et il est nécessaire, pour faire cesser le plus tôt possible l'irritation, de débarrasser la petite cavité produite par le corps étranger du tissu mortifié souvent brunâtre qui la tapisse.

Lorsqu'une parcelle de pierre ou de métal se trouve implantée assez profondément dans la cornée pour faire craindre qu'elle ne tombe dans la chambre antérieure par suite des manœuvres exercées pour l'enlever, on peut, si elle proémine assez, tâcher de la saisir avec des pinces fines. Ce mode d'extraction est toujours périlleux, car on risque de pousser plus avant la particule nuisible. Pour éviter cet accident, il faut enfoncer derrière le corps étranger une aiguille à paracentèse qui l'empêche d'obéir aux impulsions qu'on pourrait lui donner. Il est nécessaire de calculer avec soin l'épaisseur de la cornée et la profondeur à laquelle est implanté le corps étranger, pour éviter de heurter ce dernier avec la pointe de l'aiguille. En même temps, on essayera de pénétrer très-obliquement dans la chambre antérieure pour empêcher la sortie de l'humeur aqueuse qui serait immédiatement suivie de la projection du cristallin contre la pointe de l'instrument, si celui-ci avait pénétré directement en face du champ pupillaire. Une fois le corps étranger ainsi fixé, on peut l'enlever à l'aide d'une aiguille à cataracte, ou s'il oppose trop de résistance, tailler avec le couteau à cataracte un petit lambeau qui le comprenne. Aussitôt après, on instille une solution d'atropine, et l'on applique pendant quelques heures des compresses froides ou immédiatement le bandeau compressif.

Si malgré toutes ces précautions, le corps étranger était tombé dans la chambre antérieure, il faudrait, dans le cas où l'humeur aqueuse se serait échappée, discontinuer toute tentative d'extraction. Le jour suivant, lorsqu'une quantité de liquide assez notable remplira la chambre antérieure, on pratiquera à une distance de 1 à 2 millimètres de l'endroit où se trouve le corps étranger, une incision de quelques millimètres, et on laissera s'échapper rapidement le contenu de la chambre en retirant le couteau appuyé un peu sur la lèvre postérieure de la plaie. Si le corps étranger n'est pas chassé hors de l'œil par le courant de liquide, on sera souvent obligé de pratiquer l'excision de la partie de l'iris sur laquelle il repose. Les tentatives par lesquelles on s'efforce d'extraire, dans ces cas, le corps étranger, sans attirer l'iris au dehors, échouent presque constamment. On expose ainsi le malade à une iritis traumatique souvent très-intense, par les manœuvres qu'on exerce sur cette membrane.

L'emploi des compresses chaudes serait indiqué, si les douleurs ciliaires, l'injection périkératique et le larmoiement persistaient même, après quelques instillations d'atropine.

Une perte de substance plus considérable produite aux dépens de la cornée exigerait des soins bien plus minutieux ; un repos absolu, l'emploi continu de l'atropine, et le bandeau compressif deviendraient nécessaires. Il est surprenant qu'avec toutes ces précautions, le malade guérisse bien plus vite qu'il n'arrive pour les blessures chirurgicales. Aussi est-on porté à croire que l'agitation du malade pendant qu'on l'opère n'est pas sans avoir une fâcheuse influence sur les fonctions nutritives et entrave ainsi parfois la guérison.

Chez les sujets âgés et faibles, il faut quelquefois, dans le traitement des blessures de la cornée, avoir recours aux stimulants, à l'emploi des compresses chaudes, à l'application de la teinture d'iode sur le front et sur les paupières, afin d'empêcher les progrès d'une kératite ulcéreuse provoquée par la présence passagère d'un corps étranger dans la cornée. Les piqûres et les contusions de la cornée n'exigent pas d'autre traitement que celui que nous venons d'indiquer. Pour ce qui est des ruptures de la cornée, nous avons eu l'occasion d'en parler à propos des lésions de la sclérotique (p. 274).

ARTICLE XI.

TUMEURS ACQUISES ET CONGÉNITALES DE LA CORNÉE.

En parlant des tumeurs de la conjonctive (p. 178), nous avons passé en revue la plupart des tumeurs de la cornée, car il est de fait qu'on ne rencontre guère de tumeurs dans son tissu propre ; c'est presque toujours au bord de cette membrane, dans le tissu cellulaire du limbe conjonctival, qu'elles prennent naissance.

On les voit se développer encore dans le tissu épiscléral, à une certaine distance de la cornée, et empiéter peu à peu sur cette membrane. Ainsi, l'épithélioma n'a pas été jusqu'à présent observé d'une manière irréfutable à la surface même des parties centrales de la cornée ou dans son tissu. On peut en dire autant des différentes variétés de cancer ; car s'il est vrai qu'on trouve souvent la cornée dégénérée par suite du développement d'une tumeur ayant pris naissance dans la cavité de l'œil, et s'étant fait jour à travers cette membrane, il faut reconnaître que, dans la plupart des cas, celle-ci s'est détruite sans participer à l'altération primitive. Il en est de même pour les tumeurs malignes qui, en se développant au fond de l'orbite, gagnent les enveloppes de l'œil.

Le seul cas connu de cancer primitif de la cornée est rapporté par M. Stellwag (1). Il s'agissait d'une tumeur elliptique de 2 millimètres de

(1) *Die Ophthalmologie v. naturw.* Standp., t. I, p. 347.

longueur sur 1 millimètre de largeur, et à peu près de 2/3 de millimètre de hauteur. Cette tumeur était attachée à la cornée par un pédicule large qui se perdait dans le tissu dégénéré de cette membrane. Mais l'examen microscopique d'un œil conservé depuis des années dans l'alcool ne saurait être concluant (1).

Les tumeurs graisseuses, fibro-plastiques, les kystes de la cornée, siégent exclusivement à sa périphérie ; nous en avons parlé à propos des néoplasmes de la conjonctive. Parmi les tumeurs congénitales, il faut citer les dermoïdes décrits dans le même chapitre (p. 182).

ARTICLE XII.

ANOMALIES CONGÉNITALES.

Parmi les anomalies congénitales, nous devons signaler, en premier lieu, un développement imparfait de la cornée, quant à ses dimensions. Il est de fait qu'il existe physiologiquement de nombreuses variétés dans cette membrane. Ainsi ses différents diamètres peuvent, d'un sujet à l'autre, varier de 2 millimètres.

Des différences très-notables peuvent provenir d'altérations morbides ; par exemple, la diminution qui survient dans tous les diamètres d'une cornée qui s'atrophie consécutivement à une choroïdite, à une perte considérable du corps vitré au travers d'une plaie de la sclérotique, etc.

Le raccourcissement congénital de tous les diamètres de la cornée ne se rencontre que chez les sujets atteints de microphthalmie, c'est-à-dire chez lesquels l'organe de la vision est resté rudimentaire. Dans ce cas, la conformation particulière de la cornée coïncide souvent avec un coloboma de l'iris ou un iridoschisma, comme le démontrent les observations de MM. Sichel (2), de Graefe (3), etc. Dans la note publiée par le premier de ces auteurs, il s'agit d'un enfant de huit mois dont une cornée avait un diamètre moindre que l'autre de 2 millimètres et demi.

Un développement excessif de la cornée se rencontre à l'état congénital, tel que nous l'avons décrit en parlant de la buphthalmie. Tous les diamètres de l'œil ont gagné en étendue. La transparence de la cornée est le plus souvent imparfaite, et il arrive fréquemment que la pupille n'occupe pas le

(1) Surpris de ne trouver nulle part mentionnée d'une manière péremptoire l'existence des tumeurs malignes de la cornée, nous nous sommes adressé à MM. Schweigger et de Graefe pour savoir s'ils avaient eu l'occasion d'observer quelques cas de ce genre, ils nous ont répondu négativement.

(2) *Iconographie ophth.*, p. 735, pl. LXXVI, fig. 5.

(3) *Archiv für Ophthalmologie*, t. II, A. 1, p. 239.

centre de l'iris, mais qu'elle soit déplacée en dedans et en haut. La vue est toujours dans ces cas complétement abolie, à cause des altérations morbides notables de la choroïde, du décollement de la rétine, etc. Une choroïdite survenue pendant la vie intra-utérine est la cause de cette affection.

On n'a que très-rarement observé une augmentation congénitale dans la courbure de la cornée, et il n'existe dans les auteurs que très-peu de cas où l'on ait irréfutablement constaté dès la naissance la conicité de cette membrane.

Parmi les taches congénitales, nous devons citer une opacité particulière et circonscrite des parties périphériques de la cornée, opacité par suite de laquelle la sclérotique semble empiéter sur un côté de cette membrane. Ces taches ne dépassent pas le niveau de la cornée, persistent toute la vie et se distinguent ainsi du dermoïde qui, lui aussi, est le plus souvent congénital. Plusieurs auteurs décrivent un défaut de transparence congénital et qui se présente sous forme de taches laiteuses qui disparaissent un temps plus ou moins long après la naissance. M. Arlt (1) a observé un cas de trouble congénital de la cornée, prononcé surtout vers le centre de cette membrane. Les cornées d'un enfant de dix ans étaient complétement lisses, opalines et affectaient une forme irrégulière. Nous-même avons observé deux cas particuliers de taches congénitales de la cornée que nous donnons en note (2).

Une opacité particulière de la cornée peut provenir d'un épaississement anomal de la couche épithéliale (tache épithéliale) et rentrer dans le domaine de la xérophthalmie, dont nous avons rapporté un exemple fort remarquable (page 166). Il semble que les plaques écailleuses de la cornée décrites par quelques auteurs (Velpeau, Desmarres, Mirault d'Angers) appartiennent à la même catégorie.

(1) *Loc. cit.*, t. I, p. 253.

(2) Une jeune demoiselle de dix-huit ans, de Venezuela, me fut amenée par son fiancé, docteur en médecine, qui avait aperçu un léger trouble dans les pupilles de cette personne. En l'examinant à l'éclairage oblique, on voyait que les parties profondes de la cornée gauche étaient le siége d'une opacité particulière composée de nombreux petits points arrondis, ou de petits cercles blanchâtres de 1/4 à 1/2 millimètre d'étendue dont il était difficile de fixer le siége exact, soit dans la membrane de Descemet, soit dans les couches les plus profondes de la cornée. Toutes ces opacités se trouvaient vers le centre de cette membrane, et il n'y en avait aucune à la périphérie. L'œil droit en présentait beaucoup moins que l'autre. La jeune demoiselle et sa mère m'affirmaient qu'elles n'avaient jamais eu aucune maladie oculaire, et j'étais d'autant plus disposé à les croire, que les yeux de la mère présentaient la même altération. L'examen ophthalmoscopique ne fit rien découvrir dans le fond de l'œil ; la réfraction et l'acuité visuelle étaient normales.

ARTICLE XIII.

ARC SÉNILE (GÉRONTOXON).

On entend par arc sénile une opacité des parties périphériques de la cornée, qui se produit dans un âge plus ou moins avancé. L'opacification arciforme est presque toujours nettement séparée du limbe conjonctival, par un bord transparent d'à peu près un millimètre de largeur. Le limbe conjonctival lui-même constitue, dans la plupart des cas, un nouvel arc blanchâtre, quelquefois légèrement tuméfié, tandis que l'arc sénile affecte une coloration grise. Le gérontoxon se trouve, comme le limbe conjonctival, plus développé en haut et en bas de la cornée. Son début se fait à la partie supérieure de cette membrane, et c'est en cet endroit qu'il se trouve toujours le plus accusé. Il se perd insensiblement vers les parties centrales, qu'il n'atteint que dans des cas tout à fait exceptionnels.

Le développement du gérontoxon varie beaucoup selon les différents sujets. Tandis qu'on peut le trouver très-développé chez des personnes qui n'ont pas encore atteint la quarantaine, on peut, d'un autre côté, en trouver à peine des traces chez des vieillards âgés de plus de soixante et dix ans. Nous avons été consulté par un homme haut placé, à peine âgé de quarante-cinq ans, qui présentait un arc sénile si développé, que la coloration et le brillant de l'œil en avaient considérablement souffert. Aussi cette personne s'était-elle vivement inquiétée de ce changement opéré depuis peu d'années. Nous avons appris que huit mois après, elle est morte d'une affection du cœur.

A l'examen microscopique, l'arc sénile se caractérise par un changement qui a pour siége à la fois les cellules et la masse intercellulaire de la cornée (Canton, Strube, His, Virchow, Arnold). On peut constater, par cet examen, des altérations à une époque où le gérontoxon ne serait pas visible à l'œil nu. Des dépôts de masses graisseuses se font à l'intérieur des cellules. La membrane d'enveloppe se résorbe et l'on voit des traînées au sein desquelles on distingue des groupes de molécules graisseuses contenant quelquefois un ou plusieurs rudiments de noyaux (voy. pl. IV, fig. 5).

Les altérations premières constituées par ces dépôts graisseux dans les cellules ne peuvent s'observer que dans les couches profondes de l'arc sénile où l'opacification n'est pas aussi tranchée. Encore n'est-il pas possible de constater si la cellule a présenté ou non une altération antérieure au dépôt graisseux lui-même, en sorte qu'on est obligé de considérer cette transformation graisseuse comme la manifestation d'une simple atrophie du tissu. En même temps que ces changements s'opèrent dans les cellules, la masse intercellulaire se fendille avec facilité ; ce qui augmente le défaut de transparence en rendant très-difficile l'étude microscopique de cette altération.

En effet, la moindre pression qu'on exerce avec un instrument tranchant pour pratiquer une coupe, détermine ce fendillement de la masse intercellulaire. Cette altération rappelle les changements séniles qu'on observe dans le tissu cartilagineux (His).

L'arc sénile se caractérise par ce fait que la masse intercellulaire de la cornée, bien qu'altérée, présente une consistance normale, ce qui explique l'innocuité de l'affection, quoique les cellules soient intimement modifiées. Le fait rapporté par M. Mackenzie, où la partie transparente comprise entre l'arc sénile et la sclérotique s'est rompue chez une personne dont le pouce était venu heurter la cornée, est tout à fait exceptionnel. Aussi voit-on des plaies pratiquées dans les parties de la cornée prises de cette altération se guérir parfaitement. Il est surprenant, mais très-heureux que ces changements atrophiques s'opèrent dans les régions de la cornée les plus favorablement situées par rapport à la nutrition des cellules.

On a insisté sur la coïncidence d'un gérontoxon très-développé avec la dégénérescence graisseuse des muscles de l'œil et du cœur (Williams). Mais il faut avouer que cette coïncidence n'est pas assez démontrée, pour qu'il soit permis de préjuger, avec quelque assurance, d'une altération d'après l'autre.

Canton (1) reconnut, le premier, la constitution graisseuse du gérontoxon. Une fois qu'il fut acquis que l'arc sénile ne provenait pas d'une inflammation locale et qu'il était plutôt un changement atrophique de la cornée, on en chercha les causes dans un défaut de nutrition consécutif à un état morbide des vaisseaux. Canton et Schoen l'ont vérifié pour l'artère ophthalmique, et dernièrement encore M. J. Arnold (2) l'a confirmé. M. Arnold a reconnu que la dégénérescence graisseuse des muscles de l'œil précède, en général, l'apparition manifeste de l'arc sénile, en même temps que, non-seulement l'artère ophthalmique, mais la carotide interne et l'aorte sont le siége de plaques athéromateuses. Cette altération des grands troncs artériels se manifeste aussi dans les vaisseaux de petit calibre de la conjonctive et de la sclérotique qui sont elles-mêmes prises de dégénérescence graisseuse vers le bord de la cornée. Pour M. Arnold, qui a vu les vaisseaux remplis de molécules graisseuses, l'arc sénile résulte d'un transport de ces masses dans la cornée, ce qui expliquerait pourquoi les parties périphériques de cette membrane s'opacifient les premières, tandis que les parties centrales restent transparentes, bien que l'examen microscopique y découvre aussi quelques molécules graisseuses.

Comme le limbe conjonctival est particulièrement riche en vaisseaux et qu'on peut y constater de prime abord la dégénérescence graisseuse avant

(1) *The Lancet*, mai 1850 et janvier 1851.

(2) *Die Bindehaut der Hornhaut u. der Greisenbogen*. Heidelberg, 1860, p. 48.

qu'elle apparaisse à l'œil nu sur la périphérie de la cornée, on s'explique pourquoi l'arc sénile occupe surtout les parties supérieure et inférieure de cette membrane.

Les résultats de ces recherches sont une nouvelle preuve que le développement excessif et prématuré du gérontoxon permet de présumer, toutefois non sans quelque réserve, une dégénérescence graisseuse du système artériel, et une statistique exacte démontrerait peut-être dans cette opacité du bord de la cornée une menace de lésions nutritives graves de l'encéphale et de rupture des capillaires de ce centre nerveux (Barlow). D'un autre côté, comme la sclérotique participe à cette transformation graisseuse des éléments cellulaires, il serait d'une haute importance d'étudier la coïncidence d'un développement plus ou moins considérable de l'arc sénile avec le glaucôme (voy. GLAUCÔME).

La coïncidence de l'arc sénile avec une altération semblable du cristallin, signalée par de Ammon et Schoen, n'a pas été confirmée, et M. Canton s'élève énergiquement contre un pareil fait.

BIBLIOGRAPHIE.

1840. MUNK (Chr.). Die Ueberflanzung der Hornhaut (Keratoplastik). Eine Operationsmethode um Blinden die am unheilbaren Central-Leukome oder am globösen Hornhaut-Staphylome leiden, das Sehvermögen wieder zu geben. Bamberg, in-8°, p. 88, 2 pl.

» STRAUCH. Beitrag zur Lehre von der Transplantation der Cornea. (*Casper's Wochenschrift*, n° 24.)

» ERDL. De tunica sclerotica. Diss., in-8°. Mayence.

» NASSE. Ueber die Entzündung der Hornhaut bei säugenden Frauen. (*v. Ammon's Monatsschrift*, t. III, H. 6.)

» AMMON (de). Des troubles congénitaux de transparence de la cornée. (*Ibid.*)

» DECONDÉ. Kératite aiguë intermittente. (*Ann. d'Ocul.*, t. III, p. 143.)

» PÉTREQUIN. Sur un nouveau procédé pour le traitement du staphylôme. (*Ibid.*, t. IV, p. 128.)

» THOMSON. Des troubles de transparence de la cornée produits par l'acide sulfurique. (*Lond. med. Gaz.*, janv.)

1841. CHRISTIE. Trouble congénital de transparence de la cornée. (*Ibid.*, avril.)

» DELVIGNE. Extirpation d'une tumeur fongeuse de la sclérotique. (*Gaz. méd. de Paris*, n° 15.)

» STEPHAN. De staphylomate adnexis historiis morbi synopticis. Pragæ, in-8°, p. 42.

» KOENIGSHOEFER. De transplantatione corneæ. Opus præmio ornatum. Monachii, in 4°.

» HOLZINGER. Das Scharlachfell (Pannus) des Auges als path. Product zu beschreiben versucht. Nördlingen, in-8°, p. 56.

1841. Marcus. Angabe eines Operationsverfahrens zur Ausführung des Transplantatio corneæ. (*Schmidt's Jahrb.*, t. XXIX, p. 89.)

» Macke. De cornea obscurata. Diss. Berol., in-8°, p. 42.

» Taliaferro. Des tumeurs congénitales du globe de l'œil. (*Am. Journ. of med. Sc.*, juillet.)

» Fallot. Pannus charnu et opacité des cornées. Guérison par l'attouchement répété avec le nitrate d'argent fondu solide. (*Ann. d'Ocul.*, t. V, p. 127.)

1842. Desmarres. De l'emploi de la belladone dans les ulcérations de la cornée et les hernies de l'iris. (*Gaz. des hôp.*, 20 août, et *Gaz. méd.*, n° 10.)

» Josse. De la guérison du staphylôme sclérotical par des ponctions répétées. (*Gaz. des hôp.*, n° 124.)

» Crampton. Trouble congénital de transparence de la cornée. (*Lond. med. Gaz.*, t. XXVII, p. 432.)

» Szokalski. Angeborne Geschwulst der Sclerotica des rechten Auges. (*v. Walther's u. v. Ammon's Journal*, t. I, n° 1.)

» Ammon (de). Zur Lehre von den angebornen Geschwülsten der Sclerotica u. des coloboma palpebræ congenitum. (*Ibid.*, p. 90.)

» Fleischmann. Ein bis jetzt noch nicht beschriebener Bildungsfehler der Sclerotica. (*Ibid.*, H. 3, p. 413.)

» Heidenreich. Zur Pathophysik des Auges. Galvanisme contre les taies de la cornée. (*Ibid.*, H. 1.)

1843. Cemier. Description d'un nouvel instrument pour l'extraction des corps étrangers fixés dans la cornée transparente. (*Ann. d'Ocul.*, t. VIII, p. 279.)

» — Du danger de l'emploi de quelques collyres mal formulés ou mal préparés dans les cas d'ulcérations de la cornée. (*Ibid.*, t. X, p. 264.)

» Malgaigne, Desmarres et Magne. Lettres adressées à l'Institut sur la guérison des taches anciennes de la cornée par l'ablation des lamelles opaques. (*Ibid.*, t. IX, p. 95 et 180.)

» Flarer. Séton comme moyen curatif du staphylôme. (*Gazz. med. di Milano*, n° 33, et *Ann. d'Ocul.*, t. IX, p. 248.)

» Cifrés (Ch.). Mémoire sur le staphylôme conico-diaphane de la cornée, accompagné de la description de deux nouvelles méthodes opératoires. Paris, in-8°.

» Desmarres. Kérateetomie, ou abrasion de la cornée, dans les opacités anciennes de cette membrane. (*Ann. d'Ocul.*, t. X, p. 5.)

» — Note sur la kératoplasie (*Ibid.*, p. 183) (adressée comme le précédent mémoire à l'Académie roy. de médecine).

» Steinberg. Beiträge zur Keratoplastik. (*Frorieр's Noticen*, n° 571. Mayence, in-8°, p. 62, 2 pl.)

» David. Versuche über die Keratoplastik. München, in-8°.

» Hauenstein. Ueber die Transplantation der Cornea, eine gekrönte Preisschrift. Sulzbach, in-8°.

» Gulz. Scleroticalgeschwulst, beobachtet in der Klinik des Prof. Stromeyer in Friburg. (*Oest. med. Wochenschr.*, n° 23.)

» Trichinetti. Tumor cysticus de la conjonctive et de la sclérotique. (*Gazz. med. di Milano*, n° 40.)

» Sichel. Abhandlung über die Entstehung u. Behandlung des Staphylom. pellucidum conicum der Hornhaut, mit einigen Bemerkungen über die Staphylome überhaupt. (*v. Walther's u. v. Ammon's Journ.*, t. III, H. 1.)

» Stoeber. Changement de la configuration de la cornée dans l'hydrocéphalie aiguë. (*Journ. de méd. de Strasb.*, et *Journ. f. Kinderkrankheiten*, H. 1.)

1844. Hawnarck. Einiges über die Bildung der Hornhaut-Staphylome nach Augenschleimflüssen. (*Oest. med Wochenschr.*, n° 41.)

» Pickford. Staphyloma cornæ pellucid. (*Dub. med. Journ.*, janv. et Dublin, in-8°.)

» L'Hommeau. De la kératite. Thèse de Paris, in-4°, p. 80.

1844. Laborie. Ulcérations de la cornée et prolapsus de la membrane de l'humeur aqueuse. (*Gaz. des hôp.*, n° 33.)

» Velpeau. Du pronostic et du traitement des kératites. (*Ibid.*, n° 95.)

» Bérard. Tumeur de la sclérotique. (*Ibid.*, n° 65.)

» — Des phénomènes qui surviennent après l'ablation du staphylôme. (*Ibid.*, n° 89.)

» — Du staphylôme pellucide de la cornée. (*Journ. de méd. et de chir. prat.*, août.)

» Desmarres. Leçons sur les abcès et ulcères de la cornée. (*Ibid.*, n° 72 et 73.)

» Hamilton. De l'abrasion de la cornée. (*Lond. and Edinb. monthly Journ. of med. Sc.*, mars.)

» Malgaigne. De l'abrasion de la cornée. (*Journ. de chirurg.*, avril et mai.)

» Staub. Beiträge zur Genesis des Staphyloma und der Hernia scleroticæ. (*Med. Correspodenzbl. bayr. Aerzte*, n°s 26-30, 41 et 42.)

» Arlt. Ueber das Hornhaut-Staphylom. (*Prager Vierteljahrschr.*, H. 2.)

» Gervis. Du traitement de la cornée conique. (*Lancet*, 26 oct.)

» Middlemore. Observations relatives à la cornée conique. (*Lond. med. Gaz.*, 26 janv.)

» Kissam. Kératoplastie chez l'homme. (*The New-York Journ. of the med. Sc.*)

» Plouvier. Kératoplastik. (*Allgem. med. cent. Zeit.*, n° 32).

» Feldmann. Nouvelles expériences sur la kératoplastie. (*Ann. d'Ocul.*, t. XI, p. 149, et t. XII, p. 255.)

1845. Walther (de). Ueber die Hornhautflecken. (*v. Walthers u. v. Ammon's Journ.*, t. IV, H. 1, u. 4.)

» — Ueber die Staphylome. (*Ibid.*, t. IV, H. 4.)

» Reinniger. Jod gegen Eisensplitter die ins Auge gedrungen sind. (*Ibid.*, t. IV, H. 1.)

» Kuechler. Eine neue operative Heilmethode der Hornhaut-Staphylome, etc. (*Ibid.*, t. IV, H. 2.)

» Tavignot. Études cliniques sur les maladies de la cornée. (*Journ. des conn. méd.-chir.*, mars, avril et juin. et Paris, in-8°, p. 23.)

» Steinberg. Ueber die Metamorphose des centralen Hornhaut-Staphyloms u. seine Operation dans. Fragmente zur Ophthalmiatrik. Mainz, in-8°, p. 145, 1 pl.

» Duerr. Cadmium sulphuricum gegen Hornhautflecken. (*Würtenb. med. Corresp.-Bl.* n° 17.)

» Schneider. Ueber das Augenfell (Pannus) u. dessen Behandlung. Berlin, in-8°, p. 16.

» Maclagan. Opacité congénitale de la cornée. (*Lond. and Edinb. monthly Journ. of med. Sc.*, juillet.)

» Magne. Mémoire sur les divers états pathologiques connus généralement sous le nom de taches de la cornée. (*Gaz. méd. de Paris*, n° 49, Paris, in-8°.)

» Hille. Inauguralabhandlung über die Erkentniss u. Entstehungsweise des Staphyloma corneæ, etc. Marbourg, in-8°, p. 29.

» Vallez. Brûlure de la cornée, occasionnée par un cigare allumé, perte de l'œil. (*Journ. de méd. de Bruxelles*, et *Ann. d'Ocul.*, t. XIV, p. 135.)

» Chappet. Encéphaloïde périsclérotical, extirpation. (*Ibid.*, p. 21.)

» Faria de Mattos. Remarques pratiques sur la kératite vasculaire, recueillies à la clinique de M. Cunier. (*Ibid.*, p. 58.)

» Pluviez. Nouvelles recherches sur la kératoplastie. (*Ibid.*, p. 93.)

» Malgaigne. Note sur les résultats d'une abrasion de la cornée, constatés deux ans après l'opération. (*Ibid.*, t. XIII, p. 211.)

1846. Walther (de). Beobachtungen einer Cornea conica (mit Abbildung). (*v. Walther's u. v. Ammon's Journ.*, t. V, H. 1.) Traduction par Binard (*Ann. d'Ocul.*, t. XV, p. 69 et 113).

1846. Fronmueller. Schneller Wiederersatz des Bindehautblättchens der Cornea. (*Ibid.*, t. VI, H. 2.)

» Arata. Des ulcérations de la cornée. (*Giornale di Torino*, juin.)

» Szokalski. Von den Trübungen der Hornhaut in histologischer Hinsicht mit Bezug auf Augenpraxis. (*Arch. f. phys. Heilk.*, H. 2.)

» Duval (d'Argentan). Rupture de la cornée par suite de l'extraction d'une dent, staphylôme, etc. (*Ann. d'Ocul.*, t. XV, p. 229.)

1847. Froebelius. Pannus vasculosus et ulcera corneæ, etc. (*Med. Zeit. Russland's*, n° 33.)

» Chelius. Ueber das Staphylom der Hornhaut. Heidelberg, in-8°, p. 90.

» Frericus. Ueber den feineren Bau u. das Wesen des opaken Hornhaut-Staphyloms. (*Hanover'sche Annalen*, juill. et août.)

» Szokalski. Recherches anatomiques sur le staphylôme de la cornée. (*Gaz. méd. de Paris*, n° 25.)

» — Das Abschaben der Hornhaut. (*Arch. f. phys. Heilk.*, t. VI, H. 5 et 6.)

» Hawraneck. Beiträge zur Pathologie der Hornhaut. (*Oest. med. Wochenschr.*, n°s 34 et 35.)

» Steinberg. Metamorphosen des centralen Hornhaut-Staphyloms u. seine Rückbildung durch die Operation. (*v. Walther's u. v. Ammon's Journ.*, t. VII.)

» Sichel. Considérations anatomiques et pratiques sur le staphylôme de la cornée et de l'iris. (*Arch. gén. de méd.*, juill. et août.)

» Pollac. Rupture de la cornée par un coup de fouet, suivie de tétanos. Mort. (*Dubl. Press*, n° 441.)

» Perez de la Flor. L'acupuncture contre les taies de la cornée. (*El Regenerador medico*, mars.)

» Tavignot. Opacité congénitale de la cornée coïncidant avec un arrêt de développement de l'iris. (*Ann. d'Ocul.*, t. XIII, p. 21.)

» — Note sur l'opacité pigmenteuse de la cornée. (*Ibid.*, p. 248.)

» Hairion. Examen de l'œil par l'épreuve des images, application de ce mode d'exploration à quelques maladies de la cornée. (*Ibid.*, p. 71.)

» Jacob. De l'inflammation de la cornée. (*Dublin med. Press.*, nov.)

1848. Pilz. Ueber die Gefässentwicklung in der Hornhautsubstanz mit besonderer Rücksicht auf die Entzündung u. Geschwürsbildung in derselben. (*Prager Vierteljahrsschr.*, t. V, H. 4.)

» Dufresse-Chassaigne. Sur la section des vaisseaux dans certains cas rebelles de kératite ulcéreuse. (*Union. méd.*, n° 69.)

» Balthazar. Ein Beitrag zur Diagnose u. Kur des Pannus oculi. (*Chir. Vereins. Zeitschr.*, t. III, H. 2.)

» Wilson. Des troubles de transparence de la cornée. (*Dubl. med. Press*, décembre.)

» Gornaz. Des anomalies congénitales des yeux et de leurs annexes. Lausanne, in-8°, p. 168.

» Sichel. Recherches sur la manière dont se fait la cicatrisation de la plaie après l'opération du staphylôme de la cornée et de l'iris par l'amputation totale ou partielle. (*Ann. d'Ocul.*, t. XIX, p. 21.)

» Fallot. Note sur l'inoculation de la matière blennorrhoïque dans le traitement du pannus. (*Ibid.*, t. XX, p. 91.)

1849. Duering. De sclerotide et staphylomate. Diss. in-4°, p. 26, 1 pl.

» Pilz. Die Hornhautexsudate. (*Prager Vierteljahrschr.*, t. VI.)

» Deval (Ch.). De l'opération du staphylôme de la cornée, considérée sous le rapport de son manuel et de ses suites. (*Ann. d'Ocul.*, t. XXI, p. 30.)

» — Nouvel exemple d'incrustations métalliques dans la substance de la cornée. (*Ibid.*, t. XXII, p. 19.)

1850. Hübsch. Du ramollissement de la cornée qui survient dans les maladies consomptives. (*Ibid.*, t. XXIII, p. 101.)

1850. Hairion. Staphylôme scléro-choroïdien, extirpation partielle du globe de l'œil. Etudes microscopiques sur le staphylôme en général. (*Ibid.*, t. XXIV, p. 60.)

» Stelwag v. carion. Zur Lehre von dem Hornhautgeschwüre u. seinen Folgezuständen. (*v. Walther's u. v. Ammon's Journ.*, t. IX, H. 4.)

» White Cooper. On conical cornea. London, in-8°, p. 29.

» — De la cornée conique. (*London. med. Journ.*, mai et juin, *Lancet*, janv. 1861.)

» Canton. Arcus senilis. (*Lancet*, 11 mai.)

» Hirschler. Ulcère de la sclérotique. (*Ungarische Zeitschr. für Natur- u. Heilk.*, n° 24.)

» Tavignot. De l'emploi du chlorure de sodium contre les ulcérations de la cornée. (*Journ. des conn. méd.-chir.*, mars.)

» Laugier. Nouveau signe pour reconnaître certaines déformations de la cornée. (*Union méd.*, n° 27.)

» — Abcès de la cornée, ouvert dans la chambre antérieure. (*Gaz. des hôp.*, n° 145.)

1851. Arlt. Die Krankheiten des Auges für prakt. Aerzte. Conjonctive et cornée. Prague, in-8°, p. 288, avec 1 pl.

» Münchmeyer. Staphyloma corneæ opaeum. (*Hanov. Corresp.-Bl.*, n°s 22 et 23.)

» Tavignot. Du traitement de la kératite interstitielle par la scarification des vaisseaux de la cornée. (*Ann. d'Ocul.*, t. XXV, p. 83.)

» — Traitement du staphylôme par la cautérisation et les ponctions répétées. (*Gaz. des hôp.*, n° 76.)

» Schlothauer. Einkapselung eines Steinchens in der Hornhaut. (*Med. Ztg. des V. f. Heilk. in Preussen*, n° 26.)

» Ammon (de). Neue ophthalmopathologische Untersuchung einer Cornea cornica. (*Deutsche Klinik*, n° 45.)

» Roser, Die Lehre vom Hornhaut-Staphylom, nach dem gegenwärtigen Standpunekte der Wissenschaft zusammmengefasst. Marbourg, in-4°, p. 44.

» Strube. Der normale Bau der Cornea u. die pathologischen Abweichungen in demselben. Diss. inaug. Würzbourg, in-8°, p. 31.

1852. Fröbelius. Zur Diagnose u. Therapie des Hornhautgeschwür's. (*Med. Ztg. Russland's*, n° 15.)

» Richardson. Coïncidence de l'arc sénile et d'une dégénérescence graisseuse du cœur. (*Med. Times and Gaz.*, janv.)

» Heymann. Ueber Bau u. Wesen des Hornhaut-Staphyloms. (*Prager Vierteljahrschr.*, t. IX, p. 4.)

» Pilz. Die Entzündung der Sclerotica. (*Ibid.*, t. IX, 4.)

» — Ueber Hypertrophie u. Atrophie der Sclerotica mit vorzüglicher Rücksicht auf Staphylombildung. (*Ibid.*, t. X, 2.)

» Voze Salomon. Corps étrangers de la cornée et abcès de la cornée. (*Prov. med. Journ.*, mars et mai.)

» Cappelletti. Anatomisch-path. Untersuchung einer Cornea conica. (*Wien. med. Wochenschr.*, n° 41.)

» Coccius. Ueber die Ernährung der Hornhaut- u. die Serum führenden Gefässe im menschl. Körper. Leipzig, in-8°, p. 177, avec 1 pl.

» Stellwag v. Carion. Die Ektasie des Schlemm'schen Kanal's. (*Wien. med. Zeitschr.*, t. VIII, n° 10.)

» Ammon (de). Acute Entstehung eines Scleralfungus mit gleichzeitigem Lungenfungus. (*Deutsche Klinik*, n° 14.)

» — Augen u. Augenlüderkrankheit in Folge einer Erweichung an der Ursprungsstelle des Trigeminus. (*Ibid.*, n° 20.)

» Bowman. Dépôt de matière terreuse au-dessous de l'épithélium de la cornée, (*Medical Times*, 11 sept.)

1852. Velpeau. Des ulcères de la cornée et de leur traitement par les cautérisations. (*Gaz. des hôp.*, n° 34.)

» Chassaignac. De l'extraction des corps étrangers de la cornée. (*Ibid.*, n° 56.)

1853. White Cooper. De l'inflammation de la sclérotique. (*Assoc. med. Journ.*, janv., et *Ann. d'Ocul.*, t. XXIX, p. 98.)

» Haskins. L'arc sénile est-il un indice de la dégénérescence graisseuse du cœur. (*Amer. Journ. of the med. Sc.*, p. 107.)

» Fabini. Des différents formes de staphylôme. (*Edinb. med. Journ.*, janv.)

» Midavaine. Des kératites intermittentes, etc. (*Arch. belg. de méd. mil.*, t. XIII, p. 521.)

» Nussbaum. Cornea artificialis. München, in-8°, p. 16, et *Deutsche Klinik*, n° 34.

» Pauli. Ueber Transplantatio Corneæ und über Dr Nussbaum's Cornea artificialis. (Landau, in-8°, p. 35, et *Deutsche Klinik*, n° 43.)

» Van Roosbroeck. Du pannus. (*Ann. d'Ocul.*, t. XXIX, p. 262.)

» Bowmann. Leçons sur l'anatomie de l'œil : de la sclérotique, de la cornée. (*Ibid.*, p. 230 et 233, t. XXX, p. 5.)

» Kuechler. Eine neue operative Heilmethode der sämmtlichen wahren Hornhaut-Staphylome, etc. Braunschweig, in-8°, p. 102.

» Deval (Ch.). Lésion de la cornée par l'acide sulfurique. (*Bullet. de thérap.*, décembre.)

» Herviez (P.). Du traitement du staphylôme. (*Gaz. méd. de Strasb.*, n° 11.)

» Szokalski. Trente-deux cas d'abrasion de la cornée transparente. (*Revue méd.-chir.*, déc.)

» Haynes Walton. De l'ablation de certaines opacités de la cornée. (*Med. Times and Gaz.*, nov.)

1854. Coursserant. Ulcérations de la cornée, hernie de l'iris, réduction par un nouveau procédé. (*Arch. d'ophth.*, t. II, p. 121.)

» Caffe. Ulcères de la cornée. Traitement. (*Ibid.*, t. II, p. 326.)

» Landerer. Untersuchung einer Verknöcherung in der Hornhaut. (*Arch. de Pharm.*, t. CXXIX, 2.)

» Nottingham (J.). Practical observations of conical cornea and on the short sight and other defects on vision connected with it. London, in-8°.

» Warlomont. Du pannus et de son traitement avec trente observations de la cure radicale de cette affection par l'inoculation blennorrhagique. Bruxelles et Paris, in-8°. (Extrait des *Ann. d'Ocul.*, t. XXXII, p. 53.)

» Wyngaarden (H. v.). Ueber die Anwendung der von Donders erfundenen stenopäischen Brillen zur Verbesserung des Sehvermögens bei Trübungen der Hornhaut. (*Arch. f. Ophth.*, t. I, A. 1, p. 251, et Diss. in-8°. Trajecti ad Moenum.)

» Graefe (A. de). Zwei Fälle von Kerektasien. (*Ibid.*, p. 297.)

» — Neuroparalytische Hornhautaffection. (*Ibid.*, p. 306.)

» — Fall von fötaler Hornhautperforation. (*Ibid.*, p. 351.)

» — Zwei Sectionsbefunde bei Sclerotico-Choroiditis u. Bemerkungen über die Krankheit. (*Ibid.*, p. 390.)

» Withe Cooper. De la rupture de la sclérotique et de la perte du cristallin. (*Ann. d'Ocul.*, t. XXXII, p. 167.)

» Breithaupt. Chronische Entzündung der Descemet'schen Haut. (*Med. Zeit. des V. f. Heilk. in Preussen*, n° 39.)

» Wilde. Des vésicules de la cornée. (*Med. Times and Gaz.*, n° 192.)

» His. Untersuchung krankhaft veränderter Hornhaüte. (*Virchow's Arch.*, t. VI, p. 557.)

1855. Fronmueller. Ueber die angebornen Hornhautverdunkelungen. (*Prager Vierteljahrschr.*, t. XII, 1.)

» Canton (Ed.). De l'arc sénile et de la dégénérescence graisseuse de la cornée. (*Lancet*, juillet, août, sept. et oct.)

1855. Kuechler. Zur Circumcision des Augapfels. (*Deutsche Klinik*, nos 15 et 32, 1856.)
» — Vom Staphylom der Hornhaut u. dem des Ciliarkörpers. (*Ibid.*, n° 18.)
» Walter. De var. oper. method. ad corneæ staphyloma rad. tollendum prol. us. Dorpat, in-8°, p. 64.
» Angelon (E. A.). Hypertrophie de la cornée transparente, staphylôme pellucide. (*Gaz. des hôp.*, n° 24.)
» Henschel. Primæres Carcinoma melanoides corneæ. (*Zeitschr. d. V. f. Heilk. in Preussen*, n° 46.)
» Gosselin. De l'ophthalmie produite par la chaux. (*Arch. gén. de méd.*, nov.)
» Santlus. Zur Anatripsis Corneæ. (*Deutsche Klinik*, n° 4.)
» Chassaignac. D'une forme particulière d'ulcération de la cornée consécutive à une débilité générale. (*Gaz. des hôp.*, n° 26.)
» Haynes Walton. Opacification de la cornée et traitement chirurgical. (*Med. Times and Gaz.*, n° 268, août.)
» Davis. Du traitement chirurgical des opacités de la cornée. (*Amerc. Journ. of med. science*, oct.)
» Tavignot. De la guérison rapide des maladies de la cornée au moyen d'une opération. (*Gaz. des hôp.*, n° 121.)
» Velpeau. Staphylôme pellucide avec cataracte. (*Ibid.*, p. 115.)
» Graefe (A. de). Nachträgliche Bemerkungen über Sclerotico-Choroidites. (*Arch. f. Ophthalm.*, t. I, A. 2, p. 307.)
» — Notiz über Bläschenbildung auf der Hornhaut. (*Ibid.*, t. II, A. 1, p. 206.)
» — Ueber die Lage der Ciliarfortsätze bei Ausdehnung der Sclera. (*Ibid.*, p. 242.)
» Quadri (Alex.). Recherches et observations sur les tubes cornéens. (*Ann. d'Ocul.*, t. XXXIII, p. 153.)
» — De l'opération du staphylôme partiel de la cornée. (*Ibid.*, t. XXXIV, p. 14.)
1856. Rosas (de). Eine nach jedesmaligem Schlafe niederkehrende Trübung der Hornhaut. (*Wien. med. Wochenschr.*, n° 3.)
» Canton (Ed.) De l'arc sénile. (*Lancet*, mars.)
» His (W.). Beiträge zur normalen u. path. Histologie der Cornea. Basil, in-8°.
» Stelwag (v. Carion). Ueber die Behandlung der Hornhautgeschwüre. (*Wien. med. Zeitschr.*, n° 3 u. 4.)
» Trousseau. Du ramollissement de la cornée dans les fièvres putrides. (*Arch. gén. de méd.*, avril, et *Gaz. des hôp.*, n° 43.)
» Follin. Du perchlorure de fer dans la kératite panniforme. (*Archiv. gén. de méd.*, avril.)
» Danuer (L.). De l'arc sénile et de ses rapports avec la dégénérescence graisseuse du cœur. (*Ibid.*, oct.)
» Denucé. Du staphylôme opaque de la cornée. (*Gaz. des hôp.*, n° 65.)
» Taylor (H.). D'une forme particulière de scléritis. (*Edinb. med. Journ.*, mai.)
» Castorani (R.). De la kératite et de ses suites. Paris, in-8°, p. 147.
» Fallot. De la kératite et de ses suites. (*Bull. de l'Acad. royale de Belg.*, t. XV, p. 7.)
» Hirschler. Malacie der Hornhaut. (*Wien. med. Wochenschrift*, nos 39-41.)
» Boult (E.). De l'inflammation de la sclérotique. (*Ass. Journ.*, n° 204, nov.)
» Browne (S.). De quelques affections de la cornée (*Dubl. med. Journ.* août.)
» Heymann. Zur Sclerotico-Choroiditis posterior. (*Arch. f. Ophthalm.*, t. II, A. 1, p. 131.)
» Roser. Ueber die Hypopyon-Keratites. (*Ibid.*, p. 151.)
» Nussbaum. Die Behandlung der Hornhauttrübungen mit besonderer Berücksichtigung der Einsetzung einer künstlichen Hornhaut. München, in-8°, p. 58.
1857. Carden (H. D.). Observations de cornée conique. (*Brit. med. Journ.*, janv.)

1857. Canton (Ed.). De l'arc sénile et de sa coexistence avec la phthisie. (*Lancet*, july et sept.)

» Lepine (M.). Recherches médicales sur la propriété absorbante des cornées et ses applications au traitement des maladies des yeux. (Paris, in-8°, et *Rev. méd. franç. et étrang.*, 15 mars.)

» Sichel. Du staphylôme de la choroïde et du corps ciliaire. (*Union méd.*, n°s 79 et 80.)

» Williams (E.). Observation de pannus trachomateux guéri par l'inoculation. (*Cincinnati observat.*, août.)

» Agnew (C. H.). Guérison d'opacités de la cornée par une opération. (*New-York med. Journ.*, sept.)

» Castorani. De l'arc sénile. (*Journ. des conn. méd.*, n° 6, et *Journ. méd. de Brux.*, janv.)

» Jones (Wharton). De la cornée conique, etc. (*Med. Times and Gaz.*, déc.)

» Wedl. Ueber Fettbildung der Hornhaut, Sclerotica u. Choroidica, etc. (*Wochensch. der k. k. Ges. der Aerzte zu Wien*, n° 23.)

» Rivaud-Landrau. Pannus vasculaires, inoculation blennophthalmique. (*Ann. d'Ocul.*, t. XXXVII, p. 11.)

» Weesmael (van). Inoculation blennorrhagique, etc. (*Ibid.*, p. 21.)

» Carron du Villards. Nouveau procédé pour l'amputation des staphylômes de la cornée, etc. (*Ibid.*, t. XXXVIII, p. 217.)

» Quadri (Alex.). De l'ulcère de la face interne de la cornée. (*Ibid.*, p. 179.)

» Donders. Imbibitions Erscheinungen der Hornhaut u. Sclerotica. (*Arch. f. Ophthalm.*, t. III, A. 1, p. 166.)

» Graefe (A. de). Ueber die Entstehung der Netzhautablösung nach perforirenden Scleralwunden. (*Ibid.*, t. III, A. 2, p. 391.)

» — Ueber eine eigenthümliche Erhaltung des Sehactes bei totaler Opacität der Cornea. (*Ibid.*, p. 405.)

» — Zur neuroparalytischen Ophthalmie. (*Ibid.*, p. 426.)

» Lelièvre. Des ulcérations de la cornée. Thèse de Paris, in-4°.

1858. Arlt. Ueber den Druckverband bei Augenentzündungen. (*Wien. Med. Zeitschr.*, n° 10.)

» Binard. De l'occlusion des paupières dans la kératite. (*Arch. de méd. belg.*, sept. et oct.)

» Borelli. Du staphylôme et de son traitement par la ligature. (*Giorn. d'Ophth. It.*, t. I, n°s 1 et 3.)

» Doumic. Du traitement du staphylôme par la ligature modifiée. (*Bullet. de thérap.*, juin.)

» Chelius (fils). Zur Lehre von den Staphylomen des Auges. Heidlb., in-8°, p. 80.

» Rehm (T. Guil.). De obscurationibus corneæ punctatis post iritidem. Diss. inaug. Lipsiæ, in-8°, p. 30.

» Haynes-Walton. Abcès de la cornée, onyx, hypopion. (*Brit. med. Journ.*, juin.)

» Berne (A.). De l'importance des scarifications de l'œil dans les cas de nébulosités vasculaires de la cornée transparente. Lyon, in-8°, p. 19.

» Chassaignac. Hydropisie de la membrane de Descemet. (*Presse med.*, 21.)

» Martin. (Wm.). Kératite varioleuse. (*Brit. med. Journ.*, sept.)

» Noizet. Du staphylôme postérieur. (*Gaz. hebd.*, n°s 17, 21 et 23 ; Thèse de Paris, in-4°.)

» Bourdach. Ueber Hornhaut-Staphylome. (*Königsb. med. Jahrb.*, t. I, p. 234.)

» Coccius. Die Neubildung von Glashaüten im Auge. Leip., in-4°, p. 22, 1 pl.

» Sperino. De l'utilité de l'iridectomie dans le traitement du staphylôme. (*Giorn. d'Ophthalm.*, n° 3.)

» Torri. De la guérison du pannus par l'inoculation blennorrhagique. (*Ann. d'Ocul.*, t. XXXIX, p. 127.)

1858. Guepin (de Nantes). Staphylôme de la cornée et de la sclérotique guéri par la méthode du Dr Borelli. (*Ibid.*, p. 162.)
» Windsor. Vésicules de la cornée. (*Ibid.*, t. XL, p. 137.)
» Ritter (Ch.). Zur path. Anatomie des Pannus. (*Arch. f. Ophthal.*, t. IV, A. 1, p. 355.)
» Graefe (A. de). Ueber Iridectomie bei Keratoconus. (*Ibid.*, t. IV, A. 2, p. 271.)
» Hutchinson (Jonathan). On the different forms of inflammation of the eye consequent on inherited syphilis (chronic interstitial keratitis). (*Ophthal. Hosp. Rep.*, n° V, p. 229.)
1859. Richardson (B. W.). Du staphylôme de la cornée. (*Dubl. med. Journ.*, févr.)
» Nélaton et Péan. Du kératome, tumeur particulière de la cornée. (*Gaz. des hôp.*, n° 53.)
» Ritterich (Fr.). Die Hornhautbeere, Staphylom der Hornhaut. Leipzig, in-4°, p. 30, 6 pl.
» Toland. Staphylôme de la sclérotique. (*Pacif. Journ.*, n° 10.)
» Landsberg. De ophthalmiæ neuroparalyticæ natura et causis. Diss., Berolini, in-8°, p. 29.)
» Junge. Eigenthümliche Form von Keratitis mit coincidirender Trigeminus-Parese. (*Arch. f. Ophthalm.*, t. V, A. 2, p. 191.)
» White-Cooper. On Wounds and injuries of the Eye. London, in-8°, p. 325, 3 pl.
» Hulke. Injuris causing rupture of the eyeball. (*Ophthalm. Hosp. Rep.*, n° VI, p. 298.)
» Williams (John). Melanotic tumors external to the sclerotic. (*Ibid.*, n° IX, p. 120.)
» Bowman. On conical cornea and its treatement by operation. (*Ibid.*, p. 154.)
» Taylor (Hilbert). Forme particulière de scléritis. (*Brit. med. Journ.*, 10 sept.)
» Caire. Guérison d'un staphylôme pellucide double. (*Giorn. di med. milit. Sard.*, n° 32, et *Ann. d'Ocul.*, t. XLIII, p. 184.)
1860. Laffore (de Bourrousse). Des taches de la cornée et des moyens de les faire disparaître. Paris, in-8°, p. 36.
» Mac-Murdo. Arc sénile faisant obstacle à la vision. (*Med. Times and Gaz.*, 15 déc.)
» Hesser (Ant.). Fälle von Keratites vesicularis, etc. (*Wien. med. Zeitschr.*, n° 21.)
» Botto. Staphylôme pellucide traité avec succès d'après le procédé de Tyrrel modifié. (*Giorn. d'Ophthalm. Ital.*)
» Laurence (Z.). Sclérotite aiguë avec iritis. (*Brit. med. Journ.*, 16 juin.)
» Stanley. Deux cas de kératite interstitielle et configuration particulière des dents consécutive à la syphilis héréditaire. (*Med. Times and Gaz.*, 9 juin.)
» Lawson (G.). Deux cas de kératoconus opérés avec succès. (*Lancet*, 10 sept.)
» Just (O.). Staphyloma corneæ et sclroticæ, enucleatio bulbi, anatomische Untersuchung. (*Oest. Zeitschr. f. pract. Heilk.*, t. VI, p. 31.)
» — Fall von Malacia corneæ. (*Ibid.*, n° 48.)
» Noyes (H.). Sclerotico-choroïditis posterior. (*New-York med. Journ.*, mars, p. 186.)
» Square (W.). De l'opération du staphylôme. (*Brit. med. Journ.*, 29 sept.)
» Pertussio. De la guérison du staphylôme par la ligature. (*Bullet. de thérap.*, 30 sept.)
» Heusser. Die Einheilung einer cornea artificialis. (*Oest. Zeitschr. f. prakt. Heilk.*, n° 26.)
» Kuechler. Die Operation der Querspaltung des Staphyloma der Hornhaut. (*Deutsche Klinik*, n° 41.)
» Critchett. Formation d'une pupille artificielle dans le kératoconus. (*Brit. med. Journ.*, 31 mars.)

1860. Pollak. Behandlung des Pannus vascularis in Persien. (*Oest. Zeitschr. f. pract. Heilk.*, n° 52.)

» Galligo. Sur la kératite provenant de syphilis héréditaire. (*Gaz. méd. de Lyon*, p. 113, et *Ann. d'Ocul.*, t. XLIII, p. 185.)

» Hulke. Clinical and anatomical observations. Dissections of staphyloma. (*Oph. Hosp. Rep.*, n° 13, p. 69.)

» Graefe (A. de). Zur Therapie der chronischen Keratitis. (*Arch. f. Ophth.*, t. VI, A. 2, p. 164.)

» Weber (Ad.). Ueber Bläschen-Bildung auf der Hornhaut. (*Ibid.*, t. VII, A. 1, p. 60.)

» Liebreich. Ueber Veränderungen an der Papille bei sklerectasia posterior. (*Ibid.*, t. VII, A. 2, p. 124.)

1861. Fano. Staphylôme transparent sphérique de la cornée. (*Gaz. des hôp.*, n° 39.)

» Hasner (de A.). Klinische Vorträge über Augenheilkunde. Abth. 1, *Krankheiten der Sclera*, etc. Prag, in-8°.

» Junge. Ueber Eiterbildung an der Descemet'schen Haut. (*Virchow's Arch.*, t. VIII, p. 114.)

» Secondi (Ricc.). Memoria clinica sulla sclero-corioideite posteriore. Torino in-8°, et *Giorn. d'Ophth. Ital.*, 1860.

» Fetzer. Ulcus corneæ cum hypopio, etc. (*Wien. med. Halle*, n° 5.)

» Kittel (Ant.). Hornhaut-Staphylom nach akuter Bindehaut-Blennorrhœ, etc. (*Allg. Wien. med. Zeitg.*, n° 19.)

» Philipeaux. Du traitement des taches de la cornée par le galvanisme. (*Bull. de thérap.*, avril.)

» Langhans (Ch.). Das Gewebe der Hornhaut im normalen u. path. Zustande. (*Zeitschr. f. pathol. Med.*, t. XII, p. 1.)

» Wordworth. Ulcère perforant de la cornée, etc. (*Lancet*, 14 oct.)

» Prael (F.). Angeborne Hornhautverdunkelung. (*Deutsche Klinik*, n° 15.)

» Berlin. Hornhautfistel, Heilung durch Transplantation der Conjunctiva. (*Würt. Corresp.-Bl.*, n° 40.)

» His (W.). Das Verhalten des Salpeters. Silberoxydes zur Hornhaut. (*Virchow's Arch.*, t. XX, p. 207.)

» Holler. Fælle von angeborner Syphilis mit gleichzeitiger Deformität der oberen Scheidezähne. (*Bayer. ärztl. Intelligenzbl.*, n° 7.)

» Niemetschek. Beiträge zur path. Histologie des Auges. (Tumeur de la cornée et de la sclérotique.) (*Prager Vierteljahrschr.*, t. LXXII, p. 104.)

» Coursserant. De la ponction de la chambre postérieure dans certaines affections graves de la cornée. (*Gaz. des hôp.*, p. 480, et *Ann. d'Ocul.*, t. XLVI, p. 218.)

» Argilagos. Rupture par contre coup de la sclérotique et ptosis traumatique incomplet. (*Gaz. des hôp.*, p. 454, et *Ann. d'Ocul.*, t. XLVI, p. 223.)

» Althof. Auflagerungen auf die Lamina elastica anterior. (*Arch. f. Ophth.*, t. VIII, A. 1, p. 126.)

» Heddaeus. Ueber Stahl- u. Steinstückchen auf der Hornhaut. (*Ibid.*, p. 307.)

» Weber (Ad.). Ein Beitrag zur Lehre von den Hornhautabscessen. Nekrotische Hornhautabscesse. (*Ibid.*, p. 337.)

» Mueller (H.) et Bolling Pope. Absperrung des Conjunctivalsackes mit dauernder Hornhautfistel. (*Würzb. med. Zeitschr.*, t. II, 5 et 6, p. 354.)

» Wells (Sœlberg). Case of remarkable blood effusion into the lamellated cornea following a wound. (*Ophth. Hosp. Rep.*, n° 1, p. 171.)

1862. Rittemann. Staphyloma corneæ. (*Spitals Zeitg.*, n° 4.)

» Furnari. De la tonsure conjonctivale et de son efficacité contre les lésions panniformes de la cornée. (*Gaz. de Paris*, n°s 4, 6, 8, 10, 12, 14, et Paris, in-8°.)

» Wordsworth. Staphylome post. syphilis secondaire. (*Brit. med. Journ.*, 3 mai.)

1862. Schiess-Gemuseus. Sklerektasis in der Gegend des Ciliarkörpers, etc. (*Virchow's Archiv*, t. XXIV, n° 6.)

» Ammon (Fr. de). Illustrerte path. Anatomie der menschl. Cornea, Sklera, Choroïdea u. der optischen Nerven. Nach dem Tode des Vfs. heraus gegeben von Dr G. H. Warnatz. Leipzig, folio VIII, p. 41, 8 pl.

» Abbate. De la formation d'une cornée artificielle. (*Bullet. de thérap.*, nov., p. 474, et *Compte rendu du Congr. ophth.*, p. 171.)

» Castorani. Mémoire sur les causes des taches de la cornée. Paris, in-8°, p. 14, et *Gaz. des hôp.*, n° 126.

» Fronmueller. Ueberhäutung der Hornhaut, etc. (*Memorabilien*, VII, nos 9 et 10.)

» Laurence (Z.). De la sclérotite et de l'iritis. (*Edinb. med. Journ.*, VIII, p. 492, déc.)

» Simrock. Eigenthümliches Hornhaut- und Scleralleiden bei Diabetes insipidus. (*Würzb. med. Zeitsch.*, t. III, p. 412.)

» Alessi (de Gualtieri). Ossification de la membrane de Descemet. (*Ann. d'Ocul.*, t. XLVII, p. 40.)

» Wells (S.). The beneficial effect of the insufflation of calomel in certain diseases of the eye. (*Ophth. Hosp. Rep.*, n° 4, p. 317.)

» — Case of congenital dermoid tumor at the edge of each cornea. (*Ibid.*, p. 332.)

» Hulke (W.). Congenital dermoid tumor upon the cornea and sclerotic, ditto upon the sclerotic. (*Ibid.*, p. 333 et 334.)

» — Two cases of conical cornea treated by iridodesis. (*Ibid.*, p. 338.)

» Fœrster. Ophthalmologische Beiträge (Métamorphopsie dans la sclérochoroïdite). Breslau, in-8°, p. 128.

1863. Carter (Rob.). De l'iridectomie dans les ulcérations destructives de la cornée. (*Med. Times and Gaz.*, 16 mai.)

» His (W.). Ueber die Einwirkung des Salpeters. Silberoxydes auf die Hornhaut (*Schweiz. Zeitschr. f. Heilk.*, t. I, p. 1.)

» Marheinecke (C.). De keratocono. Inaug. diss. Berlin, in-8.

» Zimmermann (G. A.). Ueber die Heilung des Pannus durch Impfung. Inaug. diss. Leipzig, in-8°.

» Sæmisch. Ueber Anwendung der feuchten Wärme bei Erkrankungen des Auges. (*Klin. Beob. Wiesbaden*, et *Memoriab*, t. VIII, p. 3 et 4.)

» Walton (H.). On conical cornea. (*Brit. med. Journ.*, 20 juin.)

» — Syphilome de la cornée et de la sclérotique. (*Med. Times and Gaz.*, 12 sept.)

» Schies-Gemuseus. Zur path. Anatomie des Keratoglobus. (*Arch. f. Ophthalm.*, t. IX, A. 3, p. 171.)

» Magne. Ablation des corps étrangers de la cornée. (*Gaz. des hôp.*, n° 108.)

» Watson (Spencer). Ulceration of the cornea and hypopion, paracentese of the cornea. (*Med. Times and Gaz.*, 3 oct.)

» Geissler u. Zander. Die Verletzungen des Auges. Leipzig, in-8°, p. 304.

» Graefe (A. de). Ueber die Erregung eitriger Choroïditis zur Erhaltung des Bulbus. (*Arch. f. Ophthalm.*, t. VIII, A. 2, p. 105.)

» — Ueber den Druckverband. (*Ibid.*, p. 111.)

» Critchett (G.). On Abscission in Staphyloma. (*Ophthalm. Hosp. Rep.*, t. V, p. 1, et *Ann. d'Ocul.*, t. XL, p. 306.)

« Bader (C.). On Syndectomy. (*Ophth. Hosp. Rep.*, n° 5, p. 19.)

» Marsdin (F.). On Keratitis. (*Ibid.*, p. 31.)

» Lawson. On Peritomy. (*Ibid.*, p. 64.)

» Heymann. Neuroparalytische Augenentzündung. (*Klin. Monatsbl.*, t. I, p. 204.)

» Laurence (Z.). Corneitis interstitialis in utero. (*Ibid.*, p. 351.)

1864. Businelli. Fistule chronique et aplatissement de la cornée, occlusion de la pupille, etc. (*Ann. d'Ocul.*, t. LI, P. 30.)

1864. Snellen (H.). L'ophthalmie neuroparalytique consécutive à des lésions de la cinquième paire. (*Nederl. Tydsch.*, t. VIII, p. 177, *Ann. d'Ocul.*, t. LIII, p. 178, et *Klin. Monatsbl.*, t. II, p. 242.)

» Niemetschek. Ueber die Gefässbildung bei Keratitcs. (*Prager Vierteljahrschr.*, XXI, p. 48.)

» Schiess-Gemuseus. Zur pathol. Anatomie des Hornhaut-Staphyloms. (*Schweiz. Zeitschr. f. Heilk.*, t. III, 1 et 2, p. 35.)

» Steffan. Medularcarcinom der Cornea. (*Klin. Monatsbl.* t. II, p. 81.)

» Szokalski. Papillom der Cornea. (*Ibid.*, p. 326.)

» Magni. Sarcome de la cornée. (*Ebdom. clinico* et *Ann. d'Oc.*, t. LI, p. 223.)

» Meyer (E.). Du staphylôme postérieur de la sclérotique, scléro-choroïdite, etc. (*Gaz. des hôp.*, n° 104.)

» Loeschner. Organische Veränderungen an der Hornhaut während des Verlaufs einer Allgemeinerkrankung der Kinder. (*Jahrb. f. Kinderheilk.*, t. VII, p. 3.)

» Windsor. Note on the terms sclera and sclerotica. (*Ophth. Rev.*, juill , p. 149.)

» Williams (John). Lésion de l'œil avec perte complète de l'iris et du cristallin, formation d'une *fistule de la sclérotique* avec conservation complète de la vue. (*Dubl. med. Journ.*, août, p. 250.)

» Hutchinson (John). Cases illustrating the connexion of the fifth nerve with the nutrition of the eye-ball. (*Ophth. Hosp. Rep.*, n° 2, p. 189.)

» Watson (W.). On the interst. keratitis of inherited syphilis. (*Ibid.*, n° 3, p. 291.)

» — On the phlyctenular keratitis and vascular ulcers of the cornea, and of the use of seton in these cases. (*Ibid.*, p. 301.)

1865. Fano. Du traitement des taches de la cornée par la galvanisation. (*Presse méd.*, t. XVII, n° 3.)

» Gritti (Rocco). Staphylôme partiel de la cornée guéri par la ligature partielle. (*Gazz. Lomb.*, n° 2, et *Ann. d'Ocul.*, t. LV, p. 93.)

» Hasner (v. A.). Klinische Vorträge über Augenheilkunde. 2 Abth., Krankheiten der Hornhaut. *Prag*, in-8°, p. 117.

» Lawson. Rupture of the eye through the sclerotique. (*Med. Times and Gaz.*, 3 juin.)

» Giraud-Teulon. Note sur l'emploi du calomel à la vapeur dans les affections superficielles de la cornée. (*Ann. d'Ocul.*, t. LIV, p. 257.)

» Giordani Nicola et Vignola. Méthode de la ligature du staphylôme cornéen selon Borelli, etc. (*Giorn. d'Ophth. Ital.*, et *Ann. d'Ocul.*, t. LV, p. 101.)

» Szokalski. Hyperplasie de la cornée. (*Ibid.*, p. 209.)

» Leber. Untersuchungen über den Verlauf u. Zusammenhang der Gefässe im menschlichen Auge. (*Arch. f. Ophthalm.*, t. XI, A. 1, p. 1.)

» — Ueber die Lymphwege der Hornhaut. (*Klin. Monatsbl.*, t. III, p. 356.)

» Schiess-Gemuseus. Zur path. Anatomie des vord. Scleralstaphyloms, etc. (*Ibid.*, t. XI, A. 2, p. 1.)

» Pomeroy. Plaie de la sclérotique réunie par suture. (*Bost. med. and surg. Journ.*, t. LXXIII, p. 216.)

» Callochi. Remarques sur l'étiologie et le trait. des kératites. Nantes, in-8, p. 16.

1866. Berlin. Exstirpation eines fremden Körpers aus der Sclera in der Gegend des hinteren Poles, etc. (*Klin. Monatsbl.*, t. IV, p. 81.)

» Elessig. Fall von Keratitis neuroparalytica. (*Petersb. med. Zeitschr.*, t. X, n°s 4 et 5.)

» Flarer (Giulio). De l'usage du séton dans la guérison de l'exophthalmie et du staphylôme cicatr. complet de la cornée. (*Il Morgagni*, t. VIII, n° 6.)

» Rothmund (Aug.). Ueber subconjunctivale Injection von Kochsalzlösungen zur Beförderung der Resorption von Hornhautexsudaten. (*Klin. Monatsbl.*, t. IV, p. 161.)

» Waidele (Camill.). Ueber die Entzündungsprocesse der Cornea. (*Memorabilien*, IX, 5.)

» Purser. Anatomie path. du staphylôme. (*Dubl. med. Journ.*, nov., et *Ann. d'Ocul.*, t. LVII, p. 192.)

1866. Jelapi. Nuovo metodo del Prof. Castorani per operare lo staftloma opaco della cornea. (*Giorn. d'Ophth. Ital.*, t. IX, p. 189.)
» Lainati (Carlo) et Visconti (Achille). Tumeur congénitale de la cornée et de la sclérotique. (*Ann. univ.*, nov., p. 382.)
» Iwanoff. Beitrag zur path. Anatomie des Hornhaut- u. Linsenepithels. (*Klin. Beobachtungen aus der Augenheilanstalt zu Wiesbaden.* Wiesbaden, p. 126.)
» Streatfeild (J. F.). A lecture on posterior staphyloma with special reference to two singular cases. (*Ophth. Hosp. Rep.*, t. V, p. 113.)
» Schalygen (C.). Ueber Hornhaut-Epithel u. besonders über Vermehrung der Zellen desselben. (*Arch. f. Ophth.*, t. XII, A. 1, p. 83.)
» Graefe (A. v.). Zur Heilung des Keratoconus. (*Ibid.*, t. XII, A. 2, p. 215.)
» — Hornhautverschwärung bei infantiler Encephalitis. (*Ibid.*, p. 250.)
» Neumann (E.). Ein Fall von Markschwamm der Sclerotica. (*Ibid.*, p. 278.)
» Wecker. Du traitement des fistules de la cornée (*El Pabellon medico* (de Madrid), 21 sept., et *Ann. d'Ocul.*, t. LVI, p. 304.)
» Giraud-Teulon. Du mécanisme de la production et du développement du staphylôme postérieur et de ses rapports avec l'insuffisance des muscles droits internes. (*Ann. d'Ocul.*, t. LVI, p. 202.)
» Schroeter (Paul). Zur Entstehung der traumatischen Skleralruptur. (*Klin. Monatsbl.*, t. IV, p. 242.)
1867. Bussinelli. Vegetazioni carnose peduncolate alla superficie anteriore della cornea. (*Giorn. d'Ophth. Ital.*, t. X, p. 18.)
» Hoering. Kleinere Mittheilungen aus der Augenheilanstalt in Ludwigsburg (rupture de la sclérotique). (*Würt. Corresp.-Bl.*, 14 févr.)
» Simi (Andreas). Sloughing of the cornea in conjunction with paralysis of the fascial and ocular nerves. (*Ophth. Review*, avril, p. 278.)
» Schiess-Gemuseus. Scleral- u. Cornealverletzung, Entfernung des Linsensystems u. der Iris, Heilung mit theilweiser Erhaltung des Sehvermögens, Doppelschnittwunde der Sclerotica, etc. (*Klin. Monatsbl.*, t. V, p. 82.)
» Mooren. Ophthalmiatrische Beobachtungen Krankheiten der Hornhaut u. der Sclera. Berlin, p. 84 et p. 111.
» Borelli, Osservatione di staphiloma totale opaco conico curato col metodo della legatura. (*Giorn. Ophth. It.*, *Fasc.* 3° et 4°, p. 85.)
» — Osservazione di tumore perisclerotical (*Ibid.*, *Fasc.*, 5° e 6° p. 160.)
» Gatteschi. Dell' Iridectomia impiegata como mezzo curativo della fistola della cornea, etc. (*Ibid.*, *Fasc.* 3° e 4°, p. 13.)
» Niemetschek. Ueber den Pannus. (*Prag. Vierteljahrschr.*, t. XCIV, p. 28.)

MALADIES DE L'IRIS.

ARTICLE PREMIER.

HYPÉRÉMIE DE L'IRIS.

Lorsque l'iris, à la suite d'une irritation quelconque, est hypérémié, les parties parcourues par les vaisseaux nourriciers de cette membrane présentent des modifications : ce sont, en particulier, les parties antérieures de la choroïde et le tissu épiscléral voisin de la cornée dans lequel courent les vaisseaux ciliaires antérieurs. (Voy. page 246). Les variations survenues

dans l'afflux sanguin qui se fait dans les parties antérieures de la choroïde échappent même à l'examen ophthalmoscopique, tandis que la congestion anomale des vaisseaux du tissu épiscléral s'aperçoit nettement par suite de l'injection périkératique. Comme premier symptôme de l'hypérémie de l'iris, on trouve donc cette injection plus ou moins accusée, sans qu'aucune altération de la cornée en explique la présence : on peut même dire que, lorsque l'injection périkératique est très-prononcée par le fait d'une altération de la cornée, elle coïncide presque toujours avec une hypérémie de l'iris.

Un second symptôme de l'hypérémie de l'iris est la décoloration de cette membrane. Les diverses couleurs que présente ce voile membraneux se modifient par la surad lition d'une nuance rouge jaunâtre. Ainsi le bleu devient légèrement verdâtre, le brun prend une teinte rousse et le gris bleuâtre se transforme en un jaune verdâtre particulier. Les changements de coloration sont quelquefois bien plus tranchés dans les cas de simple hypérémie de l'iris que dans l'inflammation franche de cette membrane ; car, dans ce dernier cas, les exsudats versés à sa surface et dans l'humeur aqueuse, et les métamorphoses que subit le tissu, donnent lieu à des changements de coloration d'une autre sorte, tandis que l'humeur aqueuse reste parfaitement transparente dans le cas de simple hypérémie, et permet d'apprécier les moindres différences survenues dans la coloration de l'iris. Il ne faut qu'un trouble à peine sensible de ce milieu pour rendre cet examen fort difficile (1).

Nous devons encore signaler un changement de coloration de l'iris qui ne s'observe que dans les cas d'hypérémie très-chronique. Il consiste dans une diminution du contenu pigmentaire des cellules du stroma, analogue à celle que l'ophthalmoscope permet de voir dans la choroïde. Pour que ces changements s'effectuent, il faut que la circulation ait été notablement troublée pendant un temps assez long. La modification qui en résulte se manifeste par une teinte grisâtre qui altère le brillant de l'iris. En même temps, on peut observer une atrophie des cellules pigmentaires de l'uvée, au pourtour de la pupille dont les bords perdent leur coloration foncée et leur régularité.

Un troisième symptôme caractéristique de l'hypérémie de l'iris est la paresse avec laquelle il se contracte. En outre, il offre une résistance anomale à l'action des mydriatiques.

(1) Nous rappelons ici les changements de couleur que l'iris prend lorsque des épanchements considérables de sang se sont faits dans son voisinage, soit dans le tissu épiscléral périkératique, soit dans la chambre antérieure, ou les couches antérieures du corps vitré. Au moment où le sang se résorbe, l'iris, surtout dans des yeux clairs, prend une teinte verdâtre qui est parfois très-accusée.

Toutes les irritations directes de l'œil et de ses annexes peuvent amener, nous le savons, une contraction de la pupille. L'instillation d'un caustique faible nous en donne aisément la preuve. Dans les cas d'hypérémie, qui sont le plus souvent le résultat d'une irritation directe de l'œil, la pupille se trouve contractée. Aussi l'atropine n'agit que lentement, et la pupille ne se dilate pleinement qu'à la suite d'instillations répétées de ce mydriatique.

Étiologie. — L'hypérémie de l'iris se rencontre dans tous les cas où les membranes internes ou externes de l'œil se congestionnent fortement. Ainsi elle ne manque jamais, quand une congestion aiguë de la choroïde s'est développée surtout dans les parties antérieures de cette membrane. Tandis qu'il peut exister au pourtour du nerf optique des inflammations de la choroïde qui restent sans influence sur le degré de vascularisation de l'iris, on ne voit guère survenir des inflammations étendues de la choroïde ou de la rétine, un décollement rétinien considérable, sans hypérémie de l'iris. Cela s'explique du reste aisément par la distribution particulière du système artériel.

On l'observe encore fréquemment dans l'inflammation du tissu sous-conjonctival, par exemple lors de l'apparition des granulations aiguës, de l'ophthalmie purulente, de la diphthérite et même de la conjonctivite pustuleuse intense. Les altérations morbides de la cornée se compliquent presque constamment d'une hypérémie de l'iris lorsqu'elles proviennent d'une lésion directe, c'est ce qu'on peut constater après la pénétration dans la cornée d'un corps étranger qui y séjourne quelque temps. Ainsi, les inflammations ulcéreuses, qui atteignent les couches profondes de la cornée sont presque constamment suivies d'une hypérémie de l'iris. Il nous faudrait passer en revue toutes les causes nuisibles capables de produire une congestion des parties internes ou externes de l'œil pour épuiser les causes de cette altération.

Pour la thérapeutique, nous renvoyons au traitement de l'iritis.

ARTICLE II.

INFLAMMATION DE L'IRIS, IRITIS.

Considérations générales. — Comme dans la description des maladies de l'œil que nous avons étudiées jusqu'à présent, nous nous guiderons sur l'anatomie pathologique pour la classification des maladies inflammatoires qui ont l'iris pour siége. Nous y distinguerons trois groupes principaux : l'*iritis simple* ou *plastique*, l'*iritis séreuse* et l'*iritis parenchymateuse* qui comprendra l'iritis syphilitique et l'iritis suppurative.

Pour que l'hypérémie de l'iris prenne les caractères d'une iritis, il faut

qu'il s'y ajoute un symptôme essentiel, la production d'un exsudat, ou dans certains cas, l'hypergenèse des éléments du tissu cellulaire.

Comme dans l'hypérémie, les principaux symptômes de l'iritis sont l'injection périkératique, la décoloration et les troubles fonctionnels. Ces symptômes subissent, par suite de l'aggravation de l'état pathologique, ainsi que par la production d'un exsudat, les modifications suivantes. L'injection périkératique s'accuse bien plus nettement, la coloration s'altère davantage et la mobilité de l'iris s'abolit presque complétement ou d'une manière absolue.

L'exsudat produit par le tissu enflammé se localise essentiellement en trois points. Il peut se mêler à l'humeur aqueuse dans laquelle baigne ce voile membraneux, ou se déposer, soit à la face antérieure, soit à la face postérieure de l'iris, dans le champ pupillaire, ou enfin se fixer, pour la plus grande partie, au voisinage du bord de la pupille.

La présence des produits de l'inflammation dans l'humeur aqueuse peut se manifester par une simple diminution de la transparence de ce liquide, par un nuage qui apparaît au-devant de l'iris, par la production de flocons fibrineux dans la chambre antérieure, et même par l'accumulation dans ce milieu de cellules de pus ou de mucus qui, à cause de leur poids, se trouvent bientôt dans ses parties déclives où elles constituent l'*hypopion*. L'exsudat peut aussi se déposer à la face postérieure de la cornée sur la membrane de Descemet, soit sous forme d'un léger voile, soit en petits amas ponctués.

L'exsudat qui siége à la surface de l'iris se manifeste par la disparition du brillant de cette membrane ; elle prend l'aspect d'une surface dépolie (1). Le plus souvent, le trouble de l'humeur aqueuse rend très-difficile une exacte appréciation de cet état, même alors qu'on a recours à l'éclairage oblique, si l'on n'assiste pas au début de l'iritis. Aussi, est-il bien plus aisé de constater la présence d'un exsudat au pourtour du bord de la pupille, surtout quand ce bord est agglutiné à la capsule par des masses plastiques qui y forment ce qu'on désigne sous le nom de *synéchies postérieures*.

L'inflammation de l'iris présente dans sa marche une foule de variétés, et l'on comprend sans peine que, tout en distinguant trois sortes d'iritis,

(1) M. Schirmer (*Klinische Monatsblätter*, mai 1867) indique comme un signe essentiel au début de l'iritis la disparition du brillant de l'iris. Il accuse les auteurs d'avoir trop peu insisté sur ce symptôme et fait croire, en nous citant, que nous ne l'avons pas mentionné. Nous sommes convaincu que ce signe est d'une valeur secondaire dans l'iritis, car il ne saurait provenir, comme le pense M. Schirmer, de l'élimination de la couche épithéliale, qui n'existe sur l'iris qu'à l'état rudimentaire, mais bien d'un véritable exsudat à la surface de cette membrane. Celui-ci une fois produit, il s'ensuit un trouble de l'humeur aqueuse, qui empêche le plus souvent de voir nettement les changements survenus à la surface de l'iris.

on rencontre quelquefois dans la pratique des formes intermédiaires à celles que nous avons indiquées, et que l'on serait fort en peine de faire rentrer dans l'un des groupes établis plus haut. Toute nosologie reste défectueuse sous ce rapport.

A. — IRITIS SIMPLE OU PLASTIQUE.

Symptômes anatomiques. — Le premier symptôme de cette maladie est l'injection périkératique. La coloration que présente l'anneau vasculaire qui entoure la cornée varie selon l'intensité et selon l'âge de la maladie. De tout temps, les auteurs se sont beaucoup préoccupés de cette injection et ont cherché dans ses variations mêmes des caractères étiologiques. Les différences de coloration qui se remarquent dans l'injection périkératique sont tout à fait impropres à donner des éclaircissements de cette nature. Il faut en dire autant d'un anneau bleuâtre constitué par le limbe conjonctival moins hypérémié que le tissu épiscléral, dont la nuance contraste vivement, chez quelques sujets âgés, avec celle des parties voisines.

L'injection périkératique est peu prononcée et quelquefois presque imperceptible dans les cas d'iritis légère et chronique ; au contraire, si l'inflammation est aiguë et intense, et surtout si des produits purulents s'accumulent dans la chambre antérieure, le tissu sous-conjonctival se gonfle quelquefois jusqu'à s'œdématier. Il peut arriver alors que le chémosis dissimule quelque temps l'injection sous-conjonctivale, ou qu'une coloration rouge jaunâtre remplace la teinte violacée de l'injection primitive.

Un autre symptôme important de l'iritis simple, c'est le trouble qui survient à la surface de l'iris et dans le contenu de la chambre antérieure. Le manque de brillant de l'œil peut en imposer à un observateur inattentif pour une opacification générale de la cornée. Mais lorsqu'on fait miroiter cette membrane, on voit qu'elle est parfaitement lisse et tout à fait dépourvue des rugosités qu'elle présente dans certaines affections de la cornée accompagnées d'une opacité générale, telles que la kératite parenchymateuse. Celle-ci d'ailleurs peut, à son tour, lorsqu'elle est peu prononcée, simuler un trouble de l'humeur aqueuse.

L'iritis se caractérise encore par l'immobilité plus ou moins complète de la pupille. Elle peut être rétrécie, mais normalement conformée ; tandis que dans d'autres cas on observe, dès le début de la maladie, au pourtour du bord pupillaire, une exsudation qui y forme des adhérences ou synéchies.

Pour juger de la mobilité de la pupille, on recouvre l'œil sain d'un linge, et frottant doucement l'œil malade avec la paupière abaissée, on la relève à différentes reprises. Lorsqu'on s'est convaincu du défaut de contractilité de ce diaphragme membraneux, on instille dans l'œil une solution d'atropine, et c'est alors que la résistance plus ou moins prononcée du tissu en-

flammé à l'action des mydriatiques se manifeste, et que l'irrégularité survenue dans la conformation de la pupille démontre irréfutablement l'existence de l'inflammation.

Souvent on voit se déchirer ainsi des synéchies encore faibles établies entre l'iris et la capsule, et la pupille peut reprendre, après une seule instillation, sa forme circulaire. Mais la dilatation incomplète de la pupille et le trouble produit dans l'humeur aqueuse restent encore comme signes de l'inflammation. D'un autre côté, on rencontre quelquefois entre la capsule et l'iris, après une action traumatique, une opération chirurgicale par exemple, des adhérences assez solides qui sont presque le seul caractère auquel on reconnaisse l'inflammation, tandis que l'humeur aqueuse et le tissu épiscléral sont restés presque entièrement intacts.

Les changements de couleur, dont nous avons parlé en traitant de l'hypérémie de l'iris, sont d'autant plus prononcés dans l'inflammation de cette membrane que l'humeur aqueuse est plus transparente et que l'exsudat épanché dans la trame et à la surface de l'iris est moins abondant. En effet, dans ces dernières conditions, il se manifeste dans l'iris une décoloration complète.

La quantité d'exsudat qui se produit dans l'iritis simple peut varier considérablement. Chez certains sujets, c'est à peine si la surface de l'iris a perdu son brillant, si l'humeur aqueuse est troublée, et si de légères adhérences se forment entre la capsule et le bord pupillaire. Chez d'autres, des masses exsudatives assez considérables se rencontrent dans la chambre antérieure, et des épanchements pigmentés envahissent le champ pupillaire, quelquefois au point de l'oblitérer dans sa totalité. C'est alors que l'exsudation pénètre tout le parenchyme de l'iris, d'où résultent le gonflement et l'atonie de cette membrane.

Au commencement de la maladie, les adhérences produites entre l'iris et la capsule sont faibles ; mais peu à peu elles gagnent en solidité et opposent aux mydriatiques une grande résistance. Ce n'est pas un tissu organisé et pourvu de vaisseaux qui constitue la synéchie, elle se compose d'une masse amorphe qui agglutine le bord pupillaire, la face postérieure de l'iris et la capsule. Lorsqu'elle se rompt, les débris qu'elle laisse fixés à la capsule s'atrophient et disparaissent, en général, assez rapidement ; seules les masses pigmentaires résistent quelquefois davantage.

On peut observer dans le champ même de la pupille les dépôts d'exsudat les plus variés quant au volume et à la forme : nous y reviendrons à propos de la cataracte capsulaire. Disons seulement qu'au début de la maladie ils sont presque complétement amorphes, ne contiennent que peu d'éléments cellulaires, tandis que les exsudats d'ancienne date peuvent, dans certains cas, prendre les caractères du véritable tissu cellulaire.

Si l'exsudat épanché dans le champ pupillaire est très-considérable, il

peut amener une *occlusion totale* de la pupille, ou du moins, une adhérence complète entre son bord et la capsule, état que l'on désigne sous le nom de *synéchie postérieure totale* et qui peut, du reste, se combiner avec l'oblitération de la pupille.

B. — IRITIS SÉREUSE.

Symptômes anatomiques. — Cette forme d'inflammation de l'iris se distingue de la précédente en ce que l'exsudat est séreux au lieu d'être plastique et consistant. La maladie se caractérise donc par une hypersécrétion d'humeur aqueuse légèrement troublée. Elle se rapproche ainsi de certaines affections de la choroïde, où s'observe dans le corps vitré une hypersécrétion sur laquelle nous reviendrons plus tard. Comme dans ces derniers cas, la pression intra-oculaire augmente. La chambre antérieure devient plus profonde, et, probablement par suite d'une compression directe des nerfs de l'iris, la pupille se dilate moyennement. L'injection périkératique est moins prononcée que dans l'iritis plastique, l'humeur aqueuse se trouble légèrement et toute la surface postérieure de la cornée semble se couvrir d'un nuage.

Assez souvent, on a occasion d'observer sur la membrane de Descemet une ponctuation triangulaire dont nous avons déjà parlé (p. 301). Au début de la maladie, ce phénomène résulte d'une véritable précipitation, sur la membrane de Descemet, des parties solides en suspension dans l'humeur aqueuse. Aussi, lorsqu'on vide alors la chambre antérieure, la plupart de ces points disparaissent ; mais une fois la maladie plus avancée, les taches qui recouvrent la surface postérieure de la cornée persistent ; car elles sont dues, comme nous l'avons dit à propos de la kératite ponctuée, à un changement morbide de la couche épithéliale. La chambre antérieure augmente de profondeur, et le toucher du globe oculaire y révèle une tension plus considérable qu'à l'état normal.

A l'époque où l'on pensait encore que la membrane de Descemet se prolongeait sur toute la surface de l'iris, et que les chambres de l'œil étaient tapissées chacune d'une membrane hyaloïde continue, on attribuait ce pointillé de la face postérieure de la cornée, quelquefois étendu jusqu'à la capsule même du cristallin, à une inflammation qu'on désignait sous le nom d'*aquo-capsulite* (descemétite, hydroméningite), et qu'on croyait analogue aux inflammations des séreuses en général. Une pareille confusion était d'autant plus excusable qu'on n'avait recours pour s'éclairer ni à l'emploi des mydriatiques, ni à l'éclairage oblique, et qu'on pouvait ainsi facilement négliger les caractères néanmoins assez nettement dessinés de l'inflammation de l'iris.

C. — IRITIS PARENCHYMATEUSE (SUPPURATIVE).

Symptômes anatomiques. — Cette troisième variété de phlogose de l'iris se caractérise par un gonflement considérable de cette membrane, avec hypergenèse des éléments du tissu cellulaire qui la constituent. C'est surtout dans cette forme d'iritis que l'iris augmente de volume et qu'il apparaît des vaisseaux à sa surface. Sur différents points, cette membrane se soulève sous l'aspect de tubercules ou d'excroissances papilliformes qui se perdent insensiblement dans le tissu iridien. Ces élévations sont presque exclusivement composées de tissu cellulaire et contiennent fréquemment un grand nombre de vaisseaux de nouvelle formation. Elles dénaturent complétement la coloration de l'iris et rappellent assez bien les végétations ou les bourgeons charnus des plaies. Sur les sujets dont le teint est brun, ces produits néoplastiques contiennent beaucoup de pigment et présentent fréquemment une coloration foncée. Cette pigmentation peut aussi quelquefois se rapporter à une hypergenèse des cellules pigmentaires à la surface postérieure de l'iris.

C'est cette forme d'iritis qui s'associe le plus souvent à la production de synéchies multiples et à une perte absolue de la contractilité de la pupille. Le bord de cet orifice est, en effet, le siége de prédilection de ces excroissances qui y constituent des synéchies bien plus résistantes que celles dont nous avons parlé en traitant de l'iritis simple, car elles favorisent l'accolement de l'iris à la capsule, dans une étendue assez considérable. Celles qui occupent le plan même de l'iris sont bien plus rares que celles qui en occupent le bord libre, elles peuvent dans certains cas se présenter sous l'aspect d'un simple gonflement partiel de l'iris, gonflement quelquefois assez prononcé pour atteindre, en se développant, la face postérieure de la cornée. La coloration de ces bosselures devient jaunâtre dans quelques cas, et cela probablement par suite de la dégénérescence graisseuse des éléments cellulaires de nouvelle formation. Leur surface est alors rugueuse, se couvre de petits flocons jaunâtres ; et comme, à ce moment de la maladie, il survient très-facilement un hypopion, on a décrit cet état sous le nom d'*abcès de l'iris ;* mais il s'agit ici d'une hypergenèse limitée des éléments du tissu cellulaire et du stroma de l'iris, et non d'une collection purulente qui, après s'être formée dans l'épaisseur de cette membrane, se serait fait jour dans la chambre antérieure.

L'iritis parenchymateuse donne plus souvent lieu que les autres inflammations de même ordre à la production de pus dans la chambre antérieure ; car si l'hypergenèse des cellules s'effectue avec beaucoup de rapidité, celles-ci peuvent n'atteindre que le développement des cellules de pus. Ainsi, dans certains cas, on a observé le long des vaisseaux de l'iris des traînées de glo-

bules de pus ressemblant à une infiltration purulente du tissu et non à une collection de même nature. Les cellules du stroma et de la tunique adventice des vaisseaux de l'iris, aux dépens desquelles se fait la génération de ces globules de pus, disparaissent souvent. On observe même une dégénérescence des cellules du stroma qui n'ont point pris part à la formation des cellules endogènes, et il s'ensuit, comme résultat final, l'atrophie plus ou moins complète de l'iris.

En même temps que ces changements s'opèrent dans le stroma de cette membrane, ils peuvent s'observer à sa surface ; alors les globules de pus nouvellement formés se mêlent à l'humeur aqueuse, pour se déposer ensuite en forme de sédiment sur le plancher de la chambre antérieure où ils constituent un hypopion. Celui-ci est plus souvent la conséquence d'une affection de la cornée, que d'une inflammation de l'iris. Il se compose essentiellement de globules de pus, de masses fibrineuses coagulées, de molécules graisseuses et, dans certains cas de kératite, de véritable mucine, comme l'a démontré M. Junge (1). La fibrine coagulée qu'on trouve parfois dans l'hypopion se présente sous l'aspect d'un réseau à mailles plus ou moins étroites, entre lesquelles s'entassent les globules de pus. Selon la quantité d'éléments coagulables qui entrent dans la composition de l'hypopion, celui-ci se déplace ou reste immobile lorsqu'on imprime des mouvements à la tête du malade, et de là dépend aussi le plus ou moins de facilité que l'on a de donner issue au dépôt par l'ouverture étroite d'une parencentèse.

L'*iritis syphilitique* n'est qu'une variété de l'iritis parenchymateuse. Son caractère principal consiste dans la localisation de la maladie sur une partie de l'iris, tandis que les parties voisines conservent encore, pendant assez longtemps, une intégrité presque parfaite. Il est vrai que la syphilis peut donner lieu à toutes les formes d'iritis, mais la variété que nous venons de signaler lui appartient en propre. On voit alors une partie de l'iris changer de couleur, se gonfler et s'entourer de vaisseaux qui se distinguent facilement à la loupe. Bientôt cette partie gonflée prend une teinte jaunâtre et se dessine aussi plus nettement sur les parties saines. Ses dimensions peuvent n'être que celles d'un grain de millet, mais elle peut aussi envahir le quart ou la moitié de l'iris. On a même observé des cas où la totalité de cette membrane était le siége de cette altération. Ces tumeurs ont été désignées sous le nom de *végétations*, de *condylomes*, de *pustules*. On peut mieux les comparer encore, d'après l'aspect qu'elles présentent, aux bourgeons charnus des plaies atoniques. Elles peuvent se rencontrer sur l'iris en nombre variable et en occupent de préférence le quart interne et supérieur. C'est pour cette raison que les anciens auteurs (Beer) ont considéré comme un caractère de l'iritis syphilitique le déplacement de la pupille en haut et en dedans.

(1) *Archiv für Augenheilkunde*, t. V, part. 2, p. 203.

On croyait autrefois que ces élevures de l'iris se composaient d'un exsudat amorphe, placé dans l'épaisseur de la trame de l'iris, qui en écartait les éléments et se faisait jour à la surface de cette membrane. Les recherches nouvelles de M. Colberg (1) ont démontré l'identité parfaite de ces végétations avec les tumeurs gommeuses au début, telles que M. Virchow (2) les a décrites. La tumeur examinée par M. Colberg était composée d'éléments cellulaires de nouvelle formation et d'un grand nombre de noyaux libres, entourés d'une masse blastématique. Outre ces cellules imparfaitement développées, il vit des cellules fusiformes disposées en séries linéaires et qui n'étaient, sans doute, que le vestige de vaisseaux en voie de formation. L'examen de la tumeur n'y décelait ni fibres musculaires, ni cellules transparentes pigmentaires ; ces éléments de l'ancien tissu ayant fait place aux éléments nouveaux. Les vaisseaux contenus dans la tumeur provenaient du stroma de l'iris, et l'on pouvait les suivre jusqu'au sommet des moindres bosselures. Ces recherches furent faites sur un cas très-remarquable d'iritis syphilitique, où M. Alfred Graefe avait enlevé par l'iridectomie un bouton de cette espèce.

La transformation purulente de ces végétations de l'iris, qu'on trouve rapportée dans les auteurs et qui se compliquerait de la production d'un hypopion considérable, doit être excessivement rare, car des observateurs très-expérimentés, M. Arlt entre autres, la nient complétement. Aussi ne faut-il pas rapporter l'aspect jaunâtre que prennent parfois ces boutons à une certaine époque de la maladie à une collection de pus dans leur épaisseur; souvent on a pu se convaincre, par des incisions, qu'ils étaient composés de masses solides (3).

De toutes les inflammations de l'iris, celle que nous venons de décrire est celle qui se prête le moins à la réparation du tissu. Il est de fait que les nodosités de l'iritis syphilitique, de même que celles de l'iritis parenchymateuse, en général, transforment le tissu iridien en une masse qui peut disparaître par résorption ; mais c'est toujours au détriment d'une partie de la trame cellulaire de l'iris, qui, consécutivement, devient le siége d'une atrophie plus ou moins apparente. C'est une des raisons principales qui font que l'iritis parenchymateuse, une fois qu'elle a atteint un développement considérable, surtout si les parties voisines de la choroïde participent à la maladie, constitue l'une des plus graves affections de l'œil.

(1) *Archiv für Ophthalmologie*, t. VIII, part. 1, p. 288.

(2) *Archiv für path. Anatomie*, n° 15, p. 265.

(3) M. Mooren dit pourtant qu'en pratiquant l'iridectomie chez un jeune homme atteint d'iritis syphilitique pour le débarrasser de douleurs ciliaires insupportables, les masses gommeuses saisies avec les pinces se résolurent en un liquide purulent et qu'il ne resta entre les dents de l'instrument qu'un petite parcelle de consistance gélatineuse (*Ophthalm. Beob.*, p. 140).

Nous sommes loin de prétendre que tout sujet atteint de syphilis, s'il présente des phénomènes inflammatoires du côté de l'iris, doive montrer cette forme particulière d'iritis. Très-souvent, au contraire, c'est l'iritis séreuse ou même l'iritis simple qui se manifeste simultanément avec les premiers accidents secondaires (roséole), tandis qu'on observe surtout la variété d'iritis dont nous venons de nous occuper sur les personnes dont la peau est le siége d'éruptions plus graves (tubercules). Sa présence permet au médecin de se prononcer avec beaucoup d'assurance sur la spécificité de la maladie, et les cas où l'on ne pourrait constater d'autres symptômes d'infection syphilitique sont des plus rares.

Symptômes généraux. — Un symptôme important de toute iritis, c'est la douleur dont les malades sont tourmentés. Au début de l'iritis, alors qu'on peut encore la regarder comme une simple hypérémie, ils accusent dans l'œil une sensation particulière de chaleur et de pesanteur. Cette sensation gagne en intensité, et bientôt surviennent de vives douleurs, soit dans l'œil même, soit plutôt dans la région sourcilière. Dans nombre de cas, ce dont les malades se plaignent, ce sont des douleurs lancinantes qui occupent la région sus-orbitaire et le front. Alors l'œil peut n'être le siége d'aucune sensation désagréable ; dans d'autres cas rares, l'œil même est douloureux et sa sensibilité s'exaspère par le toucher. Les douleurs produites par l'iritis se propagent assez souvent par des rameaux nerveux de la cinquième paire, voisins de ceux qui se distribuent à l'iris. Ainsi toute la gencive et même toute une moitié de la tête du côté malade peuvent être le siége d'une douleur qui simule une névralgie très-intense, revenant par accès et avec une périodicité quelquefois très-marquée. Chez certains sujets, l'intensité des douleurs est si bien proportionnée aux altérations morbides de l'iris, qu'elles peuvent servir de guide dans l'appréciation des progrès de la maladie. Elles sont produites probablement par la compression des nerfs ciliaires, qui résulte, soit de la turgescence des vaisseaux de l'iris, soit de la présence d'exsudats de différente nature ou de produits néoplastiques. Il est de fait que, lorsqu'on diminue par une paracentèse la pression intra-oculaire, les douleurs cessent quelquefois brusquement, pour réapparaître aussitôt que l'humeur aqueuse s'est reproduite et que la pression interne s'est rétablie.

Les douleurs de l'iritis augmentent très-souvent vers le soir et pendant la nuit, et ce n'est pas, comme on l'a prétendu, un caractère propre à l'iritis syphilitique. Toutefois, l'intensité des douleurs n'est pas la même pour toutes les formes d'iritis ; elles sont, par exemple, bien plus vives dans l'iritis parenchymateuse et dans l'iritis plastique, que dans l'iritis séreuse ; mais il ne faut pas croire qu'elles soient proportionnées le moins du monde aux changements anatomiques survenus dans l'iris. Ainsi, on voit quelquefois des malades souffrir atrocement, et un examen attentif ne révèle qu'une violente contraction de la pupille avec immobilité de cet orifice, sans ou

presque sans exsudations dans le champ pupillaire, la chambre antérieure ou à la surface de l'iris.

A côté des douleurs ciliaires, on voit survenir un larmoiement et une photophobie qui sont en rapport avec elles et varient d'intensité. Ainsi, la photophobie et le larmoiement augmentent ou diminuent, selon que la maladie est dans une période d'aggravation ou de rémission ; mais elles n'atteignent jamais, comme dans certaines kératites, assez d'intensité pour opposer quelque obstacle à l'examen.

Les troubles que souffre la vue varient beaucoup dans les diverses formes d'iritis, et nous pouvons dire qu'ils ne sont pas manifestes quand l'exsudation est plastique ou au début d'une iritis parenchymateuse. Des épanchements dans l'humeur aqueuse, des dépôts abondants précipités sur la face postérieure de la cornée, amènent bien plus de trouble dans la vue qu'une exsudation qui accole complétement le bord pupillaire au cristallin, en ne laissant qu'un passage étroit aux rayons lumineux. Aussi certains malades n'accusent que la présence d'un léger nuage sur les yeux, tandis que d'autres peuvent à peine compter les doigts et sont atteints, si la pupille s'oblitère, d'une cécité complète. Les troubles visuels persistent souvent quelque temps, même après la disparition des phénomènes inflammatoires. Il y a plus, ils peuvent devenir permanents, si le champ pupillaire reste oblitéré par des exsudations d'une certaine étendue. Ce ne sont pas les synéchies multiples qui s'opposent au retour d'une vision nette ; l'expérience journalière le prouve : aussi le champ pupillaire peut-il être occupé en partie par une masse épaisse d'exsudat sans que la vue en souffre notablement. Ce qui l'altère le plus, ce sont des exsudats semi-transparents, peu épais, mais assez étendus, semblables aux opacités dont nous avons parlé à propos des taches de la cornée. L'éclairage oblique permet, chez beaucoup de malades, de suivre les progrès que fait la vue à mesure que les masses exsudatives se résorbent.

Dans l'iritis, les annexes de l'œil sont rarement atteintes d'inflammation, c'est à peine si le sac conjonctival devient le siége d'une sécrétion muco-purulente ; et si, dans les iritis très-aiguës, la conjonctive bulbaire s'œdématie, il est très-exceptionnel que l'on y rencontre l'œdème des paupières. L'état général reste bon, si la maladie ne marche pas très-rapidement et n'augmente pas beaucoup d'intensité. Chez les sujets faibles et irritables, les douleurs violentes et les insomnies qui en résultent amènent une excitabilité très-prononcée. Chez d'autres, les exacerbations de la maladie se font sentir par des frissons, de l'anorexie et même quelquefois des vomissements ; mais on peut observer des cas où les changements les plus graves se produisent dans la nutrition de l'iris et dans lesquels le malade n'est averti de l'état de ses yeux que par les troubles survenus dans leurs fonctions, ou par la déformation de la pupille, qu'il remarque quelquefois par hasard.

Marche et pronostic.— L'iritis peut débuter avec les caractères de l'acuité ou de la chronicité. Dans le premier cas, elle mettra de deux à quatre semaines à disparaître ; dans le second, elle pourra durer des mois et même des années. Quelquefois l'iritis aiguë atteint en peu de temps le plus haut degré de son intensité, et disparaît peu à peu sans que l'art soit intervenu. En général, les sujets qui ont été atteints d'iritis sont très-disposés aux récidives, même si la maladie primitive n'a pas produit une lésion sur le compte de laquelle on puisse mettre ces rechutes. La gravité ainsi que la marche ultérieure de la maladie dépendent et des causes de l'iritis, et des altérations qu'elle a déjà produites dans l'œil. Ainsi elle traînera en longueur et pourra souvent récidiver, s'il s'est déjà développé des synéchies multiples : dans bien des cas, ce n'est alors que par un traitement chirurgical qu'il sera possible de la guérir.

L'iritis séreuse, bien qu'elle soit traînante dans sa marche et rebelle au traitement, disparaît néanmoins plutôt que toute autre forme d'iritis sans laisser après elle d'altérations graves, et se prête bien plus à une parfaite réparation du tissu de l'organe intéressé.

Si l'iritis semble devoir se terminer par résolution, ce qui arrive quelquefois au bout de huit à quinze jours, l'injection périkératique pâlit, l'humeur aqueuse s'éclaircit, les exsudations se résorbent plus ou moins, et l'action du mydriatique se manifeste avec énergie. En examinant attentivement le bord pupillaire, on voit que les synéchies qui l'avaient fixé au cristallin se sont déchirées, qu'une partie du pigment de la face postérieure de l'iris adhère encore au cristallin, soit seule, soit avec un reste d'exsudat, en y dessinant un cercle qui indique les dimensions précises de la pupille pendant la maladie. Les produits d'exsudation ainsi isolés de l'iris se résorbent peu à peu et l'on constate bientôt qu'ils ne peuvent s'entretenir aux dépens de l'humeur aqueuse dans laquelle ils plongent. Des résidus pigmentaires, au contraire, peuvent résister indéfiniment à la résorption et révéler, même après bien des années, l'existence d'une iritis ancienne. On voit rarement se terminer ainsi par résolution spontanée l'iritis plastique ou parenchymateuse qui a pris un certain développement.

Ce qui doit préoccuper le médecin lorsqu'il a affaire à une iritis, de quelque forme qu'elle soit, c'est surtout la crainte de voir l'inflammation gagner la choroïde, et principalement la partie antérieure de cette membrane. Les épanchements de pus qui se produisent en abondance et brusquement dans la chambre antérieure doivent toujours faire redouter cette complication, et indiquent la gravité de la maladie.

Toutes les fois qu'une iritis devient chronique, qu'elle oppose au traitement une résistance considérable, il faut toujours examiner avec soin l'état du corps vitré et du champ visuel. Il arrive souvent que, par suite de l'extension de la maladie aux parties antérieures de la choroïde, il se développe une

cyclite qui s'annonce par des opacités de forme variable dans le corps vitré, et se complique aisément d'un rétrécissement du champ visuel. Lorsqu'une choroïdite générale s'associe à l'iritis et débute par la formation d'épanchements très-étendus, la pupille se dilate, à moins que son bord ne tienne par de nombreuses adhérences, et en même temps la tension du globe prend un accroissement sensible au toucher.

L'iritis séreuse suit presque toujours une marche chronique, soit qu'elle mette à se développer un temps assez long, soit qu'elle manifeste, à plusieurs reprises, des tendances à revenir à l'état aigu, complication facile à reconnaître aux épanchements nouveaux qui la caractérisent. Il n'est pas rare de voir l'iritis séreuse prendre, au bout de quelques mois, les caractères de l'iritis plastique, des synéchies multiples se développer et même une occlusion de la pupille survenir.

C'est encore l'iritis plastique à l'état aigu qui permet le meilleur pronostic. Les synéchies sont d'ailleurs la cause des poussées inflammatoires et des récidives dont nous avons à parler, et le pronostic sera favorable tant qu'il n'en existera que peu ou point.

Lorsque le bord libre de l'iris adhère à la capsule sur différents points, il est évident qu'une fois les symptômes inflammatoires dissipés, et les parties encore libres du bord pupillaire reprenant leurs fonctions, toute contraction de l'iris doit déterminer le tiraillement des parties de cette membrane qui sont fixées au cristallin. Ce fait est d'autant plus exact que ces tractions, si elles sont énergiques, suffisent pour déchirer des adhérences peu résistantes, comme cela arrive au moment où, sous l'influence d'une instillation d'atropine, l'iris se dilate brusquement. Ces tiraillements continuels auxquels est exposé le tissu de cette membrane, alors qu'il est à peine délivré de l'inflammation dont il était le siége, donnent aisément la raison des récidives si fréquentes qu'on observe en pareille circonstance.

Toutefois ces dernières reconnaissent encore d'autres causes. Il peut se faire que le bord pupillaire soit fixé par une synéchie postérieure totale, en sorte que toute communication soit interrompue entre les chambres de l'œil. L'humeur aqueuse sécrétée derrière l'iris pousse bientôt en avant les parties périphériques de cette membrane, et y soulève des bosselures qui peuvent être prises par un observateur inexpérimenté pour un gonflement du tissu iridien. Cela peut être porté assez loin pour que l'iris affecte bientôt la forme d'un entonnoir qui aurait son goulot au niveau de la pupille, et sa partie évasée appliquée contre la cornée, quelquefois même adhérente à cette membrane. En pareil cas, non-seulement l'iris distendu est repris d'inflammation, mais la phlogose se propage aux procès ciliaires refoulés en avant (1).

(1) La propagation de l'inflammation à la choroïde, lorsqu'il existe une synéchie postérieure totale, s'explique d'autant plus facilement que l'iris une fois poussé en

Lorsqu'il s'est produit entre l'iris et le cristallin des exsudats d'une certaine épaisseur, il n'est pas nécessaire, pour couper entre la chambre antérieure et la chambre postérieure toute communication, qu'il se soit épanché des produits agglutinants sur toute la circonférence de la pupille: il peut arriver qu'il soit resté sur divers points des espaces libres, mais par suite de la rétraction, en quelque sorte cicatricielle, que ces masses subissent, les parties du bord libre de l'iris qui en sont exemptes se trouvent fortement appliquées contre le cristallin, ce qui met l'œil dans le même cas que s'il s'était produit une synéchie postérieure totale (1).

L'iritis, on le voit, met l'iris dans une sorte de cercle vicieux, et c'est une des raisons qui doivent faire redouter cette affection. On s'explique ainsi pourquoi, dans certains cas, tout traitement médical reste impuissant contre elle: la première attaque d'iritis a passé presque inaperçue du malade, il lui est survenu un peu d'injection périkératique et de sensibilité à l'action des rayons lumineux ; une ou plusieurs synéchies sont le résultat de cette première atteinte ; elles en provoquent une seconde à la suite de laquelle il se produit une altération déjà plus manifeste ; peu à peu la communication s'interrompt entre les chambres de l'œil, les parties antérieures de la choroïde se prennent d'une inflammation qui se propage au fond de cet organe, et l'on voit une maladie si bénigne en apparence amener insensiblement la perte absolue de l'œil. Nous n'exagérons pas en attribuant le quart des cécités accidentelles à ce mode de terminaison de l'iritis. On rapporte généralement la gravité de cette affection et la fréquence de ses récidives à l'influence pernicieuse d'une diathèse, tandis que l'une et l'autre dépendent de causes purement mécaniques.

Néanmoins, il faut l'avouer, ce ne sont pas indifféremment toutes les synéchies qui disposent aux récidives pernicieuses dont il est question, et l'on observe quelquefois des malades chez lesquels le champ pupillaire est rempli de produits anciens d'exsudation, presque tout le bord de la pupille fixé à la capsule, et qui jouissent néanmoins d'une bonne vue, sans qu'on puisse, si ce n'est au moyen de l'ophthalmoscope, découvrir le passage que suivent les rayons lumineux. Il faut croire que, dans ces cas, l'iris, le plus souvent atrophié, adhère à la capsule par une large étendue de son plan

avant par le liquide accumulé derrière lui, éprouve une traction continuelle qui se fait surtout sentir à son insertion. Comme cette insertion est en continuité directe avec le muscle ciliaire (voy. pl. III, fig. 1) qui, on le sait, renferme les principales voies artérielles de la partie antérieure de l'œil, ainsi que les nerfs ciliaires qui accompagnent les vaisseaux, il est aisé de comprendre que la persistance de ce tiraillement se manifestera bientôt par des troubles directs dans la nutrition et particulièrement par de l'hypersécrétion (nerfs ciliaires).

(1) Voy. l'Iridectomie comme moyen curatif dans les cas d'iritis et de choroïdite chronique, etc., par l'auteur, *Gazette hebdomadaire*, 3 sept. 1858.

postérieur, en sorte que les parties demeurées libres n'ont pu produire que des tractions très-modérées.

Quant aux changements définitifs que la maladie dont nous nous occupons peut amener dans le champ pupillaire, ils sont de deux sortes ; dans le premier cas, on a affaire à une *synéchie postérieure totale* qui peut laisser la pupille complétement libre, tout en fixant au cristallin le bord pupillaire de l'iris, et qui est la source des accidents que nous avons signalés ; dans le second, l'*occlusion du champ pupillaire* est un obstacle au passage des rayons lumineux, mais il n'en résulte pas que toute communication soit interrompue entre la chambre antérieure et la chambre postérieure. Aussi, dans cette dernière supposition, l'iridectomie peut, même après de longues années, rétablir, au moins en partie, les fonctions de l'œil, heureux effet que l'on a vu quelquefois se produire dans ces cas par l'écartement spontané de fibres atrophiées de l'iris. Au contraire, quand les chambres de l'œil ne communiquent plus ensemble, la pression intra-oculaire augmente sensiblement, l'œil devient dur au toucher, l'acuité de la vue diminue rapidement et le champ visuel se rétrécit d'une manière notable.

Le praticien doit donc fixer essentiellement son attention sur ces accidents et ne pas oublier que tout le bord pupillaire et une portion de la face postérieure de l'iris ne sont séparés du cristallin que par une légère couche de liquide. Une fois cette mince barrière franchie, on voit se dérouler le triste cortége des complications de l'iritis (atrophie de la choroïde et de la rétine, décollement rétinien, excavation du nerf optique, cataracte et finalement atrophie de l'œil).

Étiologie. — L'iritis s'observe à tout âge, chez les nouveau-nés, à la suite des inflammations profondes de la cornée, et chez les vieillards sur lesquels on a pratiqué des opérations, celle de la cataracte, par exemple. Mais si l'on exclut les cas d'iritis secondaire, pour ne considérer que l'iritis primitive, c'est surtout entre vingt et quarante ans qu'on la trouve le plus fréquemment. Lorsque l'iritis primitive se déclare spontanément dans la première enfance, certains médecins, surtout nos confrères anglais, la rapportent à la syphilis héréditaire, et ils disent l'avoir vue se compliquer d'autres symptômes caractéristiques, de pemphigus, par exemple. Entre deux et quinze ans, l'iritis est le plus souvent la conséquence d'une inflammation de la cornée : à partir de la puberté, l'iritis apparaît plus souvent avec les caractères d'une maladie indépendante, ou d'une manifestation diathésique. Les statistiques semblent prouver que l'inflammation dont nous nous occupons atteint plutôt l'homme que la femme (de Ammon, Arlt, Ruete, de Hasner). De Ammon (1) et Arlt (2) assurent que l'œil gauche

(1) *De iritide.* Lipsiæ, 1838, p. 7.

(2) *Loc. cit.*, t. II, p. 47.

leur a paru plus souvent que le droit le siége d'une iritis, surtout lorsque cette inflammation était en rapport avec l'état général. Il faut dire que dans ce cas il arrive facilement qu'un œil soit quelque temps affecté avant que l'autre ne se prenne.

Les causes auxquelles on a, de tout temps, le plus souvent attribué l'iritis, sont les diathèses syphilitique et rhumatismale. On doit convenir que sur 100 malades, de 60 à 70 présentent des symptômes syphilitiques. Comme nous l'avons déjà dit, la forme d'iritis dont ils sont atteints est variable ; il est possible que le traitement mercuriel, qu'ils ont pour la plupart préalablement suivi, ne soit pas sans influence sur ces différences et que l'iritis se rencontre plus souvent avec sa forme spécifique chez les malades qui n'ont pas fait usage de mercure que chez les autres. Toutefois, nous n'admettrons pas, comme de Ammon, qu'on puisse donner à cette iritis spécifique le nom de *syphilitico-mercurielle*. Sur un grand nombre de malades atteints de cette forme particulière d'iritis et observés à la clinique de M. de Graefe et dans la nôtre, il n'a été que deux ou trois fois impossible de trouver des symptômes d'infection syphilitique : encore faut-il se demander si, dans ces cas, on ne pouvait pas admettre que la diathèse ne se révélât que par des manifestations très-localisées et bornées à l'iris. Ajoutons que la forme spécifique d'iritis se voit plus souvent quand la maladie a mis beaucoup de temps à se développer que lorsqu'elle a suivi une marche rapide.

On a voulu trouver, dans la diathèse rhumatismale, une des causes fréquentes de l'iritis. On ne saurait nier que beaucoup de personnes atteintes d'iritis chronique accusent des douleurs rhumatismales, soit musculaires, soit articulaires ; mais on ne sait rien des relations qui existent entre l'inflammation de l'iris et la dyscrasie rhumatismale, très-mal connue elle-même ; et il faut convenir que cette dernière ne semble coïncider plus particulièrement avec aucune forme d'iritis. On a signalé, au pourtour de la cornée, une inflammation du tissu épiscléral très-prononcée et produisant une injection périkératique d'une teinte violacée, ainsi qu'un léger œdème des paupières, comme signes pathognomoniques de l'iritis rhumatismale ; mais aucune statistique bien précise ne se montre à l'appui de ces assertions faites sans doute sous l'inspiration d'une idée préconçue en faveur de l'origine diathésique de certaines variétés d'iritis.

Il nous a été donné trois fois d'observer une iritis consécutive à un rhumatisme blennorrhagique. Chez les trois malades atteints d'iritis plastique, dont l'un m'avait été adressé par M. Lorain, aucun symptôme de syphilis n'avait pu être constaté.

On a longtemps attribué l'iritis séreuse à une diathèse scrofuleuse, d'où le nom d'*iritis scrofuleuse* donné par quelques auteurs à cette maladie (Ad. Schmidt, Arlt) ; ce serait aussi sous l'influence de la scrofule que se développerait la synéchie postérieure totale avec distension et adhérence à

la cornée des parties périphériques de l'iris, se terminant par atrophie ou par hydrophthalmie de l'œil. Assurément l'iritis séreuse qui marche avec tant de lenteur et manifeste si peu de tendance à laisser un exsudat s'épancher entre le bord pupillaire et la capsule se rencontre très-fréquemment chez les sujets faibles, dont la peau est tendre et s'irrite facilement.

Les autres dyscrasies (tuberculeuse, cancéreuse) n'attaquent l'iris qu'une fois que tout le globe de l'œil a été envahi, et pour ce qui est de la diathèse tuberculeuse, elle n'a jamais montré la moindre tendance à se localiser dans l'iris.

Quant aux causes directes qui peuvent agir sur cette membrane et y provoquer une phlogose, signalons toutes celles qui y amènent une congestion assez prolongée. Ainsi, l'iritis s'observe après un traumatisme de la cornée lorsqu'il y a pénétré un corps étranger ou par suite du frottement continuel qu'exerce un corps de même nature séjournant dans le sac conjonctival et l'irritant profondément.

On voit souvent l'iris s'enflammer à la suite d'une opération ; mais, dans la plupart des cas, c'est, comme on peut le remarquer, consécutivement à une irritation dont la cause persiste, irritation qui peut, par exemple, provenir de la présence de masses corticales du cristallin qui sont restées dans l'œil et s'y sont gonflées. On a beaucoup exagéré la vulnérabilité de l'iris et longtemps prétendu qu'il suffisait du frottement exercé contre cette membrane par le passage d'un instrument ou du cristallin traversant la pupille pour provoquer une iritis. Une observation attentive permet, le plus souvent, de juger que l'inflammation reconnaît, dans ces cas, une autre cause.

L'iritis peut apparaître comme complication d'une autre inflammation de l'œil, en particulier de celle des couches profondes de la cornée et des parties antérieures de la choroïde. Ainsi, comme nous l'exposerons dans l'article suivant, les choroïdites se compliquent très-facilement d'iritis, et cette coïncidence peut même se manifester d'un œil à l'autre : par exemple, si quelque action vulnérante a frappé un œil et si l'inflammation y est entretenue par la présence d'un corps étranger, l'autre œil pourra se prendre par une raison encore mal connue et que l'on désigne sous le nom vague de *sympathie*. D'ailleurs, l'influence que l'un des yeux a sur l'autre se fait déjà sentir par la contraction de l'iris resté sain, quand l'autre est affecté d'inflammation et par la difficulté que le malade éprouve à s'appliquer.

Traitement. — L'une des premières indications du traitement est de mettre l'organe malade dans le repos le plus complet. Les efforts continuels de contraction auxquels l'iris est sujet, lorsque l'œil reste exposé aux variations de la lumière, ne peuvent avoir qu'une action très-défavorable sur son tissu enflammé. Aussi les mydriatiques, surtout le sulfate d'atropine, sont du meilleur effet, et ce traitement doit être, avant tout autre, rigoureusement observé. En effet, outre le repos qu'on donne ainsi au tissu malade, on ga-

rantit les parties centrales de la capsule des adhérences et des opacités qui pourraient s'y fixer et deviendraient dans la suite très-funestes pour la vue. En sus des avantages que nous venons de signaler, les mydriatiques favorisent la circulation intra-oculaire : en même temps que la pression interne diminue, et, par la paralysie des muscles intrinsèques, en annulant leurs contractions, on s'oppose aux congestions passagères, mais nuisibles, qui en seraient le résultat.

Il faut évidemment que l'action de l'atropine puisse s'effectuer sans difficulté, et pour cela il est indispensable d'abord que la solution soit absorbée, et, en second lieu, que les changements déjà survenus dans les parties malades ne lui opposent pas des résistances trop considérables à vaincre. Aussi, lorsque, par suite d'une augmentation très-notable survenue dans la tension de l'œil, le mydriatique ne peut pénétrer dans la chambre antérieure, il reste sans action sur les nerfs de l'iris. Les expériences de MM. Donders et de Graefe ont prouvé que, peu de temps après une instillation d'atropine, l'humeur aqueuse retirée à l'aide d'une seringue d'Anel de la chambre antérieure d'un lapin, contient une proportion de mydriatique suffisante pour dilater une autre pupille ; mais si la tension de l'œil devient très-considérable, c'est en vain qu'on chercherait l'atropine dans la chambre antérieure. D'un autre côté, la solution dilatatrice peut être chassée du sac conjonctival par le produit d'un larmoiement abondant, ce qu'il faut craindre principalement toutes les fois qu'on a affaire à une iritis aiguë.

Lorsqu'on instille l'atropine à une période peu avancée de la maladie, où il n'existe encore que de faibles adhérences, on évite par la dilatation, si on l'obtient, l'un des plus grands dangers de la maladie. Il est bien rare qu'il se forme des synéchies lorsque la pupille est fortement dilatée ; mais si l'inflammation a gagné assez d'intensité pour que le tissu iridien soit gorgé d'exsudat et ait contracté des adhérences avec le cristallin, il faudra recourir, à plusieurs reprises, à l'instillation d'une solution assez concentrée du mydriatique (5 centigrammes pour 10 grammes d'eau distillée), afin d'amener une dilatation modérée, qu'il ne sera possible de rendre plus complète que quand les phénomènes inflammatoires auront beaucoup diminué d'intensité. En pareil cas, les synéchies se distendent et s'allongent avant de se rompre, et l'emploi de l'atropine, prolongé pendant des mois entiers, peut souvent suffire pour dégager le bord pupillaire. Cette rupture peut être facilitée en faisant alterner l'emploi de la calabarine et de l'atropine, mais cela seulement à une époque où, par un usage assez prolongé d'une solution concentrée de calabarine (huit à quinze jours), on peut obtenir un myosis prononcé. S'il existe des adhérences très-résistantes et étendues entre l'iris et le cristallin, les instillations d'atropine n'ont d'autre effet que de produire, dans le bord pupillaire, une sorte d'échancrure au niveau de la partie de l'iris qui est restée libre. Enfin, dans certains cas d'iritis parenchymateuse,

la pupille est entièrement privée de la propriété de se dilater et néanmoins, même dans ces cas, il ne faut pas négliger l'application du remède dont nous nous occupons.

On a beaucoup discuté sur les inconvénients que peuvent avoir les mydriatiques dans le traitement de l'iritis, et cependant il en existe à peine. Ainsi, lorsqu'on a, pendant plusieurs semaines, instillé dans un œil malade une solution forte d'atropine, il peut arriver que le sac conjonctival s'enflamme et qu'il se développe des granulations. Nous avons traité, à la vérité, un malade qui, après un usage très-prolongé de ce mydriatique, fut obligé de le discontinuer à cause de l'irritation qui survint dans la conjonctive. Essayant, quelques semaines après, de reprendre l'instillation d'atropine, il fut atteint d'une conjonctivite granuleuse aiguë si intense qu'elle mit un temps assez long à disparaître complétement. Mais ce sont là des observations tout à fait exceptionnelles. Lorsqu'on voit que la conjonctive se boursoufle, qu'il y survient une sécrétion muco-purulente, on doit discontinuer l'atropine pour la remplacer par l'extrait de belladone ou de jusquiame (1 gramme pour 10 grammes d'eau distillée), qu'on filtrera avec beaucoup de soin (1).

On a accusé les mydriatiques de déterminer, dans certains cas, une mydriase permanente. Cet effet ne pourra se produire que sur des iris atrophiés, ou lorsque, dans un cas d'iritis plastique, il se sera formé, en arrière de l'iris dilaté, des produits d'exsudation qui retiendront cette membrane dans un état de dilatation permanente. D'ailleurs, les observations en sont aussi extrêmement rares, et presque toujours on a pu constater avec le temps une diminution notable de la mydriase (2).

Les instillations d'atropine sont encore d'un excellent effet pour calmer les douleurs des malades, et il y en a peu qui n'en témoignent bientôt leur satisfaction. Il faut les répéter de quatre à huit fois par jour. Nous croyons, contrairement à l'avis de bien des médecins, que, plus fréquentes, elles deviendraient non-seulement inutiles, mais nuisibles; car les instillations répétées jusqu'à trente fois par jour privent le malade d'une condition hygiénique capitale, en lui enlevant son repos. D'un autre côté, nous insistons

(1) Nous continuons l'usage de l'atropine pendant toute la durée des diverses formes d'iritis, à l'exception de l'époque où, les symptômes aigus étant tombés, en alternant avec l'extrait de calabar, on veut tenter de déchirer des synéchies postérieures faibles et périphériques. Il nous est difficile de comprendre qu'une atropine bien préparée puisse, dans des iritis aiguës, déterminer une exacerbation des douleurs et des symptômes inflammatoires. (Mooren.) Jamais pareille chose ne nous est arrivée.

(2) Cunier rapporte un cas où, par l'action de l'atropine, l'iris retenu par son bord libre se détacha du corps ciliaire. Ce phénomène exceptionnel fut très-heureux pour le malade, en lui rendant la vue qu'il avait perdue par l'oblitération de l'ancienne pupille.

pour que l'on continue l'emploi de l'atropine plusieurs semaines après la disparition de tout symptôme inflammatoire, soit dans le but de déchirer des synéchies qui ont résisté jusque-là, soit pour prévenir les contractions fatigantes et nuisibles de l'iris. Le repos plus ou moins complet de l'œil malade et les instillations d'atropine sont donc indispensables dans le traitement de toutes les formes d'iritis. Quant à la médication, elle doit varier suivant les cas.

Iritis simple et plastique. — Dans l'inflammation aiguë qui s'accompagne d'une irritation considérable, on peut recourir, surtout si l'œil est très-douloureux, même au toucher, à l'application de huit à douze sangsues sur la tempe ou derrière les oreilles, application qu'on fera le soir, le malade étant couché. Il est indispensable de lui procurer un sommeil assez tranquille, et il faut, dans ce but, pour calmer les douleurs, lui administrer une dose de morphine ou d'opium. Si l'on désire voir tomber l'inflammation le plus tôt possible, on fera coucher le malade et on lui prescrira des tisanes chaudes et sudorifiques en même temps qu'on appliquera sur l'œil des compresses chaudes imbibées d'une infusion de camomille ou de jusquiame.

Pendant la période aiguë, on pourra recourir aux purgations dérivatives et aux bains de pieds ; si l'on remarque que l'iritis s'accompagne d'une exsudation abondante, on prescrira deux ou trois prises de calomel par jour (à 5 centigrammes), et des frictions d'onguent mercuriel. On n'emploiera ce traitement mercuriel jusqu'à la salivation que dans les cas tout à fait exceptionnels où l'exsudation plastique marcherait avec assez de violence pour qu'on pût redouter l'occlusion de la pupille ou la formation d'une synéchie postérieure totale ; ou si l'iris fortement décoloré se couvrait d'un exsudat grisâtre, et s'il s'accumulait une grande abondance d'éléments purulents dans la chambre antérieure.

Des frictions sur le front avec l'onguent mercuriel belladoné restent sans action propre sur la dilatation de la pupille, mais on ne saurait leur refuser une influence indirecte sur la maladie. Il y a quelque temps, nous avons observé une dame qui fut prise de salivation après une seule application d'une petite quantité de pommade mercurielle sur le front.

Les iritis simples et peu intenses n'exigent pas un traitement aussi énergique que celui que nous venons d'indiquer. L'atropine, le repos et de faibles doses de sublimé en ont rapidement raison. D'ailleurs nous ne nous sommes pas encore trouvé dans la nécessité de recourir à la saignée, à cause de la violence des phénomènes morbides. On est bien revenu de ces évacuations sanguines abondantes qui, en affaiblissant beaucoup le malade, retardent considérablement la guérison et ne préviennent pas les complications les plus redoutables.

Lorsqu'on voit que la tension de l'œil augmente, que l'humeur aqueuse se trouble notablement, qu'il se forme un hypopion, et que le malade est

tourmenté par des douleurs insupportables, que ni les compresses chaudes, ni l'atropine, ni l'opium ne peuvent calmer, on doit recourir à la paracentèse de la chambre antérieure que l'on pratique vers la circonférence de la cornée. Une fois l'instrument porté dans l'œil, on en abaisse le manche et l'on s'efforce de faire écouler très-lentement l'humeur aqueuse. Souvent, pour atteindre ce but et éviter la congestion brusque des membranes internes, il faut pratiquer la paracentèse en retirant rapidement l'aiguille, et en entr'ouvrant alors la plaie avec précaution au moyen d'un stylet que l'on presse légèrement contre les parties voisines. Le soulagement immédiat que cette petite opération procure au malade est digne de remarque. Si, à la suite d'une iritis intense, il s'est formé un hypopion considérable qui ne se déplace que très-difficilement, il est indispensable de pratiquer, pour l'évacuer, une ouverture assez large, à l'aide du couteau lancéolaire. On recommencera cette opération dès que la collection purulente remplira plus du quart de la chambre antérieure.

Dans certains cas exceptionnels, tous ces moyens thérapeutiques restent inefficaces ; des exsudations considérables ont produit une occlusion de la pupille qui s'accompagne souvent d'une synéchie totale, cause d'une augmentation dans la pression intra-oculaire. C'est alors qu'on doit recourir sans hésiter à l'iridectomie. La détente que cette opération produit dans l'œil, l'évacuation du contenu de la chambre antérieure, l'émission sanguine locale qui s'y joint, agissent très-favorablement, et, sous l'influence de ce traitement, la maladie change de caractère. Une règle importante à suivre est de ne pas trop tarder à pratiquer l'opération, une fois qu'on a pu se convaincre que toute médication est impuissante à empêcher la production de la synéchie totale. Il n'arrive que trop souvent de voir des iritis de ce genre, traitées pendant des mois entiers, amener inévitablement par les récidives auxquelles elles sont sujettes une occlusion de la pupille qui nécessite ultérieurement l'opération, tandis qu'on aurait pu, en la pratiquant assez tôt, épargner au malade de vives souffrances et les ennuis d'une affection interminable. Une longue expérience permet de reconnaître aisément les cas où l'opération seule peut accélérer la marche traînante de la maladie, et cela en dépit des praticiens qui ont toute opération en horreur, lorsqu'ils croient parvenir, par un traitement médical de quelques années, à faire disparaître une inflammation rebelle entretenue par les produits qu'elle a elle-même déposés.

L'*iritis traumatique* exige quelques modifications dans le traitement que nous avons indiqué. Ainsi, toutes les fois que l'inflammation résulte d'une contusion forte de l'œil, on ne doit pas hésiter à appliquer sur-le-champ un certain nombre de sangsues, à instiller de l'atropine et à faire usage du mercure pour prévenir autant que possible une inflammation violente. Dans tous les cas où un corps étranger, ayant pénétré dans l'œil, se serait implanté

dans l'iris, on devrait l'extraire avec soin. Si le cristallin blessé se gonfle et entraîne ainsi des phénomènes inflammatoires du côté de l'iris, on essayera de le faire sortir par une extraction linéaire que l'on combinera le plus souvent avec l'excision d'une portion de l'iris. Le gonflement de la cataracte traumatique est fréquemment la cause d'une iritis purulente qui amène la destruction de l'œil; mais le traitement indiqué peut prévenir cette fatale issue. On ne doit pas, en pareil cas, reculer devant l'opération, alors même que l'œil serait le siége d'une inflammation assez vive et d'une injection périkératique prononcée. Après la sortie du cristallin gonflé, les douleurs se calment subitement et l'inflammation diminue notablement de violence.

Lorsque l'iritis provient d'un prolapsus partiel consécutif à une blessure perforante de la cornée, il est nécessaire d'exciser avec le plus grand soin la portion d'iris qui fait saillie au dehors; cela fait, l'inflammation et les symptômes d'irritation, qui peuvent provoquer des vomissements chez les sujets faibles, ne tardent pas à disparaître.

Il existe une forme particulière d'iritis que l'on observe chez les sujets faibles et anémiques à la suite d'opérations pratiquées sur l'œil, principalement après l'extraction de la cataracte. Cette inflammation se caractérise par la production de cellules de pus et la tendance qu'elle montre à s'étendre aux parties antérieures de la choroïde et du corps vitré. Une médication antiphlogistique est impuissante à arrêter les progrès du mal; au contraire, tout ce qui contribue à affaiblir le malade accélère la marche funeste de la maladie. Dans ces cas, l'application des compresses chaudes, de six à douze heures par jour, est d'un excellent effet : la génération des cellules de pus s'arrête et l'on voit disparaître par résorption des hypopions considérables. En même temps, l'emploi d'une décoction de quinquina a été recommandé par quelques praticiens émérites (1).

Le traitement de l'*iritis séreuse* exige des soins particuliers. L'injection périkératique y est modérée, ce qui montre suffisamment le peu de fruit qu'il faudrait attendre, en pareil cas, d'évacuations sanguines. Cette maladie se caractérise, on le sait, par une augmentation dans la sécrétion de l'humeur aqueuse. Il faut donc combattre cette tendance par des actions dérivatives exercées sur l'intestin, sur les reins et sur la peau. Ainsi des purgations salines répétées (eau de Pullna, de Friedrichshall, de Kissingen, etc.) agissent souvent très-favorablement. Il est encore plus efficace et moins fatigant pour le malade d'augmenter la sécrétion urinaire, en même temps qu'on aide à la transpiration. C'est dans ce but qu'il faut prescrire des infusions de salsepareille, de bois de gaïac, etc., que le malade prendra chaudes le matin,

(1) *Die verminderten Gefahren einer Hornhautvereiterung bei der Staaroperation.* Berlin, 1862, par le docteur Mooren (*Annales d'Oculistique*, mars et avril 1862).

en gardant le lit pour transpirer pendant plusieurs heures. La décoction de Zittmann est un excellent remède contre l'iritis séreuse.

Il est bon que, pendant le traitement, le malade sécrète une quantité considérable d'urine, et si les tisanes seules n'y suffisent pas, on prescrira des diurétiques tels que l'acétate de potasse, l'eau minérale de Wildungen, etc. Le tartre stibié à petites doses, recommandé par beaucoup de médecins, et l'iodure de potassium tant vanté en pareille circonstance, ne nous ont pas semblé donner de bons résultats, au moins dans les premiers temps de la maladie.

Les dérivatifs cutanés, tels que de larges vésicatoires, des cautères, un séton à la nuque, ont été souvent employés. Nous ne sommes pas, pour nous, partisan de cette dernière méthode, surtout quand il s'agit de personnes délicates, dont la peau facilement irritable est sujette, sous l'excitation produite par ces révulsifs, à des éruptions eczémateuses, quelquefois plus rebelles encore au traitement que l'iritis elle-même.

Lorsque la maladie change de caractère, qu'il se forme des produits plastiques dans le champ de la pupille et qu'il s'accumule dans la chambre antérieure une quantité notable d'éléments de pus, il faut recourir au traitement de l'iritis plastique. Tant que durera le traitement de l'iritis séreuse, il sera nécessaire de fixer toute son attention sur le champ visuel, et dès qu'on y remarquera un rétrécissement, on devra le combattre par l'évacuation réitérée de l'humeur aqueuse ou mieux encore par l'excision d'une portion de l'iris. Il ne faut pas perdre de vue que cette maladie est très-sujette à se transformer en irido-choroïdite et à prendre les caractères du glaucome, surtout chez des sujets plus âgés où la sclérotique est très-résistante.

L'*iritis parenchymateuse* et l'*iritis syphilitique* nécessitent un traitement assez rigoureux. Aussitôt que nous reconnaissons cette forme, il est rare que nous nous abstenions de l'emploi du mercure, quoi qu'en disent les partisans d'une nouvelle école qui combat, peut-être avec raison, l'usage de ce médicament contre la syphilis. Presque tous accordent que les préparations mercurielles parviennent, en général, plus vite que toutes les autres à faire disparaître les manifestations de l'infection syphilitique, et c'est justement le but qu'il faut atteindre, lorsque la maladie éclate dans un organe aussi délicat que l'œil, et lorsqu'il s'agit, avant tout, d'empêcher, le plus tôt possible, des altérations dont les fonctions de l'œil souffriraient toujours. Qui oserait, en pareil cas, temporiser et s'en rapporter à une médication aussi lente que celle qu'emploient les antimercurialistes? Nous disons plus, on devra faire usage du mercure contre les inflammations parenchymateuses des membranes internes de l'œil, alors même que la syphilis semblerait n'y être pour rien ; et, en effet, l'expérience a démontré que ce médicament est de tous le plus efficace contre l'hypergenèse des éléments du tissu cellulaire

causée par une irritation inflammatoire, et celui qui amène le plus facilement la résorption du tissu néoplasique.

On prescrira donc des pilules de sublimé opiacé et des frictions d'onguent mercuriel belladoné sur le front et sur les tempes. Si le malade supportait difficilement ce médicament, qu'il occasionnât des gastralgies, on lui substituerait le protoiodure de mercure, soit en pilules, soit en solution, combiné avec l'iodure de potassium. Cette combinaison permet d'administrer des doses de mercure assez élevées (de 5 à 10 centigrammes par jour). Au traitement mercuriel, on joindra l'usage des diaphorétiques et l'on fera prendre, dans ce but, 500 grammes de décoction de Zittmann pure ou coupée de parties égales d'eau chaude. On évitera en même temps d'exposer le malade pendant ce traitement à des variations brusques de température, et pour cela on lui fera garder le lit une grande partie de la journée.

Quand une exsudation considérable menace d'amener l'occlusion de la pupille, ou quand les boutons syphilitiques prennent un développement tel qu'ils remplissent une grande partie de la chambre antérieure, on fera bien d'exciser une portion de l'iris et de faire alors l'excision de telle sorte qu'elle comprenne la partie de cette membrane qui paraît le plus altérée. Pourtant on a bien rarement occasion de recourir à ce moyen.

Pendant tout le traitement de l'iritis, en général, il est urgent de surveiller le régime du malade, car on n'a que trop souvent l'occasion de voir survenir des rechutes qui n'ont d'autre cause qu'un écart de régime, surtout un excès de boisson.

Comme c'est de la présence des synéchies que dépend essentiellement la prédisposition aux récidives, il faudra, par un emploi continu d'atropine, même après la disparition des phénomènes inflammatoires, tenter de déchirer les synéchies anciennes. Si la solution ordinaire d'atropine était insuffisante, on pourrait, suivant le conseil de MM. Hart et Streatfeild, se servir de gélatine imbibée d'une solution concentrée d'atropine (1) et faire ensuite usage de la calabarine préparée de la même manière.

Il va sans dire qu'il faut étudier avec soin la constitution du malade, afin qu'une fois la première attaque de la maladie arrivée à son terme, on puisse prévenir les rechutes par un traitement général. Les sujets qui présentent les symptômes d'une infection syphilitique, ou souffrent de rhumatisme

(1) L'action du mydriatique est bien plus intense lorsqu'il se dissout peu à peu dans le contenu liquide du sac conjonctival (car alors elle se produit d'une manière continue) que si l'on instille quelques gouttes d'une solution même concentrée, et qui sont rapidement éliminées. Pour obtenir un maximum d'action, on a conseillé (Homberger) d'introduire une parcelle de sulfate neutre d'atropine en substance dans le cul-de-sac conjonctival. Une pression énergique contre le ligament palpébral interne doit, en comprimant le sac lacrymal, fermer cette voie d'absorption et l'intoxication qui pourrait en résulter.

chronique, tirent les plus grands avantages de l'hydrothérapie. Dans ce traitement, la méthode des transpirations prolongées et des lotions froides sur le corps enveloppé de draps mouillés et mis ainsi à l'abri du contact direct de l'air, doit être préférée à celle qui préconise les bains et les douches froides. On peut, en effet, dire qu'en général les bains sont mal supportés par les malades atteints d'affections oculaires, surtout lorsque le cuir chevelu reste longtemps imprégné d'humidité.

Si l'on voit, au contraire, que les rechutes de l'iritis ne proviennent que de la présence de synéchies, on fera bien mieux de soumettre l'œil à une opération que d'imposer au malade un traitement fort long et le plus souvent inefficace.

ARTICLE III.

IRIDO-CHOROÏDITE. — CYCLITE.

Considérations générales. — Cette maladie, quoique très-répandue et si marquante dans le cadre nosologique des affections de l'œil, n'a, jusqu'à présent, guère trouvé place dans les traités ophthalmologiques. On doit chercher la cause de cette négligence dans la variété des formes qu'elle affecte et dans l'extrême difficulté qu'on éprouve à les réunir sous un seul chef. Nous commencerons par séparer deux catégories d'irido-choroïdite, distinctes quant à leur point de départ, et par en tracer les symptômes saillants. Ce sont :

A. L'irido-choroïdite consécutive à une iritis.

B. L'irido-choroïdite, dont le siége était primitivement dans les parties antérieures de la choroïde.

A. L'irido-choroïdite se développe, comme nous l'avons vu, à la suite d'une iritis, surtout lorsqu'une synéchie totale intercepte toute communication entre les chambres de l'œil. Dans ce cas, le mal prend sa source dans les tiraillements que subissent sans relâche les parties antérieures de la choroïde. D'un autre côté, l'équilibre se trouve interrompu entre la pression du fond et des chambres de l'œil, par suite de l'interposition du diaphragme que constituent l'iris et le cristallin accolés, et la tension interne s'en trouve notablement altérée. Ainsi, en ponctionnant la cornée sur un œil atteint de synéchie postérieure totale, on ne produit qu'un écoulement incomplet de l'humeur aqueuse et le cristallin ne vient pas se placer directement contre la face postérieure de la cornée, comme cela arrive à l'état normal.

Une fois que la périphérie de l'iris se bombe et proémine en avant, les accidents du côté de la choroïde ne tardent pas à éclater. Si le champ pupillaire n'est pas occupé par des exsudats plastiques et qu'il permette l'exa-

men ophthalmoscopique, le corps vitré se montre opacifié surtout dans ses parties antérieures. Les opacités qui s'y développent sont, au début, très-fines; plus tard elles deviennent filamenteuses ou membraneuses. En même temps que cette exsudation s'effectue avec plus ou moins de rapidité, on peut voir se produire, dans la chambre antérieure, un hypopion qui, par son apparition brusque ainsi que par sa disparition souvent très-rapide, marque qu'il a pris son point de départ dans les parties antérieures de la choroïde.

Un autre signe manifeste de la participation de la choroïde à l'iritis est le gonflement des vaisseaux et particulièrement des veines de l'iris, sans que la turgescence rapide dont ils deviennent le siége s'explique par l'état inflammatoire de cette membrane. Les gros vaisseaux, voisins du tissu épiscléral, au pourtour de la cornée, s'accusent aussi plus nettement.

Le toucher révèle, au pourtour de la cornée, une vive sensibilité. L'œil n'est, en effet, que rarement sensible au toucher que l'on pratique à travers les paupières, lorsqu'il ne s'agit que d'une inflammation de l'iris ; mais dès que les parties antérieures de la choroïde se prennent, l'attouchement de la sclérotique devient, presque dans tous les cas, très-pénible au malade, qui le témoigne en renversant brusquement la tête. La présence d'un grand nombre de filets nerveux et de vaisseaux dans le muscle ciliaire explique très-bien les changements survenus dans la circulation et la sensibilité.

Signalons encore l'augmentation notable des troubles survenus dans la vision, le rétrécissement progresssif du champ visuel, et nous aurons la série complète des phénomènes principaux qui constituent l'irido-choroïdite. Pendant la période aiguë de la maladie, le globe oculaire est dur au toucher, mais peu à peu cette dureté fait place à un ramollissement considérable.

B. L'irido-choroïdite qui commence par la choroïde diffère de la première en ce que des troubles notables dans les fonctions de l'œil précèdent généralement la manifestation des signes inflammatoires du côté de l'iris, et en ce que cette membrane ne porte pas l'empreinte d'une inflammation primitive. Des épanchements abondants peuvent s'être formés dans le corps vitré, avoir soulevé la rétine, altéré la nutrition du cristallin jusqu'à produire des opacités notables de cet organe ; et ce n'est qu'alors qu'un exsudat plastique amène l'occlusion de la chambre postérieure, et que l'iris enflammé proémine en avant, accidents qui ont, au bout de quelques temps, pour résultat l'atrophie du globe oculaire. Des poussées inflammatoires accompagnées de douleurs ciliaires intenses peuvent amener peu à peu la forme d'irido-choroïdite que nous avons signalée plus haut ; mais, même à une époque avancée de la maladie, il est souvent possible encore de dire quel en a été le point de départ. Voici les trois signes essentiels qui doivent guider dans cette recherche.

1° Une conservation de l'intégrité du tissu de l'iris en disproportion avec les troubles fonctionnels de l'œil.

2° La présence très-fréquente d'opacités dans le cristallin, sans même que l'iris soit devenu le siége d'une exsudation abondante.

3° La diminution notable de l'acuité de la vision centrale ou la perte absolue d'une partie du champ visuel (lorsqu'il s'est fait un décollement rétinien), ce qui est bien moins fréquent si la maladie provient de l'iritis, auquel cas, à la vérité, le champ visuel se rétrécit, mais sans troubler aussi considérablement la vision centrale.

Ayant ainsi marqué les différences relatives au point de départ de chacune des formes de l'irido-choroïdite, nous devons les étudier en elles-mêmes, et dans cette étude nous insisterons de préférence sur les variétés dans lesquelles la partie antérieure de la choroïde s'enflamme tout d'abord et avant l'iris, variétés depuis longtemps désignées sous le nom vague de *cyclites*. Nous en admettons trois principales, l'irido-choroïdite plastique, l'irido-choroïdite séreuse et l'irido-choroïdite parenchymateuse (suppurative).

1° *Irido-choroïdite plastique. Symptômes anatomiques.* — Cette maladie, quoique devenant la source d'une exsudation abondante à la surface des parties affectées de la choroïde, se soustrait aux investigations de l'observateur, par ce fait que le corps ciliaire échappe à l'examen direct. Même lorsqu'on dilate fortement la pupille, il est impossible d'apercevoir la crête des procès ciliaires, et leur base est tout aussi inaccessible à l'ophthalmoscope. Aussi, quand la maladie dépose principalement ses produits dans ces parties et quand l'iris n'y prend qu'une faible part, on comprend facilement combien le diagnostic devient difficile.

L'attention du médecin est éveillée par une injection périkératique souvent assez prononcée et ne pouvant se rapporter ni à l'état de la cornée ni à celui de l'iris. Cette dernière membrane peut être décolorée et montrer une hypérémie assez marquée. On y distingue même quelquefois un certain nombre de vaisseaux et l'on rencontre de temps en temps une augmentation assez notable dans la profondeur de la chambre antérieure (1) ; mais à cette époque, presque aucun exsudat plastique n'apparaît dans le champ pupillaire, et ce n'est que dans un âge plus avancé de la maladie que les symptômes de l'iritis deviennent plus apparents. En résumé, à ce moment, l'injection périkératique, la vascularisation de l'iris, l'accroissement en profondeur de la chambre antérieure et la sensibilité de l'œil au toucher sont les seuls signes de l'irido-choroïdite plastique. Après les progrès ultérieurs de la cyclite, la maladie se caractérise beaucoup plus nettement par les troubles qui se manifestent dans l'humeur vitrée.

(1) Cette augmentation peut tenir, à une époque avancée de la maladie, au retrait des masses néoplasiques formées dans le corps ciliaire qui refoule en arrière l'insertion de l'iris.

L'*irido-choroïdite séreuse* montre une injection périkératique bien moins prononcée; on voit apparaître brusquement des opacités très-légères dans les parties antérieures du corps vitré, en même temps que surviennent, en général, les symptômes d'une iritis séreuse (la surface postérieure de la cornée se couvre d'une foule de petits points à peine perceptibles à la loupe et à l'éclairage oblique).

Un observateur attentif peut alors reconnaître sans difficulté une augmentation dans la tension de l'œil. La chambre antérieure gagne assez notablement en profondeur et l'iris perd beaucoup de sa mobilité. La vision se trouble et il n'est pas rare de voir la maladie changer brusquement de caractère, soit pour se transformer en irido-choroïdite plastique, soit pour prendre les caractères de l'irido-choroïdite suppurative qui se reconnaît à la production rapide d'un hypopion considérable. Entre toutes les formes d'irido-choroïdite, c'est la forme séreuse qui présente les symptômes les moins tranchés et que l'on confondrait le plus facilement avec l'iritis séreuse, ou encore avec le glaucome chronique, dont elle peut aisément prendre les caractères, si l'on négligeait de fixer son attention sur l'état du corps vitré.

Irido-choroïdite parenchymateuse, suppurative. — Une injection périkératique très-prononcée, compliquée d'un léger chémosis, se montre quelquefois pendant plusieurs jours, sans qu'on puisse s'en expliquer la présence. La vision ne s'altère que peu ou point, l'iris fonctionne bien; à part l'hyperémie et une faible vascularisation dont elle est le siége, cette membrane n'éprouve pas de modifications apparentes. Aucune exsudation ne se fait dans le champ pupillaire. Tout à coup, un hypopion considérable apparaît pendant quelque temps pour disparaître bientôt en totalité. Cet hypopion peut se reproduire, il séjourne alors de plus en plus dans la chambre antérieure, puis la vue se trouble considérablement; le corps vitré devient floconneux, l'iris s'enflamme d'une manière manifeste, et l'on peut constater dans son tissu et dans celui des parties antérieures de la choroïde une infiltration purulente jointe à une hypergenèse des éléments cellulaires.

Marche de l'irido-choroïdite (cyclite) en général. — Les phénomènes inflammatoires peuvent disparaître peu à peu, les opacités du corps vitré se dissiper, l'hypopion se résorber en ne laissant qu'une légère opacité à la surface postérieure de la cornée. Si, au contraire, la maladie fait des progrès, des exsudats plastiques et purulents, du tissu de nouvelle formation se déposent dans la trame et à la surface de la choroïde, et, en s'organisant, ils constituent des croûtes vasculaires souvent fort épaisses. Peu à peu, ils gagnent les parties postérieures de l'iris et s'enflamment facilement sous l'influence de la moindre irritation de cette membrane. Le tissu iridien, par suite de la compression que subissent ses vaisseaux, s'atrophie successi-

vement, et peu à peu la nutrition du corps vitré et du globe oculaire est tellement entravée que cet organe s'atrophie (1).

Dans cette période avancée du mal, on observe une choroïdite générale avec une atrophie notable des éléments nerveux de la rétine qui s'infiltre parfois de granulations pigmentaires, et, dans d'autres cas, est soulevée par des produits séreux d'exsudation et proémine dans le corps vitré réduit de volume et rempli d'opacités ou de globules de pus : il s'agit alors d'une cyclite suppurative.

Lorsque dans un état avancé de la maladie, on essaye d'exciser une partie de l'iris fixé au cristallin et aux masses exsudatives, on éprouve de grandes difficultés à saisir le tissu de cette membrane qui, fortement atrophiée, ne laisse pas de prise. Le feuillet de pigment et les masses résistantes d'exsudat qui sont en arrière ne peuvent qu'exceptionnellement être attirés au dehors, et, le plus souvent, une inflammation consécutive oblitère bientôt le trou pratiqué pour la pupille artificielle.

Si la persistance de l'ancienne pupille et la transparence du corps vitré permettent encore l'examen ophthalmoscopique, on peut constater, mais non sans peine, une hypérémie de la rétine (rougeur de la papille, gonflement et flexuosités des veines). Il n'est guère possible de déclarer si la choroïde est hypérémiée ou non, d'autant plus que le trouble survenu dans les milieux de l'œil rend l'appréciation du calibre des gros vaisseaux et de la coloration des diverses parties de la choroïde bien autrement difficile encore qu'à l'état normal.

Anatomie pathologique. — Nous ne croyons mieux faire, pour tracer un tableau exact des phénomènes si variables que cette maladie présente, que de rapporter quelques autopsies exécutées par les hommes les plus compétents en cette matière, et empruntées aux *Archives d'ophthalmologie* (2).

(1) N'oublions pas que le principal foyer de la maladie siége dans la partie qui renferme le grand cercle artériel iridien, principale voie de nutrition des parties antérieures de l'œil.

(2) Observation I. (*Arch. für Ophth.*, Bd. VI, A. 1, S. 145.) — Paul W..., âgé de douze ans, entre dans la clinique de M. de Graefe pour une blessure pénétrante de l'œil droit faite par des ciseaux lancés contre lui deux jours auparavant. La plaie sclérotical est très-petite et disparaît sous le chémosis. Aucun gonflement des paupières. Le globe de l'œil, un peu proéminent en avant, se ment avec difficulté. Œdème gélatiniforme considérable de la conjonctive bulbaire. La surface postérieure de la cornée est couverte d'un enduit gris jaunâtre ; l'humeur aqueuse est le siége d'un trouble diffus et contient quelques flocons de pus. L'iris est infiltré, de couleur jaunâtre, le champ pupillaire, assez large du reste, se trouve rempli d'une masse purulente membraneuse et demi-transparente. La tension de l'œil semble augmentée.

Diagnostic. — Iritis purulente accompagnée de cyclite et de choroïdite purulente. Peu à peu les phénomènes morbides augmentent ; une iridectomie exécutée dans le

Étiologie. — Il serait nécessaire de répéter, à propos de l'irido-choroïdite, tout ce que nous avons dit des causes de l'iritis. Nous nous bornerons donc à en mentionner deux des plus fréquentes, les blessures, et l'action sympathique qu'un œil enflammé exerce sur l'autre. La plupart des yeux

but de combattre une névralgie très-pénible ne parvient qu'à diminuer momentanément les douleurs et l'exagération de la pression intra-oculaire. Sept semaines après l'accident, l'énucléation de l'œil est pratiquée, et le diagnostic des altérations survenues est dicté par M. de Graefe de la manière suivante : infiltration purulente de tout le corps vitré, production de tissu cellulaire et de vaisseaux (?) de nouvelle formation, destruction des éléments nerveux de la rétine par infiltration purulente, probablement accompagnée d'un décollement rétinien étendu. Augmentation de la tension du globe oculaire, peut-être suivie d'une excavation du nerf optique. Possibilité de la présence d'un corps étranger dans l'œil. — L'autopsie de l'œil, après un séjour de huit semaines dans une solution de bichromate de potasse, fut exécutée par M. Schweigger et donna en résumé les résultats suivants : plaie perforante de la sclérotique, hémorrhagie choroïdienne avec irido-choroïdite purulente ; décollement complet de la rétine consécutif à l'hémorrhagie et à l'exsudation ; génération d'une membrane vasculaire nouvelle qui recouvre la surface externe de la capsule du cristallin.

Sclérotique. — Large plaie perforante située en arrière du tendon du muscle droit externe. Le globe de l'œil est rempli d'une masse coagulée dont le tiers antérieur et externe contigu à la plaie est couleur de chocolat, tandis que le reste est d'un jaune clair (bichromate de potasse). La presque totalité de la partie foncée de ce coagulum est constituée par des globules sanguins, tandis que la partie claire gélatiniforme n'en contient qu'un petit nombre et se dissout facilement dans une solution de soude. La rétine décollée se présente sous la forme d'une sorte de corde qui, partant de la papille, se dilate et s'insère au cristallin. Celui-ci est repoussé contre la cornée, de façon que la chambre antérieure est très-réduite. Une masse condensée et sillonnée par des stries parallèles se montre immédiatement en arrière du cristallin et n'est autre que le vestige du corps vitré. La partie restée libre de la chambre antérieure est pleine d'une masse coagulée, soluble dans la soude et contenant un grand nombre de globules de sang et de pus et des cellules remplies d'un pigment foncé (de $0^{mm},018$ de grandeur).

La *choroïde* adhère en tous ses points à la sclérotique, les couches externes de sa trame sont le siége d'une suffusion sanguine, surtout dans les parties antérieures. Dans la couche vasculaire la plus externe du stroma, au voisinage de la chorio-capillaire, on aperçoit, surtout dans les parties antérieures du globe, beaucoup de corpuscules de pus, assez faciles à distinguer des corpuscules blancs qui proviennent du sang épanché. Le corps ciliaire est plein de masses exsudatives coagulées et de corpuscules de pus. La chorio-capillaire et la membrane vitrée sont intactes, ainsi que la couche épithéliale dont la portion antérieure offre seule quelques irrégularités.

Des coupes pratiquées sur l'*iris* montrent cette membrane un peu plus compacte qu'à l'état normal ; on rencontre dans sa couche moyenne une hypergenèse du tissu cellulaire qui accompagne les vaisseaux. Le champ pupillaire est occupé par une

qui s'atrophient après avoir été blessés, ont passé par les phases d'une irido-choroïdite. Le développement de cette maladie se fait d'autant plus facilement que la plaie est plus étendue, qu'elle a plus largement intéressé le corps ciliaire, et qu'une partie de l'objet vulnérant est restée dans l'œil.

pellicule portant les caractères des membranes vitreuses ; elle est fortement appliquée contre la capsule du cristallin et y adhère sur quelques points. Sa surface externe présente de nombreuses cellules qui sont, pour la plupart, des cellules inaltérées de l'uvée, ou des cellules irrégulièrement arrondies contenant plusieurs noyaux et dépourvues de pigment. Cette membrane, qui est vasculaire, s'étend aussi à la face postérieure de la capsule. Celle-ci adhère fortement aux restes du corps vitré.

Le *cristallin* est légèrement opacifié dans ses couches corticales les plus externes (opacification moléculaire, condensation des fibres en forme de plaques).

Le *corps vitré* se laisse diviser en lamelles fines et parallèles à la fossette hyaloïde : les cellules qui y sont contenues sont presque toutes en voie de dégénérescence graisseuse.

La *rétine* est transformée en une masse striée et contient un grand nombre de globules sanguins. En la divisant et en l'observant sous le microscope, on y distingue des traces de vaisseaux et de fibres en dégénérescence graisseuse. Dans les parties antérieures, on peut même y rencontrer des vestiges de la couche des bâtonnets et de celle des nucléoles.

M. de Graefe insiste, dans l'épicrise de ce cas, sur ce fait que l'hémorrhagie intra-oculaire a échappé à l'observation clinique, à cause de la préoccupation produite par l'idée de la présence d'un corps étranger dans l'œil, et c'est à ce dernier qu'on attribuait la dureté du globe oculaire à une époque où l'atrophie du corps vitré et le décollement rétinien auraient dû lui donner beaucoup de flaccidité. C'est aussi à cette hémorrhagie provoquée par l'accident et entretenue par l'inflammation qu'il faut rapporter le décollement étendu de la rétine.

Observation II. (*Arch. für Ophth.*, Bd. VI, A. 2, S. 267.) — M. S.., âgé de trente-sept ans, entre dans la clinique de M. de Graefe pour une cécité de l'œil gauche, à laquelle se sont joints récemment des symptômes inquiétants pour l'œil droit. L'œil gauche présente les caractères suivants d'irido-choroïdite. Le globe est un peu plus mou qu'à l'état normal, mais n'a pas changé de forme ; il montre une injection sous-conjonctivale assez considérable. La cornée est intacte et ne présente vers son bord interne qu'une opacité résultant d'une excision de l'iris pratiquée en ce point. L'humeur aqueuse montre un trouble diffus qui contribue beaucoup à la décoloration de l'iris. Cette membrane est d'un jaune rouge et laisse voir à l'œil nu beaucoup de vaisseaux, surtout près du bord de la pupille artificielle qui, comme l'ancienne, est remplie par le feuillet pigmentaire de l'iris et par des taches exsudatives, en sorte qu'on peut à peine distinguer une opacité des couches corticales du cristallin. Le plan de l'iris est porté en avant, son tissu est atteint d'hypergenèse. La loupe et l'éclairage oblique permettent d'observer, çà et là, sur l'iris de petits soulèvements, ou tout au moins un aspect tomenteux de cette membrane.

La perception de la lumière est assez affaiblie pour que le malade ne distingue que le passage de la clarté produite par une forte lampe à une profonde obscurité. Il loca-

Les corps étrangers le plus fréquemment observés en pareil cas, sont des morceaux de capsule, des grains de poudre de chasse, de petits plombs et de petits éclats de pierre. Il est rare qu'un corps étranger s'enkyste et

lise ses perceptions dans la direction de l'axe visuel. Des douleurs ciliaires peu intenses se montrent périodiquement ; le globe oculaire est très-sensible au toucher, surtout vers la naissance de la choroïde.

L'œil droit, légèrement irrité, devient le siége d'une injection rosée aussitôt que le malade est frappé par l'éclat d'une vive lumière ou lorsqu'il fixe un objet. Il distingue le n° 1 de Jæger, mais seulement à une distance de 4 pouces, et le n° 4 à une distance de 6 pouces. Les verres concaves, même les plus faibles, diminuent encore le pouvoir de distinguer à des distances plus considérables. Il y a, dit-il, peu de semaines qu'il voyait encore aussi bien de loin que de près. Actuellement, il accuse devant ses yeux la présence d'un nuage qui altère la pureté des contours des objets qu'il regarde, et l'apparition de phosphènes et de chromopsie qui le tourmentent beaucoup.

L'ophthalmoscope ne révèle d'abord aucune altération de l'œil, si ce n'est que le fond de cet organe est un peu moins net qu'à l'état normal. L'éclairage oblique et le grossissement que l'on obtient d'une loupe font découvrir à la surface postérieure de la cornée des centaines de petits points ayant à peu près 1/8e de millimètre de diamètre, et l'iritis séreuse explique suffisamment l'amblyopie dont le malade se plaint. Comme on attribuait ces changements à l'influence sympathique des lésions de l'œil gauche, on en pratiqua l'énucléation (et cela avec un très-bon résultat pour le second œil). Voici de quelles altérations on supposa que l'œil enlevé était atteint : iritis avec hypergenèse des éléments cellulaires de l'iris et du feuillet de l'uvée, opacification de l'humeur aqueuse ; cyclite de la même nature avec opacité du corps vitré ; décollement rétinien étendu, peut-être complet ; très-probablement extension de la maladie à toute la choroïde.

La dissection, exécutée par M. Schweigger, donna les résultats suivants : irido-choroïdite purulente, production de pus dans le corps vitré, atrophie et pigmentation de la partie antérieure de la rétine, décollement de la partie postérieure de cette membrane.

Sclérotique. — La sclérotique est épaissie et offre dans une grande partie de son étendue $1^{mm},07$. La choroïde est aussi plus épaisse qu'à l'état normal. Il est impossible de reconnaître la rétine, soit à l'œil nu, soit avec la loupe. Le corps vitré est compacte, gélatiniforme et montre à sa périphérie une zone de 2 à 5 millimètres de largeur, d'une teinte plus foncée. De la périphérie part, en se dirigeant vers le centre, un réseau de stries à larges mailles.

La *cornée*, dont la courbure est restée normale, a conservé sa transparence, et l'on aperçoit, dans la moitié interne, la cicatrice que l'iridectomie y a laissée. La chambre antérieure a une profondeur de $1^{mm},08$ et est remplie d'une masse amorphe légèrement coagulée, renfermant des globules de pus.

Le bord pupillaire de l'*iris* adhère intimement à la capsule. Entre celle-ci et la portion ciliaire de l'iris est un coagulum de la même nature que celui qui occupe la chambre antérieure. L'iris proémine un peu en avant et touche la cornée par une partie de sa surface. Le plan antérieur de la capsule de cristallin est accolé

reste dans l'œil sans danger pour cet organe ; mais même dans ces circonstances favorables, le déplacement du corps enkysté peut, en provoquant une inflammation, avoir des suites funestes, longtemps après l'accident primitif.

par son bord à l'iris et retient le pigment de l'uvée lorsqu'on opère des tractions sur cette membrane.

Le *cristallin* est opaque dans ses couches externes. Le stroma de l'iris, ceux du corps ciliaire et de la choroïde sont infiltrés de pus, et les globules purulents s'y trouvent fortement tassés. Des coagulums semblables à ceux qui remplissent les chambres de l'œil adhèrent à la surface du corps ciliaire.

Une grande partie des cellules pigmentaires du stroma de la *choroïde* sont décolorées : celles qui ont conservé leur pigment sont réunies en bandelettes couchées entre les globules de pus. La lame vitrée de la choroïde est plissée et onduleuse (par suite du gonflement de la choroïde).

Le *corps vitré* est, aussi bien à la périphérie que dans ses parties centrales, rempli de cellules dont les unes offrent les caractères des cellules de pus, les autres sont grandes et pourvues de prolongements anastomosés entre eux. La plupart contiennent plusieurs noyaux. Quelques-unes sont en voie de dégénérescence graisseuse. Outre ces cellules, le corps vitré renferme un réseau serré de fibres allongées qui se dissolvent dans la soude, et qui peut-être sont dues à l'action du bichromate de potasse. A la périphérie du corps vitré se voient des vaisseaux très-déliés, qui ne sont probablement que des émanations directes des vaisseaux de la rétine et de la papille. La totalité de ce milieu réfringent est partagée par des cloisons constituées par les éléments cellulaires en question et renfermant une masse gélatineuse amorphe.

La *rétine* décollée du fond de l'œil est séparée de la choroïde par une distance de 1 millimètre à 1 millimètre et demi. A l'endroit où le décollement cesse, existe entre les deux membranes un coagulum hémorrhagique de peu d'étendue : le reste de l'intervalle qu'elles laissent entre elles est comblé par une masse amorphe légèrement coagulée. Les éléments de la rétine existent encore en partie près de la papille. La couche des bâtonnets, les couches des nucléoles et la trame cellulaire se distinguent encore facilement, mais on n'aperçoit plus aucun vestige des éléments nerveux. A quelque distance de la papille, vers le centre de la partie décollée, la rétine est fortement amincie et ne se compose plus que des éléments ratatinés de la trame cellulaire de cette membrane. Vers la limite du décollement, quelques traces de la couche des noyaux réapparaissent, mais pour disparaître encore une fois à peu de distance. On voit dans la rétine un grand nombre de cellules pigmentaires. Toute la partie antérieure de cette membrane qui tient à la choroïde, y adhère intimement ; elle est considérablement atrophiée et contient beaucoup de pigment. Partout où la rétine se trouve décollée, l'épithélium de la choroïde est généralement normal ; seulement il est le siège d'une hypergenèse, de telle sorte qu'une grande partie de cet épithélium pigmentaire envahit la rétine, ou plutôt s'y loge dans la trame fibreuse, seul vestige de cette membrane.

Observation III. (*Arch. für Ophth.*, Bd. IV, A. 1, S. 377.) — L'autopsie fut faite par Henri Müller. Il s'agissait d'un œil atteint d'atrophie à la suite d'une irido-choroïdite et d'un décollement de la rétine, et qui avait été énucléé par M. de Graefe, à cause

La présence d'un corps étranger dans un œil affecté d'irido-choroïdite peut être d'un diagnostic très-difficile. On la reconnaît à deux symptômes essentiels : 1° à la persistance de l'injection périkératique, de douleurs

d'une inflammation sympathique de l'autre œil. Les diamètres sont les suivants : axe antéro-postérieur, 14 millimètres ; axe vertical, 16 millimètres ; axe transversal, 8 millimètres et demi ; axe diagonal, 20 millimètres et demi (sa longueur s'explique par ce fait que son extrémité postérieure se perd dans une ectasie située en haut et en dedans).

La *cornée*, dont les diamètres mesurent de 4 à 8 millimètres, est d'une couleur grisâtre, et un peu rétractée.

La *sclérotique* est plus ou moins épaissie, et les sillons produits par les muscles droits fortement indiqués se voient jusque vers l'équateur de l'œil.

La *choroïde* n'est pas très-amincie dans la moitié postérieure de l'œil. Elle est légèrement plissée par suite de la diminution des diamètres du globe. La chorio-capillaire et la membrane vitreuse sont bien conservées ; cette dernière est considérablement épaissie. La couche épithéliale n'est intacte qu'en partie ; dans certains points, elle fait défaut, et l'on aperçoit autour de la papille une figure blanche en forme de croissant où la choroïde amincie adhère plus fortement qu'ailleurs à la sclérotique. Entre la choroïde et la rétine détachée en forme d'entonnoir est un liquide rempli de points étincelants (cristaux de cholestérine), de globules sanguins et de petits corps non pigmentés de nature cellulaire. A la surface interne de la choroïde se voient des masses néoplasiques particulières, fasciculées irrégulièrement, qui se réunissent pour former un réseau et sont couvertes de nodosités et d'excroissances verruqueuses. Plusieurs de ces nodosités renferment des concrétions solubles dans l'acide acétique et qui laissent un résidu légèrement stratifié et opalin.

La *rétine* est décollée dans sa totalité, et ce décollement s'étend même sur divers points jusqu'au corps ciliaire au delà de l'*ora serrata*. Elle forme au centre du globe un faisceau solide qui contient les restes du *corps vitré*. Ceux-ci sont constitués par une masse blanche, fibrillaire, dense, qui contient çà et là un peu de pigment. Elle adhère à presque toute la face interne du corps ciliaire et de la cornée. Il ne reste pas de trace soit du *cristallin*, soit de la capsule. Par suite de la rétraction en quelque sorte cicatricielle de ces masses, le corps ciliaire est attiré vers le diamètre antéro-postérieur de l'iris depuis l'*ora serrata* jusqu'au niveau du bord de la cornée ; en sorte que la place naturellement occupée par le muscle ciliaire est remplie par les restes de ce muscle, et en partie par du tissu cellulaire gélatiniforme (infiltré). Cet espace a 2 millimètres et plus de profondeur. Au point où le cordon fibrillaire qui représente le corps vitré adhère à la cornée, on aperçoit les débris de l'iris et quelques lambeaux de la membrane de Descemet, lambeaux bien conservés et couverts d'excroissances verruqueuses.

On voit par cette observation comment des masses cicatricielles peuvent, en se rétractant, attirer avec elles, vers le centre de l'œil, toutes les parties auxquelles elles tiennent. Ainsi, au fond de cet organe, la rétine a cédé dans sa totalité, la choroïde a résisté en cet endroit où cependant son adhérence est assez forte, mais le corps ciliaire qui, à l'état normal, est déjà plus intimement lié à la partie ciliaire de la rétine et à la zonule, est fortement uni aux produits d'exsudation qui l'ont attiré en dedans. On peut en dire autant de la cornée.

ciliaires souvent très-intenses, et à la sensibilité de l'œil au toucher, même alors qu'il y a un commencement d'atrophie manifeste, ce qui amène généralement, dans les cas ordinaires d'irido-choroïdite, la suppression presque complète des douleurs; 2° à la tension exagérée qui persiste dans le globe jusque vers la fin de la maladie, époque à laquelle un commencement d'atrophie ou un décollement de la rétine donne habituellement à l'œil une certaine flaccidité.

Non-seulement la présence d'un corps étranger est funeste pour l'organe où il s'est logé, mais d'après de nombreuses observations, il est prouvé depuis longtemps que l'irido-choroïdite siégeant dans un œil, et entretenue par la cause que nous venons de citer, exerce une influence très-fâcheuse sur l'autre organe du sens visuel.

Quoique Beer, Demours, Himly et d'autres aient déjà rapporté à l'appui de cette assertion des faits très-concluants et presque exclusivement relatifs à des actions traumatiques, c'est dans l'excellent traité de Mackenzie (1844) que nous trouvons pour la première fois un article consacré à l'*iritis* ou *ophthalmitis sympathique*. « Chaque fois, dit le professeur de Glascow, que je rencontre une ophthalmitis sympathique, même à son début, quelque légers qu'en soient les symptômes, je la considère comme une des inflammations les plus funestes dont l'œil puisse être frappé. » Quant aux caractères de la maladie, les symptômes locaux de l'ophthalmitis sympathique sont pour lui ceux d'une iritis, qui finit rapidement par l'amaurose et l'atrophie de l'œil.

Quoique l'attention des praticiens se soit, comme on le voit par ce qui précède, portée sur cette matière, il se passa encore quelque temps avant qu'on s'entendît mieux sur l'existence, la nature et le traitement de la maladie. Prichard (1), l'un des premiers, réunit un assez grand nombre d'observations confirmant les idées émises par M. Mackenzie. Sur les vingt observations qu'il rapporte et qui toutes ont trait à des blessures de l'organe, neuf fois l'organe affecté par sympathie s'est plus ou moins atrophié. Dans dix cas, il vit des troubles de la cornée ou du cristallin; presque dans tous, une occlusion plus ou moins complète de la pupille, compliquée ou non d'amaurose.

Nous trouvons encore un assez grand nombre d'observations réunies dans la thèse de M. de Brondeau (2). Quoique la définition des troubles sympathiques rapportés dans ces observations puisse donner matière à discussion, nous croyons néanmoins utile de faire connaître en peu de mots les changements morbides produits sous une influence sympathique qui se

(1) *Association medical Journal*, 6 octobre 1854 (*Annales d'Oculistique*, t. XXXII, p. 172).

(2) *Des affections sympathiques de l'un des yeux à la suite d'une blessure de l'autre œil*. Thèse pour le doctorat. Paris, 1858.

trouvent relatés dans cette thèse. Ainsi sur 24 cas, 9 fois il survint une amblyopie assez considérable (sans lésion appréciable); 4 fois, des amblyopies ou amauroses se déclarèrent consécutivement à des inflammations intenses (dilatation de la pupille); 3 observations parlent d'amblyopie avec défaut de transparence des milieux de l'œil; 3 autres signalent des inflammations manifestes (ophthalmies); 2 autres des cataractes, et les 3 dernières des altérations fonctionnelles de l'œil peu prononcées. Dans une statistique récente de M. Pagenstecher (1) (de Wiesbaden), où sont notés 12 cas dans lesquels la cause déterminante n'est pas toujours une blessure, nous voyons attribuer à une influence sympathique les changements morbides qui suivent : irido-choroïdite, 6 fois ; irritation de l'œil et trouble survenu dans les fonctions accommodatrices, 4 fois; cataracte, 1 fois; choroïdite, 1 fois.

M. Mooren, dans un récent travail sur l'ophthalmie sympathique, dit avoir vu presque constamment la maladie consécutive se présenter sous la forme de l'irido-choroïdite. Sur un nombre de cent seize cas, la perte de la vision n'a eu lieu qu'une seule fois par choroïdite séreuse. M. de Graefe cite comme tout à fait exceptionnels deux cas de chorio-rétinite. Sur un nombre d'observations probablement supérieur à celui de M. Mooren, l'inflammation secondaire débutait toujours avec les caractères de l'iritis plastique (maligne) ou de l'iritis séreuse.

Avec les matériaux que nous avons aujourd'hui et que notre propre expérience nous a fournis, nous croyons toutefois pouvoir avancer que ce n'est pas l'iritis simple qui mérite le plus souvent le nom d'ophthalmie sympathique, comme M. Mackenzie le croit; mais bien l'irido-choroïdite sous la forme plastique et séreuse.

La forme la plus pernicieuse de l'inflammation sympathique c'est assurément l'*irido-choroïdite plastique*, et c'est presque exclusivement de cette manière que se perd le plus grand nombre des yeux enflammés sympathiquement. Ce qui différencie cette irido-choroïdite de l'irido-choroïdite ordinaire, c'est la production très-rapide de masses néoplasiques vascularisées qui, tapissant la face postérieure de l'iris et le corps ciliaire, portent entrave à la circulation et partant à la sécrétion intra-oculaire. Aussi voit-on aussitôt se développer une synéchie postérieure totale, l'iris se vascularise et de nombreuses saillies se montrent à sa surface, à moins que toute la face postérieure de cette membrane ne soit adhérente au cristallin. Dans ce dernier cas, où la marche de la maladie a été généralement moins brusque, l'iris se présente sous l'aspect d'un diaphragme roide, dont les plis ont disparu et dont l'insertion est manifestement rétractée. Cette rétraction est due à la propagation des masses néoplasiques sur le corps ciliaire et au mouvement cicatriciel qu'elles subissent.

(1) *Klinische Beobachtungen*. Wiesbaden, 1862.

Suivant le mode d'agglutination de l'iris au cristallin, la chambre antérieure, qui perd toujours en profondeur, présente deux variétés d'aspect. Dans celle où l'iris offre des bosselures, le maximum de profondeur se trouve au centre et vers la périphérie ; dans les parties intermédiaires la chambre antérieure peut avoir été complétement abolie par le contact des bosselures avec la membrane de Descemet. Dans la seconde variété, la chambre antérieure a son minimum de profondeur vers le centre de la cornée et elle augmente progressivement vers la périphérie. Les changements qu'on observe dans la vascularisation de l'iris et dans sa disposition sont en rapport avec la tension et la sécrétion intra-oculaire, qui par leur instabilité constituent un caractère particulier de l'inflammation sympathique. La tension de l'œil n'a été que très-passagèrement augmentée, montre des degrés très-variables et diminue progressivement avec la phthisie du segment antérieur du globe.

L'iritis séreuse sympathique, bien moins pernicieuse dans sa marche, ne diffère en rien de l'irido-choroïdite séreuse que nous avons décrite.

La voie de propagation de l'ophthalmitis sympathique est encore obscure, et il est très-naturel qu'on ait regardé successivement comme telles toutes les communications qui mettent les deux yeux en rapport plus ou moins direct. Généralement on a considéré le nerf optique comme l'intermédiaire par lequel se ferait cette transmission mystérieuse ; mais les observations assez nombreuses de cas où ce nerf était entièrement atrophié et réduit à une trame cellulaire, à l'époque à laquelle éclata l'opthalmitis sympathique, ont ébranlé cette hypothèse. On ne peut pas en dire autant de la part qu'on a faite aux nerfs ciliaires dans cette inflammation sympathique ; ces nerfs s'atrophient plus difficilement, comme le prouvent les autopsies faites par M. Müller (1); et jamais on n'a vu éclater une ophthalmie sympathique, lorsque tous les nerfs ciliaires avaient été détruits par inflammation suppurative Le rôle que jouent les nerfs ciliaires dans l'ophthalmie sympathique n'est pas encore bien déterminé ; mais il est certain qu'ils y prennent une grande part. On n'observe pas le développement d'une ophthalmie sympathique, sans que l'œil malade ait été le siége d'une sensibilité exagérée, soit spontanément, soit à la pression (2).

L'*irido-choroïdite sympathique* est très-variable quant à l'époque de son apparition, par rapport au degré et à l'âge de l'inflammation qui la détermine.

Les époques auxquelles nous avons vu, dans notre pratique, se développer

(1) Notons, en passant, que M. de Graefe a vu dans l'irido-choroïdite sympathique, la sensibilité acquérir son maximum au point où elle était le plus développée dans l'œil primitivement malade. Nous-même avons plusieurs fois montré à notre clinique des cas où le maximum d'injection périkératique sur l'œil affecté sympathiquement correspondait exactement au point où l'autre avait été blessé.

(2) *Archiv für Ophthalmologie*, t. IV, part. 1, p. 367.

une irido-choroïdite sympathique ont varié entre trois semaines et vingt-six ans. Les causes qui provoquent l'irido-choroïdite sympathique peuvent être rangées, au point de vue de la fréquence, dans l'ordre suivant : *a.* rupture ou déchirure de la sclérotique au voisinage du corps ciliaire ; *b.* lésions directes du corps ciliaire par un instrument tranchant avec enclavement des procès ciliaires, ou de l'iris près de son insertion ; *c.* présence d'un corps étranger fixé au voisinage du corps ciliaire (cristallin abaissé); *d.* irido-choroïdite spontanée ou par contusion (1). Les trois causes principales sur lesquelles le praticien doit surtout fixer son attention, ce sont les lésions du corps ciliaire, la présence de corps étrangers, et les phlogoses qui siégent dans les membranes profondes, consécutives ou non à des blessures, et dans lesquelles les produits d'exsudation ou les masses néoplasiques se sont incrustés de sels calcaires. Ainsi les yeux qui présentent, à la suite d'une choroïdite plastique ou d'une irido-choroïdite, soit une coque calcaire entre la choroïde et la rétine atrophiée, soit des dépôts de même nature dans le cristallin ou à sa surface, semblent plus aptes à exercer sur l'œil épargné jusque-là une influence fâcheuse. En outre, ces yeux atrophiés ou presque atrophiés sont souvent extrêmement sensibles au toucher, et peuvent être cause de névralgies opiniâtres. Ils peuvent, au reste, pendant quinze à vingt ans, ne pas présenter le moindre symptôme inflammatoire, et tout d'un coup, sans cause appréciable (peut-être par le déplacement des dépôts calcaires), devenir douloureux, donner lieu à des névralgies ciliaires très-intenses et provoquer, à partir de ce moment, une irritation sympathique de l'autre œil, sain jusque-là.

Les choroïdites ectatiques avec formation de staphylômes, sont, par suite de la moindre conductibilité des nerfs ciliaires, bien moins aptes à la production de l'ophthalmie sympathique. Aussi, en pareil cas, la sensibilité du corps ciliaire au toucher, symptôme si significatif du développement ultérieur de l'ophthalmie sympathique, fait presque toujours défaut.

Le premier signe de l'influence sympathique est la réduction qui survient dans la latitude d'accommodation, et la fatigue qui contraint à cesser toute fixation un peu prolongée. Ces symptômes proviennent évidemment d'un défaut d'innervation des fibres nerveuses motrices. Plus tard, il s'y joint de la sensibilité de l'œil à l'action d'une lumière intense et une disposition au larmoiement. Bientôt la plus légère irritation détermine une injection péri-

(1) Dans trente-sept cas de perte absolue de l'œil par inflammation sympathique, M. Mooren cite les causes suivantes : blessures de la sclérotique avec lésions du corps ciliaire, douze fois ; phthisie traumatique avec impossibilité de diagnostiquer la lésion probable du corps ciliaire, six fois ; abaissement du cristallin, sept fois; formation de staphylômes, quatre fois ; trois phthisies de l'œil par irido-cyclite spontanée, trois décollements rétiniens avec irido-cyclite consécutive, un prolapsus de l'iris et une choroïdite ectatique.

kératique rosée, et le corps ciliaire devient sensible au toucher. Un observateur attentif et expérimenté peut quelquefois, dès cette époque, apercevoir de faibles synéchies postérieures et un léger trouble dans l'humeur aqueuse et le corps vitré, trouble qui se révèle au malade par un nuage plus ou moins épais qu'il dit couvrir sa vue. Il ne faut pourtant pas croire que l'irido-choroïdite sympathique s'annonce toujours d'une manière aussi insidieuse. Au contraire, on a souvent l'occasion de voir cette inflammation éclater brusquement, peu après l'accident dont l'autre œil a été atteint. Nous reviendrons sur l'inflammation sympathique en parlant du traitement de l'irido-choroïdite en général.

Des *irido-choroïdites spontanées* ne sont pas rares chez les femmes, à l'époque critique, alors que le flux menstruel commence à montrer des irrégularités. Cette observation est encore juste pour d'autres formes de choroïdite. En effet, on remarque qu'il existe une certaine corrélation entre l'état du tractus uvéal et celui du système utérin ; car la constance avec laquelle des affections morbides de la matrice et de ses annexes, la suppression ou les irrégularités du flux menstruel, déterminent chez quelques femmes soit l'apparition soit l'aggravation d'une iritis ou d'une choroïdite, est vraiment digne de remarque, et l'on ne saurait rapporter ces phénomènes uniquement à une congestion passive, comme après la cessation brusque d'un flux hémorrhoïdal. L'importance de ces considérations porte principalement sur le traitement.

Parmi les causes de l'irido-choroïdite spontanée, notons encore l'hérédité qui, du reste, exerce son action sur les maladies de tout le tractus uvéal (comme nous le verrons pour le glaucome), et c'est peut-être ici qu'il faut placer l'observation de quelques auteurs (de Hasner), d'après lesquels les yeux fortement pigmentés seraient plus que les yeux clairs disposés à ces inflammations.

Ici, comme dans toute étiologie obscure, la syphilis, la scrofule et le rhumatisme ont de tout temps joué un grand rôle. Tout ce que nous pouvons dire c'est que, quand ces diathèses apparaissent par leurs manifestations ordinaires en même temps que l'irido-choroïdite, elles sont assurément une complication grave de la maladie.

Pronostic. — Les formes plastique et parenchymateuse de l'irido-choroïdite sont, de toutes, les plus dangereuses; on peut même dire que quand elles ont pris un certain développement, et quand les exsudations et les tissus néoplasiques se sont vascularisés, les changements qui s'opèrent dans la nutrition de l'œil sont souvent si considérables, que toute thérapeutique médicale est impuissante à prévenir l'atrophie de l'organe. Les formes séreuses d'irido-choroïdite et la cyclite purulente à son début sont moins graves et moins rebelles au traitement. Il ne faut pas oublier toutefois qu'on a affaire encore dans ces cas à une maladie longue et insidieuse, qui peut tout d'un

coup changer de caractère, s'accompagner d'une exsudation plastique ou purulente abondante, et désespérer le malade et le médecin par des poussées inflammatoires réitérées.

La cyclite purulente est l'une des inflammations les plus funestes de l'œil, quand elle est consécutive à une contusion violente ou à une opération (extraction de la cataracte). Elle entraîne alors une inflammation du fond de l'œil et de la cornée qui se termine par la suppuration de l'œil tout entier (panophthalmitis). Cette forme d'irido-choroïdite est moins maligne lorsqu'elle se développe spontanément (1) et qu'elle n'est pas la conséquence d'une iritis purulente. On peut alors voir un hypopion considérable se former à différentes reprises, et néanmoins la maladie se terminer heureusement, surtout avec l'aide d'un traitement rationnel.

Traitement. — Il y a peu de maladies de l'œil qui exigent autant d'expérience, d'habileté et de persévérance dans le traitement que l'irido-choroïdite. Cela est d'autant plus vrai, que la plupart des malades, ou par insouciance, ou par ce qu'ils se sont peu inquiétés des premiers symptômes de leur maladie, ne viennent consulter le médecin qu'à une époque où des changements considérables se sont déjà opérés dans le tissu de l'iris et de la choroïde, et où le corps vitré, occupé par des opacités multiples, dénote une altération notable de sa nutrition.

Quant à ce qui regarde le traitement de l'*irido-choroïdite plastique*, nous renvoyons à celui des formes d'iritis graves. Le mercure doit, sauf quelques exceptions réclamées par l'état général du malade, servir dans presque tous les cas ; les transpirations prolongées sont aussi du meilleur effet. Lorsque le malade, en se mettant en traitement, présente soit des synéchies multiples, soit même une synéchie postérieure totale, il ne faut pas perdre son temps à un traitement médical et l'on doit pratiquer immédiatement l'iridectomie. L'opération doit être exécutée, dans ce cas, de manière à comprendre dans l'excision une partie considérable de l'iris ; et, l'iridectomie une fois terminée, il faut rechercher si l'emplacement de la nouvelle pupille n'est pas obstrué, en partie, par des masses exsudatives, car on courrait alors le danger de la voir s'oblitérer. Les bords de la nouvelle pupille s'enflamment, ainsi que les masses néoplasiques et vasculaires qui occupent l'ouverture pratiquée par l'opérateur. Aussitôt la nouvelle pupille oblitérée, il faut recourir à une seconde et quelquefois, chez certains sujets, à plusieurs opérations successives, pour atteindre le but qu'on se propose ; et si l'on y arrive, non-

(1) Une forme très-pernicieuse d'irido-choroïdite purulente qui s'étend jusqu'aux parties postérieures de la choroïde se rencontre dans la méningite cérébro-spinale épidémique. Elle se complique ordinairement d'une prolifération étendue des cellules du corps vitré, d'épanchement séreux et sanguin entre la rétine et la choroïde, et fait parfois arriver la fonte purulente de l'œil (Hirsch, Hulke, Knapp, Salomon, Jacobi). Voy. *Choroïdite purulente.*

seulement la maladie s'arrête, mais les altérations qu'elle a produites commencent à disparaître.

L'*irido-choroïdite séreuse*, qui s'accompagne souvent d'une augmentation dans la pression intra-oculaire, exige, pour cette raison, une surveillance particulière. Nous employons ici le traitement indiqué contre l'iritis séreuse, en y ajoutant avec avantage, surtout au moment des poussées inflammatoires, des déplétions sanguines au moyen de la sangsue artificielle. D'ailleurs, il faut toujours se tenir prêt à pratiquer l'iridectomie, ou des paracentèses réitérées, s'il survenait des symptômes de glaucome.

L'*irido-choroïdite purulente* cède, dans les cas où elle n'est pas trop violente, à un traitement antiphlogistique très-énergique, mais il n'en est pas ainsi lorsque cette inflammation est la conséquence d'une opération. Alors, surtout s'il s'agit de personnes âgées ou débiles, on a souvent observé que l'emploi des compresses ou des cataplasmes chauds, de même que la médication tonique, est d'un bien meilleur effet que le traitement antiphlogistique. Lorsque la cyclite est entretenue par la présence d'un corps étranger (le cristallin abaissé peut être considéré comme tel), tout traitement reste inutile, si l'on ne parvient pas à supprimer la cause nuisible. Dans ce but, on est souvent obligé d'exciser une portion de l'iris et d'extraire le cristallin, si le corps étranger s'y est logé ou l'a blessé en pénétrant dans l'œil. Si l'on ne peut y parvenir, cet organe est presque irrévocablement perdu, et il ne reste alors qu'à s'efforcer de tout son pouvoir de prévenir l'influence fâcheuse que l'état de cet œil pourra exercer sur l'autre.

D'après Wardrop, ce sont des médecins vétérinaires qui ont donné la première idée d'un traitement chirurgical de l'*ophthalmitis sympathique*. Ils ont détruit l'œil perdu en y enfonçant un clou ou en interposant de la chaux entre les paupières. Wardrop lui-même modifia sur le cheval ce procédé cruel, en donnant issue par une incision pratiquée sur la cornée, au cristallin et à une partie du corps vitré. Bientôt on imita cette méthode sur l'homme. Plus tard, les propositions les plus diverses furent faites en vue du même objet : tantôt on conseillait de traverser l'œil d'un fil, qui restât sur place jusqu'au début de l'inflammation suppurative, tantôt, comme le firent Barton, Walton et Taylor (1), on voulait qu'on reséquât plus ou moins complétement la cornée, soit pour extraire le corps étranger, soit pour livrer passage à une cataracte ou à des masses exsudatives résultant d'une blessure de l'œil. La suppuration était alors accélérée par l'application continue de cataplasmes chauds.

Ce procédé essentiellement pratique, et surtout répandu parmi nos confrères anglais, leur doit quelques modifications nécessaires, car la suppuration qui suit l'excision de la cornée, cause beaucoup de souffrance et d'ennui aux

(1) *Annales d'Oculistique*, t. XXXIV, p. 256.

malades. Aussi M. Prichard insista sur la nécessité d'énucléer l'œil perdu pour sauver l'œil encore sain, et cette proposition fut d'autant mieux accueillie que la méthode de Bonnet rend cette opération très-facile et exempte de tout danger.

Les nombreuses énucléations pratiquées, surtout à Londres (1), devaient naturellement attirer l'attention de tous les praticiens, et il était aisé de comprendre qu'on dût bientôt se récrier contre une thérapeutique aussi rigoureuse. MM. de Graefe (2), Arlt (3), Pagenstecher (4), Mooren (5), etc., par une étude approfondie des lois sympathiques, ont continué à préciser davantage les indications de l'énucléation.

La règle d'après laquelle nos confrères anglais avaient décidé qu'il fallait extirper tout œil perdu pour la vue, au moindre soupçon d'une influence nuisible de cet œil sur l'autre, serait acceptable si l'on pouvait, dans cette question, négliger les deux considérations suivantes : 1° Le moignon formé par les muscles de l'œil après l'énucléation, ne permet pas à une pièce artificielle autant de mobilité que celui que laisse un œil même considérablement atrophié; 2° il est du devoir du chirurgien de conserver toute partie de l'organisme qu'il peut épargner sans danger, d'autant plus qu'il répugne toujours au malade de faire le sacrifice des restes même mutilés d'un organe aussi précieux que l'œil.

C'est en vain que l'on a tenté de substituer à l'énucléation la section du nerf optique et l'iridectomie, et il est hors de doute qu'il est indispensable d'enlever l'œil perdu aussitôt qu'il devient pour l'autre d'un voisinage dangereux. La seule question qui doive nous occuper est relative aux cas et à l'époque où il faut, de toute nécessité, recourir à l'énucléation. On y sera obligé :

1° Dans tous les cas où l'œil restant étant complétement intact, l'autre sera la cause de douleurs intolérables, rebelles aux palliatifs et qui donneront à craindre pour l'œil sain (6).

(1) Voyez le travail de M. Bader sur ce sujet : *Prager Vierteljahrschrift*, t. LVII.

(2) *Archiv für Ophthalmologie*, t. III, part. 2, p. 442.

(3) *Zeitschrift der Gesellschaft der Aerzte zu Wien*, n° 10. 1859.

(4) *Loc. cit.*, p. 44, 1862.

(5) *Ophthalmiatrische Beobachtungen*. Berlin, 1867, p. 143.

(6) Nous avons eu l'occasion d'opérer une vieille dame qui, ayant perdu l'œil droit il y a vingt-six ans, à la suite d'une irido-choroïdite, fut tout à coup prise de douleurs atroces qui lui ôtèrent presque tout sommeil pendant quinze jours. Elle vint nous voir dans un état d'abattement et d'épuisement tel, que, voyant les calmants rester sans résultat, nous pratiquâmes l'énucléation. La malade passa une très-bonne nuit, et le lendemain elle nous remercia avec effusion du service que nous lui avions rendu. Huit jours après, elle quitta guérie la Clinique. Ses douleurs étaient provoquées par des hémorrhagies intra-oculaires considérables.

2° Dans tous les cas où l'œil perdu aura provoqué sur l'autre une irido-choroïdite sympathique même très-faible.

3° Dans tous les cas où il surviendra sur l'œil resté sain jusque-là, une amblyopie même légère, si la latitude d'accommodation y diminue rapidement, et si cet œil, très-irritable à l'action vive de la lumière, devient impropre à une application prolongée, ces derniers symptômes étant souvent les précurseurs de l'irido-choroïdite. Il sera d'autant plus urgent de pratiquer l'énucléation, que l'œil perdu sera plus sensible au toucher et qu'un examen attentif ne pourra trouver à ces troubles, ni dans l'œil même, ni dans l'état général, d'autre origine que l'influence sympathique dont il est question. D'ailleurs, il vaut mieux, dans le doute, opérer plus tôt que plus tard, car on a souvent l'occasion d'observer l'inutilité de l'énucléation, lorsque l'irido-choroïdite sympathique est pleinement confirmée.

Le médecin est bien plus embarrassé lorsqu'il doit soigner un œil atteint d'ophthalmie sympathique, tandis que l'autre n'a pas encore entièrement perdu la vue. Ce serait peut-être alors le cas de faire, comme l'a proposé M. de Graefe, la section des nerfs ciliaires à l'endroit où l'œil est le plus sensible, généralement au voisinage de la blessure. Une pareille section devrait être faite, suivant lui, avec un névrotome particulier introduit dans le globe pour couper sur la face interne de la sclérotique. A notre avis, il serait préférable d'inciser avec un couteau lancéolaire directement toute l'épaisseur de cette membrane au point indiqué.

On est assez fréquemment consulté par des personnes atteintes d'irido-choroïdite avec occlusion complète de la pupille et atrophie commençante du globe oculaire. M. de Graefe a, le premier, insisté sur les avantages de l'iridectomie, même à une époque aussi avancée de la maladie. En rétablissant la communication entre les chambres, on combat, il est vrai, d'une manière remarquable les phénomènes inflammatoires chroniques; mais malheureusement ce procédé reste infructueux chez la plupart des malades ; les pupilles pratiquées à différentes reprises se ferment de nouveau, et des masses exsudatives ou néoplasiques vascularisées constituent, en arrière, un second diaphragme, d'une résistance telle que des pinces ou des crochets assez forts, introduits par une section linéaire, ne sauraient le déchirer.

M. de Graefe est aujourd'hui un des premiers à recommander la réserve dans l'intervention chirurgicale sur un œil atteint d'irido-choroïdite sympathique, réserve à laquelle des déceptions nombreuses devaient naturellement conduire tout praticien un peu répandu. Il est aujourd'hui démontré que l'iridectomie ne doit, en pareille circonstance, être pratiquée qu'au début de la maladie, lorsque les masses exsudatives sont encore trop peu développées pour former obstacle à une pupille artificielle. Encore faut-il ici prendre la précaution de faire l'opération comme si l'on voulait exécuter les deux premiers temps de l'extraction linéaire de

de Graefe. Si au contraire l'irido-choroïdite a fait des progrès tels que l'iris soit vascularisé et l'œil très-sensible au toucher, il faut attendre et prescrire un traitement général (mercure) et local (atropine, compresses chaudes), jusqu'à ce que la vascularisation de l'iris et la sensibilité de l'œil aient manifestement diminué. Lorsque alors, à cause de l'occlusion du champ pupillaire, on a les moindres doutes sur la transparence du cristallin, on exécutera la section sclératicale pour l'iridectomie, de manière à faire ensuite sortir le cristallin s'il y a lieu.

Il arrive très-fréquemment que derrière les croûtes d'exsudat vascularisé il se trouve un cristallin cataracté. La cornée, imbibée d'une humeur aqueuse altérée et troublée dans sa nutrition, par suite de l'oblitération d'un nombre plus ou moins considérable des vaisseaux du corps ciliaire, se réduit suivant ses diamètres. Tout le plan de l'iris se bombe en avant, ce qui provient, à cette époque de la maladie, non d'une collection liquide située derrière cette membrane, mais de l'hypergenèse des éléments cellulaires de la trame iridienne et des dépôts épais d'exsudat qui la refoulent. La chambre antérieure est alors très-petite.

Lorsque, dans ces cas, un examen attentif nous autorise à admettre une conservation suffisante des éléments nerveux de la rétine, lorsque cette membrane n'est pas décollée, il ne faut pas tenter vainement l'iridectomie ; mais on doit avoir recours, selon le conseil de M. de Graefe (1), à un autre procédé opératoire. Le chirurgien de Berlin pratique l'extraction du cristallin et enlève une portion de l'iris avec les croûtes d'exsudat qui y sont accolées (2).

Cette opération ne doit être faite que lorsqu'un calme parfait est survenu dans l'œil atteint d'ophthalmie sympathique. On pratique alors de préférence l'extraction linéaire sclératicale de de Graefe, avec les modifications suivantes : Si la chambre antérieure est très-peu profonde, avant de faire la contre-ponction, on traverse l'iris et les croûtes vascularisées qui la tapissent. Le couteau très-étroit ne pénètre pas assez profondément dans les masses corticales pour déterminer une luxation du cristallin dont la consistance est

(1) *Archiv für Ophthalmologie*, t. VI, part. 2, p. 97.

(2) A l'époque où M. de Graefe ne faisait pas encore l'extraction linéaire sclératicale, il pratiquait la section avec le couteau à cataracte ordinaire, et en y comprenant autant que possible les parties inférieures de la cornée. Si l'iris proéminait fortement en avant et ne laissait que difficilement passage à l'instrument, il traversait hardiment cette membrane, comme le faisait Wenzel pour la cataracte adhérente. Ayant ainsi obtenu une ouverture assez large de la capsule, il donnait issue au cristallin. Si ce dernier ne pouvait sortir facilement, ou bien si l'on n'avait pas préalablement compris l'iris et les croûtes d'exsudat dans la section, il fallait tâcher de saisir ces parties avec une pince ou un fort crochet, afin d'en pratiquer la dilacération et l'excision. Le but principal de cette opération était la sortie de tout le cristallin : les cas étaient rares où la pupille restait

ordinairement peu prononcée. Malgré ce peu de consistance, la section doit avoir les mêmes dimensions que pour une cataracte très-volumineuse, et M. de Graefe vante l'incision simultanée de l'iris, parce qu'elle facilite singulièrement l'exécution du second temps de l'opération rendue très-difficile par l'altération de l'iris, si l'on devait l'exécuter sans cette incision préalable.

On introduit les pinces pour saisir l'iris de manière qu'une branche se trouve au devant d'elle dans la chambre antérieure, et que l'autre glisse dans les masses corticales. Si à la traction on éprouve une trop grande résistance pour amener l'iris au dehors, il vaut mieux la laisser en place et y faire latéralement deux incisions avec des ciseaux de Critchett. Pourtant l'iris cède généralement avec assez de facilité et après une excision très-exacte on procède tout de suite à l'extraction du cristallin.

Lorsque le champ pupillaire montre encore des lambeaux de capsule opaque auxquels adhèrent des croûtes exsudatives, on s'abstiendra de trop tirailler, manœuvre à laquelle s'opposerait du reste la sortie considérable du corps vitré. Si le champ pupillaire paraissait par trop encombré, on pourrait à la rigueur, suivant de Graefe, faire la dilacération des opacités avec un petit crochet.

Quoique l'on exécute souvent cette opération dans des cas où le cristallin se trouve cataracté, on pourrait néanmoins en rencontrer où elle fût nécessaire, alors même que celui-ci eût conservé sa transparence.

En général, les suites de l'opération sont peu graves, et il est surprenant de voir avec quelle facilité guérissent, sous le bandeau compressif, les plaies pratiquées sur des yeux dont la nutrition a dû beaucoup souffrir. Néanmoins ce procédé opératoire ne sera réservé que pour les cas très-graves où l'ouverture d'une pupille artificielle n'aurait pas chance de succès.

ouverte à la suite de cette première tentative et l'on était bien plus souvent obligé d'ouvrir une nouvelle pupille. On avait, en le faisant, d'autant plus de chances de succès que l'extraction du cristallin apportait en général, dans l'iris, des modifications très-favorales à sa nutrition. Le dessin de ses fibres réapparaissait en partie, la chambre antérieure augmentait de profondeur, et au bout de quatre à huit semaines on pouvait pratiquer l'iridectomie et saisir l'iris avec des pinces ou avec un crochet assez fort, qu'on introduisait à travers une section linéaire large. On excisait une portion de l'iris et des masses exsudatives qui adhéraient, et il était indispensable, pour le succès de l'opération, que, pendant celle-ci, une partie du corps vitré traversât la nouvelle pupille et la distendît. Si cette dernière avait été trop petite, on aurait été obligé de l'élargir en déchirant une partie de ses bords avec des pinces droites et fines.

ARTICLE IV.

BLESSURES DE L'IRIS, CORPS ÉTRANGERS.

Les blessures de l'iris peuvent être faites par un instrument piquant ou tranchant, par la pénétration d'un corps étranger, ou être la conséquence d'une contusion de l'œil. Toutes ces blessures se compliquent facilement d'un épanchement de sang dans la chambre antérieure (hyphêma). On a généralement beaucoup exagéré la vulnérabilité de l'iris et la réaction qui suit toute blessure de cette membrane. Aussi les piqûres de l'iris ne sont, le plus souvent, d'aucune importance lorsqu'elles n'intéressent pas le cristallin. Quelques instillations d'atropine et une médication antiphlogistique modérée mettent promptement fin aux symptômes d'iritis qui pourraient survenir. Si la piqûre a blessé le cristallin, celui-ci, en se gonflant, provoque et entretient dans l'iris une inflammation prolongée. Nous pouvons en dire autant des plaies de l'iris faites avec un instrument tranchant. Il est fort rare que des blessures de ce genre aient laissé intacte la capsule du cristallin ; aussi on est souvent obligé de l'extraire à travers une section linéaire et après avoir préalablement excisé une portion de l'iris.

Les sections ou excisions de l'iris dans l'opération de la cataracte, loin de présenter des dangers, ont souvent sur la guérison une influence très-heureuse.

On a observé, à la suite de contusions violentes de l'œil, des déchirures de l'iris, et surtout une rupture de son bord adhérent. Une irido-dialyse en est la conséquence, ainsi qu'on peut l'observer lorsqu'en pratiquant l'opération de la pupille artificielle, on attire au dehors une portion trop considérable de cette membrane. Si l'on pousse trop loin ces tractions, on peut même amener au dehors de l'œil la totalité de l'iris et donner lieu à une irido-dialyse complète.

La rupture du bord périphérique de l'iris pourra s'effectuer d'autant plus facilement après un coup porté sur l'œil même, sur le pourtour de l'orbite ou sur la tête, que des synéchies fixeront le bord pupillaire à la capsule. Cet accident peut s'observer sans que les membranes profondes soient elles-mêmes blessées. Il n'est pas toujours aisé de reconnaître une irido-dialyse de peu d'étendue. Le meilleur moyen pour y arriver est l'emploi de l'ophthalmoscope, grâce auquel on peut apercevoir le reflet produit par les rayons lumineux qui ont traversé la petite fente formée. La rupture d'une partie plus étendue du bord périphérique de l'iris ne saurait échapper à la simple inspection ; d'ailleurs, elle cause au malade des éblouissements souvent très-notables.

De Ammon (1) a signalé un état particulier de l'iris, simulant une irido-

(1) *Das Verschwinden der Iris durch Eisenkung* (*Archiv für Ophthalmologie*, t. I, part. 2, p. 117).

dialyse plus ou moins complète, mais qu'il faut se garder de confondre avec cette lésion, et qui résulte du *renversement du bord pupillaire.* L'iris est enfoncé vers la chambre postérieure, dans une portion variable de son étendue, qui échappe alors complétement à l'œil de l'observateur. En pareil cas, il est impossible de découvrir à l'ophthalmoscope les procès ciliaires correspondant à la partie de l'iris refoulée, tandis que l'examen de ces replis membraneux est toujours possible lorsque le bord ciliaire de l'iris a été détaché par un traumatisme quelconque. On n'a observé ce genre de lésion, d'ailleurs extrêmement rare (1), que presque exclusivement sur des yeux dans lesquels le cristallin s'était déplacé ou s'était notablement réduit dans ses diamètres, de façon que l'iris n'y trouvât plus son point d'appui normal.

(1) La figure 6 représente l'œil d'un enfant de douze ans qui, neuf mois avant de venir à la Clinique, avait été atteint à l'œil droit par un morceau de bois. Il n'existe aucune trace de cicatrice et les parents affirment que, tout en ayant paru gonflé pendant quelques jours, l'œil n'a présenté ni écoulement de sang ni autre phénomène particulier. On a appliqué un bandeau pendant quelques jours sans faire d'autre traitement, et ce n'est que quand les parents apprirent que cet œil n'y voyait plus, qu'ils se décidèrent à venir à Paris. Comme l'indique la figure, on croirait qu'on a pratiqué une pupille artificielle très-périphérique en dehors et en bas, mais on s'aperçoit bientôt que l'iris est simplement replié sur lui-même, que le cercle interne (A) cesse à l'endroit où deux plis de l'iris (BB) se dessinent assez nettement et qu'il est impossible de découvrir la moindre trace des procès ciliaires. Le cristallin (C) mobile est tout à fait transparent, il est luxé en dedans et un peu en bas. Son bord externe a été légèrement transporté en arrière ; on remarque sur ce bord comme l'empreinte de la zonule indiquée par une série de petits traits parallèles. L'ophthalmoscope ne révèle que quelques plaques pigmentaires foncées, très-nettement circonscrites autour de la tache jaune (ancienne apoplexie ?) S $= \frac{1}{20}$. On n'obtient aucune amélioration avec les verres.

Fig. 6.

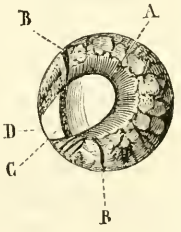

Dans les cas recueillis jusqu'à présent (A. Schmidt, de Ammon, Mooren) la partie refoulée de l'iris avait entièrement disparu, mais nous avons eu occasion d'observer un malade chez lequel ce refoulement, lié au relâchement et non à la déchirure de la trame iridienne, était partiel et très-propre à montrer le mécanisme de cette singulière lésion. Il s'agissait d'un ancien militaire, âgé de trente ans, qui présentait la faculté de faire passer spontanément dans la chambre antérieure droite le cristallin correspondant. Celui-ci, complétement transparent, mais réduit de volume, se trouvait couché horizontalement dans l'œil, et son bord inférieur, devenu antérieur, ne s'était pas sensiblement déplacé. Lorsque le malade penchait la tête, ce bord s'engageait dans la pupille, pour se loger dans la partie la plus déclive de la chambre antérieure. Dans ce moment, le cristallin se relevant, sa face antérieure s'appliquait à la face postérieure de la cor-

M. White Cooper (1) a réuni quelques observations de déchirure du cercle intérieur de l'iris; ces lésions, assez rares du reste, étaient toutes compliquées d'une dilatation très-considérable et persistante de la pupille. Nous-même avons observé un malade qui, à la suite d'un coup violent sur l'œil, avait une déchirure du sphincter de l'iris sans dilatation consécutive. Toutes les fois qu'on a affaire à une rupture du tissu de l'iris, il ne faut pas perdre de vue que la contusion qui l'a déterminée a bien pu produire des désordres graves dans les parties profondes de l'œil, une lésion de la capsule du cristallin ou le déplacement de ce dernier.

La présence d'un *corps étranger* dans l'iris est bien plus dangereuse pour cet organe que les blessures que nous venons de passer en revue. En effet, l'irritation continue qu'elle provoque amène facilement une inflammation suppurative. C'est aussi de cette façon qu'agissent de nombreux débris de cataracte laissés dans l'œil après l'opération. Il est exceptionnel qu'un corps étranger reste libre dans la chambre antérieure, ou s'enkyste, sans produire d'inflammation. En parlant des corps étrangers de la cornée, nous avons déjà insisté sur la nécessité de les extraire en excisant une partie de l'iris, s'ils ne sont pas entraînés hors de l'œil par le courant de l'humeur aqueuse qui s'échappe après la section.

ARTICLE V.

TUMEURS DE L'IRIS.

On peut séparer les tumeurs de l'iris en deux catégories, en tumeurs bénignes et en tumeurs malignes. Dans la première classe, il faut ranger les kystes, les tumeurs pigmentées ou nævi, les tumeurs condylomateuses et les télangiectasies de l'iris. Dans la seconde, nous signalerons le cancer et les tubercules.

Les *kystes de l'iris* sont *très-rares*. Ils ont été étudiés avec beaucoup de soin dans une très-bonne thèse de M. Guépin fils, de Nantes (2). Quatorze

née. Si maintenant le malade renversait la tête en arrière, le cristallin se couchait sur l'iris dont l'ouverture pupillaire était moyennement dilatée, et pour qu'il retombât dans le fond de l'œil, il fallait que son bord supérieur glissât, par un mouvement de bascule, sur la moitié correspondante de l'iris en refoulant et en distendant la pupille. Un examen attentif nous a permis de juger que la dilatation permanente de la pupille, plus prononcée en haut qu'en bas, résultait d'un renversement du bord libre de presque toute la moitié supérieure de l'iris.

(1) *De la déchirure du cercle interne de l'iris* (*Annales d'Oculistique*, t. XXXIV, p. 246).

(2) *Des kystes de l'iris*. Paris, 1860.

observations recueillies par MM. Mackenzie (1), Turner (2), Dalrymple (3), Warthon Jones (4), White Cooper (5), Walton (6), Ad. Richard (7), Stœber (8), Combessis (9), Dixon (10) et Guépin fils (11), sont réunies dans cette thèse. Nous pouvons y ajouter deux observations publiées par Fischer (12) et M. Arlt (13); quatre par M. de Graefe (14), six par M. Mooren, une par M. Stœber, (15), une par M. Bosteels (16), et une que nous avons eu nous-même l'occasion de recueillir à notre clinique.

L'observation de M. de Graefe diffère des précédentes en ce que la petite tumeur ressemblait parfaitement à un kyste sébacé tel qu'on en rencontre quelquefois dans l'ovaire et renfermant un nombre considérable de poils courts et forts.

Dans le cas que nous avons observé, c'est le hasard qui nous fit découvrir le kyste, car la malade, jeune fille de vingt ans, était venue se faire traiter pour une dacryo-cystite du côté droit. Elle avait perdu l'œil droit dès son enfance, à la suite d'une inflammation interne spontanée (irido-choroïdite). La pupille, fortement contractée, était oblitérée par une masse exsudative; l'iris décoloré, d'une teinte verdâtre, semblait légèrement attiré en arrière. A sa partie supérieure, nous vîmes une proéminence du volume d'une grosse lentille qui touchait la face postérieure de la cornée et dont les contours tranchaient assez nettement sur les parties circonvoisines. Sa coloration ne différait de celle du reste de l'iris que par une nuance jaunâtre, et il était impossible, même à l'éclairage oblique, de découvrir dans ses parois distendues la moindre transparence. Comme cet œil, légèrement atrophié, était incapable de toute perception lumineuse, et n'était le siége d'aucune irritation inflammatoire, il n'y avait aucune raison de tenter sur lui un traitement quelconque.

Les kystes de l'iris se présentent généralement sous la forme de petites tumeurs semi-transparentes qui gagnent peu à peu en volume. Tantôt elles provoquent de l'hypérémie périkératique, une irritabilité considérable de l'œil, du larmoiement et de la photophobie; tantôt elles atteignent un grand développement sans se manifester par aucun trouble inflammatoire, bien qu'elles puissent par leur seule présence, si elles ont atteint un volume considérable, altérer les fonctions visuelles. Le mode d'accroissement de ces tumeurs est très-variable : on les a vues s'étendre très-rapidement en vo-

(1) *Loc. cit.*, p. 704. — (2) *Ibidem*, p. 705. — (3) *The Lancet*, 1845. — (4) *Ibidem*, juin 1852. — (5) *London med. Journal*, septembre 1852. — (6) *Association medical Journal*, 1854. — (7) *Gazette hebdomadaire*, 1854, t. I, p. 1002. — (8) *Ibidem*, t. II, p. 155. — (9) *Ibid.*, 1855. — (10) *Traduction de Mackenzie*, par MM. Warlomont et Testelin, t. II, p. 262. — (11) *Loc. cit.*, p. 18. — (12) *Lehrbuch der gesammten Entz. n. org. Krankheiten des Auges*, 1846, p. 11. — (13) *Loc. cit.*, t. II, p. 109. — (14) *Archiv für Ophthalmologie*, t. III, part. II, p. 412. — (15) *Klin. Monatsb.*, t. II, p. 362, et *Ann. d'Ocul.*, t. LIV. — (16) *Ann. de la Soc. méd. d'Anvers*, sept. 1864, et *Ann. d'Ocul.*, t. LII, p. 175.

lume, et dans d'autres cas, suivre dans ce progrès une marche très-lente et assez souvent interrompue. La configuration de ces kystes peut aussi varier, mais presque tous sont lenticulaires ou pyriformes. Leur coloration dépend beaucoup de l'épaisseur de leur paroi et varie entre le jaune clair et toutes les nuances que peut présenter le tissu de l'iris.

L'*anatomie pathologique* des kystes iridiens n'est pas encore faite, et nous ne possédons sur cette matière que quelques renseignements peu détaillés dus à MM. Bowman (1) et Robin (2). Le premier de ces auteurs attribue ces kystes à l'accumulation d'un liquide transparent entre l'iris et la couche épithéliale postérieure ou uvée. Il résulte des recherches faites à ce sujet par les deux physiologistes cités, que la paroi des kystes est constituée par le tissu propre de l'iris et qu'elle n'est pas doublée d'une membrane tapissée elle-même d'une couche épithéliale. Les différences relatives à l'épaisseur et à la densité de la paroi du kyste tiennent probablement aux gradations des états inflammatoires que la présence de ce kyste a provoqués dans la membrane qui en est le siége. Le liquide qu'on a rencontré était transparent et très-fluide.

Quant à l'*étiologie* de ces tumeurs, elle est encore tout à fait inconnue. Tout ce qu'on peut dire, c'est que la plupart des kystes observés se sont développés après une lésion directe de l'iris ou des annexes de l'œil. Dans les cas où la blessure directe n'était pas démontrée, la présence d'une cicatrice sur la cornée permettait de la supposer avec quelque raison. On avait donc, jusqu'à un certain point, le droit d'admettre une rupture des vaisseaux de l'iris et d'attribuer le kyste à un épanchement sanguin interstitiel privé de ses éléments globulaires et colorants.

Dans d'autres cas (comme celui que nous avons rapporté) il faut chercher ailleurs la cause du développement du kyste iridien. Il nous semble bien plus probable qu'il provient alors d'une iritis plastique circonscrite, pendant laquelle une petite portion de la face postérieure de l'iris comprise dans une synéchie en fer à cheval, adhérente jusqu'au bord du cristallin, s'est isolée du reste de la chambre postérieure, et a été refoulée en avant par l'humeur aqueuse sécrétée derrière elle, comme il arrive pour les parties périphériques de l'iris, lorsqu'une synéchie postérieure totale s'est formée. C'est d'ailleurs pour ce mode de développement que plaident les résultats jusqu'à présent fournis par l'anatomie pathologique.

On a voulu encore attribuer les kystes de l'iris à la présence d'un cysticerque emprisonné dans la trame de cette membrane (Stellwag). Rien d'impossible à cela; mais aucune observation concluante (y compris celle de Fischer) ne l'a jusqu'ici prouvé.

(1) *Lectures on the parts conc. in the operations on the eye*, p. 75 (*Annales d'Oculistique*, t. XXX, p. 67).

(2) Thèse de M. Guépin, p. 19 et 21, et *Annales d'Oculistique*, t. XLIV, p. 189.

Quant au *traitement* de ces tumeurs, il n'y faut songer que lorsqu'elles sont des causes d'irritation, ou qu'elles prennent un accroissement rapide. On peut alors se contenter, comme l'ont fait Mackenzie et Dalrymple, de ponctionner le kyste, mais il est bien plus sûr d'exciser la partie de l'iris dans laquelle il siége. Lorsque la tumeur a pris un développement trop considérable, on doit limiter l'excision à une portion de sa paroi, mais on risque ainsi de la voir se reproduire, surtout si le kyste est multiloculaire comme dans le cas rapporté par M. Ad. Richard.

Les *nævi* ou *tumeurs pigmentées de l'iris* ne sont pas moins rares que celles que nous venons de décrire, surtout si nous excluons de ce groupe les altérations survenues à la suite d'iritis parenchymateuses et les simples taches de l'iris, pour ne considérer que les tumeurs permanentes qui se sont développées sans ou presque sans symptômes inflammatoires. Ces tumeurs ressemblent assez aux *nævi materni* de la peau, et peuvent être congénitales (1).

L'observation citée en note diffère de celles qu'on peut lire dans les autres auteurs en ce que le nævus dont il est question est bien plus développé qu'il n'arrive généralement. Il est assez fréquent de voir des malades offrir des taches très-prononcées de l'iris, et l'on cite des cas où ces taches constituaient à la surface de cette membrane de petites tumeurs peu proéminentes. Leur origine, le plus souvent congénitale, ou datant de la première jeunesse, leur stabilité et le défaut de tout symptôme inflammatoire permettent de les distinguer facilement des tumeurs dont la description va suivre.

Condylomes de l'iris. — En parlant de l'iritis parenchymateuse et sy-

(1) M. de Graefe (*Archiv für Ophthalm.*, t. VII, part. II, p. 36) rapporte un cas très-propre à faire ressortir les particularités caractéristiques de cette affection rare : il s'agit d'une jeune fille de quinze ans, née de parents parfaitement sains, chez laquelle l'iris droit est le siége d'une tumeur ovoïde située près du bord inférieur de la pupille, mesurant dans son diamètre horizontal 3 millimètres, dans son diamètre vertical 2 millimètres, lisse et à bords arrondis. Aucune synéchie postérieure n'empêche cette tumeur de suivre l'iris dans ses mouvements. Elle rétrécit le champ pupillaire en bas, proémine notablement, en avant du plan de l'iris, dans la chambre antérieure, et va jusqu'à toucher la face postérieure de la cornée. Outre cette tumeur, on aperçoit à la périphérie de l'iris et en bas une bandelette étroite de même nature, offrant une longueur de 3 millimètres sur 1 millimètre de largeur. La tumeur elle-même, née sans doute de la couche pigmentaire, a si complétement écarté les éléments de l'iris, qu'on n'en voit pas trace, même en s'aidant d'un grossissement fort. Entre la tumeur principale et la bandelette périphérique, l'iris proémine un peu en avant, ce qui tient sans doute à ce que ces deux parties sont reliées entre elles à la face postérieure de l'iris par une couche peu épaisse du tissu qui les constitue. Il y a un an que la malade s'est, par hasard, aperçue de l'état de son œil, et elle croit avoir observé un accroissement lent de la tumeur, ce qu'on ne peut constater en examinant la jeune fille à des intervalles de temps assez éloignés. Il faut d'autant moins songer à une opération que la vue n'a pas subi la moindre altération.

philitique, nous avons eu l'occasion d'exposer l'origine de la transformation particulière d'une partie circonscrite de l'iris. A la suite de ces changements morbides on peut voir se développer des tumeurs de la forme la plus variable, soit pédiculées, soit mamelonnées, et assez grosses pour remplir complétement la chambre antérieure et provoquer une ulcération de la partie de la cornée qu'elles touchent, de façon à faire saillie sous la conjonctive même. Dans tous ces cas, on voit survenir dans l'œil les symptômes d'une inflammation plus ou moins intense. La rapidité avec laquelle ces condylomes se développent quelquefois, et le volume qu'ils atteignent peuvent les faire passer pour des tumeurs malignes, surtout si les symptômes inflammatoires sont peu accusés (1), et l'on ne sera certain de ne pas avoir affaire

(1) L'observation d'un pareil cas cité par M. de Graefe (voy. *Archiv für Ophthalm.*, t. VIII, part. II, p. 38) se rapporte à un enfant âgé de quelques mois. La tumeur avait fini par perforer la cornée et se montrait sous forme de bourgeons fongueux et blanchâtres. Une portion excisée à cette époque avait été remise à M. Virchow, qui s'était prononcé de la façon suivante : « Le petit bouton moelleux peut bien provenir d'une gomme, car il se compose essentiellement de tissu cellulaire très-riche en cellules de petite formation. On rencontre dans ce tissu la dégénérescence graisseuse très-étendue, et présentant parfois l'aspect du colostrum. Très-souvent aussi on y trouve des formations cellulaires, qu'on considère actuellement en Angleterre comme appartenant à des tumeurs myéloïdes, des grands amas de noyaux comme on les observe dans les tumeurs sarcomateuses sans qu'elles aient ici rien de spécifique. Comme l'expérience me manque relativement aux tumeurs de l'iris, je ne saurais me prononcer catégoriquement. » M. Billroth, qui examina deux mois après une partie de la tumeur, se prononce de la façon suivante : « La partie extirpée montre, sous le microscope, un stroma homogène muqueux renfermant de nombreuses petites cellules qui se comportent tout à fait comme des globules de pus, et des plaques à noyaux multiples ; tous ces éléments sans disposition déterminée sont traversés par des vaisseaux de nouvelle formation. Suivant mon expérience je ne puis envisager ce tissu que comme l'analogue des bourgeons charnus d'une organisation avancée, tels qu'en les rencontre là où une irritation continue entretient la formation de nouveaux tissus, ou lorsque, par des causes générales, une cicatrisation rapide est retardée. » Après que la tumeur eut pris un développement assez considérable, elle s'affaissa et la phthisie de l'œil survint. Une autre observation du même genre est rapportée par de Graefe (*Archiv für Ophthalmologie*, t. XII, part. II, p. 231). Ici la tumeur fut observée sur un enfant de deux ans au moment où elle avait déjà perforé la cornée et déterminé le début de la phthisie du globe. Elle dépassait le niveau de la sclérotique et des restes de la cornée d'un à deux millimètres. Quoique cette tumeur rappelât beaucoup le cas précité, on fit cependant l'énucléation. L'examen microscopique fait par M. Rosow donna à peu près les mêmes résultats que ceux indiqués ci-dessus. Si M. de Graefe pense devoir donner à ces sortes de tumeurs le nom de tumeurs bourgeonnantes (*Granulationsgeschwulst*), nous nous permettrons jusqu'à nouvel ordre de considérer ces cas comme des iritis parenchymateuses très-accusées, qui, dans des cas exceptionnels, peuvent, à l'instar des choroïdites parenchymenteuses, déterminer la perforation, simuler l'existence d'un néoplasme, et entraîner la phthisie de l'œil.

à des altérations de cette espèce, qu'une fois que l'atrophie de l'œil sera assez prononcée, ce qui arrive après la perforation de la cornée et la suppuration consécutive.

Il faut encore séparer des condylomes les tubercules de l'iris observés sur des sujets atteints d'éléphantiasis. M. Desmarres (1) en cite deux observations. La maladie générale empêche d'ailleurs toute méprise. Nous signalons comme tout à fait exceptionnel et encore mal démontré, un cas de lipome de l'iris, rapporté par M. Mooren (2), et une tumeur furonculeuse décrite par Fario (3).

Les télangiectasies de l'iris constituent une des plus rares affections de l'œil ; M. Mooren en cite un cas qui par l'étrangeté des phénomènes mérite de trouver place ici (4).

Le *cancer* qui se localise sur l'iris est une affection des plus rares. On observe bien plus fréquemment une extension du mal parti des membranes profondes, en particulier, de la choroïde. Parmi les différentes formes de cancer, c'est la mélanose qui se rencontre le plus souvent. Les premières phases de son développement sont très-obscures et insidieuses. On croit avoir affaire à une simple iritis commune. Plus tard, lorsque l'iris se soulève en forme d'un tubercule rouge ou jaunâtre pigmenté, on pense à une iritis

(1) *Loc. cit.*, t. II, p. 50.

(2) *Ophth. Beobach.*, p. 128.

(3) *Giorn. Ven. de Scienze Med.*, 1860.

(4) Un négociant hollandais présentait sur la partie externe de l'iris de l'œil droit une tumeur de la grosseur d'une baie de ronce. Elle occupait tout ce côté du cercle iridien et empiétait même un peu dans le champ pupillaire, sans pourtant porter le moindre trouble dans la vue, car le malade lisait avec facilité le n° 1 de Jæger. La néoplasie s'adossait à la surface postérieure de la cornée, était sillonnée de quelques vaisseaux ectatiques qui, avec leurs sinuosités rougeâtres, tranchaient sur le fond brun rouillé de la tumeur dans laquelle ils se perdaient après un court trajet. Je diagnostiquai, ainsi que le médecin qui m'avait amené le malade, une télangiectasie de l'iris. L'ophthalmoscope ne montrait pas la moindre altération du fond de l'œil. Ce qu'il y avait d'étonnant dans ce cas, c'est que, lorsque le malade secouait la tête, en se penchant rapidement en avant, la totalité de la chambre antérieure se remplissait d'un sang clair, et aussitôt la vision se trouvait réduite à la perception de la lumière et de l'obscurité. Si le malade tenait ensuite la tête quelque temps en repos, on voyait d'abord apparaître le bord supérieur de l'iris, puis le bord pupillaire correspondant, et l'on pouvait, à vue d'œil, voir s'abaisser le niveau du sang, de manière qu'en une minute et demie tout avait disparu, et l'acuité visuelle retrouvait son intégrité. Ni l'éclairage oblique ni l'ophthalmoscope ne pouvaient faire découvrir d'où venait le sang ni où il retournait. Plusieurs physiologistes éminents consultés à cet égard ne purent se prononcer. La vision étant excellente, le malade refusa l'excision de la tumeur par l'iridectomie. En 1862, c'est-à-dire un peu plus de quatre ans plus tard, M. Mooren revit le malade, ces transvasations facultatives de sang s'étaient interrompues sans raison appréciable

parenchymateuse, mais la tumeur prend bientôt des proportions considérables et toute la chambre antérieure se remplit d'une masse noirâtre qui ne laisse guère de doute sur la nature de la maladie. Une observation très-curieuse de ce genre a été rapportée par M. Stœber (1). A la mélanose de l'iris s'associa une affection semblable de la sclérotique, et le malade succomba par suite de la propagation de son mal vers la cavité crânienne.

Lorsque la masse cancéreuse a rempli la plus grande partie de la chambre antérieure, elle détermine l'ulcération et la perforation de la cornée, mais, comme quelques auteurs l'ont aussi fait remarquer, le mal peut s'étendre au dehors en traversant, au pourtour de la cornée, les espaces que la sclérotique laisse libres pour le passage des vaisseaux ciliaires antérieurs. Chez certains sujets, le cancer apparaît dans le tissu épiscléral, sans que celui-ci communique avec le foyer primitif de la maladie. D'ailleurs nous reviendrons sur le mode de développement des différentes formes de cancer en parlant des tumeurs malignes de la choroïde.

Les *tubercules* de l'iris, dont nous avons déjà dit quelques mots, sont rares. On n'en a, pour mieux dire, pas encore d'observations bien exactes prises sur le vivant, ce qui prouve de nouveau que la diathèse doit avoir envahi presque toutes les autres parties du corps avant de se manifester dans l'œil.

depuis un an. En même temps la tumeur s'était reduite d'un tiers, avait pris une coloration gris sale et ne montrait plus de vaisseaux rouges, mais de nombreux dépôts pigmentaires isolés. Cet œil était évidemment le siége d'un augmentation sensible de la pression intra-oculaire, le champ visuel s'était très-sensiblement rétréci et le malade ne distinguait que difficilement le n° 16. Le malade ne voulut pas davantage accepter l'iridectomie. On la pratiqua un an après, lorsque la vue était complétement perdue, et que des douleurs ciliaires incessantes avaient rendu le malade plus docile. La télangiectasie ratatinée et complétement excisée fut envoyée au professeur Schweigger, qui ne l'a sans doute pas reçue, car il n'a donné aucun renseignement à cet égard. Plusieurs mois après, M. Mooren revit le malade, il s'était développé une irido-choroïdite sur l'autre œil et le malade ne pouvait lire que le n° 16. La sensibilité du corps ciliaire au toucher sur l'œil opéré, ne pouvait laisser douter que cette irido-choroïdite fût de nature sympathique. On fit l'iridectomie sur l'œil affecté sympathiquement, mais le malade refusa l'énucléation pour l'autre. Quelques mois plus tard, l'œil gauche lisait le n° 3 et toute sensibilité avait disparu à droite.

Dans la littérature, nous rencontrons un cas de tumeur vasculaire que M. Schirmer a décrite sous le nom de tumeur caverneuse (*Greissw. med. Beiträge*, t. III, clinique du Dr Bardeleben). Il s'agit d'une petite tumeur semi-transparente développée à la suite d'un traumatisme; cette tumeur, qui avait la grosseur d'un pois, siégeait du côté externe de la chambre antérieure où elle semblait toucher à la cornée. Elle avait un aspect gélatiniforme, une couleur blanc jaunâtre, était recouverte de taches rouges, et très-manifestement vascularisée. La tumeur fut enlevée par iridectomie et reconnue par l'examen microscopique comme tumeur caverneuse.

(1) *Ammons Monatschrift*, t. I, p. 70.

Nous n'avons que quelques mots à ajouter relativement au traitement des tumeurs malignes, en particulier du cancer. Dès que l'on est certain de son diagnostic, si le traitement mercuriel est resté inefficace et si l'on peut supposer qu'une simple excision de la partie affectée de l'iris serait insuffisante ou impraticable, on doit procéder sans retard à l'énucléation de l'œil. C'est dans la promptitude avec laquelle on agit que réside le salut du malade.

ARTICLE VI.

ANOMALIES DE DÉVELOPPEMENT DE L'IRIS (IRIDÉRÉMIE, COLOBOMA, POLYCORIE, CORECTOPIE, MEMBRANE PUPILLAIRE PERSISTANTE).

D'après les recherches de de Ammon (1), l'iris apparaît à une époque où l'œil a déjà une organisation assez complète, alors que la choroïde est déjà développée, et que la fente choroïdienne s'est fermée. Si l'on examine les yeux d'un fœtus de quatre mois, on voit, près des procès ciliaires, un anneau grisâtre complet, séparé du bord antérieur de la choroïde par une espace très-étroit, qui contient une série de filets très-ténus (*tela interstitialis iridis fœtalis*). En même temps que l'iris se développe, apparaissent les premières traces du tenseur de la choroïde, sous forme d'un second anneau très-fin, blanchâtre, situé en arrière, près du bord ciliaire de la choroïde qu'il entoure, et qui se perd insensiblement en s'amincissant vers les parties postérieures de l'œil. Lorsque le tenseur de la choroïde s'est épaissi, surtout du côté de l'extrémité antérieure de cette membrane, il se replie à angle droit par-dessus les sommets peu développés des procès ciliaires, et son bord nettement coupé reçoit alors le bord ciliaire de l'iris. L'intervalle qui séparait primitivement l'iris de l'extrémité ciliaire de la choroïde diminue de plus en plus, et l'union de l'iris et de la choroïde devient plus intime, par suite du développement de l'uvée qui recouvre la face postérieure de l'iris et les procès ciliaires, ainsi que par l'augmentation de la densité du tenseur de la choroïde. L'iris réuni par son bord ciliaire, aussi bien au tenseur qu'à la choroïde elle-même, augmente en largeur, mais plus rapidement en haut et en dehors qu'en bas et en dedans (2). Jusque vers le sixième mois, il forme un anneau mince ; à partir de cette époque, les fibres musculaires commencent à se développer.

Assez souvent on a vu l'absence complète ou presque complète de l'iris, anomalie qu'il faut rapporter à un arrêt de développement. Dans les cas

(1) *Archiv für Ophthal.*, t. IV, part. 1, p. 122, et *Ann. d'Ocul.*, t. LXIII, p. 157.

(2) S. Th. Sœmmering, *Lehre von den Eingeweiden u. Sinnesorganen umgearb. u. beendigt v. S. Huschke.* Leipzig, 1844, p. 803.

d'*iridérémie* absolue, la cornée n'est souvent qu'incomplétement développée (microphthalmie). Elle présente une forme allongée, est le siége de taies congénitales, et le cristallin se trouve quelquefois lui-même déplacé et opacifié. Chez les personnes atteintes d'iridérémie incomplète, le cercle de l'iris est très-étroit, ou bien on n'en trouve d'autres traces que des lambeaux irrégulièrement disposés et arrondis, de quelques millimètres de longueur. L'œil prend alors un aspect particulier. Le fond apparaît bleuâtre ou bien coloré d'un certain reflet. Cette particularité congénitale est héréditaire dans quelques familles, elle se complique facilement d'amblyopie et de troubles dans la fonction d'accommodation. Il ne faut pas attribuer ceux-ci à l'absence de l'iris, mais bien à un arrêt de développement du muscle ciliaire, souvent associé à l'iridérémie. Le cercle ciliaire peut lui-même être atteint de ce défaut.

Les lunettes sténopéiques de M. Donders peuvent seules apporter quelque soulagement aux personnes affectées d'iridérémie ; elles remplacent, en quelque sorte, le diaphragme qui manque, en empêchant les éblouissements dont cette anomalie est la cause.

Le *coloboma* (1) de l'iris coïncide presque constamment avec une altération semblable de la choroïde. Nous y reviendrons lorsque nous démontrerons les rapports qui existent entre cette anomalie de la choroïde et la fente fœtale choroïdienne. Il est de fait que l'iris n'est fendu à aucune époque de la vie intra-utérine et qu'il ne se compose pas de deux moitiés distinctes quant à leur développement. Il faut donc regarder le coloboma comme un arrêt circonscrit survenu dans l'accroissement de l'iris et analogue à celui que nous avons signalé en parlant de l'iridérémie. Cet arrêt limité peut persister pendant tout le temps que dure le développement de l'iris, et alors la pupille se prolonge jusqu'à la périphérie de cette membrane (irido-schisma), ou bien il ne dure qu'une partie du temps pendant lequel l'iris s'accroît et produit un coloboma plus ou moins complet, par lequel la pupille n'est qu'échancrée. Le sommet de l'échancrure est arrondi, et selon l'étendue du coloboma, il repose sur une bandelette de tissu iridien très-variable en largeur.

On peut donc considérer le coloboma comme une iridérémie partielle, d'une forme différente suivant les sujets et pouvant représenter une poire, un trou de serrure ou un simple feston. Dans la plupart des cas observés, le coloboma était situé en bas et en dedans, et des recherches nombreuses ont prouvé que la fente de l'iris se prolongeait plus ou moins dans les membranes profondes, par exemple dans les procès ciliaires, soit qu'ils fissent complétement défaut au niveau de la fente iridienne, soit qu'il n'en existât

(1) Voyez l'excellent mémoire de M. Fichte (*Zeitschrift für Rationelle Medicin*, t. II, p. 140).

qu'une partie rudimentaire en ce point. La fréquence des colobomas situés dans la partie inférieure de l'iris est en rapport avec une occlusion incomplète de la fente choroïdienne chez le fœtus. L'iris ne se développe qu'une fois que le bord ciliaire de la choroïde est entièrement constitué, et il est probable qu'il emprunte à cette membrane les éléments de sa nutrition. En outre, on sait que le développement de l'iris coïncide avec celui du muscle ciliaire qui entoure le bord antérieur de la choroïde; il est donc facile de comprendre que si ce dernier manque sur un point, l'iris et le muscle ciliaire doivent faire défaut au niveau de ce point. En effet, le coloboma de l'iris et celui du muscle ciliaire se rencontrent presque toujours simultanément.

L'anomalie dont nous nous occupons s'observe très-souvent sur des sujets qui présentent d'autres altérations congénitales, telles que la microphthalmie, la cataracte congénitale, surtout la persistance des scissures qui auraient dû se fermer pendant la vie intra-utérine (coloboma des paupières, bec-de-lièvre, fente de la voûte palatine, réunion incomplète des os du crâne, réunion incomplète de l'urèthre, épispadias). Cette altération coïncide aussi assez souvent avec une asymétrie de courbure de la cornée, suivant ses diamètres vertical et horizontal (astigmatisme).

Le coloboma de l'iris se voit, en général, sur les deux yeux à la fois, s'il est unilatéral il affecte de préférence l'œil gauche, et dans la plupart des cas la vision n'en paraît pas beaucoup altérée; on n'a pas sur ce sujet de connaissances bien précises, mais on a certainement observé des cas où l'œil atteint de coloboma de l'iris fonctionnait parfaitement. Dans ceux où l'arrêt de développement de l'iris se compliquait d'un coloboma choroïdien considérable, on observait plus fréquemment de l'amblyopie et les yeux étaient souvent sujets à des mouvements continuels (*nystagmus*), par suite de la contraction spontanée et alternative de leurs muscles.

La troisième anomalie que nous ayons à signaler est la *corectopie*, ou le déplacement congénital de la pupille. Elle doit aussi se rapporter nécessairement à une irrégularité survenue dans le développement du cercle iridien, et telle que ce dernier prenne d'un côté une largeur normale ou excessive, tandis qu'il s'arrête du côté opposé ou dans le voisinage. A l'état normal, on le sait, la pupille n'occupe pas exactement le centre de l'iris, elle est un peu en dedans et au-dessus de ce point. Si l'on porte son attention sur les variations d'excentricité et de configuration (dyscorie) qu'elle peut présenter, on sera frappé de l'inconstance du siége et de la conformation de cette ouverture. Lorsque la corectopie est très-prononcée, non-seulement la pupille est très-excentrique et n'est séparée du bord adhérent de l'iris que par une mince bandelette du tissu de cette membrane, mais elle a perdu sa forme circulaire, pour devenir ovale ou même lancéolée.

Ainsi, les trois anomalies congénitales que nous venons d'étudier ont

entre elles des rapports étroits et présentent des formes mixtes qu'on serait embarrassé de ranger dans l'une ou l'autre de ces catégories.

Une simple corectopie peut n'avoir sur le sens visuel aucune influence fâcheuse.

La *polycorie*, ou multiplicité des pupilles, est une affection congénitale assez rare et qu'il faut sans doute attribuer à des causes différentes. Ainsi on peut rencontrer une ou plusieurs petites pupilles supplémentaires, près du bord de la pupille normale, dont elles ne sont séparées que par des bandelettes étroites du tissu iridien. Cet état particulier, fort rare, paraît se lier à la persistance d'une partie de la membrane pupillaire. Lorsque la pupille supplémentaire siége dans le diaphragme iridien, à quelque distance de la pupille normale, et n'en est séparée que par une bandelette étroite, on a affaire à une variété de coloboma que nous appellerons coloboma annulaire (coloboma à pont de de Ammon). La corectopie résulte alors d'un arrêt survenu dans le développement de l'iris.

Si la pupille anomale est voisine du bord ciliaire, elle peut ne pas reconnaître cette cause et provenir d'une dialyse congénitale du bord périphérique de l'iris. La forme en croissant qu'affecte, d'ailleurs, cette pupille supplémentaire, plaide pour cette origine (irido-diastasis de de Ammon). Cette dernière forme se distingue des autres par l'absence absolue de mobilité de ses bords, tandis que les autres variétés n'excluent pas la contractilité.

La présence de plusieurs pupilles ne trouble généralement pas la vue et n'amène pas de vision monoculaire double. Une irido-diastasis très-considérable pourrait seule amener des éblouissements. Les personnes atteintes de polycorie acquise et survenue, par exemple, lorsque, en traversant la chambre antérieure avec le couteau à cataracte, on a excisé un lambeau de l'iris, ne paraissent guère en être incommodées. La polycorie acquise peut encore avoir pour cause des inflammations prolongées de l'iris, qui ont fixé son bord libre au cristallin, et par suite desquelles le tissu iridien s'est tellement atrophié, qu'il s'est produit des intervalles libres entre les fibres conservées du dilatateur. Si l'inflammation préalable n'a pas, en outre, profondément altéré les membranes du fond de l'œil, le retour de la vue peut résulter de la production spontanée de ces pupilles.

Membrane pupillaire persistante. — D'après les recherches récentes de M. Kölliker (1), la membrane pupillaire constitue, avant le développement de l'iris, la paroi antérieure de la membrane capsulo-pupillaire qui entoure étroitement le cristallin, sous la forme d'une poche vasculaire; elle est parfaitement appliquée à toute la surface du cristallin qui, lui-même, est placé contre la cornée. L'iris, en se développant, s'avance vers la face antérieure

(1) *Entwickelungsgeschichte des Menschen zweite Haelfte*. Leipzig, 1861.

de ce dernier et intercepte une partie de la membrane capsulo-pupillaire qui, dépassant en avant le bord libre de l'iris, forme autour de cet orifice un repli circulaire d'à peu près un demi-millimètre de largeur. C'est cette portion antérieure de la membrane capsulo-pupillaire qui, s'unissant à l'iris par la formation de vaisseaux émergeant directement de ce diaphragme, constitue la membrane pupillaire. D'après ces recherches, elle reconvrirait bien une partie étroite du bord de l'iris, mais ne prendrait pas naissance, comme le pense de Ammon (1), dans le tenseur de la choroïde, et, passant au devant de l'iris, arriverait à la pupille pour l'oblitérer.

Selon M. J. Cloquet (2), la membrane pupillaire disparaît vers le septième mois, et les vaisseaux qui s'y répandent en formant des arcades se replient sur le bord pupillaire pour y constituer le petit cercle artériel. De Ammon dit avoir trouvé que la membrane pupillaire persiste jusque vers la fin de la vie intra-utérine et constitue, une fois ses vaisseaux oblitérés, la membrane de Zinn. Cette opinion n'est soutenable que si l'on démontre que la membrane pupillaire naît du tenseur de la choroïde et recouvre, comme le pense de Ammon, toute la surface de l'iris.

La persistance de la membrane pupillaire est une affection congénitale assez rare (3). Bon nombre d'observations de cette anomalie doivent donc se rapporter à des erreurs de diagnostic, provenant de ce qu'on l'a confondue avec les produits exsudatifs d'une iritis survenue dans la première enfance ou même pendant la vie intra-utérine. Presque toutes les observations acceptables constatent une persistance incomplète de la membrane pupillaire, qui se montre sous l'aspect d'un tissu très-fin, aréolaire, contenant

(1) *Loc. cit.*, p. 127, et *Annal. d'Oculist.*, p. 127.

(2) *Mémoire sur la membrane pupillaire.* Paris, 1818, p. 17.

(3) M. Cohn, dans un travail récent sur la membrane pupillaire persistante, dit qu'il n'en existe dans les anciens auteurs que trois cas bien avérés qu'il faut rapporter à Wrisberg, Wardrop et Beer. Dans ces derniers temps, cinq observations ont été prises par MM. A. Weber (*Archiv für Ophthal.*, t. VIII, part. 1, p. 337), Alfred Graefe (*Ibidem*, t. XI, part. I, p. 209) et Horner (*Klinische Monatsbl.*, t. IV, p. 259). Cinq autres ont été publiées par M. Cohn (*Klin. Monatshl.*, t. V, p. 62 et 119). A ces dix observations il faut ajouter un cas très-sommairement rapporté par Zehender (*Klin. Monatsb.*, t. IV, 1861), un autre très-peu explicite de Warthon-Jones (*Treatease*, etc., London, 1865, p. 444). Une treizième observation est brièvement relatée par Pagensteeher (*Klin. Beobacht.*, Wiesbaden, 1862, p. 9); M. Mooren en publie cinq autres (*Ophthal. Beobacht.*, Berlin, 1867, p. 122). Enfin nous pouvons pour notre part ajouter les trois suivantes : deux se rapportent parfaitement aux dessins donnés dans le mémoire de M. Cohn fig. 8. Un fil très-mince, inséré au cercle interne de l'iris, traversait horizontalement la pupille dont il suivait dans sa longueur les différents degrés de dilatation ; dans les deux cas l'anomalie avait lieu à droite. Ces deux yeux étaient parfaitement emmétropes. L'une des observations se rapporte à un instituteur du Havre âgé de trente ans, l'autre à un vieux marquis de soixante et quelques années. Notre troisième observation est

quelquefois un petit nombre de vaisseaux. Dans ces derniers temps, M. Weber (1) a signalé un cas de ce genre. La masse qui occupait la pupille avait identiquement la même structure et la même couleur que l'iris. Il n'y avait pas occlusion de la pupille; celle-ci se contractait et se dilatait librement. La membrane elle-même était constituée par dix-huit ou vingt faisceaux de tissu iridien qui, atteignant jusqu'à un demi-millimètre de largeur, partaient du grand cercle de l'iris et passaient au-dessus du sphincter de la pupille, en formant des arcades de $0^{mm},75$ à 1 millimètre de hauteur. Ces faisceaux se réunissaient sur une plaque pigmentée, située à la surface de la capsule, au centre de la pupille, nettement circonscrite, et d'un diamètre de $1^{mm},5$ à 2 millimètres. Le bord pupillaire lui-même était complétement libre et recouvert par cette couronne de fibres fasciculées dont la présence n'altérait nullement sa mobilité. D'ailleurs, elle laissait aux rayons lumineux un passage suffisant pour que la malade, femme âgée de vingt-huit ans, eût ignoré jusque-là l'état de son œil.

Il semble que cette curieuse anomalie soit encore plus fréquente dans un âge peu avancé, et que, par conséquent, les vestiges de la membrane pupillaire tendent à disparaître à une époque ultérieure ; du moins quelques observations viennent appuyer cette supposition.

Il ne faut pas songer à traiter cette affection, car elle n'amène presque jamais l'occlusion de la pupille, et dans les cas où cela arrive, l'iridectomie serait préférable à l'extraction ou au décollement de cette membrane.

ARTICLE VII.

TROUBLES FONCTIONNELS DE L'IRIS. — MYDRIASE, MYOSIS (IRIS TREMULANS, IRIDODONÉSIS).

Considérations générales. — Avant d'entreprendre l'étude des troubles fonctionnels de l'iris, il est utile de rappeler en peu de mots le mode d'in-

relative à un pharmacien âgé de vingt ans, qui présentait à droite une amblyopie très-forte, et où l'on voyait au milieu du champ pupillaire une plaque assez épaisse de pigment brun, siégeant sur la capsule, d'une étendue d'un millimètre et demi, nettement circonscrite et ne se rattachant par quoi que ce soit au bord pupillaire. Tandis que dans des cas semblables à ce dernier, on pourrait objecter qu'il s'agit d'une iritis antérieure, ce qui pour nous est inadmissible dans le cas cité, une pareille question ne peut être soulevée lorsque la membrane pupillaire se présente sous la forme de filaments rattachés à l'iris ; car ces filaments n'adhèrent pas comme les synéchies postérieures au bord pupillaire, mais passent constamment au devant de ce bord pour s'insérer à un millimètre ou un millimètre et demi sur la surface de l'iris dans une région qui, d'après Kölliker, correspond à l'ancienne insertion de la membrane pupillaire.

(1) *Archiv für Ophthalmologie*, t. VIII, part. I, p. 337.

nervation de cette membrane. Elle est soumise à l'influence des centres nerveux par l'intermédiaire : 1° des nerfs ciliaires courts ; 2° des nerfs ciliaires longs.

Les premiers proviennent du ganglion ophthalmique (G. ciliaire) qui, lui-même, est peut-être l'origine de quelques filets nerveux, mais auquel concourent principalement le nerf moteur oculaire commun, pour lui fournir sa racine *motrice* ou *courte*, le nerf naso-ciliaire (provenant de la première branche de la cinquième paire), qui lui fournit sa racine *sensitive* ou *moyenne*, et les filets du grand sympathique qui accompagnent la carotide interne, mais en particulier l'artère ophthalmique, et dont les uns vont directement au ganglion (*radix sympathica*, *trophica* de Romberg), les autres à la racine longue.

Le ganglion ciliaire forme une petite masse aplatie de 2 millimètres de diamètre, située au côté externe du nerf optique, à 1 millimètre et demi du point où celui-ci perfore la sclérotique. Les filets qui émanent de ce ganglion, au nombre de dix à seize, pénètrent obliquement dans la sclérotique, au voisinage du nerf optique, et courent à la face externe de la choroïde jusqu'au muscle ciliaire où ils se divisent dichotomiquement pour former un réseau d'où partent des émanations nombreuses qui se répandent dans l'iris (voy. page 244). Ces nerfs ciliaires courts renferment donc des filets moteurs, des filets sensitifs et des filets nerveux de la vie organique. D'après une supposition de M. Budge, les filets moteurs qui se rendent au sphincter de la pupille, proviendraient aussi, en partie, de la première branche de la cinquième paire.

Les nerfs ciliaires longs, au nombre de deux, proviennent directement du nerf naso-ciliaire, sans traverser le ganglion ciliaire, et prennent la même direction que les précédents. Il faudrait donc admettre qu'ils ne renferment que des filets sensitifs, mais il est très-probable que toutes les branches provenant du ganglion du trijumeau (G. de Gasser) contiennent des fibres motrices. Dans ces derniers temps, M. Bilogh croit avoir découvert des fibres motrices qui, émanées de la cinquième paire, se rendraient au dilatateur de la pupille. Ce muscle recevrait donc, non seulement des filets du grand sympathique, mais aussi des filets du trijumeau.

Quant à la part que le pneumogastrique prend aux mouvements de l'iris, les expériences faites par MM. Reid, Valentin et Foucher, sur des animaux où il est fort difficile de pratiquer la section de ce nerf sans intéresser les filets du grand sympathique, n'ont pas suffisamment démontré son influence directe sur l'iris ; mais il est très probable qu'il agit indirectement sur les mouvements de ce diaphragme membraneux, par l'influence qu'il exerce sur la respiration et la circulation.

Nous devons en dire autant de l'action directe des filets nerveux provenant de la cinquième paire sur les mouvements de l'iris. Les expériences

exécutées dans le but de prouver une pareille influence ne sont pas assez démonstratives, et jusqu'à nouvel ordre, on doit considérer la contraction de la pupille, après l'irritation des rameaux périphériques de la cinquième paire, comme résultant d'une action réflexe produite sur le nerf oculo-moteur commun. De même, la dilatation de la pupille observée après l'irritation des grosses branches du trijumeau, doit être rapportée à une excitation directe des filets du grand sympathique qui s'adossent à la cinquième paire. En résumé, nous voyons que le sphincter de la pupille reçoit l'influx nerveux par l'entremise des filets moteurs émanés de la troisième paire, et le dilatateur par les filets du grand sympathique.

Symptômes anatomiques. — On entend par mydriase une dilatation anormale de la pupille avec immobilité absolue de l'iris. Lorsque l'on considère cet état comme idiopathique, il ne faut pas le confondre avec la dilatation de la pupille qui survient par suite d'un défaut d'action réflexe du nerf optique sur les nerfs ciliaires, ni avec la paralysie des nerfs ciliaires qui résulte de la compression de ces nerfs, soit par une augmentation générale de la tension interne, soit par une exsudation circonscrite.

La mydriase idiopathique peut facilement coïncider avec une paralysie du muscle ciliaire, mais toutes deux s'observent isolément, et si l'une cesse, il n'en faut rien conclure pour l'autre. La mydriase a dû être envisagée d'une manière toute nouvelle, depuis que l'on a démontré que l'iris n'est pour rien dans la fonction de l'accommodation. Cette affection survient, en général, brusquement, sans phénomènes inflammatoires préalables et peut se borner à un œil.

Lorsque la mydriase est la conséquence d'une paralysie du sphincter de la pupille, elle s'associe souvent à une paralysie du muscle ciliaire ; alors, quoique tout à fait immobile, la pupille n'est que modérément dilatée. Pour que la dilatation devienne complète, ce qui, chez certains sujets, va jusqu'à la disparition de la partie supérieure de l'iris sous le limbe conjonctival, il est indispensable que les filets du grand sympathique soient irrités et contractent fortement le muscle dilatateur. Ainsi, lorsque le moteur oculaire commun est paralysé et que le sphincter de l'iris ne se contracte pas, la pupille n'offre pas pour cela son maximum de dilatation (Ruete). Si l'on coupe d'un côté la portion cervicale du grand sympathique et si l'on instille de l'atropine dans les deux yeux, la dilatation sera moins complète du côté opéré que de l'autre. Plusieurs expérimentateurs ont conclu de ce fait que pour qu'il survienne une dilatation considérable, comme celle qu'on obtient par l'atropine, il faut que les fibres nerveuses du grand sympathique agissent énergiquement (Biffi, Cramer, de Ruiter).

Nous supprimons toutes les considérations relatives à l'action des mydriatiques et des myotiques, en renvoyant au mémoire de M. Donders, tome II de cet ouvrage.

La mydriase peut être la conséquence d'une paralysie des fibres nerveuses qui président à la contraction du sphincter ou d'une irritation directe du dilatateur. Nous n'acceptons pas la mydriase provenant d'une névralgie ou d'une paralysie de la cinquième paire (Kanstadt, Melchior, Sichel); car une affection de ce genre ne semble avoir sur la pupille aucune action directe et prononcée.

Dans certains cas, la mydriase est localisée sur une partie de l'iris. Elle est due alors, soit à la lésion de quelques filets des nerfs ciliaires, soit à la compression de ces mêmes filets par un produit d'exsudation.

Dans la mydriase, les altérations de la vue dépendent de la part que le muscle ciliaire prend à la paralysie: rarement il fonctionne lorsque la pupille est complétement dilatée. L'œil est alors dans une inaction absolue et adapté au point le plus éloigné de sa vision distincte, de telle sorte qu'il reçoit les rayons parallèles sur la rétine, ou, ce qui est plus fréquent, un peu en arrière de cette membrane, dans les cas d'hypermétropie légère (de 1/60 à 1/40), ou enfin plus ou moins en avant de la rétine, dans les cas de myopie. Lorsque le muscle ciliaire a conservé une partie de sa contractilité, on peut observer bien des variations dans l'énergie des fonctions accommodatrices, même alors qu'il existe une mydriase complète.

Les désordres provoqués par la mydriase, surtout quand elle est complète et n'est liée ni à un trouble des milieux de l'œil, ni à une anomalie de réfringence, consistent dans des éblouissements assez notables, et dans la formation de cercles de diffusion, auxquels on remédie par l'interposition d'un diaphragme percé d'un trou (voy. t. II, *Mydriase*).

Étiologie. — La mydriase idiopathique peut être due, comme nous l'avons déjà exposé, à un défaut d'innervation du sphincter de la pupille, consécutif à la paralysie du nerf moteur oculaire commun (1). Ainsi, on l'observe à la suite d'un refroidissement brusque, chez des personnes qui, au milieu d'une transpiration abondante, se sont exposées à l'action d'un air vif. Souvent la mydriase s'annonce par des douleurs ciliaires intenses, comme cela s'observe aussi dans les cas de paralysie de la troisième paire. Les lésions des nerfs du sphincter de la pupille peuvent encore provenir d'une violence exercée directement sur eux, par exemple d'un coup porté sur la tête ou sur l'œil.

(1) Les cas où la pupille conserve sa contractilité, lorsque toutes les branches de la troisième paire se trouvent paralysées, ont été interprétés d'après une disposition anatomique particulière signalée pour la première fois par Pourfour du Petit, et dans laquelle au nerf moteur oculaire commun s'adjoignait un rameau du moteur oculaire externe, se rendant avec ce dernier au ganglion ophthalmique, ou même la racine motrice de ce ganglion provenait en totalité de la sixième paire. Voyez le rapport de M. Hairion sur la question suivante : Exposer l'influence respective des différents nerfs sur les mouvements de l'iris (*Annales d'Oculistique*, t. XXXIII, p. 37).

Lorsque, dans ces cas, la mydriase atteint le plus haut degré dont elle soit capable, il faut l'attribuer, en partie à la paralysie du sphincter, en partie à l'irritation exercée par la cause déterminante sur les filets du grand sympathique. Ce que nous avançons ici n'a rien d'hypothétique, et, pour le comprendre, il suffit de connaître les expériences qui ont démontré que le grand sympathique est beaucoup plus longtemps que les autres nerfs influencé par une action irritante quelconque. Il ne faut donc pas s'étonner de ce qu'une violence puisse amener la paralysie d'un nerf, en même temps qu'elle agit dans un autre sens sur un nerf voisin, en y provoquant une irritation assez continue.

Lorsqu'on examine les personnes se disant atteintes de mydriase, il ne faut jamais oublier que celle-ci peut être artificielle et qu'on peut l'avoir produite en vue de tromper le médecin.

Cette maladie peut, comme nous l'avons dit, être provoquée par une irritation directe du grand sympathique. On sait, par exemple, que la présence des vers intestinaux peut la causer, comme l'ont prouvé nombre d'observations. C'est encore à cette irritation du grand sympathique qu'il faut rapporter la dilatation de la pupille qu'on rencontre dans l'hypochondrie, l'hystérie, pendant l'attaque épileptique, et celle qui précède la monomanie (monomanie ambitieuse). Il est connu que les narcotiques ont la plupart pour effet de dilater considérablement la pupille dans la période d'intoxication ; on attribue ce résultat à la congestion des vaisseaux de l'encéphale et à la compression des nerfs moteurs oculaires communs. Mais il reste à savoir si, dans ces cas, le grand sympathique n'intervient pas de son côté.

La mydriase symptomatique se rencontre dans les cas d'amaurose, d'insensibilité plus ou moins complète de la rétine, et lorsque l'action réflexe du nerf optique sur les nerfs ciliaires fait défaut. Cette affection peut du reste, en pareil cas, présenter bien des degrés différents qui ne sont pas en rapport avec l'insensibilité de la rétine. Il y a plus, l'iris peut conserver l'intégrité de ses mouvements alors qu'il existe une amaurose complète. Dans ce cas, la conductibilité du nerf optique et l'action réflexe qu'il exerce sur les nerfs ciliaires sont intactes, mais les lésions du cerveau ne permettent pas que l'image reçue sur la rétine soit perçue et renvoyée, bien qu'elle excite une partie des éléments nerveux cérébraux. La mydriase symptomatique peut aussi reconnaître pour cause l'interruption de l'action réflexe du nerf optique sur les nerfs ciliaires, alors que cette interruption s'est produite dans le globe oculaire et sur le trajet de ces nerfs eux-mêmes. Nous trouverons dans l'étude du glaucome la démonstration de ce qui précède.

Il ne faut pas passer sous silence l'idiosyncrasie qui permet à quelques personnes de dilater à volonté la pupille (Budge, Waller, etc., rapportent des faits pareils). On sait que les contractions du muscle droit interne, ainsi que

le clignotement rapide des paupières, s'accompagnent d'une contraction de la pupille ; mais en dehors du fait de l'action combinée des muscles extrinsèques et intrinsèques, on a observé des personnes présentant la faculté de mouvoir à volonté ces derniers. M. Seitz rapporte dans son traité le fait suivant : Un étudiant en médecine fut très-surpris d'entendre le professeur Brücke dire à son cours que l'iris ne pouvait se mouvoir spontanément ; il se hâta de prouver le contraire. Ce jeune homme avait la faculté de dilater ses pupilles au point d'en augmenter le diamètre de 3 millimètres, en faisant une inspiration profonde et en retenant son haleine, puis en roidissant par un léger effort les muscles du cou et de la nuque. S'il fixait en même temps un objet rapproché de ses yeux, il produisait plus facilement cette dilatation que quand il regardait un objet éloigné. Après la première expiration et le relâchement des muscles, les pupilles reprenaient leur étendue ordinaire.

Traitement. — Il faut mettre tous ses soins à rechercher l'origine de la maladie, voir si l'on a affaire à une lésion directe ou transmise de l'organe affecté. C'est ainsi que l'on arrive quelquefois à guérir par des médicaments internes une mydriase qu'on aurait vainement tenté de combattre par une médication locale. Un examen approfondi est d'autant plus nécessaire que la mydriase peut être le précurseur d'une affection grave.

Si l'on reconnaît que la cause de la maladie provient d'une lésion locale des nerfs, en particulier du moteur oculaire commun, il faut exciter ceux qui ont, avec ces derniers, une action réflexe. Ainsi on conseille d'irriter à différentes reprises les filets de la cinquième paire qui se répandent dans le sac conjonctival, soit en plaçant tous les jours entre les paupières un petit disque de gélatine calabarisée, soit en instillant dans l'œil une goutte de teinture d'opium ou en y introduisant une petite quantité d'une pommade opiacée. Les cautérisations au sulfate de cuivre, les vésicatoires au pourtour de l'orbite, les applications de nitrate d'argent en substance sur la conjonctive palpébrale agissent dans le même sens. C'est aussi dans ce but qu'on électrise les parties de l'orbite les plus voisines de l'œil, et qu'on prescrit l'usage de poudres médicamenteuses en forme de prises, destinées à irriter les filets de la cinquième paire qui se répandent dans la muqueuse pituitaire.

Les tentatives que l'on a faites pour exciter les contractions de l'iris par l'action réitérée d'une lumière intense (Jeansoul) doivent être complétement abandonnées, car, le plus souvent, l'action réflexe que l'on recherche manque absolument, et ce n'est pas sans risque que l'on irrite ainsi la rétine.

L'action synergique des muscles de l'iris et de quelques autres muscles de l'œil a donné l'idée d'un autre mode de traitement. Ainsi on peut, si le muscle ciliaire ne présente qu'une paralysie incomplète, exciter les contrac-

tions de ce muscle en même temps que le resserrement du sphincter de la pupille, en faisant fixer au malade des objets situés à des distances rapprochées, ou en lui prescrivant l'emploi méthodique de verres convexes dont la courbure soit proportionnée au défaut survenu dans l'accommodation pour les objets rapprochés, verres qu'on remplace peu à peu, à mesure que cette fonction se rétablit, par des lunettes à foyer plus long. Malheureusement ces exercices n'aboutissent pas à un résultat avantageux, lorsque la mydriase se rencontre avec une paralysie complète du muscle ciliaire, car alors les verres convexes donnés au malade ont nécessairement, pour lui permettre de voir des objets rapprochés, un foyer très-court, d'où il résulte qu'ils suppléent entièrement à l'action de ce muscle et n'y déterminent plus les contractions auxquelles on voulait l'exercer, alors qu'il était encore susceptible de fonctionner.

Il est encore indiqué dans le traitement de la mydriase de provoquer dans les paupières des clignotements énergiques et réitérés, et de faire souvent converger les axes optiques sur des objets rapprochés, afin d'exciter les mouvements synergiques de l'iris par une forte contraction des muscles droits internes. Ces exercices, combinés avec une action irritante portée sur les filets nerveux de la cinquième paire, sont encore les moyens qui offrent le plus de chances de succès.

Si l'on trouve, par un examen attentif, que la paralysie des muscles de l'iris coïncide avec une anesthésie plus ou moins complète de la peau qui revêt le pourtour de l'orbite, on pourra se servir du galvanisme, en appliquant des conducteurs secs dans le but de localiser le plus possible l'action du courant sur la peau, mais en évitant d'employer des courants trop intenses qui seraient dangereux, à cause du voisinage de l'œil.

On sait que l'iris se contracte vivement dès que l'humeur aqueuse s'échappe, c'est pourquoi des paracentèses réitérées peuvent produire dans l'iris une contraction passagère ; mais cette méthode, toujours désagréable au malade, n'a pas de bons résultats, car l'humeur aqueuse à peine reproduite, la mydriase réapparaît.

On doit porter toute son attention sur l'état général du malade atteint de mydriase, lorsque cette dernière n'est pas traumatique. Parmi les médicaments internes recommandés, nous citerons l'iodure de potassium et le mercure qui ont donné d'assez bons résultats, attendu que la maladie coïncide souvent avec une affection syphilitique. Mais il faut avouer qu'il n'est pas rare de voir la mydriase rebelle à toute médication, et qu'on est souvent forcé de se contenter des palliatifs.

Myosis. — Nous devons exclure ici toute contraction anormale de la pupille venant d'une irritation ou d'une inflammation de l'iris, pour ne nous occuper que du myosis idiopathique. La pupille présente dans son étendue des variations très-notables. Chez l'enfant, son diamètre mesure, à un éclai-

rage moyen, généralement un peu plus de 4 millimètres, tandis que chez l'adulte, il varie entre 2 et 3 millimètres, et n'atteint que 2 millimètres tout au plus chez le vieillard. Il y aura myosis toutes les fois que la pupille n'aura guère qu'un millimètre de diamètre, restera immobile et aura plus ou moins complétement perdu la faculté de se dilater sous l'influence des mydriatiques.

Les causes du myosis sont de deux ordres. Il peut provenir d'une irritation des fibres du nerf moteur oculaire commun (myosis spasmodique) ou d'une paralysie des fibres du grand sympathique (myosis paralytique). L'irritation du nerf moteur oculaire commun peut résulter d'une inflammation commençante des méninges, d'une apoplexie cérébrale arrivée à la période de réaction, enfin de l'action de certains alcaloïdes qui congestionnent l'encéphale et ses enveloppes, comme l'opium, la nicotine, ou agissent directement sur les nerfs de l'iris, comme l'extrait de la fève de Calabar. On observe encore un resserrement des pupilles au début des attaques d'hystérie et d'épilepsie, tandis que, comme nous l'avons dit, pendant l'attaque, les pupilles se dilatent fortement.

Le myosis paralytique se rencontre chez les personnes dont le grand sympathique est le siége d'une altération grave, comme on l'observe dans l'ataxie locomotrice, au commencement de la maladie, tandis qu'une fois les symptômes paralytiques bien accusés, la pupille se dilate. Le myosis est d'autant plus prononcé, que les parties cervicales de la moelle épinière ont plus souffert.

M. Ruete signale comme causes indirectes du myosis les paralysies qui surviennent dans le système du grand sympathique consécutivement à des constipations opiniâtres et au trouble des fonctions digestives.

M. de Willebrand (1) rapporte un cas remarquable où le myosis était dû à une compression directe du grand sympathique.

Un jeune homme de vingt-huit ans, en apparence bien constitué, souffrait beaucoup, depuis un an, de douleurs périodiques dans le bras gauche, douleurs qu'il attribuait à une cause rhumatismale. A cette époque, il se manifesta dans la vue de son œil droit des changements qui l'inquiétèrent beaucoup. Cet organe ne présenta d'autre altération qu'un rétrécissement considérable de la pupille, avec une immobilité complète de l'iris. Le malade distinguait avec cet œil les objets les plus petits, mais il ne voyait qu'en partie les personnes placées devant lui : un examen minutieux de tous les organes fit découvrir au cou une courbure particulière produite par un amas de ganglions lymphatiques indurés, situé sous le sterno-cléido-mastoïdien et autour de ce muscle. Ces glandes remplissaient non-seulement l'espace sus-claviculaire, mais on les voyait s'engager sous la clavicule. Cet engorgement ganglionnaire était consécutif à un eczéma du cuir chevelu. Le diagnostic fut établi de la manière suivante : douleurs du bras résultant de la compression du plexus brachial et paralysie des fibres radiées de l'iris par

(1) *Archiv für Ophthalmologie*, t. I, A. 1, p. 319.

compression de la portion cervicale du grand sympathique. On prescrivit au malade de l'iodure de potassium à l'intérieur, des frictions d'une pommade composée d'iodure de potassium et de mercure, et des bains chauds répétés. A mesure que le gonflement des ganglions diminua, les fonctions de l'iris se rétablirent, le champ visuel reprit son étendue normale, et au bout de quelques mois la guérison était complète.

Nous avons observé un jeune homme de trente ans atteint d'un goître volumineux et surtout développé du côté droit. L'œil correspondant était le siége d'un myosis très-prononcé qui diminuait sensiblement à mesure que le goître disparaissait sous l'influence d'un traitement iodé.

Signalons encore une variété de myosis (*hippus*), dans laquelle la pupille se resserre périodiquement en obéissant à des contractions spasmodiques du sphincter, qui ne dépendent pas de l'intensité de la lumière, et se rencontrent fréquemment avec des contractions cloniques des muscles extrinsèques de l'œil (*nystagmus*).

Lorsque le resserrement de la pupille n'est lié à aucune autre altération des fonctions de l'iris et du muscle ciliaire, il ne peut amener dans la vue que des troubles de deux sortes : 1° un rétrécissement notable du champ visuel ; 2° une diminution considérable de l'éclairage de l'image rétinienne, par l'exclusion d'un grand nombre de rayons lumineux. Ces troubles deviennent d'autant plus gênants pour le malade, qu'il est atteint de myosis double, qu'il se trouve dans un milieu moins éclairé ; et ils peuvent le mettre alors dans les conditions des héméralopes.

Le *traitement* du myosis doit toujours s'appuyer sur une observation très-détaillée de l'état général des malades, car assez souvent la cause à combattre est bien loin de l'organe affecté. Les instillations d'atropine, les injections sous-cutanées d'une solution de ce médicament au pourtour de l'orbite, sont généralement insuffisantes et ne sont rationnellement indiquées que contre le myosis spasmodique.

Tremblement de l'iris (*iris tremulans*, *iridodonésis*). — L'iris, portant dans la plus grande partie de sa face postérieure sur le cristallin, ne s'agite, pendant les mouvements brusques de l'œil, que par ses parties périphériques. Ces mouvements eux-mêmes ne sont bien perceptibles que sur un petit nombre de personnes. Pour que l'iris se meuve dans une portion notable de sa surface, il est indispensable que le cristallin sur lequel repose ce voile membraneux, soit luxé ou manque complétement. Ainsi, contre l'avis des anciens, la liquéfaction seule du corps vitré n'est pour rien dans ce phénomène ; car dès que le cristallin est déplacé ou extrait, même sur un œil parfaitement sain, on observe dans l'iris un tremblotement très-évident : le même phénomène se passe lorsque le cristallin s'est résorbé en partie, comme cela s'observe dans les cataractes molles, lorsqu'il est considérablement aplati, ou enfin lorsque cet organe, détaché de la zonule de Zinn,

s'est notablement raccourci suivant ses diamètres, en conservant toute sa transparence.

On voit aussi survenir le tremblotement de l'iris quand, par la distension des parties antérieures du globe (hydrophthalmie), l'iris tiraillé latéralement perd le point d'appui qu'il prend normalement sur le cristallin, en même temps que la chambre antérieure gagne considérablement en profondeur. Lorsqu'il y a luxation incomplète du cristallin, il peut se faire qu'une moitié seulement de l'iris présente des mouvements rapides d'oscillation, tandis que l'autre moitié, ayant conservé ses rapports avec le cristallin, reste immobile.

On a cru longtemps que la liquéfaction complète du corps vitré pouvait permettre au cristallin normalement situé des mouvements d'avant en arrière auquel l'iris dut participer. Cette opinion est erronée, car l'ophthalmoscope permet de constater des liquéfactions complètes du corps vitré, où des opacités parcourent avec une grande rapidité toute l'étendue du champ d'observation, sans que l'iris présente le moindre tremblement.

Souvent les contractions de la pupille ne sont pas modifiées par cet état de l'iris, mais on n'en peut pas dire autant du muscle ciliaire à l'action duquel le déplacement du cristallin a ôté son but.

Il est bien entendu qu'il ne peut être question ici du traitement d'une affection beaucoup moins grave en elle-même que les états pathologiques qui l'ont déterminée.

ARTICLE VIII.

CHANGEMENTS DANS LA CONFORMATION ET LE CONTENU DE LA CHAMBRE ANTÉRIEURE.

Avant de terminer la description des différentes maladies de l'iris, il est bon de s'occuper des changements qui peuvent s'opérer dans la chambre antérieure pendant le cours de ces maladies.

A. La *configuration de la chambre antérieure* montre déjà à l'état normal des variations notables, variations qui ne sont pas seulement en rapport avec des différences dans le rayon de courbure de la cornée, mais dépendent surtout de la position et de la conformation du cristallin sur lequel se trouve exactement appliquée une grande partie de la surface postérieure de l'iris. En général, la profondeur de la chambre antérieure diminue avec l'âge ; tandis que la distance qui sépare la capsule de la face postérieure de la cornée varie chez l'adulte de 1 millimètre et demi à 2 millimètres et demi, elle mesure à peine 1 millimètre chez le vieillard. Il en est de même chez le nouveau-né, ce qui tient à ce qu'il a le cristallin plus bombé.

Selon la réfringence des milieux de l'œil, la profondeur de la chambre antérieure présente aussi des variations : ainsi les myopes, chez lesquels l'axe optique offre une longueur anomale, ont très-souvent la chambre antérieure profonde, au contraire des hypermétropes, chez lesquels l'axe optique est court.

On observe une diminution anomale et très-notable de la chambre antérieure, lorsque le plan de l'iris qui se trouve attaché par son bord libre au cristallin, est refoulé par des exsudations vers la cornée. Il peut alors arriver que les parties périphériques de ce diaphragme membraneux, par un contact prolongé avec la cornée, s'y attachent et y forment des synéchies antérieures multiples, qui réduisent la chambre antérieure à un petit espace infundibuliforme situé centralement. Une diminution notable de cette cavité s'observe encore après une iritis chronique ou une irido-choroïdite, si le tissu de l'iris et des parties antérieures de la choroïde s'atrophie, et si la sécrétion de l'humeur aqueuse ne se fait qu'imparfaitement.

Le diamètre antéro-postérieur de la chambre antérieure se réduit aussi considérablement, lorsque, par suite d'une augmentation survenue dans la pression intra-oculaire, le cristallin est repoussé vers la cornée (glaucome). Nous avons vu que, dans l'iritis séreuse, la chambre antérieure gagne beaucoup en profondeur. Mais dès qu'il survient une hypersécrétion notable de sérosité en arrière du cristallin, la pression que l'iris et le cristallin subissent l'emporte bientôt sur la tension de la chambre antérieure. Le cristallin se porte en avant, et, l'excès d'humeur aqueuse sécrétée se résorbant, la chambre antérieure diminue de capacité.

Il en est de même lorsque le cristallin s'opacifie, que ses parties corticales se ramollissent et sont le siége d'un gonflement qui se dissipe quand la cataracte a persisté quelque temps et quand le liquide que renfermait la capsule a disparu : cela permet, lorsque la maladie s'est développée à des époques différentes sur les deux yeux, de discerner quel œil a été le premier cataracté, en se guidant sur la capacité des chambres antérieures.

On veut encore avoir observé une réduction notable de cette cavité dans les cas où l'organisme perd, dans un espace de temps relativement court, de grandes quantités de liquide, comme dans le choléra (Buisson), ou comme on l'a vu dans les expériences de Magendie sur l'inanition.

L'espace qui sépare la cornée du cristallin disparaît aussitôt que l'humeur aqueuse s'échappe et qu'il s'établit une fistule cornéenne.

La chambre antérieure gagne notablement en profondeur dans tous les cas où survient une distension des parties antérieures du globe oculaire (hydrophthalmie), lorsque le cristallin se trouve déplacé, etc.

On a attribué les changements que nous venons de signaler à des variations dans la secrétion de l'humeur aqueuse. Avouons que la source de ce liquide n'est pas encore complétement connue. Ainsi, il est certain que ce n'est pas

l'iris seul qui le produit, car une iridérémie artificielle ne parvient pas à faire disparaître la chambre antérieure. Il est aussi peu probable que la cornée, presque dépourvue de vaisseaux, participe à cette sécrétion, mais il est bien plus naturel de considérer les procès ciliaires, si riches en plexus vasculaires, comme l'origine principale de ce liquide.

B. Les *modifications du contenu de la chambre antérieure* peuvent résulter d'inflammations, d'épanchements de cause traumatique, ou de la présence d'un corps étranger.

L'*hypopyon* occupe ici une des premières places, et il faut en distinguer trois formes, d'après l'origine de la collection morbide. Ainsi, il peut provenir d'une inflammation de la cornée, de l'iris ou des parties antérieures de la choroïde, en particulier des procès ciliaires.

L'hypopyon survenu à la suite d'une inflammation de la cornée peut résulter simplement d'une accumulation de pus qui s'est fait jour dans la chambre antérieure, comme nous l'avons vu à propos des abcès de la cornée ; mais il peut aussi se rencontrer sans qu'il y ait eu perforation, et alors il a pour cause une altération morbide de la couche épithéliale qui recouvre la membrane de Descemet. Comme sur toute autre membrane revêtue d'un épithélium, on peut observer des variations notables dans la reproduction des cellules de cette couche. Ainsi, il peut arriver que les cellules épithéliales de la membrane de Descemet s'éliminent trop vite, tombent en dégénérescence graisseuse et troublent l'humeur aqueuse dans laquelle elles sont en suspension. La genèse de nouvelles cellules peut alors s'effectuer avec tant de rapidité, que celles-ci n'atteignent pas le développement de la cellule épithéliale normale, et restent à l'état de cellules de mucus ou de pus. Elles n'adhèrent pas à la surface dont elles proviennent, s'accumulent dans l'humeur aqueuse, et se déposent à la partie la plus déclive de la chambre antérieure. En même temps que naissent ces différentes cellules, et sous l'influence de l'irritation inflammatoire des parties voisines de la cornée malade, une exsudation fibrineuse peut s'effectuer à la superficie de la membrane de Descemet. La fibrine épanchée dans le contenu de la chambre antérieure se coagule et emprisonne un nombre variable d'éléments cellulaires.

Les recherches de M. Junge (1) tendent à faire supposer que les masses coagulées de l'hypopyon sont souvent composées de mucus (Schleimstoff), et il ne serait peut-être pas sans intérêt de vérifier par des travaux ultérieurs que les hypopyons provenant de la cornée renferment plutôt cet élément que ceux dont l'iris est la source.

Il semble que l'agglutination des cellules de mucus renfermées dans l'hypopyon ne soit pas exclusivement due à de la fibrine, mais que s'il s'est formé un grand nombre de cellules de mucus à la surface de la membrane

(1) *Archiv für Ophthalmologie*, t. V, A. 2, p. 200.

de Descemet, ces cellules, en se gonflant dans l'humeur aqueuse et en adhérant les unes aux autres, prêtent à l'hypopyon une consistance telle, qu'il ne soit pas possible de le déplacer, et qu'il faille, pour lui donner issue comme à l'hypopyon fibrineux, une large paracentèse. La fibrine que contient l'hypopyon se présente à l'examen microscopique sous la forme de grumeaux ou de fibrilles.

Lorsque l'hypopyon est exclusivement composé de cellules et ne contient pas de fibrine, il se déplace très-facilement. Nous avons observé à notre clinique un jeune homme auquel un copeau de fer était entré au centre de la cornée, trente-six heures auparavant. Quoique le corps étranger n'eût pénétré que peu profondément, il s'était formé dans la cornée un trouble général et rayonné autour de la blessure. Une grande quantité de masses purulentes se trouvait accumulée dans la chambre antérieure. Quand le malade se penchait en avant en baissant la tête, l'hypopyon se répandait sur toute la surface de la cornée, et aussitôt qu'il se redressait, on pouvait voir la collection purulente découler lentement et remplir à peu près le quart de la chambre antérieure.

Il est bien rare que l'hypopyon dépasse le bord inférieur de la pupille, toujours contractée dans ces cas, et ce n'est que dans des cas tout à fait exceptionnels qu'on l'a vu remplir presque entièrement la chambre antérieure.

Le *pronostic* d'une collection purulente dans cette cavité est trop intimement lié aux phénomènes morbides qui l'ont déterminée pour qu'il soit possible de donner ici des indications précises à ce sujet. On peut cependant poser en principe que les accumulations purulentes qui se déplacent facilement se résorbent aisément, tandis que les dépôts fibrineux formés dans la chambre antérieure et adhérant à la membrane de Descemet ont beaucoup plus de peine à disparaître. Ils laissent souvent des traces indélébiles, à cause de l'épaississement de la couche épithéliale dont la face postérieure de la cornée est tapissée, épaississement qui apparaît sous forme de plaques diffuses ou d'une membrane grisâtre.

On peut avancer, en second lieu, que l'hypopyon est d'autant moins dangereux qu'il est moins développé, et que les voies par lesquelles s'opère la résorption sont plus libres, ce qui arrive quand la circulation de l'iris et de la choroïde n'est pas ou presque pas entravée par des dépôts d'exsudation ; ainsi les hypopyons qui résultent d'une kératite se résorbent quelquefois avec une rapidité surprenante, tandis que les collections purulentes dues à une inflammation de l'iris et de la choroïde peuvent persister pendant des semaines entières.

Lorsque l'hypopyon remplit plus de la moitié de la chambre antérieure, l'œil est en danger, car il survient fréquemment, dans ces cas, une suppuration du tissu de la cornée avec destruction plus ou moins complète de

cette membrane. Il ne faut pas chercher la raison de cet accident dans l'effet nuisible que les masses purulentes ou leur partie liquide exercent sur le tissu cornéen, mais il est aisé de concevoir qu'une inflammation ayant donné naissance à une pareille quantité de pus dans la chambre antérieure doit s'étendre facilement à la cornée, si toutefois celle-ci n'a pas été elle-même le point de départ de l'hypopyon.

Traitement. — Il ne peut pas être question ici du traitement d'un simple symptôme, et nous avons déjà indiqué les précautions que cette complication exige ; aussi nous bornerons-nous à quelques indications générales. Lorsque l'hypopyon est peu étendu et provient d'une affection de la cornée, l'emploi de compresses imbibées d'eau chaude est en général le meilleur moyen d'empêcher la collection purulente de s'accroître. Lorsque celle-ci résulte d'une inflammation limitée à la partie postérieure de la cornée, d'un abcès, par exemple, on est souvent obligé de recourir une ou plusieurs fois à la paracentèse de la chambre antérieure. Dans les cas d'iritis, on n'aura recours à ce mode de traitement que si l'hypopyon atteint une certaine étendue. D'ailleurs, pour l'évacuation de l'hypopyon, on devra pratiquer une incision dont la largeur soit en rapport avec la consistance de la collection. Si l'on prend cette précaution, on n'aura besoin, pour extraire les masses coagulées, ni de pinces, ni de curette, instruments avec lesquels il est très-facile d'irriter l'organe malade.

L'*hyphéma*, ou l'épanchement sanguin de la chambre antérieure, peut être dû à une cause traumatique ou à la rupture spontanée d'un vaisseau. Dans l'hyphéma traumatique, le sang peut avoir pénétré dans la chambre antérieure de dehors en dedans, de même qu'il peut provenir d'une lésion directe des membranes profondes, sans blessure des enveloppes externes. Ainsi, on l'observe après une commotion de l'œil, mais aussi à la suite d'une diminution survenue brusquement dans la pression intra-oculaire, pendant une opération dans laquelle on a ouvert la chambre antérieure. Les épanchements sanguins par contusion sont très-fréquents ; nous avons, tout récemment encore, observé un hyphéma qui remplissait presque toute la chambre antérieure et dont la cause était un coup de fouet. Le sang se résorba assez vite, mais une iritis avec production de synéchies multiples fut la suite de cette violence.

Quant à l'hyphéma spontané, nous en distinguerons deux variétés. Dans l'une, des changements dont les membranes de l'œil sont le siége expliquent la rupture du vaisseau ; c'est ce qu'on remarque dans les maladies où la pression interne de l'œil a considérablement augmenté, et où la circulation s'est notablement entravée (glaucome, tumeurs internes de l'œil, exsudation localisée avec compression d'un vaisseau). Dans l'autre, l'épanchement sanguin doit se rapporter à un trouble de la circulation générale (attaques de toux, de vomissements, efforts de parturition, maladies de cœur, etc.).

Plusieurs auteurs ont cité des cas où l'épanchement sanguin se reproduisait périodiquement et paraissait lié au flux menstruel (Lawrence (1), J. Meyr (2), Guépin fils (3), etc.). Dans le cas rapporté par M. Lawrence, une femme âgée de quarante-cinq ans fut, après la disparition de ses règles, prise, régulièrement chaque mois, d'un hyphéma.

On signale quelques observations curieuses de personnes pouvant à volonté produire un hyphéma. Walther (4) dit avoir vu un jeune paysan d'une santé florissante qui, lorsqu'il penchait la tête en avant et un peu à droite, en exerçant des mouvements violents avec le bras gauche, pouvait remplir de sang la chambre antérieure de son œil droit, jusqu'au bord inférieur de la pupille. Lorsqu'il redressait la tête et se tenait tranquille, le sang disparaissait en quelques minutes. Une chose analogue se passait dans l'observation de M. Mooren (voy. p. 429) (5).

Le *traitement* de l'hyphéma doit dépendre essentiellement de la cause qui l'a produit. Ainsi, lorsqu'il est traumatique, le repos, les instillations d'atropine et le bandeau compressif sont les principaux moyens auxquels il faut recourir. Des épanchements sanguins même considérables se dissipent ainsi ; il faut qu'une inflammation survienne pour que des coagulums fibrineux s'opposent pendant un certain temps à la résorption. On ne doit pas essayer d'évacuer le sang épanché dans la chambre antérieure peu de temps après l'accident; une nouvelle hémorrhagie suivrait rapidement l'évacuation des masses coagulées. Il est aisé de comprendre que s'il ne faut qu'une diminution dans la pression intra-oculaire, comme cela arrive après une paracentèse, pour produire un hyphéma, cet accident sera bien plus imminent encore après la rupture d'un vaisseau provenant de l'iris ou des procès ciliaires.

Corps étrangers de la chambre antérieure. — Nous ne nous arrêterons

(1) *Loc. cit.*, 1833, p. 368.

(2) *Beitraege zur Ophthalmologie*. Vienne, 1850, p. 13.

(3) *Journal de médecine de Bordeaux*, 1861, p. 364 (*Annales d'Oculistique*, t. XLIV, p. 227).

(4) *System der Chirurgie*, v. Ph. Fr. v. Walther. Fribourg, 1848, t. IV, p. 51.

(5) M. Weber (*Archiv für Ophthalmologie*, t. VII, A. 1, p. 65) rapporte un fait de ce genre très-remarquable : Une jeune paysanne âgée de vingt et un ans, se plaignait de perdre presque absolument l'usage de son œil gauche, lorsqu'elle se baissait et penchait la tête en avant. Si l'on examinait la malade dans cette position, on voyait un petit ruisseau de sang partir du fond de la chambre antérieure et se diriger vers le centre de la cornée. Tandis qu'avant l'expérience il était impossible de découvrir la moindre trace d'hyphéma, on remarquait, aussitôt que la jeune fille redressait la tête, que le sang remplissait, au fond de la chambre antérieure, un espace semi-lunaire, mais si faible, qu'on ne pouvait le constater qu'au moyen de l'éclairage oblique, l'épanchement ne s'élevant pas au-dessus du limbe conjonctival. Dans ce cas, le sang ne disparaissait que fort lentement.

pas à décrire les différents corps étrangers qui peuvent se rencontrer dans la chambre antérieure ; nous en avons déjà parlé à propos de la cornée et de l'iris. Il nous suffira de dire quelques mots des entozoaires qu'on observe quelquefois dans cette cavité, et de ce nombre nous signalerons en particulier le *cysticerque*.

Depuis la première publication faite sur cette matière par Soemmering et Schott (1) (de Francfort-sur-le-Mein), on a recueilli un nombre assez considérable d'observations (Logan (2), Dalrymple (3), Hyrtl (4), Canton (5), de Graefe (6), Hirschler (7), Mende (8), Windsor (9), etc.). On peut évaluer le nombre des cas mentionnés à une vingtaine à peu près, pris pour la plupart sur l'œil gauche; nous y joindrons un cas unique communiqué par M. Appia (10), où l'animalcule aurait occupé l'épaisseur même de la cornée. Ajoutons qu'à l'époque où cette observation fut recueillie, on ne se servait guère de l'éclairage oblique comme moyen d'investigation, et que d'après la description donnée, où il est dit que l'hydatide se remuait dans un espace assez étendu, nous croyons plus probable qu'elle était attachée à la partie inférieure de l'iris et baignait dans l'humeur aqueuse. Nous citons deux autres observations de Krüger (11) et de Pridgin Teale (12), où le cysticerque étant

(1) Voyez *Isis*, 1830, p. 717. *Die Controverse über den Nabelstrang und seine Gefaesse*, v. Schott. Francfort, 1826, et *Iconographie* de M. Sichel, p. 707. — (2) *Case of animalcule in the eye of a child*, by Robert Logan, 1833, et Mackenzie, *loc. cit.*, p. 1090. — (3) *Lancet*, Aug. 1844. — (4) *Topograph. Anatomie*, 1847. — (5) *Lancet*, July 1848. — (6) *Archiv für Ophthalmologie*, 1854, t. I, A. 1 p. 453. — (7) *Ibid.*, 1858, t. IV, A. 1, p. 113. — (8) *Ibid.*, 1850, t. VII, A. 1, p. 122. — (9) *Ophthalmic Hospital Reports*. London, January 1862. — (10) *Archives d'ophthalmologie* de Jamain, 1853. — (11) *Klin. Monatsbl.*, t. V, p. 59. — (12) *Ophthalm. Hosp. Rep.*, t. V, p. 320.

— Marie-Isabelle Bateman, de Armley, âgée de dix ans, m'est amenée le 2 juin 1866 pour une faiblesse de l'œil droit. En examinant cet organe, on voit (fig. 7) à la surface de la partie inférieure de l'iris un corps opaque resserré dans son milieu, un peu plus volumineux qu'un grain de chanvre, qui évidemment était la cause d'une certaine irritation de l'œil. La conjonctive était faiblement injectée, la cornée brillante, mais montrait un pointillé très-fin à sa surface postérieure, tel qu'on le rencontre dans la kérato-iritis. L'iris était mobile, sauf à l'endroit occupé par le corps blanc, où cette membrane se trouvait attachée à la capsule. Tension normale : l'enfant lit le n° 16 de Jaeger. La mère donne les renseignements suivants : Il y a trois ans que l'œil s'est accidentellement enflammé. Six semaines avant de se présenter, elle a aperçu sur l'iris une tache de la grandeur d'une tête d'épingle. Quinze jours après, comme la tache était devenue plus large, elle alla consulter le Dr Hepworth, d'Armley, qui découvrit un

Fig. 7.

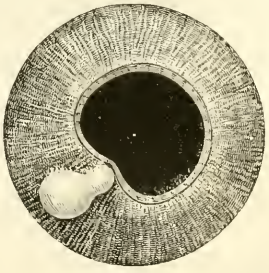

adhérent à l'iris, on fut obligé de pratiquer l'excision d'une partie de cette membrane.

Ce qui nous a surpris dans les recherches faites sur cette curieuse affection, c'est qu'aucune observation citée n'a été recueillie en France. Dans tous les faits de ce genre relatés dans ce pays, le cysticerque était placé sous la conjonctive, ou occupait la profondeur de l'œil.

Chez presque toutes les personnes atteintes de cette maladie, surviennent des phénomènes plus ou moins prononcés d'irritation du côté de l'iris ; on voit dans la chambre antérieure une petite vésicule diaphane de couleur jaunâtre douée de mouvements assez apparents, et d'où sort, de temps en temps, un prolongement filiforme et muni d'une extrémité en forme de masse qui représente le cou et la tête de l'animalcule. Ces parties sont

corps vésiculeux et qu'il supposa être un cysticerque. Cinq semaines plus tard, la tache avait doublé en étendue, et présentait un étranglement dans le milieu. A partir de ce moment, la vue devint obscure et l'œil sensible. En questionnant davantage, j'appris que l'enfant avait toujours été d'une santé délicate, qu'elle avait longtemps été tourmentée par des filaires, mais jamais par le tænia ni par des vers d'autre espèce. Au mois d'août de l'année dernière, elle avait été soignée par M. Scattergood, pour une violente scarlatine avec albuminurie et symptômes cérébraux, pendant lesquels elle avait été atteinte trois jours de suite de convulsions et de strabisme qui se dissipèrent dans la suite. A partir de ce moment, l'œil droit avait été sensible et le bras gauche faible. Le 9 juin, on pratiqua avec un couteau à cataracte une incision au bord de la cornée ; la partie de l'iris à laquelle adhérait le cysticerque fut enlevée sans qu'il fût lésé. Après l'avoir retiré de l'œil, il était facile d'observer des mouvements lents, avec des modifications de forme, dans le corps de l'animal. L'examen microscopique montra la tête et le cou avec la couronne de crochets et les quatre suçoirs, faisant saillie au dehors (fig. 8). Le 12 juin, l'œil se trouvait mieux, n'était plus douloureux, et les taches de lymphe avaient disparu à la partie postérieure de la cornée. Le 14, la rougeur et l'irritation ont disparu, sauf près de la plaie, et l'enfant lit le n° 16. Le 3 novembre, elle lit le n° 1. M. Pridgin Teale avait choisi l'iridectomie pour enlever le cysticerque dans le but d'accélérer la guérison, et parce qu'il lui aurait été impossible d'éviter un prolapsus de l'iris, qui n'était pas indifférent dans les conditions actuelles.

Fig. 8.

cachées à de certains moments dans le corps vésiculaire et ne s'y dessinent que par un pli ou une tache blanchâtre. Les contractions de l'iris, surtout lorsqu'on fait pénétrer une vive lumière dans l'œil, excitent les mouvements du cysticerque ; tandis que si la pupille est dilatée par l'atropine, ses mouvements se ralentissent beaucoup et la lumière reste sans action sur lui.

Le cysticerque est l'embryon dégénéré d'un ténia, et il ne peut arriver dans la chambre antérieure que si une larve de cet entozoaire a circulé avec le sang, s'est transportée dans les vaisseaux de l'iris (peut-être aussi dans ceux de la choroïde), et s'est assez développée pour perforer la paroi du vaisseau qui la contient. Dalrymple a observé un cas où l'animal était encore fixé au tissu de l'iris, et après la ponction de la vésicule, cette membrane apparut comme perforée.

Le plus souvent le cysticerque est complétement libre dans la chambre antérieure, et ce n'est que consécutivement à l'irritation qu'il produit qu'il peut se former des adhérences entre lui et la surface de l'iris ou de la cornée. Jusqu'à présent on n'a pas observé de cas où plusieurs cysticerques se soient rencontrés dans l'œil de l'homme ou des animaux sur l'œil desquels on a trouvé cet entozoaire (cheval, porc).

Le *traitement* consiste à pratiquer une section de la cornée à l'aide du couteau lancéolaire qu'on introduit entre cette membrane et le cysticerque. Lorsqu'on retire l'instrument, l'animalcule est entraîné le plus souvent hors de l'œil par le courant de l'humeur aqueuse qui s'échappe. Pour éviter le prolapsus de l'iris, on fait la section, qui doit avoir environ 4 millimètres de longueur, non pas au centre, mais vis-à-vis du bord d'une pupille modérément dilatée. Si, néanmoins, il survenait un prolapsus, il faudrait essayer de le faire rentrer, ou si cela était impossible, en faire l'ablation, afin de ne pas retarder la guérison.

Nous dirons en passant que de petits corps étrangers, des paillettes d'acier, des cils, des éclats de pierre, peuvent siéger longtemps dans la chambre antérieure sans provoquer d'accidents. Le cas récemment rapporté par notre ami M. Sæmisch (1) en est un frappant exemple : un éclat de pierre avait séjourné douze ans dans la chambre antérieure, et nous-même en avons retiré un qui y était resté quatorze ans, sans causer la moindre irritation (2).

ARTICLE IX.

OPÉRATION DE LA PUPILLE ARTIFICIELLE (CORÉMORPHOSIS).

De toutes les opérations que l'on pratique sur l'œil, celle de la pupille artificielle est une des plus répandues, surtout depuis que son cadre comprend

(1) *Klin. Monatsbl.*, t. III, p. 46. — (2) *Ibidem*, t. V, p. 36.

le cas où on l'emploie pour combattre des inflammations internes. Ainsi le mode d'action de cette opération est double : elle remédie tantôt à un trouble optique, tantôt à un trouble inflammatoire, et dans ce dernier cas, elle agit en quelque sorte comme moyen antiphlogistique. En ayant soin de distinguer ce double rôle, nous passerons en revue les indications de la *pupille artificielle* (*optique*), et nous suivrons l'ordre des membranes de l'œil dont les altérations nécessitent cette opération, en commençant par la plus superficielle, la cornée.

A. On aura recours à l'opération de la pupille artificielle, pour frayer une voie aux rayons lumineux, dans les conditions suivantes :

1° Lorsqu'une opacité indélébile et plus ou moins centrale s'opposera au passage des rayons lumineux. Le résultat de l'opération est alors d'autant plus favorable, que la tache est circonscrite, peu étendue, complétement opaque, et ne permet pas la diffusion de la lumière qui traverse l'ancienne pupille ou doit traverser celle qu'on se dispose à ouvrir. Il est certain que la présence d'une opacité dans la cornée était récemment encore une des raisons principales pour lesquelles on pratiquât cette opération. Depuis quelque temps, le déplacement de la pupille (iridésis, enclavement simple) y supplée avec avantage, dans le cas dont nous venons de parler. Ainsi, nous croyons pouvoir dire sans trop nous hasarder, que quand il s'agit de frayer un passage aux rayons lumineux interceptés par une opacité siégeant dans la cornée et le cristallin, et quand la mobilité de la pupille est complétement ou presque complétement conservée, on peut, en général, très-avantageusement substituer à la pupille artificielle le déplacement pupillaire par enclavement.

2° L'occlusion complète de la pupille, des exsudats qui obstruent en grande partie le champ pupillaire, nécessitent encore l'opération de la pupille artificielle. Il peut arriver que cette occlusion coïncide avec une opacité de la cornée et avec l'enclavement d'une partie ou de tout le bord libre de l'iris dans une cicatrice cornéenne (leucome adhérent).

3° La pupille artificielle est indiquée, en troisième lieu, par des opacités du cristallin; mais il faut, en pareil cas, pour justifier l'opération, que l'opacité soit définitive et que les rayons lumineux trouvent, dans les parties périphériques du cristallin, un libre passage. Encore est-il nécessaire que le caractère de l'opacité ne fasse pas craindre que ces parties soient, dans un avenir plus éloigné, atteintes de la même altération. Ces conditions ne sont réalisées que dans le cas d'une opacité congénitale et circonscrite de la cristalloïde et des parties antérieures du cristallin, dans la cataracte secondaire et plus ou moins centrale, enfin dans la cataracte stratifiée, où le bord du cristallin est resté transparent, autour d'un centre en partie opaque. Les instillations d'atropine rendent ici de grands services; mais, comme nous l'avons dit plus haut, on fera souvent bien, en pareille circonstance, de recourir au déplacement pupillaire.

B. Quant aux indications de la *pupille artificielle* (*antiphlogistique*), il est bon de dire à l'avance que ce procédé agit en diminuant, pendant un temps plus ou moins long, la pression intra-oculaire ; au reste, on ne sait pas encore de quelle manière s'accomplit cette action.

1° C'est contre les ulcérations de la cornée ou les kératites suppuratives à marche rapide qui montrent une tendance à former un hypopyon, qu'il est utile de pratiquer l'iridectomie. La diminution de la pression interne, en permettant le relâchement de la cornée, agit alors très-favorablement, par le repos qu'elle donne aux parties malades et par l'amélioration qui en résulte pour leur nutrition. Les bons effets de l'opération sont surtout frappants, lorsque la cornée a éprouvé une perte de substance étendue, et si par conséquent les parties amincies ont été soumises à une pression trop considérable.

2° L'iridectomie est nécessaire dans tous les cas d'ectasie cicatricielle ou de staphylôme. Ce qu'il faut alors essentiellement combattre, c'est un excès dans la tension interne ; et pendant que la cornée est dans le relâchement, les parties de cette membrane peuvent quelquefois prendre assez de résistance pour s'opposer à une distension nouvelle, une fois que la pression interne est revenue à l'état normal.

3° On pratiquera l'iridectomie toutes les fois que la communication sera interrompue entre les chambres de l'œil, même si le champ pupillaire est assez intact. Ici l'opération doit prévenir le tiraillement des parties périphériques de l'iris et circonvoisines de la choroïde, et les conséquences fâcheuses que nous avons vues en résulter.

4° Une autre raison de recourir à l'iridectomie est fournie par quelques altérations locales de l'iris, telles que la présence d'un corps étranger, d'un kyste, ou l'hypergenèse localisée de son tissu, qui a été décrite à propos de certaines formes d'iritis parenchymateuse.

5° L'iridectomie est formellement indiquée lorsqu'il faut combattre une augmentation anormale de la pression intra-oculaire, comme il arrive dans les affections glaucomateuses (lorsque des inflammations internes prennent le caractère du glaucome, que la pupille commence à s'excaver, que le champ visuel se rétrécit, que l'œil devient dur au toucher), puis consécutivement au gonflement du cristallin, lors du développement d'une tumeur intra-oculaire, etc. Il est fâcheux d'avouer que la façon dont l'iridectomie agit dans ces cas est encore très-peu connue, mais quant à cela, elle ne fait que partager le sort des plus précieux de nos agents thérapeutiques. Le plus souvent, l'iridectomie rend aux malades l'usage de leurs yeux, mais, dans certains cas, on n'y recourt qu'en désespoir de cause et uniquement pour calmer des souffrances excessives provenant d'une tension intra-oculaire exagérée.

En parlant des *règles générales* de la pupille artificielle, il est indispen-

sable de séparer nettement les cas suivant le double mode d'action que nous avons plus haut attribué à cette opération.

Faut-il pratiquer la pupille artificielle sur un œil, lorsque l'autre voit distinctement? On peut répondre affirmativement si l'œil malade réunit des conditions favorables à l'opération, c'est-à-dire si l'on peut espérer une vision assez nette, et si l'on n'a pas à craindre une diffusion gênante des rayons lumineux. En rendant ainsi au sujet l'usage de l'œil affecté, alors même que l'acuité de la vue ne devrait pas être aussi grande de ce côté que de l'autre, on rétablit parfois la vision binoculaire, on élargit toujours notablement le champ visuel, et l'on permet au malade de s'orienter avec bien plus de facilité; en outre, on enlève à l'œil l'aspect terne et morne qu'il présente.

A cela on objectera peut-être qu'on peut redouter une diplopie, mais on n'a rien à craindre du moment où la transparence des milieux, l'intégrité de la réfraction et la conductibilité des éléments nerveux sont suffisamment conservées. Les rayons lumineux émanant d'un objet placé à une distance convenable d'un œil pourvu d'une pupille artificielle, donneront toujours, grâce à la déviation qu'ils éprouvent dans les milieux réfringents, leur image sur la tache jaune, dès que l'axe optique sera dirigé sur cet objet. Il est donc plus ou moins indifférent que la pupille soit centrale ou excentrique. Des recherches récentes de M. Knapp (de Heidelberg) ont démontré que les parties périphériques du cristallin peuvent encore fournir des images nettes, comme d'ailleurs M. Volkmann l'avait déjà donné à penser. La conformation de la périphérie de la cornée, lorsque celle-ci ne présente pas une anomalie de courbure, soit congénitale, soit acquise (après la section de cette membrane), n'altère pas notablement la netteté de l'image produite à travers la pupille artificielle.

Néanmoins on a observé des cas de diplopie après l'opération de la pupille artificielle. Ce phénomène n'est pas dû, comme on le supposait il y a peu d'années, à ce que les rayons lumineux, après avoir traversé la nouvelle pupille, donnent leur image sur un autre point de la rétine que la tache jaune, même si l'axe optique a été dirigé sur l'objet. La diplopie s'explique chez ces personnes par une déviation de l'axe optique du côté malade, déviation qui, par son peu d'intensité, a pu échapper à l'observateur avant l'opération, ou qui peut être le résultat de cette opération elle-même, comme nous le verrons tout à l'heure.

Dans le premier cas, la déviation est en quelque sorte passive; l'œil privé de ses usages s'abandonne aux tractions de ses muscles pendant les mouvements de l'autre œil; un de ces muscles, par suite de ses dispositions anatomiques, l'emporte bientôt sur les autres, et, en se rétractant, dévie la cornée de son côté. Cette déviation s'opère d'autant plus facilement que, survenant dans l'hypermétropie par contraction du droit interne, elle vient

en aide à l'adaptation. Ainsi, quand même on ouvrirait l'ancienne pupille, le malade verrait nécessairement double, et, par conséquent, la diplopie ne provient ni de l'excentricité de la pupille, ni du déplacement consécutif de l'image sur la rétine. C'est pourquoi on peut, soit par la ténotomie, soit par l'orthopédie des muscles de l'œil, à l'aide de prismes ou du stéréoscope, faire disparaître la diplopie, si l'on arrive à diriger l'axe optique de l'œil mis en traitement sur l'objet fixé par l'œil sain.

Dans un autre ordre de cas, l'opération de la pupille artificielle peut réellement produire une vision double et amener un strabisme, mais elle n'y arrive qu'indirectement. Il est de fait que le fusionnement des images nécessaire pour la vision binoculaire ne peut s'accomplir avec facilité que quand les deux images sont à peu près également éclairées et également nettes. Si l'une d'elles offre un contour diffus, ou si elle s'est affaiblie par l'exclusion d'un certain nombre de rayons lumineux, le fusionnement ne s'effectue que difficilement, ou même pas du tout. En dernier lieu, on observe dans l'œil malade une tendance à éloigner de la tache jaune l'image défectueuse et à la porter sur des parties périphériques de la rétine, où, ne donnant plus qu'une perception beaucoup moins sensible, elle peut être négligée ou complétement supprimée. L'œil se trouve justement dans ces conditions, lorsqu'une tache semi-transparente recouvre une grande partie de la cornée et produit la diffusion des rayons lumineux. Souvent un leucome occupe les parties centrales de la cornée, où, à un examen superficiel, il paraît limité; mais l'éclairage oblique le montre encadré d'une zone semi-transparente, assez large et qui se dessine très-manifestement au devant de la nouvelle pupille.

L'allongement unilatéral de l'axe optique peut produire le même résultat, s'il amène une différence notable dans la réfringence des deux yeux. Il en est de même lorsque le cristallin s'est échappé de l'œil, comme après une kératite ulcéreuse étendue. Que l'on pratique la pupille artificielle dans de semblables conditions, une vision double fort incommode peut en résulter, et l'œil sera pris de strabisme consécutivement aux efforts instinctifs que fera le malade pour obvier à cet inconvénient; mais dans ces cas, une pupille centrale ou le rétablissement de l'ancienne pupille auraient eu le même résultat, comme nous aurons occasion de le répéter à propos de l'étiologie du strabisme, car celui-ci provient assez souvent de légères taches centrales ou d'une différence notable survenue dans la réfringence des yeux.

Il n'est pas toujours facile de prévoir si les yeux sont dans d'assez bonnes conditions de transparence, de réfringence et de sensibilité, pour qu'on puisse pratiquer avec avantage la pupille artificielle. Quant à la transparence de la cornée, l'éclairage oblique permet d'en juger, mais il n'en est pas ainsi du cristallin, lorsque la pupille est oblitérée, et l'on ne saurait, en pareil cas, se guider que sur la durée de l'inflammation et les changements produits dans le tissu de l'iris. Pour ce qui regarde l'intégrité de la rétine, il faudrait

faire des recherches que nous exposerons avec plus de détails en parlant des différentes formes de cataracte. On verra si le malade peut distinguer la lumière d'une mèche baissée, à une distance de 15 à 20 pieds, en cachant et en découvrant alternativement la flamme. De plus, on ordonnera au malade de regarder droit devant lui, et promenant une lumière à quelques pieds de distance dans toutes les directions de son champ visuel, on saura s'il y accuse une bonne perception suivant toutes les positions de la flamme (1). L'aspect de l'œil et sa tension devront être aussi l'objet d'une attention soutenue.

Nous ajouterons à ces considérations quelques règles importantes à suivre dans l'opération de la pupille, lorsqu'on se propose de remédier à des troubles optiques.

a. Si l'œil est dans de bonnes conditions, on donnera à la pupille de petites dimensions pour éviter au malade des éblouissements.

b. On tâchera de placer la nouvelle pupille le plus près possible du centre de l'ancienne.

c. On la pratiquera dans la moitié interne plutôt que dans la moitié externe de l'iris, et dans la moitié inférieure plutôt que dans la supérieure (à cause de la paupière). Ainsi si l'on suppose la cornée divisée en quatre parties par les diamètres vertical et horizontal, on devra préférer pour l'établissement de la pupille artificielle le quart inférieur et interne à tous les autres ; le quart supérieur et externe sera le moins favorable.

d. Si l'on fait l'opération sur les deux yeux, on s'attachera autant que possible à placer les pupilles du même côté, soit toutes deux en dedans, soit toutes deux en dehors.

(1) M. de Graefe se sert, pour mesurer la sensibilité rétinienne chez les cataractés, d'un procédé qui peut être employé ici dans le même but, c'est-à-dire pour apprécier l'état fonctionnel de la rétine sur les yeux dont la pupille est oblitérée. Cette méthode ne s'est pas vulgarisée dans la pratique. « Son procédé consiste à prendre pour base une source lumineuse diffuse, étalée. M. de Graefe se la procure en prenant une de ces chandelles de fabrique anglaise renommées pour l'exactitude et la constance de leur fabrication ; il la nomme la chandelle normale. Cette chandelle est placée dans une lanterne noircie de toutes parts à l'intérieur, et sa flamme est au foyer principal d'une lentille occupant un point de la paroi de la lanterne. Les rayons émergeant à travers cette lentille en sortent donc à l'état de parallélisme. Ils rencontrent aussitôt une lame de verre dépoli, et y dessinent une surface offrant un éclairage égal, uniforme, et dont, de toute évidence, l'intensité totale est proportionnelle à la surface. Cette surface est variable et son étendue réglée par un petit mécanisme à levier qui, aux degrés 1, 2, 3, etc., fait correspondre des surfaces proportionnelles d'éclairage. Cet instrument étant placé dans une chambre obscure, le malade est mis en rapport avec le point éclairé de la lanterne, à 8 pouces, quantité constante et qu'on mesure très-approximativement par la distance de l'extrémité du pouce à l'extrémité de l'auriculaire au maximum d'écartement. Cette mesure approchée est facile à prendre dans l'obscurité (et il faut se rappeler que l'expérience se fait dans les ténèbres). » (*Gazette hebdom.*, t. X, p. 394.)

Les règles générales de la pupille artificielle comme moyen *antiphlogistique* diffèrent essentiellement de celles que nous venons de donner. Pour que l'opération atteigne son but, il faut alors que deux conditions principales soient remplies :

1° Que la nouvelle pupille soit très-large;

2° Que l'excision de l'iris aille jusqu'à son bord ciliaire.

Afin de réaliser ces conditions, il est indispensable que l'ouverture interne de la chambre antérieure soit très-grande et que la section soit pratiquée non dans la cornée, mais dans la sclérotique, à 1 millimètre ou à 1 millimètre et demi du bord cornéen. Il est vrai, comme l'a fait remarquer M. Arlt, qu'on peut pénétrer dans la chambre antérieure, à la limite de l'iris, en enfonçant le couteau dans le bord même de la cornée, mais il est alors indispensable de pénétrer presque perpendiculairement, et aussitôt qu'on a senti la résistance vaincue, de baisser le manche de l'instrument pour le diriger parallèlement au plan de l'iris. Cette manœuvre exige trop d'habileté pour être substituée avantageusement à la section scléroticale.

Il existe une question à résoudre. Faut-il ou non opérer dans la période aiguë des inflammations ? On peut poser en règle générale qu'il est bon de hâter l'opération autant que possible, et comme le prouve le glaucome, c'est même en agissant ainsi qu'on entrave le plus rapidement les phénomènes morbides. L'emploi des anesthésiques peut dissiper toute crainte au sujet d'un excès de souffrance.

PROCÉDÉS OPÉRATOIRES EMPLOYÉS POUR LA PUPILLE ARTIFICIELLE.

Il serait fastidieux d'exposer tous les procédés opératoires dont on s'est servi jusqu'à nos jours pour ouvrir un passage aux rayons lumineux; aussi nous bornerons-nous aux méthodes actuellement adoptées, en ayant soin néanmoins de mentionner ce que les anciennes pourraient offrir d'intéressant. Nous diviserons les procédés opératoires en question de la manière suivante :

1° Excision simple de l'iris (iridectomie).

2° Déchirement partiel de l'iris avec excision (iridorhexis).

3° Déplacement de la pupille par la ligature (iridésis) ou par simple enclavement (iridenkleisis).

4° Dégagement du bord pupillaire (corélysis).

Nous ne citons que pour mémoire les anciens procédés: — incision de l'iris (iridotomie); — détachement de l'iris à son bord ciliaire (iridodialysis).

I. EXCISION DE L'IRIS (IRIDECTOMIE).

Cette opération fut pratiquée, pour la première fois, par *Wenzel* père (1780), alors que l'incision de l'iris avait deux fois déjà, si l'on en croit

Cheselden, été exécutée par son maître Thomas *Woolhouse* (1728), médecin oculiste de Jacques Ier, roi d'Angleterre. Wenzel taillait, au moyen d'un couteau à cataracte, un lambeau comprenant la cornée et l'iris, et ce ne fut qu'en 1796 que *Beer* améliora ce procédé en faisant, comme l'usage s'en est conservé, une incision linéaire. Les modifications nombreuses introduites, depuis cette époque, dans l'iridectomie n'ont pas une très-grande importance ; elles ont trait principalement à l'emplacement de la section et à la manière d'immobiliser l'œil pendant l'opération. Ainsi, *Benedict* (1810) conseilla, lorsqu'il est indiqué de ménager les parties périphériques de la cornée, de porter le couteau non dans cette membrane, mais dans la sclérotique, au voisinage de sa terminaison. C'est à M. *Desmarres* que revient le mérite d'avoir beaucoup insisté sur la nécessité de fixer l'œil pendant l'opération, afin de rendre celle-ci plus facile pour le chirurgien, et moins dangereuse pour le malade. Voici en quoi consiste l'iridectomie telle qu'elle est de nos jours.

Fig. 9.

Fig. 10.

On couche le malade (1), et si l'on a affaire à un enfant ou à une personne excitable, on lui administre l'éther jusqu'à une anesthésie complète. Si le sujet paraît bien résolu, on se contente des doigts pour écarter les paupières ; en cas contraire, il faudrait recourir à un écarteur à ressort (modèle de Critchett).

Les instruments nécessaires pour l'opération sont : une pince à griffes, recommandée par M. Waldau (de Berlin) (fig. 9) ; un couteau lancéolaire (à lame coudée sur le manche pour les cas où l'on n'ouvre pas la pupille du côté externe de l'iris) ; des pinces à canule et à courbure variable, selon l'emplacement qu'on veut donner à la nouvelle pupille ; des ciseaux courbes sur le plat ; un couteau mousse (fig. 10) destiné à élargir la plaie si on la trouvait trop étroite, ou de petits ciseaux à branches coudées de Critchett (2).

(1) Notons ici, une fois pour toutes, que nous opérons toujours sur le malade couché, ce qu'il importe de savoir pour bien comprendre les indications qui portent sur la direction à donner aux instruments.

(2) Nous préférons les petits couteaux mousses indiqués fig. 7, aux couteaux généra-

L'opération peut se diviser en trois temps :

Premier temps. — Ponction de la cornée. — Les paupières étant écartées, on immobilise le globe de l'œil avec les pinces à griffes que l'on fixe près du bord de la cornée opposé à celui vers lequel on pratiquera l'incision, et au moyen desquelles on saisit un repli de la conjonctive avec son tissu sous-conjonctival. Pour cela, il faut pousser assez fortement les mors de la pince contre la sclérotique. En général, on enfonce le couteau lancéolaire dans la sclérotique à 1 millimètre de la circonférence de la cornée, en le tenant d'abord dans une direction rapprochée de la perpendiculaire ; puis, dès que la pointe a pénétré dans la chambre antérieure, ce qui donne la sensation d'une résistance vaincue, on baisse le manche de l'instrument et on le pousse parallèlement au plan de l'iris jusqu'à ce que l'ouverture ait une longueur de 4 à 6 millimètres.

Pendant tout ce temps, l'attention doit se porter sur la pointe du couteau, car il faut la rapprocher de la face postérieure de la cornée, aussitôt que la moindre gouttelette d'humeur aqueuse s'échappe de la plaie. Lorsqu'on veut retirer le couteau, on doit : 1° baisser le manche de l'instrument, afin de ne pas en présenter la pointe au cristallin qui vient à sa rencontre, dès que l'évacuation de l'humeur aqueuse lui permet d'avancer ; 2° combiner l'abaissement du manche avec un mouvement par lequel on éloignera ou rapprochera de soi l'extrémité, afin que le tranchant, agissant contre l'un ou l'autre des angles de l'incision, l'élargisse et donne à l'ouverture interne de la section une longueur voisine de celle de l'ouverture externe.

Nous aimons mieux retirer le couteau lentement, selon la manière indiquée, que de le faire sortir brusquement, ce qui pourrait laisser une certaine quantité d'humeur aqueuse dans la chambre antérieure, et offrirait quelque avantage pour le second temps ; mais là n'est pas l'important, et ce qu'il faut principalement rechercher, c'est de diminuer graduellement la pression interne par une évacuation lente de l'humeur aqueuse, et de faire le plus souvent la section aussi large que possible,

Le *deuxième temps* de l'opération consiste à *attirer l'iris au dehors* de la plaie. Dans ce but, on introduit les pinces (1) pupillaires fermées, leur convexité tournée vers la sclérotique. Pour ne pas porter l'extrémité des pinces contre la lèvre supérieure de la plaie, il est bon de la faire glisser de dehors en dedans sur la sclérotique, et d'entr'ouvrir par une pression

lement employés, que nous croyons trop longs, trop larges, trop épais à leur extrémité, et, pour ces raisons, plus difficiles à manier que ceux dont nous nous servons. Ils ne sont tranchants que d'un côté, disposition tout à l'avantage de leur solidité. Rappelons que le maniement des ciseaux pour élargir une plaie nécessite déjà une certaine dextérité.

(1) Autrefois on se servait plus souvent qu'aujourd'hui, pour accomplir ce temps de l'opération, d'un crochet mousse qui non-seulement était plus difficile à manier, mais encore offrait beaucoup plus de danger pour la capsule.

modérée les bords de l'incision, en même temps qu'on y pénètre. Une fois les pinces introduites entre la cornée et l'iris (car après l'issue de l'humeur aqueuse il n'y a plus de chambre antérieure), on ne doit pas les pousser jusqu'à ce qu'elles soient arrivées un peu plus loin que la marge pupillaire, comme l'indique M. Desmarres dans son traité, mais bien jusqu'à 1/2 millimètre de ce bord. Cela fait, on ouvre les pinces, et immédiatement le tissu de l'iris, s'il est sain, se porte entre les branches de l'instrument, qu'il suffit de fermer et d'attirer lentement au dehors pour y entraîner l'iris.

Il faut avoir soin de conduire les pinces assez près du bord pupillaire pour être certain d'attirer celui-ci au dehors, et ne pas risquer de le laisser intact, en formant une pupille artificielle supplémentaire de la pupille normale, et séparée de cette dernière par un pont plus ou moins large de tissu iridien.

Le prolapsus saisi avec les pinces doit avoir pour dimensions : 1° la longueur de la section interne pratiquée dans la cornée ; 2° la distance qui sépare cette dernière du bord pupillaire. Quant aux différences qui existent entre la longueur de l'ouverture externe et celle de l'ouverture interne, elles dépendent : *a*. de l'épaisseur de la cornée, *b*, de l'angle que fait le tranchant du couteau lancéolaire avec son axe, *c*. de l'angle suivant lequel l'instrument a pénétré. Ainsi, on peut poser en règle générale que, même en ayant soin d'agrandir la plaie selon le mode indiqué plus haut, on n'empêchera pas que l'ouverture externe de la section ne surpasse l'interne de 1 à 2 millimètres.

D'un autre côté, il ne faut pas oublier que, même en introduisant le couteau aussi perpendiculairement que les dispositions anatomiques le permettent, il n'est pas possible de sectionner l'iris à plus d'un millimètre en dedans de l'ouverture externe, longueur qui mesure l'intervalle compris entre les deux ouvertures, et est beaucoup influencée par les variations d'épaisseur de la cornée. Si donc on veut couper l'iris jusqu'à son bord périphérique, il faut que la section soit tout entière dans la sclérotique, en sorte que son ouverture interne tombe juste au bord de la cornée. Ces notions sont indispensables en ce qu'elles empêchent toute tentative infructueuse et même périlleuse d'attirer hors de l'œil une partie de l'iris dont l'issue est impossible pour des causes purement mécaniques.

Le *troisième temps* de l'opération est destiné à *couper le prolapsus iridien* saisi entre les pinces. L'opération est singulièrement accélérée et simplifiée lorsqu'on dispose d'un aide habile auquel on peut confier le soin de faire cette résection. Alors il ne sera pas nécessaire de déposer un seul instant les pinces à fixation, et dès que l'on aura tiré les pinces pupillaires au dehors, l'aide fera glisser les branches des ciseaux courbes entre celles-ci et la sclérotique, puis, appuyant doucement le plat des ciseaux contre le globe de l'œil, il coupera le prolapsus aussi près que possible de la plaie. L'opé-

rateur aura soin de ne retirer les pinces entre lesquelles le prolapsus est saisi que lorsqu'il se sera convaincu, en les soulevant légèrement, que la section est complète. En négligeant cette précaution, il pourrait arriver qu'on tiraillât fortement une partie du prolapsus encore adhérente à l'iris, et qu'on produisît une irido-dialysis du bord ciliaire opposé à la section.

Lorsqu'on veut reséquer soi-même le prolapsus iridien, on confie les pinces à fixation à un aide, et introduisant les pinces pupillaires avec la main gauche, on fait la résection avec la main droite. Il est indispensable, nous l'avons dit, que l'iris soit coupé aussi près que possible de la plaie, et l'on comprend facilement que si la section avait une certaine longueur, il serait impossible de faire exactement cette excision d'un seul coup de ciseaux. C'est pour ce motif qu'il faut user de quelque précaution lorsqu'il s'agit, comme dans l'opération du glaucome, d'exciser l'iris jusqu'aux angles de la plaie, et d'éviter tout enclavement du prolapsus entre les lèvres de cette dernière. Si l'on n'avait qu'à ouvrir une pupille artificielle pour livrer passage aux rayons lumineux, on pourrait négliger une partie de ces soins. Dans le cas contraire, M. Arlt a proposé de faire l'excision en deux temps. Il incise une première moitié du prolapsus en commençant par un angle de la plaie, puis, cette partie incisée, il la soulève de façon à pouvoir, d'un second coup de ciseaux, couper la seconde moitié du prolapsus à ras de la sclérotique. De cette manière, il ne reste pas hors de la section le moindre lambeau de tissu iridien (1).

Cet acte accompli, l'opération est achevée ; il ne reste qu'à panser le malade. Auparavant, il est indispensable de se convaincre qu'une portion de l'iris n'est pas restée interposée entre les lèvres de la plaie ; s'il en était autrement, il faudrait l'enlever avec les ciseaux ou la repousser dans l'œil à l'aide de la curette de Daviel.

Généralement, si le tissu de l'iris est sain, il ne s'écoule dans l'œil que peu ou point de sang, mais, quand le tissu iridien est hypérémié ou enflammé, presque toute la chambre antérieure se remplit de ce liquide. On fera bien, dans ce cas, d'attendre quelques moments que l'humeur aqueuse se soit en partie reproduite, et, en se mélangeant avec le sang, l'ait assez fluidifié pour qu'il s'échappe facilement des lèvres de la plaie écartées dans cette intention au moyen de la curette de Daviel. Lorsque après deux ou trois tentatives semblables, on s'est convaincu que le sang coagulé définitivement ne peut

(1) M. Bowman (*British Medical Journal*, 11 oct. 1862, *Annales d'Oculistique*, t. XLIX, p. 37) conseille de faire la résection du prolapsus de la manière suivante : Le prolapsus de l'iris opéré, il incise cette membrane depuis son sphincter jusqu'à son insertion ciliaire ; puis, au moyen d'une douce traction, il détache cette insertion ciliaire dans toute l'étendue du prolapsus, et achève l'ablation du lambeau iridien par un second coup de ciseaux.

s'échapper de l'œil, ou encore s'il se reproduit en quantité égale, on doit faire le pansement; mais, toutefois, il faut s'assurer d'abord qu'il ne reste pas de sang coagulé entre les lèvres de la plaie (1). Nous préférons à tout autre pansement l'application du bandeau compressif (voy. page 94) que nous maintenons un ou deux jours, en le renouvelant, dans ce dernier cas, au bout de vingt-quatre heures. Les bandelettes de taffetas reviennent sur elles-mêmes, irritent la peau et poussent le malade à cligner.

II. DÉCHIREMENT PARTIEL DE L'IRIS AVEC EXCISION (IRIDORHEXIS).

Ce procédé ne diffère du précédent que dans son deuxième temps, destiné à amener l'iris au dehors avec les pinces. Quand le bord pupillaire ou la face postérieure de l'iris sont fixés au cristallin, ou lorsque cette membrane, par suite d'une perforation, adhère à la face postérieure de la cornée, il est aisé de comprendre qu'elle doit opposer une résistance plus ou moins considérable aux tractions exercées avec la pince. Cette résistance peut être telle que le tissu iridien, au lieu de se détacher, se déchire dans sa continuité, laissant sur place une partie du bord pupillaire et les adhérences qu'il a, soit avec le cristallin, soit avec la cornée. On craignait autrefois d'exécuter des tractions sur l'iris pour y déterminer une déchirure, car on s'exagérait beaucoup l'irritabilité de cette membrane.

M. Desmarres a, l'un des premiers, démontré qu'on peut facilement, et sans danger, déchirer l'iris, acte auquel il a donné le nom d'*iridorhexis*. Il nous semble que cet auteur (2) a beaucoup trop insisté sur l'importance de ce procédé, qui n'est, après tout, qu'une simple modification exécutée avant lui par nombre de praticiens. Et en effet, on ne peut souvent prévoir d'une manière certaine si l'on déchirera ou si l'on excisera l'iris; car on ne saurait apprécier à l'avance la résistance que les attaches de cette membrane opposeront aux tractions de la pince. Ainsi, dans bien des cas, quand le bord de la pupille adhère seul à la capsule, si l'on attire l'iris avec les pinces, ses adhérences cèdent et l'on pratique une simple iridectomie. Il en est d'autant plus fréquemment ainsi, que le tissu iridien a moins souffert de l'inflammation préexistante : s'il était, au contraire, notablement atrophié, il se déchirerait, alors même qu'il ne serait fixé que par de faibles synéchies. Cette atrophie peut être poussée si loin, que, quand l'iris tout entier adhère au cristallin par des masses exsudatives, il devient parfois impossible d'en détacher des lambeaux même très-petits.

(1) M. Heymann a récemment recommandé, dans des cas où l'iridectomie serait pratiquée sur des yeux privés de cristallin, des injections d'eau salée tiède dans la chambre antérieure, pour faciliter l'évacuation du sang.

(2) Voy. *Compte rendu* du docteur Galezowski (*Annales d'Oculistique*, t. XLVII, p. 224).

On peut donc poser en principe que le déchirement de l'iris survient quand la solidité des attaches qu'il a engendrées, soit avec la cornée, soit avec le cristallin, l'emporte sur la consistance de son tissu, et ajouter que ce déchirement sera d'autant moins dangereux et plus facile à exécuter que l'iris sera plus atrophié et que l'adhérence sera moins étendue.

Le procédé opératoire de l'iridorhexis diffère si peu de celui que nous avons décrit, que bien des praticiens l'ont exécuté sans s'en douter. On introduit les pinces, comme pour l'iridectomie simple, jusque vers le bord pupillaire ; on les ouvre et l'on tâche, si l'iris ne se porte pas de lui-même entre les branches de l'instrument, de saisir sa trame en exerçant à sa surface une légère pression. Ces pinces fermées, on les attire doucement au dehors (brusquement selon M. Desmarres), et l'on coupe le lambeau iridien amené au dehors de la même manière que dans l'iridectomie simple. Ainsi e déchirement est ici combiné avec l'excision. Quelquefois il faut répéter la traction, parce que l'iris adhérant dans une trop grande surface et considérablement atrophié, se déchire en petits lambeaux ; c'est alors qu'on pratique plutôt une dilacération qu'un déchirement.

La chambre antérieure se remplit rarement de sang quand la trame iridienne est aussi fortement amincie, mais il n'en est pas ainsi quand il existe entre l'iris et le cristallin des masses épaisses, néoplastiques, vascularisées, et quand le tissu iridien hypérémié n'a pas encore trop souffert.

ACCIDENTS QUI PEUVENT SURVENIR PENDANT L'OPÉRATION DE L'IRIDECTOMIE AVEC OU SANS DÉCHIREMENT DE L'IRIS.

La section peut être exécutée d'une manière défectueuse.

La direction du couteau est trop horizontale, de sorte qu'il court trop longtemps dans l'épaisseur de la cornée. Cet accident, qu'on évite facilement en tenant l'instrument moins obliquement jusqu'à ce qu'il ait pénétré dans la chambre antérieure, pourrait devenir très-fâcheux. Si l'ouverture externe avait été pratiquée dans la cornée même, il serait alors impossible d'amener au dehors une portion assez large de l'iris, et un praticien qui ne se rendrait pas compte de cet obstacle, mutilerait avec les pinces ou le crochet la lèvre postérieure de la plaie. Mieux vaut souvent, dans ces cas, remettre l'opération afin de pouvoir faire la section plus périphériquement et moins obliquement.

Si l'ouverture de la cornée n'était pas assez étendue, on pourrait l'agrandir avec un petit couteau mousse ou les ciseaux ; si, au contraire, la section était trop grande, on pourrait attirer l'iris au dehors en le saisissant près de son bord pupillaire, mais en ayant soin de ne couper que le sommet du prolapsus et de faire rentrer le reste par une légère pression exercée à travers la paupière, ou au moyen de la curette de Daviel. Du reste, ces der-

nières précautions ne sont nécessaires que lorsqu'on pratique la pupille artificielle optique.

L'iridectomie peut n'être pas sans danger lorsqu'on ne prend pas toutes les précautions indiquées. Ainsi le bord ciliaire de l'iris se détache quelquefois du côté opposé à celui où l'on a exercé des tractions sur cette membrane. Mais cela ne peut arriver que si l'on n'a pas poussé les pinces jusque près du bord de la pupille, et si l'on tire trop violemment sur les parties périphériques, qui, à cause des rapports qu'elles affectent avec la plaie, ne se laissent que difficilement amener au dehors. Cet accident peut aussi survenir lorsqu'on exerce des tractions trop énergiques sur le prolapsus iridien, ce qui résulte de ce que l'œil se porte brusquement du côté opposé à celui où l'on a saisi l'iris. C'est pour ce motif qu'il est si nécessaire de bien fixer l'œil et de donner à la main chargée de la pince un point d'appui constant sur la tête du malade qu'il faut assujettir avec le plus grand soin, surtout si l'on a eu recours aux anesthésiques.

L'écoulement du sang pendant l'opération est le plus souvent insensible. Lorsque les vaisseaux du limbe conjonctival et de la sclérotique donnent assez de sang pour cacher la plaie, ce qui rend l'introduction des pinces difficile et fait craindre un épanchement sanguin entre l'iris et la cornée, il faut recouvrir les paupières d'une éponge imbibée d'eau fraîche, et ne continuer l'opération qu'une fois l'écoulement du sang arrêté et après avoir pris la précaution d'essuyer l'œil avec un linge très-fin.

L'iridectomie simple ou combinée au déchirement de l'iris peut échouer quand le tissu iridien, fortement adhérent, ne cède pas du tout aux tractions de la pince, et quand on ne réussit à amener au dehors que de très-petits lambeaux de l'iris. Des plaques de masses exsudatives recouvrent alors la capsule et s'opposent au passage de la lumière; elles contiennent des quantités de pigment; souvent l'uvée y reste attachée, de telle sorte que la coloration foncée de ces produits morbides pourrait en imposer et passer pour une véritable pupille.

On n'arrive, dans ces cas, à pratiquer une ouverture qu'en introduisant le crochet pour déchirer ces exsudats. Mais ces tentatives ne sont jamais sans danger pour la capsule; elles ne se justifient que lorsqu'on est en droit de supposer qu'il y a derrière ces masses exsudatives un cristallin cataracté que l'on peut enlever. Si l'on croit que le cristallin a conservé sa transparence, il vaut quelquefois mieux se contenter de l'excision et du déchirement d'une très-petite partie de l'iris, et remettre à une autre fois l'ouverture d'une pupille suffisamment large. Entre la première et la seconde opération, le tissu de l'iris aura souvent gagné assez de résistance pour permettre de déchirer sa trame dans une assez grande étendue et d'amener avec elle au dehors une certaine quantité de produits d'exsudation. En effet, quoique la pupille pratiquée en premier lieu s'oblitère généralement, l'iris, loin de pré-

senter des phénomènes d'inflammation, prend un meilleur aspect, à l'exception toutefois des cas d'ophthalmie sympathique, et la structure normale de son tissu réapparaît plus ou moins nettement. En agissant ainsi, on arrive le plus souvent, après la seconde ou la troisième opération, à obtenir une pupille permanente.

Il faudrait procéder autrement si l'on avait affaire à une cataracte cachée par des exsudats de l'iris, ou si ces derniers avaient acquis un développement trop considérable. On peut alors, si l'ouverture est assez large pour que la partie de la section qui intéresse la cornée ait au moins 5 à 6 millimètres, faire sortir le cristallin par cette incision linéaire au moyen de la curette de M. Critchett ou de Bowmann, et, après avoir préalablement élargi la section, déchirer à l'aide d'un crochet ou d'un cystotome la capsule et les exsudats qui la recouvrent. Nous reviendrons sur ce procédé, qu'on exécute bien mieux avec le couteau à cataracte de de Graefe, en parlant de l'extraction linéaire. Au contraire, lorsque l'ouverture est étroite, on remet l'opération, et l'on a recours, quelques semaines plus tard, à l'extraction linéaire de de Graefe ou à l'extraction à lambeau avec excision de l'iris, d'après le mode indiqué pour certaines formes d'irido-choroïdite.

Les phénomènes de réaction qui suivent l'iridectomie sont à peine sensibles; aussi les compresses froides, employées par bon nombre de chirurgiens, sont-elles complétement inutiles. La plaie ne serait irritée quelque temps que si l'on avait négligé le soin de faire rentrer ou de reséquer toute partie de l'iris engagée entre ses lèvres. Chez des sujets très-âgés, on a vu les deux bords de l'incision s'écarter consécutivement à la rétraction du tissu de la cornée. La suppuration et la perte de l'œil furent la conséquence de cet accident (Mooren). Mais ce sont là des exceptions bien rares, et l'on doit essayer de remédier à cet écartement par l'application d'un bandeau compressif très-serré.

Après l'opération de la pupille artificielle, il ne faut recourir aux déplétions sanguines et à l'emploi du calomel que si l'on remarque une injection périkératique prononcée, et si le malade est tourmenté par de vives douleurs. En pareil cas encore, les compresses chaudes sont d'un excellent effet.

III. DÉPLACEMENT PUPILLAIRE PAR LA LIGATURE (IRIDÉSIS) OU PAR SIMPLE ENCLAVEMENT.

Dans ce procédé ancien, connu sous le nom d'*iridenkleisis*, on attirait au dehors, à travers une plaie de la cornée, un prolapsus iridien qu'on maintenait en place, de manière à obtenir un déplacement permanent de la pupille (Adams, Himly). Quelques praticiens, non contents de faire à la cornée une ouverture linéaire, sont allés jusqu'à construire des instruments en forme d'emporte-pièce, à l'aide desquels ils enlevaient un morceau de la cornée

vers sa circonférence, en tâchant de retenir en ce point le prolapsus iridien par des cautérisations réitérées, au moyen du nitrate d'argent (Guépin, de Nantes, Desmarres). La présence prolongée d'une partie de l'iris dans une plaie de la cornée, l'irritation consécutive et les changements qui se font dans la courbure des parties circonvoisines, enfin la production d'une tache indélébile, ont fait presque entièrement justice de l'ancien enclavement, et surtout de l'affreux procédé que nous venons de rappeler.

C'est M. Critchett (1) qui réhabilita cette opération, en la modifiant d'une manière très-ingénieuse et en évitant les principaux dangers qu'elle pouvait avoir. Nous citons ici l'opinion de M. Bowman (2), qui considère ces modifications « *comme le plus grand perfectionnement apporté dans ces dernières années à la chirurgie oculaire.* »

Voici en quoi consiste le procédé opératoire de M. Critchett. « Après avoir fixé l'œil à l'aide d'une large aiguille, on pratique à travers la *cornée*, et tout près de la sclérotique, une ouverture assez grande pour livrer passage à la pince à canule ou au crochet mousse de Tyrrell; on saisit, à l'aide de ces instruments, une petite portion de l'iris un peu au delà de son attache ciliaire, et on l'attire au dehors, dans une étendue proportionnée à celle que l'on veut donner à la pupille; puis, on fait glisser une anse de fil de soie assez fin, que l'on a disposée d'avance autour de la pince à canule; on serre alors la portion d'iris amenée au dehors de façon à en déterminer l'étranglement. Cette manœuvre exige un peu d'habitude et de dextérité; la meilleure manière de l'exécuter est de saisir chaque extrémité du fil avec de petites pinces à mors larges, à l'aide desquelles on serre le nœud modérément. Un nœud simple suffit; on retranche ensuite les deux extrémités du fil, et l'opération est terminée. »

Pour faciliter le placement de la ligature, opération assez délicate, M. Waldau a fait construire une pince dont les branches divergent par leurs extrémités, entre lesquelles on place le nœud destiné à cette ligature (voy. fig. 12, D). Il suffit, pour la serrer, d'ouvrir les branches de la pince (fig. 12). M. Fœrster a imaginé un instrument encore plus ingénieux et plus facile à manier pour placer la ligature (3).

Quoique l'iridésis fût bien facilitée par l'emploi de ces instruments, l'opération ne se vulgarisa pas autant qu'on aurait pu l'espérer, à cause des difficultés d'exécution qu'elle présentait encore. On ne peut donc qu'applaudir aux modifications que M. Snellen (4) tend à y apporter.

(1) *Ophthalmic Hospital Reports*, n° 5 (*Annales d'Oculistique*, t. XLII, p. 130, et t. XLIV, p. 125).

(2) *De la cornée conique et de son traitement* (*Ann. d'Ocul.*, t. XLIV, p. 222).

(3) *Klinische Monatsblätter*, t. III, p. 36.

(4) *Compte rendu du congrès périodique international d'Ophthalmologie*. Paris, 1863, p. 235.

« Nous avons adopté, dit cet auteur, un procédé bien plus facile et si simple, qu'on s'étonne qu'il n'ait pas été mis en usage plus tôt. Nous traversons d'abord la conjonctive tout près de la cornée avec le fil, et puis nous formons le nœud ouvert. De cette manière, la ligature se trouve toujours exactement à sa place, malgré les mouvements de l'œil, ainsi que cela nous est souvent arrivé. Des tentatives répétées et des applications nombreuses sur le vivant nous ont prouvé que le meilleur procédé consiste à conduire le fil, au moyen d'une fine aiguille courbe, à travers la conjonctive, en contournant la cornée tout près de laquelle doivent se trouver son entrée et sa sortie. La lance fait alors sa ponction au-dessus ou au-dessous de ce fil. Pour le reste de l'opération, nous employons ordinairement le *broad needle* et le *blund hook*. L'iris se laisse facilement saisir sur le cercle pupillaire au moyen de ce petit crochet mousse, et nous n'avons jamais vu survenir d'accidents par suite de l'attouchement du cristallin. »

M. Snellen cherche visiblement à simplifier, autant que possible, le procédé de la ligature, afin de rendre l'iridésis accessible à tous les chirurgiens. Nous verrons tout à l'heure, après avoir exposé le procédé de M. Critchett, tel qu'il s'exécute avec l'instrument de M. Waldau, comment on peut arriver à négliger complétement la ligature, et faire ainsi de l'iridésis l'une des opérations les plus simples de la chirurgie oculaire.

Voici comment on procède à l'opération (1) :

Dans un *premier temps*, représenté figure 11, les paupières relevées par deux élévateurs EE, et l'œil fixé à l'aide d'une pince A, on pratique, avec une aiguille à paracentèse B, une incision sur la sclérotique à 1 millimètre et demi du bord cornéen.

Fig. 11.

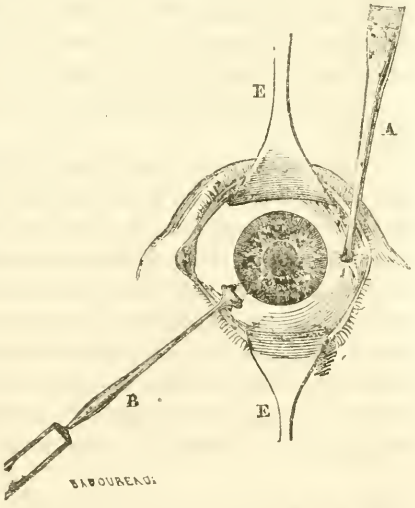

Le *deuxième temps* est destiné à amener l'iris à travers cette incision. Pour cela, on substitue des pinces C à l'aiguille à paracentèse, et l'on va saisir le cercle membraneux à une distance de 2 millimètres de son bord pupillaire, de façon que les fibres concentriques du sphincter restent dans la chambre antérieure. Nous nous servons, pour appliquer la ligature autour de la partie de l'iris que nous allons attirer au dehors, de la pince de M. Waldau.

(1) Voy. le *Bulletin général de thérapeutique*, 30 déc. 1862, p. 552.

Troisième temps. — Dès que l'iris est attiré au dehors de l'incision de la sclérotique, on place l'anse de la ligature sur le prolapsus, et l'on ouvre la pince D (fig. 12). Cette manœuvre suffit pour que le nœud étreigne la portion d'iris qui fait hernie. Afin que l'œil reste tranquille, on confie à un aide la pince A pendant ce dernier acte et pendant que l'on coupe les extrémités du fil qui a servi à la ligature.

Fig. 12.

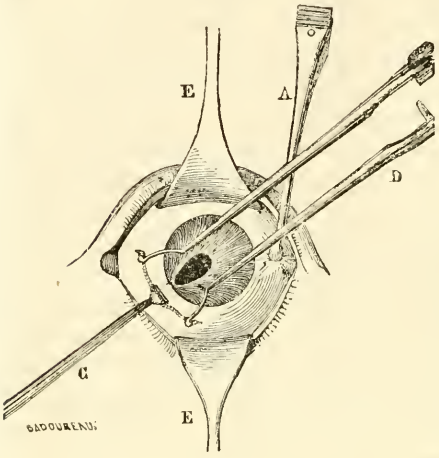

Après vingt-quatre heures, il importe de reséquer avec soin la portion herniée de l'iris, et de ne pas attendre que la ligature tombe spontanément. Cette pratique offre le double avantage d'abréger la durée des phénomènes inflammatoires consécutifs à l'opération, et de s'opposer à ce qu'un petit prolapsus de l'iris reste après la chute du fil, car le plus souvent il n'a pas été possible d'appliquer celui-ci exactement contre la sclérotique. La ligature n'a pour but que de prévenir la rentrée de l'iris dans la chambre antérieure de l'œil pendant les vingt-quatre premières heures; au bout de ce temps, la portion de cette membrane qui est engagée entre les lèvres de la plaie contracte des adhérences assez intimes avec elles pour que tout secours étranger devienne inutile.

Arrivons à la simplification que nous avons cru pouvoir apporter à l'iridésis (1).

1° Le *premier temps* s'accomplit comme il est indiqué fig. 11. On pratique une section qui doit avoir de 1 millimètre et demi à 2 millimètres du côté de la chambre antérieure, et de 3 à 4 millimètres à la surface de la sclérotique. Il est indispensable que les dimensions de la section ne dépassent pas le chiffre indiqué, de même qu'il est nécessaire d'enfoncer l'aiguille aussi loin de la cornée que les dispositions anatomiques le permettent (1 millimètre et demi). Déjà MM. Berlin (2) et Pagenstecher (3) ont porté la section dans la sclérotique, mais le but qu'ils poursuivaient était essentiellement de conserver dans toute son intégrité la transparence et la courbure du bord cornéen que la pénétration d'un instrument tranchant pourrait facilement alté-

(1) Voy. le *Bulletin général de thérapeutique*, 30 mars 1863, p. 258.
(2) *Archiv für Ophthalmologie*, t. VII, A. II, p. 73.
(3) *Ibid.*, t. VIII, A. 1, p. 193.

rer. Pour nous, outre les avantages signalés par ces auteurs, nous trouvons encore dans cette pratique le moyen de n'exercer sur l'iris aucun tiraillement d'arrière en avant, et de faire toutes les tractions obligées dans le plan même de ce diaphragme.

2° Le *deuxième temps* de l'opération consiste à introduire à travers cette étroite ouverture, des pinces représentées fig. 13, qui sont bien plus fines que les pinces à pupille ordinaires (car lorsqu'elles sont fermées, elles n'ont guère que l'épaisseur d'une forte aiguille); retenues par un tourillon A, elles ne peuvent pas diverger à leur extrémité, lorsqu'on les ouvre au delà de 2 millimètres, position dans laquelle leurs deux branches sont parallèles. On saisit l'iris à 2 millimètres de son bord libre, ou plus près, selon le déplacement pupillaire que l'on veut obtenir. En se servant du crochet mousse, il est tout à fait impossible de conserver intactes les fibres du sphincter, et de faire varier, selon les cas, le déplacement de la pupille. C'est pour ce motif, et à cause de l'innocuité complète des pinces ci-dessus décrites, que nous préférons de beaucoup l'emploi de ces dernières à celui du crochet. Nous insistons avec M. Critchett sur la nécessité d'épargner, autant que possible, les fibres du sphincter de l'iris, et nous ne suivons le conseil de MM. Berlin et Pagenstecher, qui veulent que l'on comprenne le bord pupillaire dans le prolapsus, que dans le cas exceptionnel où il est nécessaire d'étendre la nouvelle pupille jusqu'aux parties les plus périphériques de la cornée et du cristallin.

Fig. 13.



Le deuxième temps de l'opération peut être singulièrement simplifié si, au moyen de l'instrument qui a pratiqué la section, on exerce une douce pression sur la lèvre externe de la plaie. De cette façon on évite toute introduction nouvelle d'un instrument dans l'œil, car l'humeur aqueuse, en sortant avec une certaine force de propulsion, entraîne l'iris au dehors.

Une fois le prolapsus iridien produit, nous n'y touchons plus, et nous appliquons sur les yeux, afin de les immobiliser, un bandeau compressif modérément serré, composé de charpie et d'une bande de flanelle que nous laissons sur place vingt-quatre heures. Au bout de ce temps, nous levons l'appareil et nous coupons avec des ciseaux courbes, après l'avoir saisie avec les pinces, la partie de l'iris qui sort par la section faite à la sclérotique. Il faut reséquer ce prolapsus avec soin, sous peine de donner lieu à un travail cicatriciel prolongé qui serait une cause d'irritation de la plaie et faciliterait un changement de courbure de cette partie (1). On peut alors réappli-

(1) Le moyen le plus sûr d'exciser le prolapsus iridien au niveau de la sclérotique consiste à raser cette dernière, comme le fait M. de Graefe, avec son couteau à cataracte très-effilé.

quer pendant un jour le bandeau compressif, ou se contenter de fermer les yeux pendant ce temps avec des bandelettes de taffetas.

Le bandeau compressif remplace parfaitement la ligature : en effet, il rend l'œil immobile, exerce une certaine pression sur les lèvres de la plaie et s'oppose ainsi, comme la ligature, à la rentrée du prolapsus iridien dans l'œil jusqu'au moment où l'adhésion, qui se produit en vingt-quatre heures entre l'iris attiré au dehors et les lèvres de la plaie, rend inutile soit la ligature, soit le bandeau. Ce fait se comprend sans peine, et nous pouvons ajouter qu'en mainte occasion nous avons pu le vérifier. Voici comment. Nous avons l'habitude d'employer comme pansement après la plupart des opérations le bandeau compressif pour immobiliser l'organe ; nous l'appliquons de même après l'iridésis. En pratiquant cette opération sur des malades peu tranquilles, il nous est arrivé, comme à d'autres, de ne pouvoir poser la ligature très-exactement contre la sclérotique, et de n'y pas comprendre toute la partie de l'iris attirée au dehors. Lorsque cet accident nous est survenu pour la première fois, nous avons craint de voir rentrer le prolapsus dans la chambre antérieure de toute la longueur que la ligature n'avait pu embrasser, et même de voir, comme M. Critchett, le prolapsus tout entier rentrer dans la chambre antérieure. Rien de pareil ne s'est passé : le prolapsus iridien est resté sous le bandeau ce qu'il était immédiatement après l'opération, et c'est de là que nous sommes parti pour abandonner complétement le procédé toujours délicat de la ligature (même lorsqu'elle est appliquée selon la méthode de M. Snellen), et confier au bandeau compressif le soin de retenir hors de l'œil le prolapsus de l'iris.

Nous désignerons dorénavant ce procédé sous le nom de *déplacement pupillaire par simple enclavement*. Voici en quoi il diffère de l'ancienne iridenkléisis :

1° La section très-étroite est pratiquée dans la sclérotique.

2° On ménage autant que possible les fibres du sphincter de l'iris.

3° On favorise les adhérences de l'iris avec la plaie scléroticale à l'aide d'un bandeau compressif.

4° Au bout de vingt-quatre heures, on coupe soigneusement le prolapsus de l'iris. C'est ainsi que nous parvenons à déplacer facilement la pupille sans danger pour le malade, et en mettant le chirurgien à l'abri des difficultés que nous avons fait connaître pour l'enclavement à l'aide de la ligature. La guérison s'effectue en peu de jours (1).

(1) Pour prouver que le bandage compressif remplit parfaitement son but, en maintenant le prolapsus iridien au dehors et en permettant à l'iris de s'attacher à la plaie scléroticale dans l'espace de vingt-quatre heures, nous ajoutons ici l'observation d'un cas où se trouvaient les conditions les plus défavorables à l'opération, par ce fait que l'iris était, consécutivement à une réaction cicatricielle, attiré dans le sens opposé à celui selon lequel avait été pratiqué le déplacement de la pupille. En

Presque à l'époque où nous publiions le procédé de *déplacement par simple enclavement*, M. Stellwag de Carion a, de son côté, engagé d'abandonner la ligature de l'iris et conseillé de laisser simplement le prolapsus se cicatriser. Évidemment, en agissant de cette façon, on simplifie le procédé opératoire, mais on retarde singulièrement la guérison et l'on s'expose à des changements de courbure et de transparence des parties de la cornée voisines de la plaie.

Depuis que plusieurs auteurs (Alfred Graefe, Hœring, Steffan, etc.) ont cité des cas, à la vérité exceptionnels, d'irido-choroïdite survenue à une époque assez éloignée de l'iridésis, l'engouement qui existait pour cette opération a sensiblement diminué. L'opinion qu'on a aujourd'hui sur le glaucome, qui serait produit par l'irritation des nerfs ciliaires (nerfs sécréteurs), laquelle peut succéder au tiraillement de l'iris enclavé dans une plaie cornéenne, a évidemment agi dans le même sens.

Il est certain qu'en proposant de pratiquer la section tout à fait dans le plan de l'iris et en abandonnant la ligature, nous avons déjà éliminé une partie du danger d'un pareil tiraillement. Mais nous croyons actuellement pouvoir réduire encore l'opération de l'iridésis à une expression plus simple,

outre, le malade souffrait d'une dacryocystite; complication si désavantageuse à la cicatrisation de toute plaie pratiquée au globe de l'œil. La figure 14 représente l'œil du malade qui avait été atteint d'une kératite ulcéreuse vingt ans auparavant. La cornée montre une cicatrice légèrement staphylomateuse (A) et un leucome adhérent très-considérable. La pupille (B), dirigée vers le côté interne, est presque complétement couverte d'une tache semi-transparente. (Afin de mieux faire comprendre la disposition de la pupille, on a dû la représenter un peu plus ouverte qu'elle ne l'était, comme si elle avait été soumise à l'action de la belladone.) Le malade ne peut compter les doigts que jusqu'à une distance de 3 pieds.

Fig. 14.

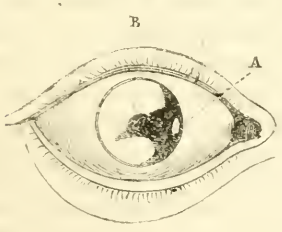

Fig. 15.

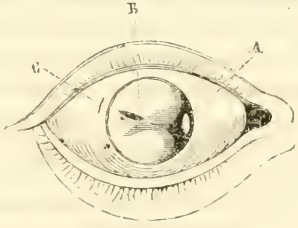

La figure 15 montre l'œil après l'opération. La pupille (B), déviée vers la plaie sclerotícale (C), a pris la forme d'une fente qui se contracte très-énergiquement sous l'influence de la lumière ; son extrémité interne est à peine couverte par une partie de la tache semi-transparente, en sorte que tous les phénomènes d'éblouissement auxquels le malade avait été exposé autrefois ont cessé complétement; il lit avec cet œil les caractères n° 3 de Jaeger.

qui consiste à concentrer tous les temps de l'opération dans une seule séance en obtenant quand même la fixation du sphincter dans la plaie sclératicale. A cet effet, il est nécessaire de pratiquer la section très-périphériquement dans la sclérotique avec un couteau lancéolaire étroit, afin d'attirer assez le prolapsus pour être sûr que le bord pupillaire soit amené au dehors, et de le reséquer *séance tenante* avec les ciseaux. Si le canal qu'a parcouru le prolapsus est étroit et assez long, le sphincter reste *constamment* enclavé dans la plaie. Aussitôt après cette résection, on applique le bandeau compressif.

Les seuls accidents auxquels on puisse s'exposer ici sont (*a*) : dans le cas où l'on n'aurait pas assez attiré le prolapsus, de voir, après la section, le sphincter rentrer intact dans la chambre antérieure, et y constituer un pont entre l'ancienne et la nouvelle pupille (*b*) ; si l'on exagérait les tractions, de produire une dialyse, fait qui s'annoncerait par l'apparition brusque d'un hyphéma très-considérable. Avec un peu d'exercice, on évite aisément ces accidents.

Afin que l'iridésis ou le simple enclavement puisse bien s'exécuter, il est indispensable qu'une grande partie, sinon la totalité du bord pupillaire de l'iris, soit libre, afin que cette membrane se porte d'elle-même entre les branches de la pince ; ou, si l'on employait le crochet mousse, cède sans peine aux tractions exercées avec cet instrument.

Si nous comparons le déplacement pupillaire et l'iridectomie ancienne, nous trouvons à la première de ces opérations les avantages essentiels qui suivent ; elle permet : *a.* de conserver à la nouvelle pupille toute la mobilité de l'ancienne ; *b.* de masquer partiellement la pupille préexistante et d'intercepter le passage des rayons lumineux à travers des parties défectueuses de la cornée et du cristallin ; *c.* de transformer, au moyen d'un enclavement double, la pupille en une fente très-étroite et contractile qui remplace très-avantageusement, pour le malade, l'emploi des lunettes sténopéiques.

L'énumération de ces divers avantages contient, pour ainsi dire, en elle-même, les indications du déplacement pupillaire. Ainsi, on le pratiquera avec beaucoup de succès : *a.* contre les opacités de la cornée, et surtout contre celles qui, par leur peu d'épaisseur, causent la diffusion des rayons lumineux (1) ; *b.* contre la cataracte congénitale (cataracte stratifiée,

(1) Voici l'observation d'un cas présenté à la Société de chirurgie, qui démontre l'utilité de ce procédé opératoire. M. N..., employé au chemin de fer de Lyon, s'est présenté à ma clinique pour une large tache centrale et semi-transparente de la cornée gauche, datant de plusieurs années. Le malade ne pouvait compter les doigts avec cet œil, et sa vue était tellement troublée par la diffusion des rayons lumineux à travers la tache semi-transparente, qu'il lui était impossible de vaquer à ses occupations et qu'il était sur le point de perdre sa place. Pour pouvoir lire ou écrire, il fallait que M. N... cachât son œil gauche ou qu'il tournât la tête fortement de ce côté, de ma-

Schichtstaar) où les instillations d'atropine ont permis de voir qu'une partie assez étendue du bord du cristallin pourrait être utilisée pour le passage des rayons lumineux au travers de la pupille déplacée, et où l'iris pourrait être attiré au devant d'une grande étendue des parties centrales et semi-transparente du cristallin (Pagenstecher) ; *c.* contre le staphylôme pellucide de la cornée, selon le procédé opératoire de M. Bowman (p. 344); enfin, *d.* contre une luxation incomplète du cristallin, avec décentralisation de cet organe.

Dans ce dernier cas, on peut, par le déplacement de la pupille, comme l'a fait M. Pagenstecher, masquer avec l'iris l'espace du fond de l'œil visible à côté du cristallin luxé. Partant d'un principe tout à fait opposé, nous avons, pour les besoins d'un cas particulier (1), au moyen de l'iridésis, caché le cristallin transparent, et ouvert à côté de cet organe (*a*) un passage aux rayons lumineux, comme le montre la figure 16. Il s'agissait de combattre

Fig. 16.

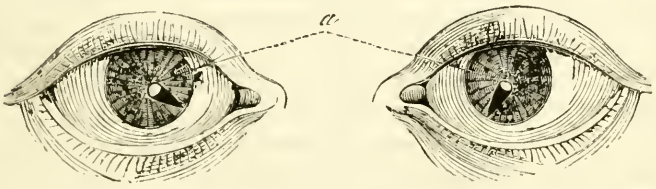

un degré de myopie excessif avec amblyopie, état très-gênant pour la malade, qui se trouva placée, après l'opération, dans les conditions d'une opérée de

nière à n'employer que l'œil droit. Mais alors la notion de la distance des objets lui était rendue très-difficile. J'ai eu recours au procédé de M. Critchett, toutefois en pénétrant par la sclérotique dans la chambre antérieure et en pratiquant le déplacement pupillaire en dedans et en bas de la cornée. Le prolapsus iridien a été lié avec un fil de soie à l'aide des pinces de M. Waldau (car à cette époque je ne pratiquais pas encore le simple enclavement). Par ce déplacement, j'attirai l'ouverture pupillaire au delà de la tache, et je constituai ainsi une sorte d'écran qui put s'opposer à l'entrée des rayons lumineux ayant traversé cette tache. La nouvelle pupille en forme de fente, et complétement entourée de fibres du sphincter, réagit très-énergiquement à l'action des rayons lumineux. Le malade voit distinctement de cet œil et les éblouissements ont presque disparu. Si l'on avait pratiqué sur cet œil une simple iridectomie, on aurait, à la vérité, amélioré la vue, mais on aurait ainsi privé, par l'excision partielle du sphincter de l'iris, la pupille préexistante d'une partie de sa mobilité ; on n'aurait pas obtenu d'ailleurs par cette opération l'avantage de masquer les parties semi-transparentes de la cornée ; les éblouissements auraient augmenté et la situation du malade se fût aggravée.

(1) *Gazette des hôpitaux*, n° 22, 1863, et *Klinische Monatsblätter für Augenheilkunde*, v. Dr W. Zehender. Maerzheft, 1863.

cataracte, et gagna considérablement pour la vue de loin, en se servant de lunettes convexes n° 8.

Il faut convenir que, pour ce qui regarde le staphylôme pellucide et les diverses luxations du cristallin, aucun procédé opératoire ne saurait rivaliser avec le déplacement pupillaire par enclavement du sphincter.

IV. DÉGAGEMENT DU BORD PUPILLAIRE (CORÉLYSIS).

Le dégagement chirurgical du bord de la pupille, retenu à la capsule par des synéchies, a été, pour la première fois, conseillé comme opération distincte par M. Streatfeild (1), et plus tard recommandé et modifié par M. Weber (de Darmstadt) (2). Les deux auteurs ont donné à ce procédé le nom de *corélysis*. Au fond, il n'est pas nouveau et il y a longtemps qu'il a été mis en usage contre les cataractes adhérentes. Ainsi, Wenzel fit construire dans ce but une aiguille d'or très-fine, dessinée dans son manuel (3), et qui lui servait en même temps comme cystitome. « Si le cristallin, dit-il, est adhérent ou aux procès ciliaires, ou plutôt à la partie postérieure de l'iris, il faut, avant d'exercer les pressions nécessaires pour son extraction, détruire toutes les adhérences qu'il peut avoir contractées, en agitant doucement l'aiguille d'or décrite plus haut autour de ce corps, puis on doit en faire l'extraction. » Vers la fin du dernier siècle, Arnemann (4) avait déjà conseillé, pour détruire les synéchies postérieures dans l'opération de la cataracte, de passer un fil métallique recourbé en anse entre l'iris et le cristallin.

Tandis qu'on ne songeait primitivement à détruire que les adhérences qui pouvaient s'opposer à l'extraction du cristallin opacifié, MM. Streatfeild et Weber ont poursuivi les premiers l'idée de détacher les synéchies formées au devant d'un cristallin parfaitement transparent, et cela principalement dans le but d'améliorer la vue et de prévenir les récidives d'inflammation.

Voici en quoi consiste leur procédé opératoire :

Premier temps. — On pratique sur la cornée, au moyen d'une large aiguille à paracentèse, ou d'un couteau lancéolaire étroit, une incision distante du centre de cette membrane d'environ 4 millimètres, ou occupant, comme M. Weber le veut, le milieu même du rayon de la cornée. L'ouverture externe doit mesurer de 4 à 5 millimètres; l'ouverture interne, de 2 à 3 millimètres, et celle-ci doit, en outre, aboutir dans la chambre antérieure en face de la circonférence d'une pupille moyennement dilatée. Au reste, l'emplacement de la section variera, selon

(1) *Ophthalmic Hospital Reports*, n° 1, oct. 1857 et avril 1860. Voyez les *Annales d'oculistique*, t. XLVI, p. 151.

(2) *Archiv für Ophthalmologie*, t. VII, A. 1, p. 1 (1860), et t. VIII, A. 1, p. 354.

(3) *Manuel d'oculistique*, t. I, p. 13 et 125, fig. 1 ; t. II, p. 1. Paris, 1808.

(4) *Bau die Krankheiten und Bildungsfehler der Regenbogenhaut*. Bern u. St. Gallen. 1845. p. 227.

M. Streatfeild, suivant les cas; on le choisira vis-à-vis d'une synéchie isolée, et si les synéchies sont multiples, on enfoncera l'aiguille du côté opposé à celui où le bord pupillaire est resté libre et derrière lequel doit pénétrer la spatule. M. Weber fait de préférence la section du côté externe ; tandis que M. Streatfeild retire brusquement l'aiguille pour conserver l'humeur aqueuse, et afin de se ménager dans la chambre antérieure plus d'espace pour le jeu de ses instruments. M. Weber conseille, au contraire, d'évacuer l'humeur aqueuse (si toutefois une synéchie postérieure complète ne s'y oppose pas en interrompant toute communication entre les chambres), et cela pour que le cristallin s'applique contre la cornée et s'y trouve plus ou moins immobilisé. Les instruments qu'on introduit alors entre la cornée et le cristallin glissent sur ce dernier, et la capsule est ainsi moins sujette à être lésée.

Fig. 17.

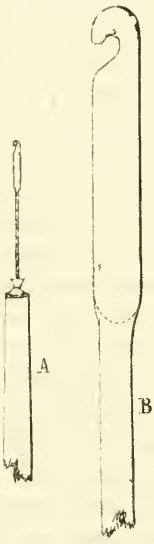

Fig. 18.

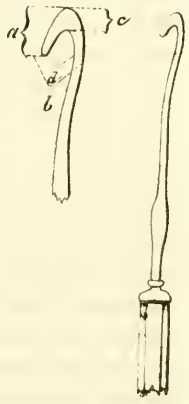

Le *second temps* de l'opération consiste à détacher le bord pupillaire. On peut pour cela se servir de la spatule échancrée de M. Streatfeild (fig. 17) (1), ou du crochet aplati de M. Weber (fig. 18) (2). On introduit ces instruments de manière à leur frayer, par de légers mouvements de latéralité, un passage entre l'iris et le cristallin, afin de détacher les adhérences les moins solides. Une fois l'instrument porté sous l'iris, on lui imprime des mouvements de circumduction en appuyant doucement sur lui. Il faut pour cela qu'il ait pénétré assez profondément, en sorte que si l'on se sert du crochet, il n'y ait dans la plaie que son col aplati et très-étroit. Pour que l'iris ne saigne pas, il est nécessaire de détacher les synéchies le plus près possible de la capsule du cristallin.

Si l'on veut atteindre les synéchies les plus voisines de la plaie, on se

(1) Ces dessins nous ont été envoyés par M. Streatfeild : A représente l'instrument dans sa grandeur naturelle ; D, le même, grossi six fois. M. A. Desmarres a rendu tranchante la lame de l'instrument de M. Streatfeild et l'a munie d'une tige protectrice mobile. Au moyen de cet instrument, on s'imagine couper les synéchies, ce qui est impossible, si le tranchant ne se déplace pas sur le tissu à sectionner.

(2) La figure 18 donne la grandeur naturelle du crochet et représente l'extrémité de l'instrument grossie : *a*, 3 millimètres; *b*, $2^{mm},5$; *c*, $1^{mm},5$; *d*. $1^{mm},5$.

servira d'un crochet recourbé presque à angle droit, ou l'on remettra cette partie de l'opération à une autre fois.

En règle générale, on peut dire qu'il ne faut changer que le moins possible d'instruments pendant l'opération, afin de ne pas trop irriter la plaie, et pour empêcher qu'une partie de l'iris déjà libre ne s'interpose entre ses lèvres et ne s'expose ainsi à être blessée par l'introduction de nouveaux instruments.

Lorsqu'il y a occlusion complète de la pupille, ou lorsqu'il existe une synéchie postérieure totale (cas d'ailleurs très-peu favorable à l'opération), il faut faire la section du côté externe, appuyer doucement la spatule à la surface du cristallin, et tâcher, en y imprimant de légers mouvements de latéralité, de se frayer un chemin entre cet organe et l'iris.

La pupille étant dégagée, on instille une solution d'atropine ($0^{gr},05$ pour 10 grammes d'eau), instillation qu'on a soin de répéter deux ou trois heures après, au moment d'appliquer le bandeau compressif ou les bandelettes de taffetas. Dans les cas où l'on pourrait craindre une inflammation, on doit lever le bandeau au bout de cinq ou six heures pour renouveler l'instillation.

Pour que l'opération réussisse, il est nécessaire que certaines conditions soient réalisées. Ainsi (*a*) l'inflammation qui a été la source des produits morbides que l'on veut détacher du cristallin doit avoir complétement disparu, et il faut, en outre, que l'état de l'œil ne donne pas à craindre une rechute imminente. Il est indispensable (*b*) que la trame de l'iris n'ait pas été désorganisée par l'inflammation; car s'il en était ainsi, cette membrane, une fois détachée, n'obéirait plus à l'influence des mydriatiques. Or, ces conditions ne sont généralement réalisées que quand l'iritis n'a produit que des synéchies isolées; car, dans le cas contraire, la maladie s'étant prolongée, a le plus souvent amené trop de trouble dans la nutrition de l'iris, pour que cette membrane recouvre tout de suite sa contractilité.

Il faut donc se demander si des synéchies isolées pourraient provoquer des désordres assez étendus pour engager le chirurgien à recourir à une opération que nombre de praticiens très-habiles ne regardent pas comme aussi inoffensive que le croient MM. Streatfeild, Weber et de Hasner. On peut observer des malades chez lesquels une seule synéchie ou des synéchies isolées causent des douleurs névralgiques assez intenses (iridalgie), ainsi qu'une grande irritabilité des yeux et une disposition très-prononcée aux rechutes inflammatoires. Dans ces cas, si le traitement médical a paru sans effet, il est bien permis de songer à détruire les synéchies par un moyen chirurgical, et l'idée de conserver l'iris intact en détachant les adhérences qui le retiennent à la capsule nous semble très-naturelle. Évidemment la corélysis serait alors préférable à l'excision, s'il était prouvé que la première de ces opérations fût aussi peu dangereuse que la seconde. Avouons que, jusqu'à présent, aucune statistique bien exacte ne permet de conclure d'une

manière définitive. M. Streatfeild s'en est tenu à des chiffres vagues. M. Weber n'indique pas le nombre des opérations qu'il a pratiquées, et M. de Hasner (1) se prononce en faveur de la corélysis d'après une statistique qui ne renferme que huit cas, parmi lesquels un insuccès. Nous pouvons ajouter que ce n'est pas le seul qui soit arrivé à notre connaissance.

En somme, nous pensons que le crochet ou la spatule avec lesquels on détache le bord pupillaire peuvent être, entre les mains d'un praticien habile, sans danger pour le cristallin ; mais que cette opération ne doit jamais s'étendre au delà des cas de synéchies isolées sur un iris presque complétement intact. Du reste, on peut affirmer que tous les efforts tentés pour introduire l'iridésis dans la pratique ont jusqu'à présent trouvé peu d'accueil (2).

MALADIES DE LA CHOROIDE.

ARTICLE PREMIER.

HYPÉRÉMIE DE LA CHOROÏDE.

Pendant les premières années qui suivirent l'invention de l'ophthalmoscope, et lorsqu'on n'apportait pas encore dans l'emploi de cet instrument les soins et l'expérience qu'on y donne aujourd'hui, on diagnostiqua souvent l'hypérémie de la choroïde, que l'on croyait facile à reconnaître. Peu à peu, à mesure qu'on devint plus exigeant, on fut obligé d'avouer qu'il est sinon impossible, du moins fort difficile de reconnaître une hypérémie de la choroïde. En effet, le pigment contenu en quantité variable dans les cellules de la couche épithéliale et dans celles du stroma, les teintes diverses que ce pigment donne au fond de l'œil chez les différents sujets, empêchent que l'on ne puisse tirer de la coloration du fond de l'œil un indice certain d'hypérémie.

Les parties de cette couche épithéliale qui avoisinent la tache jaune sont souvent plus pigmentées que le reste de la choroïde, ce qui peut en imposer à un observateur inhabile pour un point hypérémié ou même pour un foyer apoplectique (3).

(1) *Prager Vierteljahrschrift f. prakt. Heilkunde*, XIX, 1862, p. 137.

(2) La bibliographie se trouve réunie à celle des maladies de la choroïde.

(3) Cette dernière illusion est, dans certains cas, d'autant plus facile, qu'il peut arriver que le pourtour de la tache jaune soit infiltré, blanchâtre, et que la portion pigmentée de la choroïde que nous venons de signaler contraste fortement avec elle.

Il est vrai que si les cellules de la couche épithéliale pigmentaire renferment très-peu de pigment, on peut se rendre plus facilement compte du degré de vascularisation de la choroïde, surtout quand les cellules du stroma contiennent assez peu d'éléments colorants pour permettre de distinguer les vaisseaux fins qui courent dans son épaisseur. Toutefois, même dans ces cas les plus favorables, on est encore sujet à bien des erreurs, surtout si l'on ne peut contrôler l'état d'un œil par celui de l'autre ; et souvent on regarde une partie de la choroïde comme hypérémiée, parce qu'elle renferme dans ses cellules moins ou plus de pigment que les autres parties de cette membrane.

Nous ne prétendons pas pour cela nier qu'il y ait des sujets chez lesquels, dans le courant d'une observation attentive, on puisse voir, surtout vers l'équateur du globe oculaire, des plaques rouge foncé, ou autour d'un foyer exsudatif une zone rougeâtre qui, par la rapidité de leur évolution, permettent de supposer une hypérémie locale de la choroïde ; mais cela ne suffit pas pour qu'on puisse se prononcer d'une manière absolue.

L'injection des vaisseaux sous-conjonctivaux, l'augmentation de volume des troncs visibles des vaisseaux ciliaires antérieurs, ne permettent de rien conclure sur l'hypérémie de la choroïde ; car les cas sont fréquents où les altérations les plus notables se manifestent dans cette membrane sans que l'aspect extérieur de l'œil présente la moindre modification, et réciproquement.

En commençant la description des phlogoses de la choroïde, nous sommes obligé d'exposer brièvement la classification des divers états inflammatoires de cette membrane. On doit s'attendre à trouver quelque chose d'artificiel dans une classification de cette sorte, car elle met des limites précises là où la nature n'en a point établi. Aussi c'est avec regret que nous séparons les maladies de la choroïde de celles de la rétine, qui s'y trouvent si souvent associées, et de celles du corps vitré qui y prennent presque toujours leur source. Néanmoins nous aurions cru beaucoup moins naturel encore de séparer les maladies de la choroïde de celles de l'iris, puisque ces deux membranes n'en forment, pour ainsi dire, qu'une.

Nous distinguons pour la choroïde, comme cela a été fait pour l'iris, trois inflammations essentielles que nous rangeons dans l'ordre de leur fréquence et de leur importance en choroïdite séreuse, plastique et parenchymateuse (suppurative). Dans la forme séreuse, nous ferons rentrer les différentes variétés de la choroïdite atrophique.

ARTICLE II.

CHOROÏDITE SÉREUSE.

La choroïdite séreuse comprend toutes les affections désignées sous l'épithète générale de glaucomateuses. Ces affections se caractérisent par l'aug-

mentation qu'elles amènent dans la tension et la dureté du globe oculaire, la diminution de la chambre antérieure, la paresse ou l'inertie de l'iris, la dilatation de la pupille et le rétrécissement ou l'abolition complète du champ visuel ; en un mot, par tous les symptômes d'une augmentation de la pression intra-oculaire. Cette augmentation est due à une hypersécrétion de sérosité qui se fait aux dépens de la choroïde et de l'iris. Toutes ces maladies, comme nous avons eu plusieurs fois déjà l'occasion de le faire remarquer, rentrent dans la grande classe des maladies hydrophthalmiques caractérisées par la tendance qu'elles montrent à distendre complétement ou en partie les membranes enveloppantes de l'œil. Elles prennent spécialement les caractères du glaucome, lorsque cette tendance se manifeste par une compression de l'expansion du nerf optique et en refoulant la pupille.

Nous distinguons trois formes principales de glaucome : A. le glaucome aigu ; B. le glaucome inflammatoire chronique, et C. le glaucome chronique simple.

A. GLAUCOME AIGU.

Considérations générales. — Le glaucome aigu se manifeste par une sécrétion de sérosité plus ou moins abondante, et prenant sa source dans le tractus uvéal (iris et choroïde). Par suite de l'accroissement survenu subitement dans les milieux de l'œil, on voit se dérouler une série de phénomènes inflammatoires qui tous ont leur point de départ dans l'augmentation de la pression interne, et dans le tiraillement auquel sont plus ou moins soumises les enveloppes de l'œil.

L'intensité des phénomènes inflammatoires du glaucome aigu dépend de deux circonstances très-importantes à noter : 1° de la rapidité avec laquelle s'effectue l'hypersécrétion de sérosité ; 2° de la résistance que les enveloppes de l'œil peuvent opposer anormalement à une augmentation même peu sensible de leur contenu. C'est, il nous semble, se créer de nouvelles difficultés que de désigner, comme l'a fait M. Donders (1) et son école, le glaucome aigu sous le nom de *glaucoma cum ophthalmia*, en séparant du glaucome les phénomènes inflammatoires pour les attribuer à une ophthalmie qui n'en serait que la complication. Au reste, M. Donders convient lui-même que, dans le glaucome aigu, ce qu'il regarde comme une complication surviendrait en règle générale, et que cette complication aurait presque toujours pour effet l'exacerbation de la maladie primitive. Il est vrai qu'une augmentation même très-considérable de la pression intra-oculaire ne suffit pas pour causer à elle seule les phénomènes inflammatoires de l'ophthalmie de

(1) *Beiträge zur Kenntniss des Glaucoms*, v. J. H. A. Haffmans (*Archiv für Ophthalmologie*, t. VIII, A. II, p. 151).

M. Donders, elle n'y arrive que si l'augmentation de la pression intra-oculaire se fait *brusquement*, ou encore *si les enveloppes de l'œil y opposent une résistance anomale.*

Il nous semble que le célèbre professeur d'Utrecht a tenu trop peu compte de cette dernière considération, car on sait combien diffèrent les effets inflammatoires des épanchements qui se produisent dans d'autres cavités du corps, par exemple les plèvres, le crâne, selon qu'ils s'y font peu à peu et presque insensiblement, ou qu'ils prennent, en un court délai, des proportions notables. M. Donders, contre la pensée de M. de Graefe, refuse à l'exagération de la pression intra-oculaire seule le pouvoir de donner naissance aux phénomènes inflammatoires. Il attribue ces phénomènes (son *ophthalmia*) à une cause indéterminée.

Comme nous l'exposerons plus loin, nous croyons non-seulement que la succession des phénomènes inflammatoires est exclusivement due au degré de résistance que les enveloppes de l'œil, et en particulier la sclérotique, peuvent opposer à une augmentation de la pression intra-oculaire, mais aussi que le caractère particulier d'intermittence qu'ils présentent doit être rattaché à la même cause.

En résumé, le glaucome est toujours dû à une hypersécrétion de liquide qui se fait dans la cavité de l'œil aux dépens du *tractus uvéal*, et qui s'accompagne constamment d'une augmentation de la pression intra-oculaire. Cette augmentation de pression interne, surtout *quand elle se fait brusquement et rencontre une résistance anomale de la part des enveloppes de l'œil*, peut provoquer tous les phénomènes inflammatoires caractéristiques du glaucome aigu; tandis que la série des symptômes inflammatoires peut faire presque entièrement défaut, *lorsque la pression interne augmente insensiblement et quand les enveloppes n'y opposent qu'une résistance modérée.*

Nous devons maintenant nous demander s'il est bien constaté qu'il existe réellement une hypersécrétion du tractus uvéal produisant l'exagération qu'on observe dans la pression interne, et si cette hypersécrétion est la conséquence d'une inflammation de la choroïde et de l'iris. Dans les formes de glaucome aigu ou de glaucome inflammatoire chronique, cette hypersécrétion se montre manifestement par les troubles dont l'humeur aqueuse et le corps vitré deviennent le siége, troubles qu'on voit augmenter à chaque poussée de la maladie, et marcher de pair avec une diminution de la chambre antérieure, une augmentation de la dureté de l'œil et de la tension de ses enveloppes. Ces troubles se dissipent plus ou moins complétement en même temps que la pression interne diminue et que les symptômes inflammatoires s'apaisent. Il est vrai que jusqu'à ce jour on n'a pu constater dans l'iris et dans la choroïde des changements anatomiques assez prononcés pour rendre compte de l'hypersécrétion séreuse; mais n'arrive-t-il pas souvent d'observer dans d'autres cavités des épanchements très-étendus, sans que

les parois de ces cavités, les séreuses par exemple, présentent des modifications anatomiques capables d'expliquer la présence des produits qui y ont évidemment pris leur source? Quant à savoir si l'hypersécrétion que nous venons d'admettre est due à une inflammation ou à un trouble nerveux, comme le pense M. Donders, c'est une question à laquelle nous nous arrêterons plus tard.

Symptômes anatomiques. — Le glaucome aigu peut se développer brusquement avec tous les caractères d'une ophthalmie franche, mais il est très-souvent précédé de *symptômes précurseurs*. Selon M. de Graefe, les prodromes ne manquent que dans 25 ou 30 cas sur 100. Parmi ces prodromes, notons en premier lieu une presbytie qui va rapidement en augmentant d'intensité. De même, on peut voir se développer une hypermétropie. La presbytie doit se rapporter à un trouble fonctionnel du muscle ciliaire provenant de la compression des nerfs ciliaires qui se rendent à ce muscle, compression due à l'augmentation de la pression interne. L'hypermétropie est la conséquence d'une réduction plus ou moins sensible de l'amplitude d'accommodation qui rend rapidement manifeste une hypermétropie latente; ou bien elle provient, à une époque plus avancée de la maladie, d'un raccourcissement de l'axe optique consécutif lui-même à une augmentation de la pression interne par laquelle l'œil se rapproche de la forme sphérique, et le rayon de la cornée s'allonge (quoique cet allongement ait été mis en doute dans ces derniers temps par MM. Schelske et Junge).

Avant l'apparition du glaucome, le malade aperçoit autour de la flamme d'une bougie des anneaux irisés, surtout lorsque la pupille est dilatée, ce qui doit se rapporter à de légers troubles survenus à la surface de la cornée et dans le milieu de l'œil plutôt qu'à une irritation directe de la rétine, comme on l'a cru autrefois. Ce symptôme, tout à fait analogue à celui qui accompagne quelquefois le catarrhe conjonctival, ou une couche de cellules épithéliales détachées et mêlées de globules de mucus, se place devant la cornée, manque toujours dans le glaucome chronique simple, lorsque les milieux de l'œil sont complétement transparents.

Un troisième prodrome du glaucome est constitué par des troubles passagers de la vue, troubles qui affaiblissent notablement la vision excentrique et rendent l'orientation très-difficile. Ces troubles brusques de la vue, pendant lesquels le malade voit tous les objets enveloppés d'une fumée, ne durent parfois que quelques minutes; mais ils peuvent persister plusieurs heures. Ils se manifestent facilement quand la tête est, pour une cause ou une autre, congestionnée, ainsi après le repas les exercices violents, ou quand les malades se sont excités soit par les boissons, soit par le jeu. Ce symptôme est lié à une augmentation brusque et momentanée de la pression intra-oculaire, très-probablement associée à une élimination irrégulière de la couche épithéliale, ou à un trouble passager des milieux de l'œil.

Enfin, le glaucome est précédé par des douleurs ciliaires qui occupent le front et les tempes à des intervalles souvent assez réguliers, et qui sont plus ou moins directement en rapport avec les symptômes que nous venons d'énumérer. On doit attribuer ces douleurs, d'intensité variable, ainsi que la presbytie progressive, à la compression des nerfs ciliaires. Tous ces symptômes, caractérisés par leur périodicité et les intervalles de rémission complète qu'ils laissent entre eux, peuvent précéder pendant un temps plus ou moins long l'attaque glaucomateuse. En général, il se passe, au dire des malades, de six à dix-huit mois entre la première apparition de ces symptômes et l'attaque ; mais la maladie peut aussi éclater tout d'un coup sans s'annoncer par aucun prodrome.

L'*attaque glaucomateuse* a généralement lieu la nuit, soit qu'elle ait été précédée du cortége prodromique ordinaire, soit qu'elle éclate par surprise. Le malade éprouve au pourtour de l'orbite des douleurs intolérables : l'œil montre bientôt une injection sous-conjonctivale très-prononcée. Les grosses veines ciliaires sont gorgées de sang, et un réseau de vaisseaux conjonctivaux, auquel se joint le plus souvent un chémosis léger, dissimule bientôt cette injection. Il survient un larmoiement considérable, et c'est à peine si aux larmes il se mêle une petite quantité de mucus.

On est frappé du reflet terne que l'œil présente, aspect qui résulte d'un défaut du brillant de la cornée, dont la couche épithéliale est rugueuse ; l'humeur aqueuse est trouble, et chez quelques malades elle a déjà laissé un léger sédiment se déposer sur la membrane de Descemet. La *pupille*, *fortement dilatée*, affecte souvent la forme d'un ovale couché ; elle a perdu sa coloration noire, et est devenue grisâtre, avec une légère teinte jaune (1). L'iris est décoloré et refoulé en avant avec le cristallin. Par le toucher, on reconnaît que l'œil est très-dur, ce qui vient de l'augmentation de la pression interne, et que la sensibilité de la cornée a presque entièrement disparu.

Ces changements peuvent s'opérer dans l'espace de quelques heures et la vue s'en trouver complétement abolie. Ainsi, le sujet ne distingue pas avec l'œil malade la flamme d'une forte lampe placée en face de lui. Ce sont là des cas qu'on a désignés sous le nom de *glaucomes foudroyants*. D'autres fois la vue ne souffre pas autant, les malades distinguent encore le jour de la nuit, ou même l'altération de la vision se caractérise essentiellement par un rétrécissement très-notable du champ visuel. Pendant tout ce temps les malades sont tourmentés par des sensations lumineuses subjectives très-intenses.

Cette attaque de glaucome dure plus ou moins ; peu à peu les symptômes inflammatoires se dissipent, la tension du globe diminue, la cornée

(1) Le glaucome aigu est la seule ophthalmie interne où l'on rencontre une pupille dilatée.

recouvre sa sensibilité et la vue revient d'une manière assez satisfaisante. Le médecin ne peut, qu'au moyen d'un examen très-attentif, se convaincre des traces funestes que l'attaque a souvent laissées en abolissant une partie périphérique du champ visuel. Il arrive bien rarement qu'il suffise d'une attaque de glaucome pour perdre complétement et à jamais la vue. Le malade peut se remettre d'une première attaque et se croire pendant un certain temps parfaitement guéri, mais en général les phénomènes inflammatoires ne se dissipent pas entièrement, et après une rémission de quelques jours ou de quelques semaines, un second accès enlève au malade ses illusions. Après chaque attaque, le champ visuel se rétrécit et la vue perd de son acuité. L'iris se décolore progressivement, il s'immobilise et se fixe par des adhérences à la capsule ; la couche épithéliale de la cornée devient de plus en plus rugueuse, consécutivement à la tension qui entrave la production régulière des cellules épithéliales. La dureté du globe va en augmentant, ses milieux se troublent au point de ne plus permettre l'examen du fond de l'œil. Le champ visuel se rétrécit de plus en plus, et, après quelques attaques, la cécité est complète.

L'examen ophthalmoscopique est généralement impossible pendant les attaques de glaucome, vu le trouble de l'humeur aqueuse et du corps vitré ; mais si l'on examine l'œil pendant une période de rémission, alors que les milieux ont recouvré une partie de leur transparence, on voit le fond de l'œil ecchymosé et parsemé de plaques arrondies, surtout lorsqu'on a pratiqué pendant l'accès une paracentèse ou une iridectomie, en sorte qu'il faut généralement attribuer la production de ces ecchymoses à la diminution brusque de la pression interne, et à une hypérémie consécutive assez intense pour causer la rupture des parois des vaisseaux.

Ces ecchymoses sont situées surtout près de la jonction des troncs veineux, et diffèrent par leur forme arrondie des apoplexies qu'on rencontre dans la rétinite apoplectiforme, où le sang se répand le long des fibres nerveuses en formant des stries plus ou moins larges.

En examinant la papille, on est principalement surpris des changements opérés dans le contenu de ses vaisseaux ; elle a pris une couleur jaune sale, ses veines sont larges, flexueuses et aplaties vers son bord ; ses artères, au contraire, sont très-minces, et présentent des pulsations limitées à sa circonférence, pulsations qui se manifestent spontanément ou bien à la moindre pression exercée sur le globe oculaire. Le gonflement des veines doit être attribué à la compression qu'elles subissent à leur sortie ; la pulsation artérielle, l'un des phénomènes les plus caractéristiques de l'augmentation de la pression intra-oculaire, provient de ce que l'entrée de l'ondée sanguine ne peut se faire que pendant la systole ventriculaire, alors que le sang est chassé avec assez de force pour surmonter la résistance que lui oppose la pression intra-oculaire exagérée. A l'état normal, cette pression est

très-inférieure à la tension du courant sanguin, et l'on ne peut provoquer de pulsations artérielles qu'en comprimant assez fortement l'œil avec le doigt, tout en prenant soin de ne pas dépasser le point auquel la compression des artères serait assez forte pour faire cesser à la fois toute pulsation et toute perception lumineuse. C'est ce qui arrive probablement dans le cas de glaucome foudroyant, et il faut attribuer la cécité absolue qui survient alors autant au trouble produit dans la nutrition de la rétine qu'à la compression directe que ses éléments subissent.

Il n'est pas possible, immédiatement après les premières attaques, d'observer dans la papille le changement de niveau si caractéristique du glaucome. L'excavation de la papille n'apparaît que quand l'augmentation de la pression interne a persisté quelque temps : nous y reviendrons en parlant du glaucome chronique.

La choroïde elle-même peut offrir des plaques ecchymotiques, plus difficiles à constater que celles de la rétine et siégeant essentiellement dans les parties équatoriales du globe. On n'a pu constater d'autres lésions anatomiques que de légères altérations du pigment de la couche épithéliale et du stroma. Il faut donc chercher le signe essentiel de cette inflammation dans le trouble du corps vitré, trouble qui persiste après l'évacuation de l'humeur aqueuse, et se montre spécialement dans les parties déclives du globe. Les symptômes inflammatoires sont souvent bien plus manifestes du côté de l'iris, comme le démontrent la formation de synéchies, la rigidité du tissu iridien, le trouble de l'humeur aqueuse et le sédiment déposé sur la membrane de Descemet. Dans certains cas rares, l'hypersécrétion iridienne peut être assez considérable pour contre-balancer la pression exercée sur le diaphragme formé par le cristallin et ses attaches, de façon que la chambre antérieure ne diminue pas sensiblement de profondeur. La coloration grisâtre ou légèrement verdâtre de la pupille résulte de sa dilatation, de la teinte sénile du cristallin, et du trouble survenu dans le contenu de la chambre antérieure.

Symptômes généraux. — Nous avons déjà parlé des douleurs intenses qui tourmentent et effrayent le malade, surtout lorsqu'elles surviennent par surprise ; mais l'attaque glaucomateuse peut amener dans la santé des désordres si graves, que l'attention du médecin se porte sur ces accidents généraux en laissant provisoirement de côté les troubles dont l'œil est le siége. Ainsi les malades peuvent être pris d'un mouvement fébrile très-prononcé, d'une anorexie complète et de vomissements opiniâtres. S'il se joint à cela des douleurs ciliaires très-fortes qui occupent la moitié de la tête, on ne doit pas être surpris de ce qu'on puisse confondre l'attaque de glaucome avec une violente migraine ou une fièvre gastrique intense.

B. GLAUCOME INFLAMMATOIRE CHRONIQUE.

Cette variété se distingue de la précédente, en ce qu'elle ne se présente pas comme elle sous forme d'accès, ou du moins ne s'accompagne que de faibles poussées inflammatoires. Les prodromes font rarement défaut, ils se montrent de plus en plus prononcés, et l'œil prend l'aspect que lui eussent donné une ou plusieurs attaques de glaucome. La cornée se ternit légèrement, et si l'on fait miroiter l'œil, on remarque que la couche épithéliale n'est plus lisse. La pupille se dilate, l'humeur aqueuse se trouble, et la chambre antérieure se rétrécit progressivement. Les veines sous-conjonctivales augmentent de volume et la sclérotique change sa coloration bleuâtre contre un gris sale. L'œil prend au toucher une dureté particulière et presque pierreuse.

Le glaucome inflammatoire chronique peut ainsi causer la perte absolue de la vue, sans que l'œil devienne le siége d'une injection très-prononcée et sans que le malade soit tourmenté par de vives douleurs. Un symptôme qui ne manque guère de se manifester dans cette variété de glaucome est constitué par des troubles momentanés qui surviennent dans la vision toutes les fois que, pour un motif ou un autre, le malade a la tête congestionnée. Tous les objets lui semblent alors enveloppés d'un épais nuage. Si l'on examine l'œil affecté, on découvre bientôt une irrégularité plus considérable de la couche épithéliale et dans l'humeur aqueuse un trouble notable, susceptible de se dissiper en quelques heures, mais dont la présence coïncide toujours avec une augmentation de la pression intra-oculaire, caractérisée par l'insensibilité de la cornée, l'immobilité plus ou moins complète de l'iris et une dureté plus prononcée du globe de l'œil.

A côté des symptômes que nous venons de décrire, il s'en place deux qui distinguent assez nettement le glaucome inflammatoire chronique de la forme précédente : ce sont le rétrécissement *progressif* du champ visuel et l'*excavation* de la papille. Pour que la terminaison du nerf optique cède, que la membrane criblée soit refoulée en arrière, il faut qu'elle subisse une pression de quelque durée, et, selon que cette pression s'est plus ou moins prolongée, l'excavation est plus ou moins profonde et le champ visuel se rétrécit dans une étendue plus ou moins considérable.

Le rétrécissement du champ visuel est bien autrement apparent quand les éléments de la papille s'atrophient par le fait d'une compression lente, que quand la tension intra-oculaire augmente brusquement. Car, dans ce dernier cas (comme le prouve le glaucome aigu), l'affaiblissement général de l'acuité de la vue empêche d'explorer avec précision les limites du champ visuel. Celui-ci commence presque toujours à se restreindre par sa moitié interne, puis le rétrécissement gagne successivement ses parties

supérieure et inférieure, le réduit bientôt à une simple fente plus étendue en dehors qu'en dedans et l'abolit enfin complétement (1). La marche de ces phénomènes est liée à ce fait que les fibres nerveuses les plus externes de la papille s'atrophient les premières, tandis que les plus internes, protégées par les vaisseaux qui sont refoulés de leur côté, résistent davantage à la compression.

A mesure que le rétrécissement du champ visuel devient plus apparent, la papille s'excave, prend une teinte grise; ses contours se dessinent plus nettement, par suite de l'atrophie du tissu nerveux. Le pourtour de la papille s'entoure fréquemment d'un cercle jaunâtre plus ou moins large, très-probablement produit par l'atrophie des parties de la choroïde circonvoisines. Nous reviendrons sur les détails de cette excavation, en parlant de la forme suivante :

C. GLAUCOME CHRONIQUE SIMPLE (ANCIENNE AMAUROSE AVEC EXCAVATION DU NERF OPTIQUE).

Cette forme de glaucome, où les phénomènes inflammatoires font absolument défaut, a longtemps été prise pour une maladie distincte qui n'aurait de commun avec le glaucome que l'excavation de la papille. M. de Graefe, qui a étudié avec tant de soin la nosologie du glaucome et en a donné une description qui restera classique, croyait lui-même qu'il fallait séparer cette variété des autres, en la désignant sous le nom d'*amaurose avec excavation du nerf optique*. Peu à peu des auteurs se sont élevés contre cette manière de voir (Pagenstecher, Donders), et M. de Graefe lui-même a reconnu qu'il fallait ranger l'amaurose avec excavation du nerf optique parmi les formes les plus chroniques du glaucome.

Dans le glaucome chronique simple, les milieux de l'œil sont complétement transparents. Il est tout à fait exceptionnel d'apercevoir dans l'humeur aqueuse un léger trouble, et ce phénomène passager ne survient qu'à la suite d'une excitation (2). En général, dans le glaucome chronique simple, l'aspect extérieur de l'œil n'éprouve aucune modification; seulement l'iris

(1) Pour ce qui regarde l'examen du champ visuel, voyez tome II, article *Amblyopie* et AMAUROSE.

(2) Ce défaut de transparence, qui ne se traduit souvent que par un changement de coloration de l'iris, peut facilement échapper à l'observation. Ainsi M. de Graefe (*Archiv*, t. VIII, A. 2, p. 274) cite un cas dans lequel ce phénomène s'observait lorsque le malade avait joué aux cartes pendant quelque temps. Il voyait alors tous les objets enveloppés d'un nuage ; l'œil affecté était devenu sensiblement plus dur au toucher et la chambre antérieure avait diminué de profondeur. Le trouble de l'humeur aqueuse se manifeste encore chez quelques personnes après le repas, après une veille un peu prolongée ou lorsque leurs pieds se refroidissent.

montre dans ses mouvements une paresse inaccoutumée et la pupille se dilate anormalement. Au reste, l'invasion du mal ne s'accompagne d'aucune douleur, et il peut arriver ainsi qu'un malade perde un œil, et ne s'aperçoive de l'accident qui lui est arrivé qu'en fermant l'œil resté sain.

La compression des nerfs intrinsèques de l'œil qui se fait sous l'influence d'une pression intra-oculaire anormale, tout en agissant avec beaucoup de lenteur, devient facilement aussi manifeste que dans les autres formes de glaucome ; l'exagération de la tension des enveloppes de l'œil se reconnaît particulièrement par le toucher, caractère sur lequel M. Donders a beaucoup insisté.

M. de Graefe, au contraire, pense que chez un certain nombre de malades, cette tension est assez peu prononcée pour échapper à un observateur même très-expérimenté, surtout si l'on tient compte des nombreuses variations qui peuvent s'observer à l'état physiologique dans la tension des yeux. Il est certain, pour nous, que les cas de glaucome chronique simple, où une excavation notable de la papille avec rétrécissement du champ visuel ne concorde pas avec une dureté anormale du globe oculaire, sont très-rares.

Le symptôme typique du glaucome chronique simple est l'excavation de la papille du nerf optique. Cette excavation est d'autant plus prononcée, que l'augmentation de la pression interne a mis plus de temps à refouler la terminaison du nerf. Quant aux changements fonctionnels, ils se manifestent avec une lenteur d'autant plus grande, que le refoulement de la papille se produit avec moins de rapidité. Aussi le rétrécissement du champ visuel n'est-il pas absolument lié à la profondeur de l'excavation. Il perd souvent dans le glaucome chronique simple le mode d'évolution caractéristique des formes précédentes, en ce qu'il ne débute pas seulement par le côté interne, mais commence à la fois dans tous les sens, de sorte que le champ visuel se réduit concentriquement comme dans certaines formes d'amaurose cérébrale. Comme l'excavation de la papille est le seul symptôme bien accusé du glaucome chronique simple, il est nécessaire d'insister sur les particularités qui la distinguent de l'excavation physiologique et de celle qui se produit pathologiquement par atrophie de la substance nerveuse.

L'*excavation physiologique* se caractérise par ce fait qu'elle n'occupe jamais toute la surface de la papille, et que, le plus souvent située au centre de cette dernière, elle forme autour des vaisseaux une espèce d'infundibulum. Lors même qu'elle est très-étendue, elle reste toujours encadrée sur un côté d'un anneau de tissu nerveux plus ou moins large et qui se maintient de niveau avec le reste de la rétine. L'excavation glaucomateuse diffère de la précédente en ce qu'elle occupe toute la surface de la papille.

Elle se distingue, d'un autre côté, de l'*excavation atrophique* en ce qu'elle est plus profonde, et que les vaisseaux qui sortent de l'excavation se recourbent à angle presque droit pour se distribuer dans la rétine. Les carac-

tères essentiels de l'excavation glaucomateuse, ou par compression, sont donc les suivants :

1° L'excavation atteint la circonférence de la papille.

2° Celle-ci offre un bord à pic, au niveau duquel les vaisseaux paraissent être rompus, et sans continuité avec ceux qui tapissent le fond de l'excavation. Cette illusion manque dans l'excavation atrophique, où les vaisseaux, en s'enfonçant dans la papille excavée, ne forment qu'un léger coude. Lorsqu'on utilise l'action prismatique du verre convexe employé pour l'examen ophthalmoscopique du fond de l'œil (image renversée), en imprimant à cette lentille de légers mouvements de latéralité, on remarque que tout le fond de l'excavation paraît se déplacer en restant, dans ses mouvements, indépendant de la circonférence, car la papille refoulée en arrière dans sa totalité forme alors un plan notablement postérieur au plan qui passerait par ses bords. Dans l'excavation atrophique, au contraire, on ne saurait observer le déplacement en totalité du fond de la papille. En effet, celui-ci se relevant insensiblement vers les bords, et l'excavation ayant la forme d'une nappe, l'action prismatique du verre convexe porte en même temps sur des parties situées à diverses profondeurs et ne réussit qu'à produire une ondulation dans l'image de la papille.

3° La disposition à pic que le bord de la papille affecte dans le glaucome chronique simple est mise en relief par l'aplatissement que subissent les vaisseaux rétiniens en y arrivant.

4° A la moindre pression exercée sur l'œil, on observe dans les artères des pulsations provoquées par la pression intra-oculaire exagérée et qui font complétement défaut dans les cas d'excavation par simple atrophie du tissu.

On comprend qu'il soit souvent difficile d'établir des limites exactes entre l'excavation par compression et l'excavation par atrophie, surtout si les deux états se combinent, ou si après qu'on a supprimé, dans le premier cas, au moyen de l'iridectomie par exemple, un excès de tension interne, le fond de la papille simule en se relevant une excavation par atrophie.

La coloration de la papille fournit peu d'indications propres à séparer les deux variétés, d'autant moins que l'atrophie progressive des éléments nerveux donne peu à peu à la papille excavée par compression l'aspect nacré qu'elle présente dans l'excavation atrophique. Toutefois, si l'on observe dans un œil une dureté anormale, une paresse prononcée de l'iris avec dilatation modérée de la pupille, et si l'on provoque facilement des pulsations artérielles, on peut, alors même que l'excavation de la papille par compression serait peu manifeste, diagnostiquer, d'après tous ces symptômes réunis, un glaucome chronique simple.

Marche des différentes formes de glaucome. — Les diverses formes de glaucome que nous avons passées en revue peuvent se fondre l'une dans

l'autre et changer rapidement de caractère. C'est ainsi qu'on voit le glaucome chronique inflammatoire devenir suraigu, comme on l'observe pour le glaucome chronique simple. Inversement, le glaucome suraigu et le glaucome inflammatoire chronique peuvent perdre insensiblement leurs symptômes inflammatoires et prendre les caractères du glaucome chronique simple. L'instabilité que nous venons de signaler dans les variétés du glaucome en a de tout temps rendu la classification difficile. Aussi ne faut-il pas trop insister sur le plus ou moins d'acuité des phénomènes inflammatoires ou sur leur absence complète, mais bien plutôt appuyer sur le caractère essentiel de l'affection, c'est-à-dire sur l'*exagération de la tension interne et la compression des nerfs intrinsèques de l'œil*.

Quant à ce qui regarde le glaucome aigu, il marche souvent avec une rapidité surprenante. En une seule nuit, le malade peut perdre complétement un œil, et le mal s'accompagne de souffrances quelquefois atroces qui ne cessent as même quand la vue est entièrement abolie. Il peut arriver que les symptômes augmentent d'intensité, que les douleurs deviennent encore plus vives, et que des hémorrhagies internes réitérées portent la pression intra-oculaire à un tel point, qu'elle soit cause de la suppuration de l'œil. L'exagération de la pression exercée sur la cornée peut aller jusqu'à entraver tellement la nutrition de cette membrane, qu'il s'y développe des ulcérations notables. A la suite de la compression des vaisseaux choroïdiens, le cristallin lui-même, par l'effet d'un trouble de nutrition, s'opacifie, se ramollit, se gonfle, et, se portant en avant, se met en contact avec la cornée malade. Une fois cette membrane perforée, il peut s'échapper, et des hémorrhagies abondantes, avec décollement de la rétine et phthisie de l'œil, en sont la conséquence. Cette fâcheuse terminaison rend enfin le repos au malade et le délivre des souffrances horribles par lesquelles il a dû passer pour y arriver.

Dans un autre ordre de faits, c'est sur l'iris que les phénomènes inflammatoires semblent prédominer. L'humeur aqueuse se remplit progressivement d'un dépôt qui se précipite en partie à la face postérieure de la cornée. Des collections purulentes apparaissent de temps en temps dans la chambre antérieure, et la pupille, fixée vers son bord par des synéchies multiples, devient incapable de se dilater. Lorsque, dans ces cas, l'inflammation adhésive s'étend aux parties externes de la choroïde, on peut voir survenir des ectasies qui siégent de préférence dans les parties équatoriales du globe. Il ne faut pas croire toutefois que le glaucome se termine, dans la généralité des cas, comme nous venons de le dire ; au contraire, il arrive bien plus souvent de voir l'inflammation du glaucome aigu tomber, et, la cécité survenant, le tissu iridien s'atrophier peu à peu, se réduire à un anneau étroit, décoloré, adhérent sur divers points à la membrane de Descemet, qui encadre une pupille large, irrégulièrement dilatée et de couleur vert-bouteille.

Insensiblement le cristallin s'opacifie ; il se développe une cataracte d'un gris verdâtre, composée le plus souvent d'un petit noyau peu dur, entouré d'une couche épaisse de substance corticale ramollie. A ce moment, l'injection sous-conjonctivale a complétement disparu, et les gros vaisseaux ciliaires antérieurs restent seuls distendus. L'œil, dur au toucher comme une boule de marbre, peut rester dans cet état : plus ordinairement il s'y montre des signes d'atrophie lente.

Le développement de la cataracte dans le glaucome est loin d'être un symptôme constant ; il paraît lié à l'âge du malade, et surtout au degré de la résistance que la sclérotique oppose à la tension interne exagérée. Nous avons toujours été frappé de ce fait que si, dans des cas de glaucome chronique inflammatoire, l'iridectomie n'arrivait pas à prévenir la cécité, elle réussissait au moins, par la détente des enveloppes de l'œil, à arrêter le développement d'une cataracte ; souvent, chez le même malade, l'œil non opéré s'est cataracté.

On doit regarder la production de la cataracte comme la conséquence des altérations progressives survennes dans la nutrition de la choroïde. La cataracte surviendra donc d'autant plus facilement, que, par suite de l'augmentation de la pression intra-oculaire, le tissu choroïdien se sera plus atrophié et qu'un plus grand nombre de ses vaisseaux se seront oblitérés. Ainsi, lorsque l'iris montre une atrophie avancée, il est presque constant de voir le cristallin se troubler. Assurément, dans ces cas, l'inextensibilité que prend la sclérotique dans un âge avancé est pour beaucoup dans la production de la cataracte ; celle-ci est plus rare chez les sujets plus jeunes, où l'enveloppe fibreuse de l'œil est encore susceptible d'une certaine distension, comme le prouve d'ailleurs l'apparition des staphylômes équatoriaux et des ectasies circonscrites de la sclérotique à la sortie des vaisseaux ciliaires antérieurs. Si le glaucome se développe sur un œil dont le cristallin soit affecté de cataracte commençante, cette dernière en sera fortement activée dans sa marche.

Les diverses phases que nous venons de décrire à propos du glaucome aigu peuvent accompagner aussi le glaucome inflammatoire chronique ; d'un autre côté, celui-ci peut, nous l'avons déjà dit, perdre les symptômes inflammatoires dont il s'accompagne, et prendre tous les caractères du glaucome chronique simple. Cette dernière forme est, de toutes, celle qui présente encore le plus de régularité dans son évolution. Elle ne se complique que par exception de poussées inflammatoires. Dans la plupart des cas, la faculté visuelle se perd insensiblement, la chambre antérieure diminue un peu de capacité, la pupille se dilate, l'œil devient dur au toucher, la papille apparaît fortement excavée, et l'organe malade reste des années entières dans le même état.

Nous venons de passer en revue les différentes phases du glaucome, sans parler des cas où cette affection se montre avec une allure moins redoutable, et cela pour la raison que les observations où sont rapportés des cas de

guérison spontanée, ou même d'arrêt de la maladie, sont tout à fait exceptionnelles. Il arrive, à la vérité, qu'après une attaque de glaucome, on peut voir les phénomènes inflammatoires se dissiper et la vue revenir d'une manière assez satisfaisante pour que les malades jouissent assez longtemps d'un calme parfait ; mais si l'on soumet ces personnes à une surveillance attentive, on est forcé de reconnaître qu'elles ne cessent pas d'être sous le coup d'une rechute et exposées à perdre la vue par de nouvelles attaques de glaucome, si l'art n'intervient pas pour les en préserver.

Anatomie pathologique. — D'après tout ce qui a été dit des variétés du glaucome et de la mobilité qu'elles présentent, il est aisé de comprendre dans quelle confusion sont tombés les auteurs qui s'en sont tenus, pour expliquer la nature de cette affection, à des dissections pratiquées aux périodes les plus diverses du glaucome sur des yeux atteints de différentes formes de la maladie. En outre, loin de faire abstraction des troubles nutritifs de l'iris, de la choroïde, de la rétine et du cristallin, on y a voulu chercher le point de départ de cette mystérieuse maladie. Nous ne possédons que les autopsies d'un très-petit nombre d'yeux atteints depuis peu de temps de glaucome aigu, et dans lesquelles on n'eut pas encore à tenir compte des complications consécutives à l'embarras survenu dans la nutrition des différentes parties de l'œil.

A part un léger trouble des milieux de l'œil, la choroïde, après une attaque glaucomateuse, se montre seule altérée, et l'on peut dire d'une manière générale que les désordres dont elle est le siége consistent dans une atrophie plus ou moins avancée de son tissu. Tandis qu'au début de la maladie, la couche épithéliale pigmentaire et les cellules du stroma ont seules souffert, plus tard l'atrophie a fait assez de progrès pour qu'il ne reste plus de cette membrane qu'une trame mince de tissu cellulo-élastique peu vasculaire et adhérant anormalement à la sclérotique. L'iris participe à cette atrophie qui le réduit souvent à une couche de tissu cellulaire lâche dans laquelle on ne voit que des traînées de pigment, vestiges des anciens vaisseaux atrophiés. Les éléments nerveux ont presque complétement disparu.

Dans les commencements du glaucome, la rétine reste à peu près saine, abstraction faite des ecchymoses qui peuvent avoir pénétré, dans une certaine étendue, les éléments de cette membrane ; tandis que quand la maladie a persisté pendant un temps assez long, que le refoulement de la papille a, en quelque sorte, coupé les voies de nutrition de la rétine, l'atrophie de son tissu va en augmentant et ne respecte finalement que sa trame cellulaire.

Le corps vitré est souvent liquéfié, mais il est très-rare d'y rencontrer des opacités floconneuses ou des cellules de nouvelle formation.

Dans les cas de glaucome avancé, la papille offre les changements les plus

notables. On la trouve transformée en une cavité plus ou moins creuse, dont le fond n'est autre que la membrane criblée refoulée, et dont la profondeur peut mesurer jusqu'à $0^{mm},8$ et plus. Les parois de cette cavité semblent repoussées vers la gaîne du nerf optique, et, dans certains cas, peuvent se porter en arrière de l'ouverture sclératicale. Les vaisseaux se trouvent appliqués contre les parois lisses de l'excavation, et, à leur sortie, sont plus ou moins pressés contre son bord. Le tissu mou de la papille a cédé, s'est atrophié, et constitue une mince couche de tissu cellulaire qui tapisse le plancher de l'excavation. La rétine semble comme coupée au pourtour de l'ouverture sclératicale interne, car c'est en ce point que la pression morbide a dû porter plus spécialement.

Il va sans dire qu'entre cet état extrême et celui par lequel l'excavation commence, il existe des degrés nombreux auxquels correspondent autant de modifications plus ou moins prononcées, mais, disons-le tout de suite, tous les changements qu'on observe sont uniquement l'effet de la compression ; il n'y a pas trace d'exsudation, et rien ne décèle une altération qui puisse faire supposer l'existence d'une affection idiopathique du nerf, d'une névrite, par exemple, dont l'excavation serait la conséquence. De même, on ne peut constater ni dans la sclérotique, ni dans la gaîne du nerf optique, ni enfin derrière la membrane criblée, dans la continuité même du nerf, aucun changement morbide qui puisse faire regarder l'excavation comme l'effet d'une rétraction exercée sur la papille.

Dans ces derniers temps, l'attention s'est particulièrement portée sur l'état de la sclérotique que l'on croyait être pour beaucoup dans le développement des phénomènes glaucomateux. Ainsi M. Cusco (1) veut avoir trouvé dans l'épaisseur de cette membrane une augmentation qui aurait pour résultat de changer les rapports normaux de la sclérotique et du nerf optique à son point d'émergence. Selon cet auteur, l'inflammation de la sclérotique serait le point de départ du glaucome, et il faudrait chercher dans la rétraction et l'épaississement de son tissu la cause mécanique de tous les symptômes de la compression intra-oculaire, en particulier de l'excavation de la papille. Ces assertions, il faut en convenir, ne se basent sur *aucune* observation anatomique précise, où soient consignées les variations d'épaisseur de la sclérotique, surtout au pourtour du nerf, à l'état normal et à l'état pathologique. Il semblerait, au contraire, ressortir des autopsies exécutées par Henri Müller (2), que la sclérotique s'amincit quelquefois, et la production assez fréquente d'ectasies dans les parties équatoriales du globe, à la suite du glaucome, en serait une nouvelle preuve.

On sait que l'épaisseur de la sclérotique varie suivant les âges, et nous pen-

(1) Voyez la thèse de M. Alfr. Pamard : *Du glaucome*. Paris, 1861.

(2) *Archiv für Ophthalmologie*, t. II, A. 2, p. 20.

sons que le plus ou moins de résistance que cette membrane peut opposer à la distension est de la plus haute importance dans l'étiologie du glaucome ; seulement le rôle que joue ici la sclérotique est purement passif et provient de l'inextensibilité et du défaut d'élasticité de cette membrane. A l'appui de cette opinion, nous citerons une observation fort curieuse recueillie récemment par M. Coccius (1), et dans laquelle les éléments du tissu cellulaire de la sclérotique étaient manifestement, pour la plupart, en voie de dégénérescence graisseuse. L'altération morbide n'atteignait pas la même profondeur sur tous les points de cette membrane : ici elle intéressait les couches externes, là les couches moyennes ou internes; toutefois elle embrassait sur quelques sections toute l'épaisseur de la sclérotique ; d'ailleurs elle s'accusait plus nettement à partir de l'équateur de l'œil jusque dans la membrane criblée même (l'excavation était peu prononcée). Selon M. Coccius, ces changements seraient tout à fait analogues aux métamorphoses graisseuses de la tunique interne des artères, et le dessin qu'il donne ressemble parfaitement à la figure 128 de la *Pathologie cellulaire* de M. Virchow, où se trouve représentée une pareille altération de l'aorte.

Quoique M. Coccius n'ait pu, sur aucun point, constater une hypergenèse antérieure à la dégénérescence graisseuse, et qui permît de ranger cette dernière dans les affections inflammatoires, il n'hésite pas à envisager cette altération comme le résultat d'une inflammation des éléments cellulaires de la sclérotique, et de regarder à tort la rétraction consécutive du tissu sclérotical comme l'origine du glaucome.

Avant d'admettre les conclusions de MM. Cusco et Coccius, nous voudrions qu'on démontrât la nature inflammatoire des changements signalés par ces auteurs, puis la rétraction et l'épaississement de la sclérotique, enfin l'influence immédiate de ces changements une fois admis sur la production du glaucome. Or, jusqu'à présent, rien ne vient éclaircir ces divers points et nous faire reconnaître à la sclérotique le rôle actif qu'on a voulu lui attribuer dans l'affection qui nous occupe.

CONSIDÉRATIONS SUR LA NATURE DU GLAUCOME.

Depuis que l'ophthalmologie est devenue l'objet d'études sérieuses, le glaucome a surtout attiré l'attention des médecins par le caractère insidieux qui lui est propre, et l'on en est encore de nos jours à discuter sur l'origine de cette étrange maladie (2). Avant Brisseau, on n'entendait par glaucome

(1) *Archiv für Ophthalmologie*, t. IX, part. 1.

(2) Consultez, pour l'historique du glaucome, le savant mémoire de M. Sichel *Annales d'oculistique*, t. VI, p. 213, et t. VII, p. 17, et les excellentes monographies de MM. Warnatz (*Ueber das Glaucom*, Leipzig, 1844), et Haffmans (*Archiv für Ophthalmologie*, t. VIII, part. 2, p. 124).

qu'une opacité siégeant dans le champ pupillaire, quelles qu'en fussent d'ailleurs la nature et la teinte.

Brisseau fils (1) (1709) est le premier qui ait attribué à la maladie un autre siége que le cristallin ; il la plaça dans le corps vitré, et la distingua des simples cataractes qu'il reconnut être des opacités du cristallin. Cette opinion, basée en partie sur des recherches anatomiques, reçut un accueil assez favorable des auteurs qui suivirent ; elle fut particulièrement soutenue par Heister (2), par Fontana, Voit, Fabiani, etc., et à une époque assez récente encore, par M. Jüngken. En 1722, Saint-Yves (3) exprima une opinion différente de celle de Brisseau. Il considère le glaucome « comme une espèce d'altération du cristallin survenue après la paralysie des nerfs de la vision, paralysie qui se manifeste d'abord par une dilatation de la prunelle. » L'opinion que Wenzel (4) mit au jour au commencement de ce siècle se rapproche de la précédente. « Ce qu'on nomme glaucome, dit-il, me semble être une véritable maladie du nerf optique, laquelle altération se communique à la rétine qui en est l'expansion. Le cristallin et l'humeur vitrée sont à peu près dans leur état ordinaire. La pupille est immobile et dilatée ; elle laisse voir la couleur blanche et verdâtre de la rétine qui paraît alors comme éclairer la cavité interne du globe. » Weller (5), qui donne de la maladie une description très-fidèle et dénotant un talent d'observation remarquable, range le glaucome parmi les affections du corps vitré et de l'humeur aqueuse. Il dit, en citant Wenzel, « j'ajouterai que le trouble de la transparence du corps vitré lui-même peut n'être, par conséquent, autre chose que le produit de cette altération du nerf optique, c'est pourquoi on pourrait s'occuper de cette maladie au chapitre de l'AMAUROSE... En considérant avec attention, dit-il ailleurs, l'origine et la marche de cette maladie, nous trouvons partout qu'elle débute par des symptômes qui indiquent seulement une affection des nerfs de l'œil ; ce n'est que plus tard qu'on voit l'altération particulière du corps vitré ; enfin, on rencontre quelquefois la plupart des signes qui indiquent une amaurose. » Demours (6) avait, quelques années auparavant, tracé un portrait assez exact du glaucome. Il avait indiqué la chromopsie, la dureté du globe oculaire au toucher, et signalé les attaques qu'il considère, en quelque sorte, comme une apoplexie du globe lui-même ; « mais, dit-il, cette maladie à l'état chronique me paraît ressembler à une amaurose à laquelle se joint une affection dans le système nerveux et dans les systèmes vasculaires sanguin et lymphatique *tant des parties voisines de*

(1) *Traité de la cataracte et du glaucome*. Paris, 1709.
(2) L. Heister, *Tract. de cataracta, glaucomate et amaurosi*. Altorf, 1713, p. 166.
(3) *Traité des maladies des yeux*. Paris, 1722, p. 265.
(4) *Manuel de l'oculistique*. Paris, 1808, p. 321.
(5) *Traité théorique et pratique des maladies des yeux*. Paris, 1828, t. I, p. 346.
(6) *Traité des maladies des yeux*. Paris, 1818, t. I, p. 468.

l'œil que du globe lui-même, et qui est suivie de désorganisation du corps vitré et d'opacité du cristallin. »

Nous voyons ainsi l'opinion de Brisseau se modifier insensiblement, et se transporter sur un terrain tout nouveau, en donnant pour point de départ à la maladie les éléments nerveux qui entrent dans la constitution de l'œil.

Quoique Desmonceaux (1) (1786) ait, avant tous les autres, démontré une altération de la choroïde dans le glaucome, en plaçant toutefois le siége de cette affection dans le corps vitré, Autenrieth (2) (1808) est le premier qui ait vu dans le glaucome une maladie de la choroïde. Après lui, cette opinion fut soutenue avec beaucoup de succès par Canstadt (3) et Sichel (4). La diathèse arthritique, déjà signalée par Beer (5), fut dès lors regardée comme la principale cause déterminante du glaucome. Depuis, la plupart des auteurs, entre autres Lawrence (6), Chelius (7), Schrœder, van der Kolk (8), Arlt (9), se sont rangés à cet avis. Nous citerons encore l'opinion de Middlemore (10) pour qui le glaucome est une phlegmasie de la membrane hyaloïde, *avec augmentation du volume du corps vitré*, phlegmasie à laquelle la choroïde ne participe que secondairement; mais on peut dire que, jusqu'à l'invention de l'ophthalmoscope, ceux qui regardèrent le glaucome comme une choroïdite furent en majorité.

A partir de cette époque, l'étude du glaucome dut recevoir une impulsion toute nouvelle. En effet, bientôt, M. Stellwag (11) se refusa à considérer cette maladie comme une *simple* choroïdite, en s'appuyant sur les cas dans lesquels l'affaiblissement de la vue précède de beaucoup l'apparition des symptômes inflammatoires du côté de la choroïde. Pour lui, la choroïdite doit plutôt être envisagée comme une complication. Les premières recherches ophthalmoscopiques se portèrent sur l'aspect de la papille. M. E. de Jaeger (12)

(1) *Traité des maladies des yeux et des oreilles*. Paris, 1786, t. I, p. 438.

(2) *Versuche für die pract. Heilkunde aus den klinischen Anstalten zu Tübingen*, 1808, t. II, p. 2.

(3) *Ueber Markschwamm des Auges u. amaurotisches Katzenauge*. Würzbourg, 1831. — *Mémoire ophthalmologique sur les obscurcissements du fond de l'œil*. Bruxelles, 1835.

(4) *Traité de l'ophthalmie, la cataracte et l'amaurose*. Paris, 1837, p. 310.

(5) *Lehre der Augenkrankheiten*. Vienne, 1813.

(6) *A Treatise on the Diseases of the eye*. London, 1834.

(7) *Handbuch der Augenheilkunde*, t. II. Stuttgard, 1839.

(8) *Over choroïditis als oorsaak van Glaucoma, verhanddelingen van het heelkundig genootschap ter bevordering der Genees en Heilkunde te*. Amsterdam, 1839.

(9) *Prager Vierteljahrschrift*, 1839.

(10) *Treatise on the Diseases of the eye*. London, 1835, t. II, p. 19.

(11) *Loc. cit.*, t. II, p. 119. Erlangen, 1855.

(12) *Ueber Staar u. Staaroperationen*. Vienne, 1854.

en a donné le premier dessin; la section du nerf y est convexe. Plus tard, M. de Graefe (1) s'est associé à cette manière de voir, et on lui doit la découverte d'un symptôme très-important, la pulsation artérielle spontanée, qu'il rapporte à une *augmentation de la pression intra-oculaire* par suite de laquelle le sang ne peut entrer dans l'œil qu'au moment de la contraction du cœur et de la diastole des artères. A cette époque, M. A. Weber (2) s'occupa de rechercher à quelles illusions on est sujet lorsqu'on examine des parties du fond de l'œil situées dans divers plans. Tout d'abord la dissection lui démontra qu'une portion de la papille, qui, sur l'animal vivant, lui avait semblé bombée, était au contraire excavée. Des travaux ultérieurs permirent à M. de Graefe de reconnaître que dans le glaucome, la papille est excavée et non convexe; mais, ce qui est surtout important, il trouva dans ce phénomène une nouvelle preuve de l'augmentation de la pression intra-oculaire.

Ainsi fut mise en lumière, par des faits irrévocables, cette *augmentation de la tension interne* de l'œil, que déjà Demours et Weller avaient reconnue à la dureté du globe, et que Mackenzie (3) et Middlemore avaient rapportée à une augmentation de volume du corps vitré (4). Il ne s'agissait plus que de trouver la cause de cette exagération de pression et de la combattre énergiquement. Ce dernier problème, M. de Graefe l'a résolu par l'ingénieuse application de l'iridectomie au traitement du glaucome. Quant à la cause même du mal, elle est encore l'objet de vives discussions. Les écoles allemande et anglaise s'accordent à attribuer les phénomènes du glaucome à

(1) *Archiv für Ophthalmologie*, 1854, t. I, part. 1, p. 371.

(2) *Ibidem*, 1855, t. II, part. 1, p. 136.

(3) *Practical Treatise on the Diseases of the eye*, first edit., p. 710. Londres, 1830.

(4) Dans ces derniers temps, l'exagération de la pression interne a été démontrée expérimentalement par M. de Graefe, au moyen d'un petit instrument dont voici la description :

« Il consiste en une tige mobile dans un curseur vertical, et dont la tête soulève un levier dont l'extrémité libre court sur un arc de cercle gradué destiné à en mesurer les excursions. La tige mobile, terminée inférieurement par un petit disque de quelques millimètres, est mise en contact par cette extrémité inférieure perpendiculairement avec l'un des éléments de la surface sclérotiçale, le curseur qui la contient étant d'ailleurs fixé sur deux points d'appui solides pris sur l'orbite et l'os malaire. L'extrémité supérieure de la même tige est retenue par le levier mobile, et si l'on appelle *résistance* la force développée par la réaction du globe oculaire, on dira que cette résistance a sur le levier son point d'application *tout près* du point d'appui du levier, et *entre* celui-ci et la puissance. Cette puissance est représentée par un certain poids normal fixé à l'extrémité libre ou longue branche du levier. D'après cela, l'instrument représente un levier du deuxième genre entre le poids étalon considéré comme puissance et la pression intra-oculaire comme résistance. On comprend aisément qu'une relation proportionnelle puisse être établie par l'expérience entre la puissance et la

une hypersécrétion de sérosité, provenant d'une altération *inflammatoire* du *tractus uvéal* (iris et choroïde). D'un autre côté, l'école hollandaise, tout en admettant l'hypersécrétion et en la rapportant aux mêmes sources, lui refuse une origine *inflammatoire*; elle la regarde comme le résultat d'une altération des nerfs qui présideraient à la sécrétion, et pense que la cause du mal peut aussi siéger hors de l'œil.

La question du glaucome se pose donc actuellement de la façon suivante : Tous les auteurs compétents admettent comme phénomène capital une hypersécrétion de liquide dans la coque oculaire; tous sont forcés d'avouer qu'une pareille hypersécrétion ne peut s'effectuer que par une irritation des nerfs sécréteurs de l'œil (nerfs vaso-moteurs). Le rôle du critique se borne donc actuellement à définir : 1° quels sont les nerfs irrités ; 2° de quelle manière et par quelles causes peuvent être modifiées leurs fonctions ; 3° de rechercher jusqu'à quel point on peut rapporter les différentes manifestations du glaucome aux divers modes d'irritation.

1° Les expériences de M. Wegner (1) ont prouvé que les nerfs vaso-moteurs de l'iris sont exclusivement fournis par le grand sympathique, et que ceux de la choroïde ont très-probablement la même source.

2° Ces mêmes expériences ont démontré directement, au moyen du monomètre, qu'une section du grand sympathique du cou détermine constamment une dilatation des vaisseaux et une diminution de la tension de l'œil. La sécrétion baisse, parce que le sang circule sous une pression moindre dans des vaisseaux élargis et dont les parois sont paralysées (2).

résistance, et qu'on arrive ainsi à exprimer la moyenne réaction du globe, ou la pression normale intra-oculaire, et fournir ainsi une unité pour l'appréciation comparative des réactions normales ou de l'accroissement pathologique de la pression intra-oculaire. Tout en rendant justice à M. de Graefe pour l'initiative de cet appareil, il faut avouer qu'il est tout à fait impropre pour l'expérimentation, et à plus forte raison pour la pratique : MM. Donders et Hamer (*Klinische Monatsbl.*, t. I, p. 502) ont de leur côté cherché, en construisant un tonomètre, à atteindre un plus haut degré de perfection. Mais même avec les modifications sensibles apportées par M. Dor (*Klinische Monatsbl.*, t. V, p. 351), cet instrument ne peut pas encore être vulgarisé. M. Wegner, pour ses expériences (*Archiv für Ophthal.*, t. XII, A. 2, p. 1), a fait construire un manomètre très-délicat, dont on fait communiquer une branche avec la chambre antérieure ; cet appareil est encore d'un maniement tellement difficile, que, de l'aveu de M. Wegner lui-même, on peut s'estimer heureux de réussir une fois sur cinq. On est donc encore forcé d'apprécier la tension de l'œil au moyen du doigt. Mais nous croyons que M. Bowman s'est éloigné du sens pratique qui distingue surtout nos confrères anglais, en voulant faire admettre neuf degrés de tension indiqués de la manière suivante : Tn représente la tension normale ; les degrés supérieurs sont notés Tn? (tension exagérée, mais douteuse), Tn1, Tn2, Tn3 ; les degrés inférieurs sont indiqués — Tn? (diminution douteuse), — Tn1, — Tn2, — Tn3.

(1) *Archiv für Ophthalmologie*, t. XII, part. 2, p. 1.

(2) La réduction dans la tension de l'œil que Cl. Bernard, Donders, etc., ont trouvée

Inversement, il est naturel de supposer que l'irritation du même nerf produira un effet opposé. Ici l'expérimentation est bien plus difficile ; car les moyens que nous possédons pour irriter un nerf sont tellement grossiers, que l'influx nerveux s'épuise immédiatement, et que la paralysie en est la conséquence. Il en est autrement quand une cause morbide agit sur le nerf, alors que les conditions premières de nutrition ne sont pas altérées. On peut alors voir une cause d'irritation se continuer longtemps, et produire ainsi une augmentation considérable dans la sécrétion et la tension de l'œil.

Enfin il faut admettre, suivant les expériences de Wegner et Schiff, que l'irritation des nerfs sensitifs (trijumeaux) peut, par action réflexe sur les filets du sympathique, amener à la fois la contraction vasculaire, une hypersécrétion et une augmentation de tension du globe. Nous pouvons donc rattacher les phénomènes du glaucome à une irritation directe du grand sympathique *dans* l'œil même, à une irritation réflexe partant du trijumeau, soit *dans* l'œil même, soit *en dehors* de cet organe, et enfin à une irritation du grand sympathique *en dehors* de l'œil.

3° Dans le glaucome simple aucun phénomène ne décèle dans l'œil, pendent toute la durée de la maladie, un processus inflammatoire ; il est, à notre avis, permis d'admettre qu'il s'agit ici d'une altération fonctionnelle du grand sympathique en dehors de l'œil. L'intégrité parfaite du globe ne nous autorise pas à y chercher le point de départ de l'irritation qui agit sur le nerf d'une façon *continue*. La pathologie, de son côté, nous montre que l'irritation réflexe du trijumeau, tout à fait en dehors de l'œil, peut déterminer des formes de glaucome simple. Nous rappelons à cet égard les névralgies faciales suivies d'amaurose (avec excavation de la papille), les lésions du nerf sus-orbitaire, etc.

Dans le glaucome inflammatoire chronique, nous voyons apparaître un cortége de symptômes que nous sommes loin d'envisager comme cause première de cette maladie, mais bien comme une conséquence de la résistance anomale que la coque oculaire oppose à la moindre augmentation du contenu de l'œil.

Dans les cas de glaucome aigu (à accès), il paraît plus naturel d'admettre une irritation inflammatoire locale, directe ou réflexe, des filets du grand sympathique qui se distribuent dans le tractus uvéal. Ici encore le défaut d'élasticité de la sclérotique joue un rôle très-important, en ce sens qu'il établit un cercle vicieux pour l'irritation des nerfs ciliaires, qui se trouvent comprimés de plus en plus. C'est à cet excès de résistance qu'il faut rattacher l'apparition du glaucome aigu par accès, car cette résistance, une fois

après la section (paralysie) du trijumeau, s'explique par la lésion simultanée des fibres du grand sympathique qui se rendent au globe de l'œil.

l'hypersécrétion établie, peut déterminer la compression des nerfs sécréteurs jusqu'à l'épuisement ; de là une résolution temporaire.

Nous avons dit que l'irritation des nerfs ciliaires *localisée dans l'œil* est très-probable dans le glaucome aigu ; elle est évidente dans les formes de glaucome consécutif.

Pour soutenir que le point de départ du glaucome aigu a lieu dans l'œil et est réellement de nature inflammatoire, nous ferons remarquer que cette forme est beaucoup plus fréquente chez les femmes (1), prédisposées, comme on le sait, surtout pendant la ménopause, aux maladies du tractus uvéal. La même chose s'observe sur les yeux fortement pigmentés (Israélites).

Étiologie.—Quant à l'étiologie du glaucome, nous avons quelques données constantes :

1° Cette maladie ne se rencontre guère avant la seconde moitié de la vie. Il est bien rare de l'observer chez une personne âgée de moins de trente ans, et même elle n'est pas fréquente de trente à quarante ans (2). C'est principalement parmi les personnes âgées de cinquante à soixante ans que le glaucome fait le plus de victimes, et il devient très-rare après soixante-quinze ans.

2° L'invasion de la maladie coïncide fréquemment chez les femmes avec la cessation des règles ou une irrégularité dans le flux menstruel, et chez les hommes, avec un trouble des fonctions digestives, la suppression d'un flux hémorrhoïdal, etc.

3° Chez un nombre assez considérable de malades, on a pu constater une disposition héréditaire, et nous ne pouvons passer sous silence une remarque de Bénédict (*Traité d'ophthalmologie pratique*, Leipzig, 1825), qui, comme

(1) M. Magawly (Pétersbourg, *Medic. Zeitschr.*, t. VI, p. 193) rapporte que sur environ 2000 malades, il y avait parmi les hommes 3,64 pour 100 d'affections glaucomateuses, tandis que chez les femmes la proportion était de 6,41 pour 100. Le nombre total de ces affections était de 158, dont 10 à forme aiguë pour les femmes et 2 pour les hommes ; un cas à forme chronique simple pour les femmes, et 10 pour les hommes. M. Rydel (*Bericht über die Augenklinik der Wiener Universität*, Wien, 1867) rapporte que sur 79 cas, il y a eu 46 hommes et 33 femmes. Pourtant, en tenant compte du nombre des malades, on voit que la proportion du glaucome était de 6 1/2 pour les hommes et 7 pour les femmes. Après une statistique faite après la 1re édition de notre ouvrage, nous trouvons 82 glaucomes (42 femmes, 50 hommes) sur 7435 malades, ce qui donne 1,10 pour 100. En prenant les sexes à part, nous trouvons : sur 4203 hommes, 1,19 pour 100 ; sur 3232 femmes, 1,3 pour 100.

(2) Une seule fois nous avons opéré une jeune fille de dix-huit ans d'un glaucome inflammatoire chronique ; nous avons eu aussi l'occasion d'énucléer un œil atteint d'un glaucome absolu chez un jeune homme de vingt-cinq ans. Nous avons observé un troisième cas de glaucome aigu sur une personne d'une vingtaine d'années, dans la clinique de notre ami Sichel fils.

Rosas l'a fait plus tard, insiste sur la fréquence du glaucome chez les Israélites. Il faut avouer que ces assertions ne méritent pas d'être traitées avec autant de dédain qu'elles l'ont été jusqu'à présent, et qu'il serait à désirer qu'une statistique étendue vînt éclairer ce point intéressant. C'est ce à quoi tend à arriver M. Rydel (*loc. cit.*), qui a trouvé que dans la statistique de la clinique de Vienne, la proportion relative du glaucome était pour les chrétiens de 5,8 pour 100, et de 13 pour 100 chez les Israélites. Deux fois nous avons vu l'iridectomie devenir nécessaire à une époque très-rapprochée, chez un frère et une sœur israélites.

La plupart des malades pris de glaucome ont les yeux fortement pigmentés (Arlt, Hasner).

Pronostic. — Depuis la merveilleuse découverte de M. de Graefe, le pronostic du glaucome a notablement changé. Il n'y a pas dix ans qu'on regardait encore celui-ci comme l'une des maladies de l'œil les plus désastreuses et les plus rebelles au traitement. Dans la plupart des cas, une cécité absolue était le sort des malades; car il est rare que le glaucome se borne à l'un des yeux. On peut observer, en outre, que les traitements les plus énergiques, comme les déplétions sanguines abondantes, en débilitant le malade, lui étaient plutôt nuisibles qu'utiles, et que les paracentèses pouvaient seules apporter quelque retard dans la marche funeste de la maladie. Enfin, l'iridectomie appliquée au traitement du glaucome apparut comme le salut des malades atteints de cette triste affection.

Malheureusement, bien restreint est le nombre de ceux qui profitent de la découverte de l'ingénieux chirurgien de Berlin, et longtemps encore le pronostic du glaucome restera fort grave. D'un côté, le diagnostic des affections glaucomateuses, surtout des formes chroniques, est quelquefois assez difficile, et il n'est pas rare de constater des méprises fâcheuses, même dans les grands centres de civilisation, à plus forte raison dans les localités où l'échange des connaissances scientifiques s'effectue avec moins de facilité et de rapidité; d'un autre côté, l'exécution de l'iridectomie, surtout dans la période aiguë de la maladie, exige une certaine habileté; elle est loin d'être à la portée de tous les praticiens, comme M. de Graefe l'avait annoncé dans ses premières publications. Ajoutons encore qu'il existe des cas, rares à la vérité, où le glaucome éclate avec tant de violence, que l'iridectomie arrive toujours trop tard, et que cette opération est tout à fait incertaine dans le glaucome chronique simple, ayant pris un certain degré de développement.

Traitement. — Nous passons sous silence les méthodes de traitement général indiquées jusqu'à l'époque où l'exagération de la pression intra-oculaire fut signalée comme le symptôme du glaucome contre lequel il fallait principalement lutter. C'est en Angleterre que, pour la première fois, on a regardé ce symptôme comme la conséquence d'un accroissement du volume du corps vitré, et c'est contre cette augmentation de tension que l'on

pratiquait déjà en 1830 (Mackenzie, Middlemore) les paracentèses sclérotiçales et les instillations belladonées. Les tentatives d'extraction du cristallin dans le glaucome (Wenzel père et fils) partirent d'erreurs de diagnostic bien plutôt que d'intentions motivées.

M. de Graefe, qui s'était attaché d'une manière toute spéciale à mettre en évidence l'exagération de la tension intra-oculaire caractéristique du glaucome, ayant reconnu que l'atropine et les paracentèses réitérées de la chambre antérieure n'aboutissaient à aucun résultat satisfaisant, s'adressa à un moyen plus efficace. Il s'était déjà aperçu des heureux effets de l'iridectomie dans les différentes formes d'irido-choroïdite, mais sans insister sur le mode d'action curative de ce procédé, qui relâche les enveloppes de l'œil en diminuant la tension de ses milieux. D'un autre côté, il savait que l'iridectomie pratiquée sur des yeux relativement sains (leucomes de la cornée) laissait pendant quelque temps ces yeux moins durs au toucher qu'ils ne l'étaient avant l'opération. Il avait encore observé que le relâchement des membranes de l'œil était d'un excellent effet dans les cas d'abcès et d'ulcères de la cornée, et que, sous la même influence, de petites ectasies staphylomateuses se dissipaient assez rapidement. C'est d'après toutes ces observations qu'il tenta, en 1856, d'appliquer l'iridectomie au traitement du glaucome. Les résultats qu'il en obtint furent si satisfaisants, que cette méthode, publiée pour la première fois en 1857 (1), se propagea très-rapidement.

D'abord on opérait de préférence dans les cas de glaucome aigu ou de glaucome inflammatoire chronique, car on ne croyait pas que l'iridectomie pût avoir une influence salutaire contre le glaucome chronique simple, désigné à cette époque sous le nom d'amaurose avec excavation du nerf optique. Dans le glaucome aigu, on remarqua que l'opération amenait une amélioration notable dans la transparence des milieux, et rendait possible l'examen ophthalmoscopique. En même temps, le malade recouvrait sensiblement la vue; la dureté de l'œil au toucher diminuait, et les phénomènes inflammatoires se dissipaient. Ainsi, presque toutes les fois qu'on exécuta l'opération dans la première quinzaine après l'attaque, on obtint un retour complet des fonctions visuelles, alors même que le glaucome n'avait laissé au malade qu'une perception très-vague de la lumière. Lorsqu'on pratiqua l'iridectomie à une époque plus avancée de la maladie, surtout quand l'excavation de la papille et le rétrécissement du champ visuel étaient déjà portés très-loin, on n'eut pas autant à se louer de l'opération.

Dans sa seconde publication (1858), M. de Graefe, tout en insistant sur les excellents résultats de l'iridectomie dans les cas de glaucome aigu, en étendit davantage l'action salutaire aux cas de glaucome chronique inflammatoire; en effet, il avait observé consécutivement à l'opération, non-seu-

(1) *Archiv für Ophthalmologie*, t. III, A. 2, p. 456.

lement un temps d'arrêt dans la maladie, mais une diminution du rétrécissement du champ visuel et de l'excavation de la papille, quoique cette dernière, prenant alors une coloration plus blanche, se rapprochât par son aspect de l'excavation atrophique.

Dans le dernier travail qu'il donna sur cette matière (1862), le chirurgien de Berlin (1) appuya sur les avantages qu'on peut retirer de l'excision de l'iris, même dans les cas de glaucome où tout symptôme inflammatoire fait défaut, variété que nous avons désignée sous le nom de *glaucome chronique simple*.

Quant au manuel opératoire de l'iridectomie, M. de Graefe donna tout d'abord quelques règles, de l'observation desquelles dépend le succès de l'intervention chirurgicale : c'est 1° de comprendre dans la section une large portion de l'iris, et 2° d'exciser cette membrane jusqu'à son bord ciliaire. Dans ce but, il est indispensable de donner à l'ouverture externe de la section, laquelle se fait dans la sclérotique à 1 millimètre ou 1 millimètre et demi de la cornée, une étendue de 6 à 8 millimètres au moins, en sorte que l'ouverture interne, qui doit aboutir exactement à la circonférence de la cornée, offre de 4 à 6 millimètres de longueur.

M. Arlt (2) aime mieux pénétrer au bord même de la cornée, en enfonçant presque perpendiculairement la pointe du couteau dans la chambre antérieur, puis en abaissant rapidement le manche de l'instrument pour lui donner une direction parallèle au plan de l'iris. Cette manière de procéder exige beaucoup d'habileté, et nous n'y voyons pas assez d'avantages pour l'imposer; on peut par la méthode ordinaire empêcher l'enclavement d'une portion de l'iris dans la plaie sclérotical, accident que M. Arlt cherche à prévenir en opérant comme on vient de voir. Il y a plus : on est allé jusqu'à recommander de faciliter pour quelque temps, en favorisant l'enclavement d'une portion de l'iris, le suintement de l'humeur aqueuse à travers la plaie de la sclérotique, pensant que l'action de l'iridectomie consiste justement dans la diminution de pression consécutive à cet écoulement prolongé. Ce procédé opératoire, conseillé par MM. Critchett (3) et Coccius (4), a été assez vite abandonné à cause de l'irritation fâcheuse qui résulte de la présence d'une portion de l'iris entre les lèvres de la plaie.

Nous devons faire connaître les quelques modifications que l'on a récemment introduites dans la pratique de l'iridectomie, modifications qui ont principalement porté sur la nécessité d'exciser une portion de l'iris aussi large que possible.

(1) *Archiv für Ophthalmologie*, t. VIII, A. 2, p. 242.
(2) *Société universelle d'ophthalmologie* (*compte rendu*). Paris, 1861, p. 12.
(3) *Ophthalmic Hospital Reports*, n° 2, p. 50.
(4) *Ueber Glaucom*. Leipzig, 1859.

L'exécution de l'iridectomie rencontre de très-grandes difficultés, quand la chambre antérieure a diminué notablement de profondeur, car on risque alors de blesser la capsule, en portant l'instrument au devant de la pupille fortement dilatée. C'est pour éviter cet accident que M. Pagenstecher (1) conseille de ne couper d'abord qu'un très-petit lambeau de l'iris en n'enfonçant le couteau qu'à une faible profondeur dans la chambre antérieure. On n'agrandit cette nouvelle pupille que lorsque, à la suite de la première opération, la chambre antérieure a suffisamment gagné en capacité pour qu'on puisse, sans danger, y pénétrer plus profondément en portant l'instrument plus loin au devant de la pupille dilatée. Ce conseil, inspiré par une grande expérience, devient néanmoins inutile si l'on a soin d'élargir l'ouverture avec les ciseaux de Critchett ou si l'on fait l'opération d'après la méthode de MM. Frœbelius (2) et Bowman (3), en se servant pour la section du couteau à cataracte ordinaire, ou d'un couteau plus petit, comme celui de M. Frœbelius (fig. 19), ou enfin du couteau àc ataracte de M. de Graefe.

Fig. 16

La précaution indiquée par M. Bowman, et qui consiste à couper le prolapsus iridien en deux temps, avait déjà été proposée par M. Arlt, et nous l'avons exposée page 465 (4).

Un point capital dans l'opération du glaucome est de rendre l'écoulement de l'humeur aqueuse le plus lent possible, soit qu'on emploie le couteau lancéolaire ou le couteau à cataracte. L'issue soudaine de ce liquide et la diminution momentanée de la pression intra-oculaire qui en résulte peuvent causer des apoplexies

(1) *Compte rendu de la Soc. univ. d'ophth.*, 1861, p. 14.

(2) *Archiv für Ophthalmologie*, 1860, t. VII, A. 2, p. 119.

(3) *British med. Journ.*, 11 octobre 1862; *Annales d'oculistique*, t. XLIX, p. 37.

(4) Voici comment M. Bowman pratique la section : « J'exécute l'incision suivant deux méthodes, selon la dimension de la chambre antérieure. Lorsqu'il y a de la place, il vaut mieux employer la lame triangulaire coudée à angle, dont se servent de Graefe et la plupart des chirurgiens. Lorsque j'ai choisi le point où je veux agir, je saisis, avec des pinces convenables, la conjonctive dans le point immédiatement opposé, et je maintiens l'œil sans exercer sur lui ni pression ni traction. J'enfonce alors la lame de manière à la faire pénétrer dans la chambre antérieure au niveau de sa circonférence, et immédiatement au devant de l'attache de l'iris, je la pousse jusqu'à ce que l'ouverture ait une dimension convenable ; s'il en est besoin, j'agrandis cette dernière vers l'un de ses angles, en retirant l'instrument. Lorsque la chambre antérieure est petite, je préfère le moyen que j'employais autrefoi dans tous les cas, c'est-à-dire un couteau à extraction étroit, dont je fais pénétrer la pointe dans une étendue convenable au niveau de la circonférence de la chambre antérieure, en pratiquant une contre-ponction comme dans l'extraction ordinaire. De cette façon, l'instrument évite l'ouverture pupillaire et le cristallin. »

rétiniennes et choroïdiennes considérables qui placent l'œil dans des conditions défavorables au rétablissement de ses fonctions (1). D'un autre côté, si le cristallin se porte avec trop de violence contre la cornée, par suite de l'évacuation de la chambre antérieure, il peut en résulter la rupture de la capsule cristallinienne et le développement d'une cataracte. C'est pour favoriser cet écoulement lent de l'humeur aqueuse que M. de Graefe aime mieux pratiquer l'iridectomie en dedans qu'en haut, quoique ce dernier procédé ait l'avantage de dissimuler l'échancrure de l'iris derrière la paupière supérieure. L'excision faite directement en dehors est assurément la plus facile, et l'on doit s'y tenir lorsqu'on n'a pas une très-grande habitude de ces sortes d'opérations, d'autant plus qu'elle a autant de valeur que l'excision en dedans.

Quant à l'époque à laquelle il est bon d'opérer, on peut en général avancer que l'iridectomie est d'autant plus efficace qu'on tarde moins à s'y résoudre. Les phénomènes inflammatoires, si aigus qu'ils soient, ne sauraient être une raison de temporiser. En effet, l'excision est le meilleur traitement qu'on puisse y opposer, et elle débarrasse le malade des douleurs ciliaires souvent intolérables dont il est tourmenté.

Il ne serait jamais permis de remettre l'opération d'un ou deux jours que si l'état général du sujet avait notablement souffert par suite de l'attaque de glaucome (vomissements incoercibles, vive excitabilité). Encore pensons-nous qu'en pareil cas il vaut mieux administrer l'éther jusqu'à résolution complète, et supprimer la cause de tous les accidents qui ont altéré la santé du malade. Tout retard pourrait être funeste, car on a observé des cas où l'opération exécutée peu de temps après le début de la maladie est restée sans résultat.

Il est d'ailleurs difficile, surtout dans les formes chroniques de glaucome, de préciser les limites auxquelles l'opération offre encore quelques chances de succès (2). On peut établir en règle générale que si la perception de la lumière est perdue depuis un mois, il faut renoncer à intervenir, surtout si la papille est fortement excavée. Néanmoins M. Bowman (3) rapporte qu'une dame âgée de quarante ans, prise de glaucome, ne se soumit à l'opération que trente-cinq jours après avoir perdu toute perception lumineuse; cependant l'iridectomie amena non-seulement la cessation des douleurs,

(1) Nous avons vu, chez une malade qui se débattait beaucoup pendant l'opération, se produire du côté des vaisseaux rétiniens une hémorrhagie tellement forte, que les milieux de l'œil s'étant éclaircis après l'opération, on put constater que toute la moitié inférieure de l'excavation profonde du nerf optique était remplie de sang.

(2) Voy. *Archiv für Ophthalmologie*, t. VIII, A. 2, p. 449.

(3) *Loc. cit.*, p. 32. M. Heymann (*Klin. Monatsbl.*, t. V, p. 148) cite aussi une observation fort curieuse à cet égard. La vue fut rendue par l'iridectomie après une cécité absolue ayant persisté durant quatre semaines.

mais encore un rétablissement de la vision aussi parfait que le permettait une cataracte commençante ; dès le huitième jour, la malade lisait le n° 8 de Jaeger : il faut avouer que M. Bowman n'avait pas constaté par lui-même la perte de la vue dès l'époque indiquée par sa cliente. Dans les formes aiguës de glaucome, on est assez fréquemment porté à pratiquer l'iridectomie, non dans l'espoir de rétablir une fonction à jamais abolie, mais pour débarrasser le malade de douleurs intolérables.

Nous devons dire quelques mots des inconvénients reprochés à l'iridectomie appliquée au traitement du glaucome. On a constaté que l'opération pratiquée sur un œil hâte sur l'autre l'invasion de la maladie. On a vu très-souvent le glaucome, et surtout le glaucome aigu, éclater sur l'œil resté sain peu de jours après l'opération pratiquée sur l'autre, tandis que l'on compte moins d'observations où l'apparition du glaucome se soit, sans intervention chirurgicale préalable, manifestée sur les deux yeux à peu de jours d'intervalle. Toutefois si l'on parcourt les auteurs, on y trouvera qu'il est très-fréquent de voir le glaucome atteindre successivement les deux organes de la vision dans un espace de temps plus ou moins long.

C'est pour cette raison que plusieurs praticiens, Weller entre autres, ont pensé utile de diriger sur l'œil encore intact un traitement préservatif. Du reste la plupart des malades chez lesquels le glaucome affecte le second des yeux très-peu de temps après l'autre, y ont déjà le plus ordinairement présenté quelques symptômes prodromiques (1). On n'a pas observé que dans les formes chroniques du glaucome, l'iridectomie pût agir en même sens que dans les formes aiguës. Quoi qu'il en soit de ces considérations, jamais elles n'empêcheront un praticien de traiter le glaucome par l'iridectomie, mais il sera toujours bon de prévenir le malade ou sa famille de l'éventualité dans laquelle une seconde opération deviendrait indispensable peu après la première.

On a aussi prétendu que l'iridectomie facilitait le développement de la cataracte. Cela s'explique par ce fait qu'il est souvent extrêmement difficile d'exciser, selon l'ancienne méthode, exécutée avec le couteau lancéolaire, un grand lambeau de l'iris, lorsque, comme il arrive dans le cas de glaucome aigu, la chambre antérieure a presque complétement disparu. On blesse en effet facilement, faute de *précautions minutieuses*, la capsule du cristallin : mais si l'on pratique l'iridectomie selon toutes les règles indiquées, on n'a pas à craindre, soit de produire, soit, encore bien moins, d'accélérer la production d'une cataracte.

(1) Notre honoré maître M. Arlt prétend ne jamais avoir vu éclater le glaucome sur l'autre œil peu de temps après l'opération, si celui-ci avait été absolument sain. Nous voulons bien admettre que M. Arlt ait toujours pu constater les prodromes du glaucome, mais il n'en reste pas moins vrai que l'iridectomie hâte l'apparition de la maladie sur l'autre œil.

L'iridectomie a, il faut le reconnaître, un léger défaut dans le mode de cicatrisation qu'affecte la plaie ouverte dans la sclérotique (cicatrisation cystoïde de M. de Graefe). Par suite de la pression qui s'exerce de dedans en dehors sur les bords de l'incision linéaire, la réunion ne se fait pas d'une manière uniforme, mais bien par des faisceaux cicatriciels isolés, rattachés par une pellicule composée de tractus cicatriciels très-fins, recouverts eux-mêmes par la conjonctive. La cicatrice forme donc une sorte de bourrelet que l'humeur aqueuse rompt, dans certains cas, de temps à autre, pour s'infiltrer dans le tissu sous-conjonctival.

Chez un malade, M. de Graefe (1) a vu l'œil se perdre consécutivement à cette cicatrisation vicieuse. Elle survient, en moyenne, vingt fois sur cent opérations de glaucome, et nécessite quelques soins particuliers. Ainsi, lorsque peu après l'opération, la cicatrice manifeste une disposition à se distendre, on doit appliquer plusieurs jours de suite le bandeau compressif sur l'œil malade, puis, ce temps écoulé, mettre ce dernier, avec bien plus de précautions encore que dans les cas ordinaires, dans les meilleures conditions possibles pour éviter la congestion du globe, la rupture de la plaie et l'irritation qui en résulterait pour l'organe. Si tous ces soins étaient impuissants à prévenir l'accident redouté, on tâcherait, selon le conseil de M. de Graefe, de faire l'ablation de la cicatrice, soit avec les ciseaux courbes, soit avec son couteau à cataracte. On n'aura recours à cette petite opération, assez délicate en elle-même, que dans les cas extrêmes, et l'on fera porter le bandeau compressif tout le temps que la cicatrisation mettra à se faire. Les cautérisations à l'aide du nitrate d'argent sont inefficaces et bien plus dangereuses que l'excision de la cicatrice.

Pour remplacer dans le traitement du glaucome l'iridectomie qui produit toujours une légère difformité de l'œil, M. Hancock a imaginé un procédé opératoire qu'il désigne sous le nom de section du muscle ciliaire, et qui a été adopté depuis par plusieurs praticiens (Vose Salomon, Heiberg, Serre d'Alais) (2).

(1) *The Lancet*, 25 févr. 1860 ; *Annales d'oculistique*, t. XLIV, p. 47.

(2) M. Hancock expose son procédé de la manière suivante : « J'introduis un couteau à cataracte à la partie inférieure et externe du bord de la cornée, à l'union de cette membrane avec la sclérotique ; la pointe du couteau est poussée obliquement d'avant en arrière et de haut en bas, jusqu'à ce que les fibres de la sclérotique soient divisées obliquement dans une étendue d'environ un huitième de pouce. Je divise, et le sang s'écoule le long de la lame du couteau. Cette opération est rarement suivie de symptômes fâcheux. Dans un seul cas, j'ai vu survenir un peu d'inflammation, mais qui a promptement disparu. »

L'opération de M. Hancock a subi plusieurs modifications. Ainsi M. le professeur Heiberg (de Christiania) y a introduit un ténotome assez semblable à l'ancienne aiguille à cataracte de de Graefe, ou à celle de M. Ritterich (fig. 20). « Je glisse, dit-il, l'in-

Les expériences faites sur le cadavre prouvent qu'on ne réussit à couper qu'une partie des fibres circulaires et radiées du muscle ciliaire ; aussi l'opération n'agit-elle qu'à la manière des paracentèses, et c'est ainsi qu'elle peut véritablement être salutaire; mais elle n'a ordinairement pas un succès aussi durable que l'iridectomie, et elle ne nous semble pas aussi inoffensive que l'assure M. Hancock.

Il nous paraît pourtant ressortir un enseignement des vives discussions soulevées à l'égard de cette opération parmi nos confrères anglais, c'est qu'il est prouvé, une fois de plus, que de simples paracentèses, opérées au point de jonction de la cornée avec la sclérotique, peuvent, dans certains cas, arrêter définitivement la marche du glaucome. Il ne s'agit pas évidemment, dans l'opération de Hancock, d'une section du muscle ciliaire, mais bien d'un véritable débridement local de la sclérotique. Les explications qu'on a données sur l'action de l'iridectomie dans le glaucome (de Græfe, Bowman, Donders) sont tout à fait insoutenables. On a, à notre avis, beaucoup trop fixé son attention sur l'excision d'un lambeau de l'iris ; on aurait dû la porter davantage sur le mode d'incision de la sclérotique, et insister sur ce fait que l'opération du glaucome devient d'autant moins active, que le rôle de la sclérotique dans l'entretien des phénomènes glaucomateux devient moins important (1).

strument sur l'ongle de mon index gauche, et j'en traverse la lèvre postérieure de la circonférence de la cornée, de telle sorte que les faces de la lame soient tournées l'une vers la cornée, l'autre vers la sclérotique. Une fois l'aiguille enfoncée de 3 à 4 millimètres, j'en porte, par un mouvement de rotation, la pointe vers la sclérotique, en appliquant l'index vers la partie de la sclérotique derrière laquelle doit se trouver la pointe de l'instrument ; puis, retirant *très-lentement* l'aiguille, je coupe le muscle ciliaire avec le tranchant concave, en ayant soin de lui donner, pour le faire sortir plus facilement, la position dans laquelle je l'ai introduit. Il est aisé de suivre avec l'index gauche tous ces mouvements, et d'éviter ainsi une section qui intéresserait toute l'épaisseur de la sclérotique. Si je veux me contenter de couper les fibres circulaires, comme pour le traitement de la myopie, je fais la section perpendiculairement au bord de la cornée, tandis que si je veux couper avec ces dernières les fibres radiées, comme dans le traitement du glaucome, de l'ectasie scléroticale, de l'hydropisie de l'œil, etc., je donne à la section une direction oblique par rapport au bord de la cornée. Parfois, dans des cas de glaucome, j'ai trouvé un avantage manifeste à introduire la pointe de l'aiguille à 2 ou 3 millimètres de distance de la lèvre postérieure du bord de la cornée, et à pratiquer, parallèlement à ce bord, une section de 4 millimètres d'étendue. » (Extrait d'une lettre du professeur Heiberg.)

Fig. 20.

(1) Nous sommes personnellement si bien convaincu de ce fait, que s'il nous était possible de pratiquer une large plaie scléroticale près du bord de la

Comme nous l'avons dit plus haut, l'iridectomie n'est pas à la portée de tous les praticiens, et il est indispensable d'accorder aussi quelque attention au traitement médical (1) du glaucome, afin de permettre au sujet d'attendre, s'il y a lieu, l'opération, sans que le mal fasse trop de progrès.

Avant la découverte de M. de Graefe, on s'accordait à prescrire un traitement antiphlogistique rigoureux, mais on ne tarda pas à s'apercevoir que les déplétions sanguines abondantes exerçaient une influence fâcheuse, en accélérant l'anéantissement de la vue. Cette considération fait sentir la nécessité de bien proportionner l'émission sanguine à l'état des forces du malade, et d'abandonner la saignée générale pour appliquer à la tempe un petit nombre de sangsues que l'on renouvelle de temps à autre, afin d'entretenir un écoulement peu abondant, mais continu de sang.

La morphine à doses élevées rend d'excellents services dans le traitement médical du glaucome; non-seulement, en effet, cet alcaloïde calme les douleurs atroces dont l'attaque glaucomateuse s'accompagne, mais il combat très-efficacement toute congestion sanguine vers les yeux, en rendant le repos au malade. On a dans les injections sous-cutanées un excellent moyen d'administrer ce médicament, dont on peut élever la dose jusqu'à 6 centigrammes par jour, en deux ou trois injections. Pendant ce traitement, il est nécessaire d'éviter soigneusement la constipation, et s'il y a nécessité, on prescrira pour cela quelques doses de calomel.

Mais le rôle du traitement que nous venons de recommander doit se borner là : une fois l'attaque de glaucome transformée en glaucome chronique, il est du devoir du médecin de procurer à son malade les avantages incontestables de l'opération.

Avant de terminer le traitement de cette importante affection, disons un mot des grands avantages que l'on peut attendre d'une médication générale et locale, chez les malades où l'iridectomie n'a réussi qu'à arrêter le glaucome dans sa marche. Ainsi on obtient des effets remarquables en envoyant les opérés prendre quelque temps les eaux minérales qui ont une action spéciale sur les fonctions de la peau et du rein. On peut en dire autant des applications de la sangsue artificielle, répétées de quatre à six fois, à des intervalles de cinq à huit jours, plusieurs semaines après l'opération (2).

cornée, sans qu'il en résultât d'enclavement de l'iris, nous nous abstiendrions complétement de toucher à cette membrane. Mais nous devons dire que le point de jonction de la choroïde avec l'iris est le seul endroit de l'œil où l'on puisse inciser largement la sclérotique sans avoir à craindre ensuite l'interposition d'une partie quelconque après avoir exactement excisé l'iris.

(1) Voyez la thèse de M. Alph. Jaumes, *Du glaucome*. Montpellier, 1861, p. 108.

(2) M. de Graefe a observé des malades dont la vue s'est tellement améliorée à la suite de ce traitement, qu'ils pouvaient lire des caractères de Jaeger de 4 à 5 numéros plus fins que ceux qu'ils lisaient auparavant. Le champ visuel s'était en même temps

Il est surtout indiqué de recourir à ce moyen lorsque, malgré l'opération, le glaucome ne s'est pas arrêté dans son développement et fait encore quelques progrès. Si, en dépit de toutes ces précautions, le glaucome arrive à son terme, et s'il s'y ajoute des épanchements sanguins réitérés dans la cavité de l'œil, le seul moyen de délivrer le malade des douleurs intolérables dont il est alors tourmenté, consiste à pratiquer l'énucléation de l'organe.

Nous avons jusqu'ici, pour éviter toute confusion dans les divisions établies au commencement de ce chapitre, négligé de mentionner les formes de glaucome qui accompagnent certaines maladies de l'œil, et dont nous allons nous occuper maintenant, en les comprenant dans le terme général de :

GLAUCOME CONSÉCUTIF.

Nous avons eu, en parlant des différentes maladies comprises dans le groupe des affections hydrophthalmiques, l'occasion d'insister sur la facilité avec laquelle elles offrent parfois les caractères du glaucome, c'est-à-dire une tension anormale des enveloppes de l'œil, l'exagération de la pression interne et l'excavation du nerf optique. Parmi ces maladies, toutes caractérisées par une hypersécrétion de sérosité dans la cavité de l'œil, citons en première ligne celles qui se compliquent d'une ectasie partielle des enveloppes, comme le staphylôme cornéen, le staphylôme sclérotical antérieur et postérieur consécutif à une scléro-choroïdite. Dans ces maladies, lorsque la résistance des enveloppes dépasse la pression qu'exerce sur elles le produit de l'hypersécrétion, l'effet de cette pression se fait sentir sur la partie la plus faible de la sclérotique; la membrane criblée est refoulée et la papille du nerf optique s'excave. Pendant que ces phénomènes se passent, un doigt exercé révèle au médecin, par le toucher de l'œil, l'excès de tension dont cet organe est le siége.

Il est rare que les différentes inflammations citées plus haut, lorsqu'elles débutent sur de jeunes sujets chez lesquels les enveloppes de l'œil se prêtent encore à la distension, donnent lieu à la compression des nerfs intrinsèques de l'œil. Lorsque, au contraire, ces membranes ont perdu de leur élasticité, dans un âge avancé du sujet, ou par suite d'une altération morbide (dégénérescence graisseuse), la complication dont nous nous occupons devient beaucoup plus redoutable.

L'iritis séreuse et l'irido-choroïdite appartiennent à un second groupe de

légèrement élargi. Sur des malades où une iridectomie n'avait pas réussi à arrêter, dans des cas de glaucome chronique, une atrophie lente et progressive de la papille (quoique l'excavation soit rentrée davantage dans son niveau), nous avons vu à deux reprises l'application de sangsues artificielles être suivie d'effets fâcheux.

maladies dans lesquelles, à côté d'une tendance moins prononcée à la distension partielle de ses enveloppes, l'œil montre une hypersécrétion manifeste et capable de produire la compression de ses nerfs intrinsèques. C'est principalement dans les cas où toute communication s'est interrompue entre les chambres de l'œil, qu'il survient dans la tension des différentes parties de son contenu un défaut d'équilibre par suite duquel les nerfs ciliaires et l'épanouissement du nerf optique sont soumis à une pression anomale, pression d'autant plus fâcheuse que la sclérotique est devenue plus résistante et donne au produit de l'hypersécrétion un point d'appui plus solide.

Enfin, les inflammations traumatiques, en particulier celles qui peuvent résulter de l'opération de la cataracte, et notamment de la discision et de l'abaissement, constituent un troisième et dernier groupe d'altérations susceptibles d'affecter les caractères du glaucome. A la suite de blessures étendues de la capsule, les masses corticales du cristallin se gonflent, et la compression qu'elles exercent suffit pour amener une inflammation de l'iris et de la choroïde. Par suite de ce concours de circonstances et de l'hypersécrétion qui en résulte, la pression intra-oculaire peut augmenter au point de produire tous les accidents propres au glaucome. C'est ainsi que l'on peut observer après la discision ou l'abaissement de la cataracte des inflammations presque identiques avec le glaucome aigu, ou dans d'autres cas, des phlogoses peu différentes du glaucome inflammatoire chronique ou chronique simple.

On pourrait donc, à l'exemple de M. de Graefe, distinguer différentes formes de glaucome consécutif que l'on désignerait par le mot *glaucome*, auquel on ajouterait le nom de la maladie primitive ; on aurait ainssi le *glaucoma consecutivum ex staphylomate*, *ex sclero-choroidite*, *ex iritide*, *ex irido-choroidite*, etc.

Il ne faut pas perdre de vue que le glaucome peut s'observer sur des yeux affectés d'autres maladies, comme la rétinite pigmentaire, la rétinite albuminurique, l'amaurose cérébrale, etc. Lorsque le glaucome chronique simple débute sur un sujet atteint d'amaurose cérébrale, il est souvent très-difficile de faire la part de l'une et de l'autre de ces maladies. Mais nous croyons qu'on aurait bien tort de considérer toujours, avec M. Desmarres (1), le glaucome chronique simple (ancienne amaurose avec excavation du nerf optique de de Graefe) comme une amaurose cérébrale *compliquée* de glaucome. On trouve généralement dans cette forme, comme dans les autres, l'œil dur au toucher, et un examen attentif démontre que les autres symptômes du glaucome inflammatoire aigu ne font pas tous défaut chez quelques malades (trouble périodique très-passager des milieux de l'œil). Il faut donc restreindre considérablement le

(1) *Compte rendu du docteur Galezowski* (*Annales d'oculistique*, t. XLVII, p. 225).

nombre des cas que l'on est en droit de désigner sous le nom de *glaucoma complicatum cum amaurosi cerebrali*. L'aspect nacré de la papille, l'atrophie du tissu du nerf optique, atrophie avancée et sans proportion avec l'excavation de la papille, la diminution notable de l'acuité de la vision centrale, elle-même disproportionnée avec le rétrécissement du champ visuel, tels sont les points principaux qui peuvent servir à établir le diagnostic différentiel.

Quant au traitement du glaucome consécutif, ajoutons que l'iridectomie est le seul moyen rationnel de combattre avec fruit cette grave complication, à moins qu'il ne faille y joindre l'extraction du cristallin dans le cas où, soit une déviation, soit une lésion de cet organe a été la cause déterminante du mal.

ARTICLE III.

CHOROÏDITE ATROPHIQUE (ECTATIQUE).

Les différentes formes qu'il faut ranger dans ce groupe se caractérisent par l'augmentation de volume du corps vitré, par une distension partielle ou totale des enveloppes de l'œil et une atrophie plus ou moins étendue de la choroïde. Les altérations inflammatoires de cette maladie n'ont pas encore été démontrées par l'anatomie pathologique, et l'opinion qui regarde les symptômes inflammatoires et l'atrophie de la choroïde comme la conséquence du tiraillement des enveloppes de l'œil est certainement très-valable.

L'atrophie débute dans la choroïde par les cellules étoilées et pigmentaires de cette membrane, les décolore et les détruit. La chorio-capillaire s'amincit, ses vaisseaux diminuent de calibre ; la couche épithéliale devient irrégulière, perd ses granulations pigmentaires, et finalement disparaît ainsi que la chorio-capillaire elle-même. L'atrophie s'étend et ne laisse bientôt de la choroïde qu'une couche fine et translucide composée essentiellement des éléments cellulo-élastiques de la membrane dont elle est le vestige, et qui, dans la plupart des cas, adhère à la sclérotique, surtout dans les parties où il s'est formé une ectasie. Au niveau de ces points, les restes de la choroïde sont fortement unis à la rétine fréquemment atrophiée elle-même, ce qu'on peut très-facilement vérifier sur une coupe comprenant la rétine, la choroïde et la sclérotique.

En insistant davantage sur les différentes formes de choroïdite ectatique, nous risquerions de tomber dans des répétitions inutiles, car nous avons appuyé sur les caractères qui les distinguent en parlant de la scléro-choroïdite antérieure et de la scléro-choroïdite postérieure. Nous pourrions toutefois nous arrêter à la description d'une variété de choroïdite atrophique

dans laquelle les parties de la choroïde, qui sont le siége de l'altération en question, s'unissent intimement aux parties sus-jacentes de la rétine, et où il survient une exsudation qui, entraînant le pigment choroïdien, le transporte au milieu des éléments de la rétine, double phénomène qui précède une atrophie notable de l'une et de l'autre de ces membranes; mais nous croyons mieux faire en reportant l'étude de cette forme à celle de la rétinite pigmentaire.

ARTICLE IV.

CHOROÏDITE PLASTIQUE (EXSUDATIVE), CHOROÏDITE DISSÉMINÉE.

Considérations générales. — La choroïdite désignée sous le nom de *plastique* (*exsudative*) se caractérise par la présence de produits inflammatoires, c'est-à-dire de masses exsudatives à la surface et quelquefois dans la trame même de la choroïde. L'ophthalmoscope les montre sous forme de taches ou de foyers circonscrits, très-variables dans leur nombre et leur configuration, et fréquemment entremêlés ou encadrés d'amas d'un pigment foncé qui provient d'une hypergenèse limitée de cellules épithéliales fortement pigmentées. Cette choroïdite diffère essentiellement de la forme atrophique, en ce que les produits d'exsudation, peuvent, s'ils n'ont pas été déposés en trop grande abondance, et s'ils n'ont pas séjourné trop longtemps, laisser la choroïde complétement intacte ou à peine modifiée quant au contenu pigmentaire des cellules qui la constituent.

On voit, d'après ce qui précède, que sans la présence de masses exsudatives à la surface de la choroïde (dans les cas assez fréquents où il ne s'est fait aucun exsudat dans la trame de cette membrane), on serait, à une certaine période de la maladie, fortement embarrassé d'en reconnaître le caractère inflammatoire, en se basant uniquement sur les changements anatomiques survenus dans les éléments choroïdiens. Rien d'étonnant donc à ce que dans la choroïdite séreuse et atrophique, où les produits morbides s'épanchent dans le corps vitré, les symptômes anatomiques de phlogose manquent absolument. Disons toutefois que dans la choroïdite plastique et dans la choroïdite séreuse, les produits d'exsudation, lorsqu'ils sont déversés en grande abondance, peuvent en comprimant plus ou moins directement les éléments de la rétine et de la choroïde, manifester leur présence en déterminant l'atrophie de ces membranes, atrophie générale s'il s'agit de la forme séreuse, partielle, au contraire, si les masses exsudatives coagulables sont circonscrites et localisées à la surface de la choroïde, comme il arrive à la choroïdite plastique.

On a donné à cette inflammation le nom de *choroïdite disséminée*,

attendu qu'elle éclate fréquemment sur différents points, en formant des foyers multiples, Nous distinguons de la choroïdite disséminée simple, une variété particulière que l'on rencontre presque exclusivement sur des personnes atteintes de syphilis, et que nous désignons sous le nom de *choroïdite disséminée spécifique*. En outre, nous donnerons une description particulière de la *choroïdite aréolaire* qui nous fournira une transition tout à fait naturelle entre les formes de choroïdite plastique et parenchymateuse.

A. *Choroïdite disséminée simple. — Symptômes anatomiques.* — A l'ophthalmoscope, on découvre dans la choroïde un nombre variable de petites plaques circonscrites ou de points blanchâtres, souvent séparés les uns des autres par des taches de pigment foncé. La forme de ces plaques ou de ces points est irrégulière et sujette à bien des variations. Très-souvent les plaques constituées par la réunion d'un certain nombre des points dont nous venons de parler n'atteignent pas le quart du diamètre de la papille, mais il n'est pas rare non plus d'observer des foyers inflammatoires dont l'étendue dépasse celle de la papille. Leur coloration varie entre un blanc terne et un jaune pâle. Au début de la maladie, les bords de ces plaques se perdent insensiblement dans la partie saine de la choroïde, et ce n'est que quand la choroïdite a persisté quelque temps, que les taches se délimitent plus nettement et s'encadrent pour la plupart d'un pigment foncé. Il est absolument impossible de déterminer, comme le fait M. Liebreich (1), par le simple aspect, si la tache est due à une exsudation située à la surface ou dans la trame même de la choroïde (2). Il n'est souvent même pas aisé de distinguer ces plaques exsudatives, lorsqu'elles proéminent peu, des taches qui résultent, dans l'atrophie partielle du tissu choroïdien, du reflet particulier que la sclérotique envoie à l'œil de l'observateur, ainsi que des altérations inflammatoires siégeant dans la rétine et propres à certaines formes de rétinite.

Pour ce qui est du diagnostic différentiel des masses exsudatives et des plaques atrophiques de la choroïde, on voit que les premières, bornées pour la plupart à la surface de la choroïde, laissent les cellules épithéliales des parties voisines complétement intactes, sinon agrandies et mieux pourvues de pigment qu'à l'état normal, tandis que les secondes montrent dans leur voisinage une altération plus ou moins étendue de la couche épithéliale, dont les cellules ont perdu leur régularité et une partie des granulations pigmentaires qu'elles contenaient, ou même ont entièrement disparu, pendant que leur pigment s'est accumulé en petits amas irrégulièrement

(1) *Atlas d'ophthalmoscopie*, t. IV, fig. 1, p. 7.

(2) Nous croyons même tout à fait impossible de faire cette distinction en examinant de face la choroïde, sous le microscope et avec un grossissement assez fort ; pour savoir si l'exsudation a pénétré dans la trame de cette membrane, il est nécessaire d'y pratiquer des coupes perpendiculaires à sa surface.

disséminés dans la plaque atrophique ou vers ses bords. En outre, les plaques exsudatives n'ont pas ce reflet bleuâtre, ce chatoiement marbré que donne la lumière réfléchie par la sclérotique presque dénudée; elles sont mates et légèrement jaunâtres.

Comme rarement l'atrophie atteint toute l'épaisseur du stroma de la choroïde ; on voit, à mesure que la plaque exsudative se transforme en plaque atrophique, çà et là apparaître un vaisseau choroïdien soustrait préalablement à l'observation par les masses exsudatives qui le recouvraient.

La grande difficulté du diagnostic différentiel dont nous traitons provient de ce que, dans l'évolution de la maladie, les plaques exsudatives peuvent, à la longue, se transformer en plaques atrophiques, en s'encadrant d'un pigment noirâtre et en prenant le reflet particulier signalé plus haut. Dans d'autres cas, les plaques exsudatives ne perdent pas les caractères qui leur sont propres, leurs bords restent confus; peu à peu elles pâlissent et ne révèlent plus leur emplacement que par une teinte un peu moins foncée que celle des parties voisines.

Il n'est pas aussi difficile de discerner les plaques exsudatives de la choroïde des taches de la rétine. Celles-ci offrent une coloration plus éclatante que les premières ; de plus, les dépôts choroïdiens, quoique mal limités, avoisinent des parties de la choroïde relativement assez saines, tandis que les taches de la rétinite sont comme le centre d'un trouble diffus qui se montre fréquemment sous forme de petits points et de stries légères. On peut facilement reconnaître que la rétine est le siége de l'altération que l'on étudie, en remarquant que les vaisseaux rétiniens sont en partie cachés par l'opacification du tissu de la rétine. Ces vaisseaux sont tortueux : tantôt on les voit s'engager et disparaître dans la tache, d'où ils sortent bientôt à l'extrémité opposée ; tantôt on peut les suivre dans tout leur trajet au sein d'une opacité peu prononcée. Il est rare qu'un exsudat de la choroïde soit assez épais pour dévier un vaisseau rétinien de sa direction ; le plus souvent, ce dernier le dépasse sans montrer la moindre altération.

Les taches de la rétine coïncident très-fréquemment avec des apoplexies localisées dans cette membrane et qui affectent la forme de stries allongées, tandis que les épanchements sanguins qu'on rencontre parfois dans la choroïdite disséminée sont arrondis et ne présentent pas, comme les apoplexies rétiniennes, une disposition radiée en rapport avec la direction des fibres nerveuses. On doit encore localiser la maladie dans la choroïde, lorsqu'on découvre au fond de l'œil de petites taches plus ou moins foncées, entremêlées aux foyers inflammatoires et produites par une hypergenèse des cellules pigmentaires ; mais la présence de ces taches noirâtres ne se manifeste le plus souvent que vers la fin de la maladie, lorsque les plaques exsudatives commencent à se transformer en plaques atrophiques, et l'on doit les distinguer soigneusement des dépôts pigmentaires qu'on rencontre dans la

rétine, consécutivement à certaines inflammations de la choroïde, et parfois même à la suite de la choroïdite disséminée. Ces derniers se localisent de préférence suivant le trajet des vaisseaux rétiniens atrophiés.

Au début de la maladie, il est quelquefois possible de distinguer dans la choroïde des plaques d'une couleur rougeâtre, localisées essentiellement dans les parties équatoriales du globe oculaire, et que l'on est porté à attribuer à une simple hypérémie de cette portion de la choroïde. Ces plaques varient suivant les sujets entre le rose et le brun, et il semblerait que cette coloration soit le présage de l'exsudation qui va se faire. Quoi qu'il en soit, ce qu'il y a de certain, c'est que ces plaques ne sont nullement constantes et qu'elles échappent entièrement à l'observation, lorsque les personnes dont on examine les yeux ont le teint et les cheveux foncés, et que les cellules de la couche épithéliale de la choroïde contiennent beaucoup de pigment.

Le siége où se localise la choroïdite disséminée simple est très-variable; mais on peut dire qu'elle occupe de préférence les parties équatoriales du globe oculaire, d'où elle se propage vers le pôle postérieur et la papille du nerf optique. Sous ce rapport, elle diffère donc essentiellement de la choroïdite disséminée spécifique, qui se localise plutôt vers le fond de l'œil.

Lorsque la choroïdite disséminée apparaît brusquement, elle se complique très-fréquemment d'opacités du corps vitré, opacités qui s'y montrent à plusieurs reprises avec des recrudescences et des rémittences manifestes. Le plus souvent il ne s'agit ici que d'un trouble uniforme du corps vitré, et les opacités n'atteignent pas un volume aussi considérable que dans la scléro-choroïdite. Le diagnostic tire parti de la présence de cette altération, signe d'un embarras survenu dans la nutrition des parties affectées, pour placer le siége de l'inflammation dans la choroïde.

Anatomie pathologique. — Jusqu'à présent on n'a eu que très-rarement l'occasion de disséquer des yeux atteints de choroïdite disséminée récente; la plupart des observations recueillies portent sur des cas où la maladie était presque arrivée à son terme, et l'atrophie du tissu très-avancée. Pour en citer un exemple, nous mettons en note une autopsie que M. Arnold Pagenstecher a bien voulu nous communiquer (1).

(1) « Ayant ouvert l'œil d'un homme âgé d'environ quarante ans, mort phthisique, après avoir fait durcir cet organe dans l'alcool, nous vîmes éparpillées sur la totalité du fond de l'œil plusieurs plaques de couleur claire, rondes ou ovales, et entourées d'un cadre foncé ; leurs dimensions étaient fort variables: la plus étendue, large d'environ un demi-centimètre, se trouvait au-dessus et en dehors de la *macula*, tandis que les plus petites ne mesuraient guère que 2 millimètres. Dans toutes ces plaques nous pûmes distinguer un centre clair enveloppé d'une zone dont la coloration d'abord légèrement brune devenait peu à peu plus foncée pour aboutir à une sorte d'anneau noirâtre, qui lui-même se dégradait insensiblement vers les parties voisines. En dehors de ce cadre, on pouvait apercevoir un pointillé de même couleur. Du reste,

Symptômes généraux. — Les troubles visuels sont bien plus accusés dans la choroïdite disséminée à son début que dans les différentes formes de choroïdite atrophique, localisées le plus souvent sur une partie circonscrite de l'œil, comme le staphylôme postérieur, par exemple. Ainsi, dès le début de la maladie, lorsque l'exsudation n'est pas encore très-avancée et lorsqu'il existe, selon toute probabilité, une hypérémie notable de la choroïde, la rétine devient manifestement le siége d'une altération fonctionnelle. Les malades se plaignent d'avoir devant les yeux un nuage plus ou moins épais, sont tourmentés par des opacités fixes ou mobiles dans leur champ visuel (scotomes), et la plupart ne peuvent, tout au moins sans beaucoup de difficultés, lire les caractères fins.

On est étonné, lorsqu'à ce moment on examine l'œil à l'ophthalmoscope, de n'apercevoir que de petits exsudats assez rares, et, dans les cas exceptionnels, les taches rougeâtres que nous avons signalées dans les parties équatoriales du globe. Il va sans dire que les troubles fonctionnels s'aggravent à mesure que les produits d'exsudation deviennent plus abondants, que le corps vitré montre des opacités, et que la compression à laquelle sont soumis les éléments de la rétine augmente.

Ces troubles consistent non-seulement dans l'abolition complète d'une ou de plusieurs parties circonscrites du champ visuel, mais aussi dans un affai-

rien ne montrait que ces plaques fussent en rapport avec les diverses régions des vaisseaux choroïdiens. La plus grande, détachée avec soin pour être l'objet d'un examen plus minutieux, permit de voir la rétine et la choroïde intimement unies, tandis que ces membranes se laissaient facilement décoller dans les parties dont la coloration était restée normale ; de plus, elles se montraient, même à la simple inspection, notablement amincies.

En examinant directement la surface de cette plaque à l'aide d'un grossissement fort, nous découvrîmes dans le centre clair signalé plus haut des traînées de fibres disposées en séries presque parallèles, et qui n'étaient autres que les fibres radiées de la rétine (fibres de H. Müller) altérées et déviées de leur direction. Ces fibres, entre lesquelles se trouvaient interposées, vers le bord de la tache, des masses nucléolaires, vestiges des couches nucléolées, disparaissaient non loin du cadre de la plaque, car à ce niveau elles étaient recouvertes par des amas de cellules pigmentaires de plus en plus nombreuses et foncées. La largeur de cette zone marginale n'était pas uniforme, et mesurait en moyenne la moitié du diamètre de la partie centrale claire. Au delà des altérations que nous venons de décrire, la mosaïque régulière que forme la couche épithéliale de la choroïde était interrompue, çà et là, par des cellules fortement pigmentées.

Sur des sections perpendiculaires comprenant la rétine et la choroïde, on pouvait se rendre compte des dispositions réciproques de ces membranes, et reconnaître avec évidence que l'atrophie dont elles étaient atteintes provenait de la rétraction d'un exsudat épanché en cet endroit. C'était principalement sur des sections passant par le centre même de la plaque qu'il était facile d'apprécier les divers degrés de l'atrophie

blissement général de l'acuité de la vue. Ainsi la vision centrale baisse de plus en plus, en sorte que bientôt les malades ne peuvent plus distinguer que les gros caractères. La présence d'opacités dans le corps vitré contribue beaucoup à cette altération de la vue, ainsi que le trouble de l'humeur aqueuse, qui survient parfois lorsque la choroïdite disséminée se complique d'iritis. Si l'on ne tient pas compte de cette dernière complication, on peut dire que l'aspect extérieur de l'œil n'offre pas de modifications apparentes.

Il n'est pas rare que cet organe décèle au toucher une sensibilité assez marquée et que les malades accusent une tension pénible dans les yeux, surtout pendant la période aiguë de la maladie.

Étiologie. — Les causes de cette forme de choroïdite sont très-peu connues. On la voit se manifester souvent après des maladies graves qui ont entravé la circulation générale. C'est ainsi qu'on l'a observée après la fièvre puerpérale, des hémorrhagies abondantes, etc., et qu'on l'a fréquemment constatée chez des femmes arrivées à l'époque critique. Il en résulte qu'on peut avec quelque raison, comme nous l'avons dit, supposer une certaine corrélation entre les troubles du système utérin et les altérations morbides de la choroïde.

La choroïdite disséminée reconnaît pour cause primitive l'infection syphilitique, dans les deux tiers environ des cas observés ; mais cela est

en question, tandis que vers les bords de la tache les deux membranes offraient presque une épaisseur normale, et qu'un peu plus en dehors on pouvait y distinguer encore les différentes couches qui les constituaient à l'état sain. Vers le centre, les tissus atrophiés s'étaient réduits des quatre cinquièmes ; on n'y pouvait plus reconnaître ni vaisseaux choroïdiens ni cellules pigmentaires. Il ne restait plus de la choroïde qu'une trame mince, transparente, légèrement striée, offrant çà et là quelques débris de cellules pigmentaires. La rétine elle-même ne présentait plus en cet endroit qu'une couche de structure propre, et les fibres entremêlées de nucléoles dont nous avons parlé plus haut ne se montraient qu'à une certaine distance du centre. A mesure que la choroïde regagnait son épaisseur et qu'il y apparaissait des traces des cellules du stroma et de la couche épithéliale altérées ainsi que des vaisseaux, la rétine devenait aussi de plus en plus épaisse, les fibres radiées se redressaient insensiblement, et il devenait possible de distinguer entre elles différentes couches superposées. Dans les points occupés par les agglomérations des cellules épithéliales pigmentaires, les fibres radiées apparaissaient avec leur direction perpendiculaire normale, et les couches constituantes de la rétine se montraient plus nettement, à savoir, en premier lieu, les couches les plus internes, puis bientôt celles des bâtonnets et des cônes.

» Ces changements prouvent qu'à la suite de la rétraction des parties centrales de cette tache les éléments de la rétine s'y étaient altérés et détruits avec ceux de la choroïde ; mais il était impossible de voir dans les différentes couches de ces membranes des signes propres à jeter quelque lumière sur la façon dont l'altération, alors à son terme, y avait débuté. Les autres plaques ressemblaient à celles que nous venons de décrire, et le reste de l'œil n'offrait point de modifications notables. »

surtout vrai lorsqu'elle succède à une iritis ayant récidivé à plusieurs reprises. Parmi ces inflammations de l'iris qui se compliquent aisément de choroïdite disséminée, citons au premier rang les formes plastiques ; celles qui donnent naissance à des produits purulents y prédisposent beaucoup moins.

B. La *choroïdite disséminée spécifique* se localise essentiellement vers le pôle postérieur de l'œil ; les foyers d'exsudation qu'elle détermine se présentent souvent en groupes, ce qui leur donne quelque analogie de figure avec certaines éruptions cutanées ; enfin, il semble que l'inflammation se propage plus facilement vers la rétine que dans les variétés de choroïdite précédemment étudiées. Toutefois, hâtons-nous de le dire, aucun de ces caractères n'est assez tranché pour qu'on puisse de la nature des altérations du fond de l'œil déduire nécessairement la spécificité de l'affection.

Lorsqu'on examine un œil atteint de cette maladie, on la trouve en général localisée vers le pôle postérieur et donnant aux points qu'elle occupe une coloration foncée qui contraste avec celle des parties équatoriales voisines. Bientôt il apparaît au fond de l'œil de petits groupes de taches blanchâtres, circonscrites, séparées les unes des autres par des languettes de tissu foncé. L'arrangement de ces petites taches affecte souvent une certaine régularité ; peu à peu elles se réunissent pour former des plaques blanches, et, à ce moment, il est fort commun de voir les parties équatoriales de la choroïde devenir le siége d'altérations de même espèce. Ce n'est donc qu'à son début que la maladie en question diffère de la choroïdite disséminée ordinaire par la localisation et la disposition des exsudats qu'elle fournit, quoique la configuration propre des taches puisse subsister pendant toute la durée de l'inflammation, ce qui démontre une altération profonde du tissu (infiltration).

Dans certains cas, il est difficile de suivre la choroïdite disséminée spécifique dans ses différentes phases, à cause d'une opacité qui tout d'abord affecte les éléments de la rétine, et cache les troubles de la choroïde, jusqu'au moment où survient l'atrophie des deux membranes. Alors, lorsque la maladie est allée très-loin, le nerf optique lui-même semble participer à l'atrophie de la choroïde et de la rétine, au point que les vaisseaux rétiniens disparaissent presque complétement (1).

La choroïdite disséminée spécifique montre une grande prédisposition à se compliquer de troubles du corps vitré, qui apparaissent spontanément et se dissipent tout aussi vite. Ils peuvent cacher complétement le fond de l'œil, ou du moins le voiler de telle sorte qu'à un examen superficiel on puisse

(1) On trouve un exemple remarquable de cette altération dans l'atlas de M. Liebreich (part. VI, p. 2). — Nous avons montré à notre clinique un cas tout à fait analogue, mais dans lequel les changements morbides de la choroïde étaient encore plus prononcés et l'infiltration pigmentaire de la rétine atrophiée plus manifeste. Le malade, âgé de trente-six ans, avait perdu la vue dans l'espace de deux années.

croire à un défaut de transparence de la rétine. Il est rare que cette forme de choroïdite donne naissance à des opacités floconneuses d'une certaine étendue, ou qu'elle entrave la nutrition du corps vitré jusqu'à le liquéfier considérablement.

Les *symptômes généraux* de la choroïdite disséminée spécifique ne diffèrent pas essentiellement de ceux de la choroïdite disséminée simple. Souvent, au début de l'inflammation, les malades accusent, à différentes reprises, la perception d'un nuage qui ne fait que se montrer et disparaître, et dont la présence leur rend impossible même la lecture de gros caractères. Il est de fait que la maladie, une fois déclarée, altère beaucoup plus la fonction visuelle que la choroïdite disséminée simple ; ce qui s'explique aisément par la localisation des foyers exsudatifs près des parties les plus sensibles de la rétine, en particulier près de la macula, où la compression et l'atrophie consécutive doivent avoir des résultats très-fâcheux.

C. *Choroïdite aréolaire.* — M. Foerster (1) a décrit une variété parti-

Fig. 21.



culière de choroïdite qui doit trouver place ici, vu qu'elle se distingue des deux formes précédemment décrites par une marche spéciale, et que les

(1) *Ophthalm. Beiträge.* Berlin, 1862, p. 97.

altérations anatomiques qu'elle détermine montrent que nos classifications en choroïdite exsudative (plastique) et parenchymateuse sont purement artificielles. La choroïdite aréolaire se caractérise par l'apparition de nombreuses plaques arrondies qui se groupent principalement autour de la macula et de la papille du nerf optique. Les parties intermédiaires forment, par leur aspect sain, un contraste frappant. Nous avons toujours été étonné de la précision avec laquelle se dessinent les contours de la papille dans les yeux atteints de cette curieuse affection, et où celle-ci n'avait pas encore empiété sur l'entrée du nerf optique.

On voit sur la figure 21 que la première forme de plaques est constituée par des petites taches rondes tout à fait foncées, localisées de préférence vers la périphérie, et quelquefois entourées d'une aréole rougeâtre.

La seconde variété de plaques résulte de la transformation des plaques pigmentaires, en ce sens que le centre jaunit et semble repousser de plus en plus vers la périphérie les masses de pigment.

Enfin, dans la troisième variété, les plaques ont, en s'agrandissant davantage ou en se confondant avec d'autres, pris l'aspect de taches atrophiques étendues, bordées parfois par un mince filet de pigment, et parcourues par quelques vaisseaux choroïdiens.

Ce qui caractérise cette variété de choroïdite disséminée, c'est l'intégrité des parties non envahies par la maladie, et, par suite, le peu de troubles fonctionnels qui en résulte, à moins que la macula ne soit le siége de l'altération.

Nous avons, en 1864, soigné une institutrice atteinte d'une choroïdite aréolaire qui présentait l'aspect le plus étrange que nous ayons rencontré. La maladie remontait très-probablement à plus de vingt ans, ce qui n'empêchait pas la malade de lire couramment le numéro 1 de Jæger avec chaque œil. En général, cette maladie, à marche très-lente, produit, par sa localisation dans les parties les plus sensibles de la rétine, des scotomes fixes, dont les malades précisent, en général, assez exactement le siége et l'étendue. Nous donnerons dans une note la description anatomique abrégée d'une pareille plaque, faite par le professeur Aubert (1).

La *marche* et le *pronostic de la choroïdite disséminée*, en général, peuvent présenter des variations notables. Ainsi, si l'état de santé s'améliore sous l'influence d'un traitement approprié, et si la maladie n'a pas encore fait trop de progrès, il est permis d'espérer un rétablissement presque complet. La guérison survenue, c'est à peine si l'irrégularité de la distribution du pigment dans la choroïde peut révéler, à l'examen ophthalmoscopique, l'inflammation récente et la configuration des dépôt produits. Mais il n'en est pas de même

(1) Comme le montre le dessin (fig. 22), la plaque est constituée par un bouton dont la disposition rend assez bien compte des différentes phases qu'elle a parcourues. La *rétine* (*a*) montre au sommet du bouton un creux, de manière qu'elle ne présente ici que

lorsque la choroïdite a persisté quelque temps et amené dans le corps vitré des troubles d'une résorption difficile, et quand le tissu de la choroïde a commencé à s'atrophier, une cécité complète en peut être, dans des cas rares il est vrai, la triste conséquence.

La forme spécifique de la choroïdite disséminée, quoique affectant des parties très-importantes du fond de l'œil, est néanmoins d'un pronostic assez favorable, car elle est susceptible de se dissiper ou au moins de s'arrêter sous l'action d'un traitement antisyphilitique bien dirigé. D'ailleurs, il faut convenir que d'une manière générale, dans la choroïdite disséminée le pronostic est bien moins grave que dans les formes atrophiques signalées plus haut, et permet de compter sur une amélioration de la vue bien plus sensible que dans toute autre inflammation des membranes profondes de l'œil.

Traitement. — Il est de la plus haute importance de rechercher avec un soin extrême la cause déterminante de la maladie, afin d'approprier les prescriptions aux exigences de l'état général du sujet. L'attention devra particulièrement se porter, chez les femmes, sur les fonctions utérines, et

la cinquième partie de son épaisseur. Ce n'est que là où le bouton s'aplatit qu'on voit la membrane nerveuse augmenter d'épaisseur et les couches nucléolaires réapparaître. Au-dessus du sommet droit du bouton, se montre un vaisseau rétinien coupé obliquement. La *choroïde* (*b*), normale en dehors du bouton, a ici une épaisseur cinq fois plus

Fig. 22.

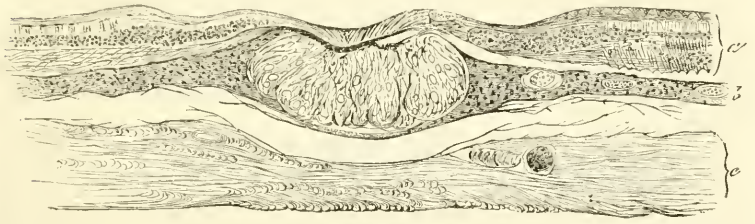

forte qu'habituellement ; ce n'est que vers la circonférence qu'on voit la couche la plus interne de la choroïde être le siége d'un stratum de pigment noir foncé, et composé de cellules pigmentaires. Ce pigment ne s'est pas décoloré comme cela arrive ordinairement dans des yeux conservés dans de l'acide chromique. Du côté opposé au bouton, le stroma choroïdien adhère à la sclérotique ; la *masse néoplasique du bouton ombiliqué* est constituée par un tissu transparent aréolaire et incolore ; le tissu est parcouru par des fibres irrégulières dont les mailles circonscrivent des cavités avec un contenu sans forme arrêtée, renfermant, çà et là, de petits corpuscules (globules de sang, nucléoles de la rétine ?) et des cellules à noyau un peu plus considérables. La sclérotique (*c*) est normale; M. Aubert pense que le tissu indéterminé des boutons choroïdiens, montrant une couche de pigment plus ou moins épaisse sur les parties déclives, se rapproche du tissu colloïde. A mesure que ces boutons grandissent ils sont moins proéminents et la rétine paraît moins atrophiée.

l'on s'appliquera à régulariser autant que possible le flux menstruel par un traitement local (sangsues au col utérin, etc.).

Comme dans la majorité des cas la choroïdite disséminée doit se rapporter à l'infection syphilitique, il faudra le plus souvent recourir aux médicaments indiqués contre les manifestations de cette diathèse. On prescrira donc un emploi méthodique du sublimé ou du protoiodure de mercure; ce traitement sera d'autant plus nécessaire que l'on verra survenir des symptômes d'atrophie dans la choroïde. Si la maladie marche avec beaucoup de rapidité, si le corps vitré se trouble notablement, il faudra s'efforcer de produire un commencement de salivation au moyen de frictions avec l'onguent mercuriel.

Tant que durera le traitement, on aura soin : 1° de faire transpirer les malades plusieurs heures par jour en leur faisant prendre des infusions chaudes; 2° de leur appliquer tous les cinq ou six jours à la tempe la sangsue artificielle de Heurteloup (voy. p. 272). Les dérivatifs cutanés (pédiluves, sinapismes aux jambes, ventouses sèches à la nuque) et les boissons diurétiques seront d'un très-bon effet.

Il est bien entendu que les soins ne devront pas s'arrêter au jour où toute trace d'inflammation aura disparu du côté de la choroïde, car l'état général exige des précautions sans lesquelles il surviendrait facilement des rechutes.

ARTICLE V.

CHOROÏDITE PARENCHYMATEUSE ET SUPPURATIVE.

A. — CHOROÏDITE PARENCHYMATEUSE.

Symptômes anatomiques. — Comme l'iritis parenchymateuse, cette forme de choroïdite montre une tendance particulière à l'hypergenèse des éléments du tissu cellulaire qui la constituent. L'affection peut être plus ou moins circonscrite, ou occuper une certaine étendue de la choroïde; mais dans la plupart des cas, elle cause dès le début une altération notable des fonctions nutritives du corps vitré. Ces changements peuvent, nous venons de le dire, se localiser dans certains points de la choroïde; mais il arrive même que l'inflammation n'intéresse pas toute l'épaisseur des parties malades. Ainsi l'hypergenèse des éléments cellulaires se borne parfois à la couche épithéliale où il se forme des amas plus ou moins épais de cellules épithéliales fortement pigmentées et irrégulières, comme cela s'observe parfois autour des foyers morbides de la choroïdite parenchymateuse; mais dans la majorité des cas, les cellules du tissu cellulaire qui forment en quelque sorte la tunique adventice des vaisseaux adossés à la chorio-capillaire sont le

siége de prédilection de l'altération. L'hypergenèse des éléments cellulaires et l'imbibition séreuse de ces éléments amènent un gonflement considérable des parties affectées de la choroïde, et il va sans dire que la rétine juxtaposée à cette membrane ne saurait demeurer intacte, vu la compression que les produits de nouvelle formation exercent sur elle. Si elle est restée appliquée à la choroïde, elle s'atrophie sensiblement : en cas contraire, elle est détachée de la choroïde par un épanchement séreux ou sanguinolent, et subit des modifications sur lesquelles nous aurons à revenir.

L'examen ophthalmoscopique montre, lorsque la maladie est restée limitée à la couche épithéliale, des plaques noirâtres irrégulières et très-tranchées à cause du pigment foncé contenu dans les cellules épithéliales agglomérées. Les cellules hexagonales voisines de ces plaques ont conservé leur configuration normale. Lorsque ces amas de cellules sont assez développés pour produire une proéminence des parties, la compression de la rétine qui en résulte a sur les fonctions de cette membrane une influence d'autant plus fâcheuse que les altérations se sont localisées plus près du pôle postérieur de l'œil. Une fois que la maladie s'est étendue au delà de la face interne de la choroïde, une partie de cette membrane se soulève bientôt et fait saillie vers le corps vitré, en donnant un reflet particulier appréciable à la simple inspection, dans les cas où la maladie a pris un développement considérable.

Il se forme ainsi, aux dépens de la choroïde, de véritables tumeurs d'une coloration jaune rougeâtre, fréquemment encadrées d'un pigment foncé qui se dégrade, vers les points culminants de la tumeur, en un gris sale. Leur surface est le plus souvent inégale, bosselée, et l'on y aperçoit quelquefois des vaisseaux distendus qui se plongent dans l'épaisseur même de la tumeur où ils disparaissent. Il est tout à fait exceptionnel qu'on puisse, au moyen de l'ophthalmoscope, suivre toutes ces altérations ; car, en général, le trouble du corps vitré ou le décollement rétinien s'oppose à un examen minutieux.

Nous avons plusieurs fois observé une pareille forme de choroïdite parenchymateuse, localisée exclusivement autour de la macula. Les masses néoplasiques s'étaient manifestement accrues dans la rétine en même temps que de nouveaux vaisseaux s'étaient développés à la surface de cette membrane. Cette forme rare concorde avec celle qui a été décrite par quelques auteurs sous le nom de *choroiditis circumscripta*. Nous sommes encore à nous demander comment on envisage ici l'anatomie pathologique, pour croire qu'une *infiltration* choroïdienne peut s'accroître à travers la rétine (*durchwachsen*) de façon à pénétrer dans le corps vitré.

Les élevures de la choroïde sont variables quant au nombre, à l'étendue et à la forme. Elles peuvent atteindre une hauteur considérable et se rapprocher tellement du cristallin qu'elles passent presque toujours pour des

tumeurs de mauvaise nature; alors, dans la plupart des cas, elles sont recouvertes par la rétine devenue le siége d'une dégénérescence graisseuse avancée, ce qui leur donne la coloration jaune qui leur est propre. D'autres fois les parties de la rétine qui les doublent sont tendues et laissent voir par transparence la coloration rouge brunâtre des masses sous-jacentes. Il est bien exceptionnel que les parties superposées de la membrane nerveuse soient perforées ou déchirées, et que le sommet irrégulier des tumeurs proémine dans le corps vitré, comme dans le cas dessiné par M. Liebreich (1). Il est très-probable que les éléments du tissu cellulaire que renferme la rétine prennent part à l'hyperplasie qui caractérise cette forme de choroïdite circonscrite.

Lorsque les élevures de la choroïde se rapprochent davantage de la face postérieure du cristallin, il devient possible d'en étudier les dispositions à l'éclairage oblique. On observe dans la pupille un reflet particulier, variable dans sa nuance, et l'on distingue parfois à l'œil nu les vaisseaux reposant sur le fond gris jaunâtre ou brunâtre qui occupe le sommet des tumeurs choroïdiennes.

Lorsqu'une pareille hypergenèse du tissu choroïdien met un certain temps à se développer et ne s'accompagne que de symptômes inflammatoires faibles, il est encore plus aisé d'en étudier les différentes phases. Dans ces cas, la résorption du corps vitré se fait insensiblement, tandis que si la choroïdite parenchymateuse marche avec rapidité, tout le corps vitré se remplit d'opacités floconneuses qui ne permettent plus de voir du fond de l'œil qu'un reflet verdâtre, dû, le plus souvent, à une partie décollée de la rétine, mais sur l'origine duquel on ne doit se prononcer qu'avec une extrême réserve.

Selon que la choroïdite parenchymateuse a débuté avec plus ou moins de rapidité, l'injection périkératique est plus ou moins prononcée. La turgescence des vaisseaux ciliaires qui s'élargissent visiblement, l'injection et l'œdème du tissu épiscléral peuvent parfois se localiser sur une portion de la sclérotique, de la même façon que dans la scléro-choroïdite antérieure. L'œil devient sensiblement plus dur au toucher; l'humeur aqueuse se trouble légèrement, la chambre antérieure se rétrécit et les mouvements de l'iris se ralentissent. Pendant que ces symptômes inflammatoires gagnent en intensité, les changements signalés plus haut s'opèrent au fond de l'œil en y prenant une extension variable.

Mais on ne saurait dire que la choroïdite parenchymateuse suive toujours

(1) *Atlas d'ophthalmoscopie*, t. VII, fig. 3 (voyez le *Compte rendu de la Société universelle d'ophthalmologie*, 1861, p. 21). Comme l'indique très-judicieusement M. Jacobson (*Arch. für Ophthalm.*, t. X, part. 2, p. 74), il s'agit probablement ici d'une tumeur du nerf optique méconnue par l'auteur qui croit à la *perforation* de la rétine par un *coagulum* (!).

cette marche. Les symptômes inflammatoires peuvent faire complétement défaut; une partie de la rétine se décolle soudainement, et l'œil, au lieu de se ramollir comme il arrive habituellement par suite d'un décollement rétinien, conserve sa tension normale, ou même se durcit; c'est à ce moment que l'inflammation survient, que l'injection périkératique apparaît, et qu'il se produit quelquefois au voisinage de la partie décollée de la rétine des altérations morbides analogues à celles par lesquelles la maladie a débuté. Cet ensemble de symptômes indique que l'on n'a pas affaire à un simple décollement rétinien, mais bien à une choroïdite dont la nature peut rester assez longtemps douteuse. Allons plus loin : les symptômes extérieurs d'inflammation peuvent manquer d'une manière absolue, de sorte que la perte complète de la vue et le reflet particulier que la papille présente engagent seuls le malade ou ses parents à s'adresser au médecin. De pareils faits s'observent spécialement chez les jeunes enfants.

Une fois que la choroïdite parenchymateuse a pris un certain développement, tout en restant limitée sur une partie circonscrite de la choroïde, il est très-difficile de se prononcer sur la nature du mal et de savoir si l'on a ou non affaire à une tumeur maligne. Il faut donc attendre pour préciser le diagnostic qu'on ait suivi quelque temps les phases de la maladie. Toute l'attention doit se porter sur l'agencement des symptômes qu'il ne faut pas confondre, tantôt avec ceux d'un simple décollement rétinien, tantôt, si la tension de l'œil est prononcée et le corps vitré surchargé d'opacités, avec ceux d'un glaucome inflammatoire chronique, enfin, si l'affection a atteint un développement considérable, avec ceux d'une tumeur maligne du fond de l'œil.

L'*anatomie pathologique* signale dans la choroïdite parenchymateuse à peu près les mêmes changements que dans la forme correspondante d'iritis. L'hypergenèse des éléments cellulaires de la choroïde fournit des masses peu consistantes dans lesquelles on peut observer une foule de cellules et de noyaux libres à divers degrés de développement. Les cellules du stroma ne prennent que peu ou point de part à cet endogenèse et on les trouve fréquemment plus ou moins atrophiées ou dégénérées. La rétine, presque entièrement détruite, est enveloppée dans ces produits d'altération; dans d'autres cas, elle est complétement décollée et renferme dans une cavité infundibuliforme, les restes du corps vitré lui-même dégénéré. L'atrophie des parties décollées de la rétine est d'autant plus manifeste que le décollement date de plus loin et que, par suite de la compression exercée sur elle, cette membrane s'est plus repliée sur elle-même.

Tandis que les points les plus rapprochés du pôle postérieur ou des parties équatoriales de la choroïde deviennent ainsi le siége d'une genèse abondante de cellules nouvelles, le muscle ciliaire, les procès ciliaires et l'iris peuvent, au contraire, montrer une atrophie prononcée, par suite de la

compression qu'ils ont subie et consécutivement à la destruction d'un certain nombre de leurs vaisseaux nourriciers. L'iris décoloré et réduit à une bandelette étroite est repoussé par le cristallin chassé en avant et se met presque en contact avec la cornée. Le cristallin lui-même souffre souvent notablement dans sa nutrition, s'opacifie, et l'on y observe fréquemment des dépôts de sels calcaires. La capsule épaissie adhère à la fossette hyaloïde et ne se détache que difficilement des restes du corps vitré refoulés contre elle par les productions néoplasiques.

La terminaison de la maladie dépend de la marche qu'elle prend alors. Il peut se faire que l'inflammation gagne les parties antérieures de la choroïde, le tissu cellulaire du muscle ciliaire et de l'iris, et que la pression intra-oculaire augmente au point d'amener dans la nutrition de la cornée des troubles assez étendus pour que cette membrane s'ulcère et même se perfore largement.

Le cristallin s'échappe alors de l'œil ainsi que les restes du corps vitré ; la rétine et les produits néoplasiques se faisant jour à travers la plaie de la cornée peuvent en imposer pour une tumeur de mauvaise nature. D'un autre côté, à la suite d'hémorrhagies abondantes, consécutives à une perforation brusque et à la suppression d'une tension outrée des enveloppes de l'œil, il survient fréquemment une suppuration prolongée. Peu à peu, les parois de l'œil se rapprochent, il apparaît des bourgeons charnus à l'endroit où la perforation s'est effectuée et l'organe malade s'atrophie. Mais, malgré la perforation, la maladie ne prend pas nécessairement cette tournure ; aussitôt après l'issue du cristallin et des restes du corps vitré, les lèvres de la plaie cornéenne peuvent se rapprocher et se cicatriser assez solidement. Dans ce cas, la phthisie du globe ne se manifeste qu'avec beaucoup de lenteur.

On observe des malades chez lesquels la cornée résiste à l'effort d'une tension excessive, tandis qu'il se fait une ectasie dans une partie circonscrite de la sclérotique, préalablement unie à la choroïde par une inflammation adhésive. Une fois que la distension a atteint un certain degré, les phénomènes inflammatoires diminuent d'intensité, et, quoique, en pareil cas, l'hypergenèse puisse gagner les éléments cellulaires des procès ciliaires et de l'iris, l'œil s'atrophie sans qu'il y ait perforation. Il est extrêmement rare que les masses néoplasiques se fassent jour à travers la sclérotique par les trous destinés au passage des vaisseaux ciliaires antérieurs.

Il semble que, par suite de la compression à laquelle sont soumis un grand nombre de vaisseaux de la choroïde, la chorio-capillaire devienne le siége d'une atrophie qui entraîne bientôt celle de l'œil. On voit diminuer la sérosité dont les agglomérations de cellules nouvelles étaient imbibées, et il en résulte un amoindrissement notable des tumeurs qu'elles constituent. Les cellules nouvelles se ratatinent et tombent en dégénérescence graisseuse.

Lorsqu'on examine, à cette époque, les tumeurs choroïdiennes, on les trouve composées d'une trame cellulaire plus ou moins lâche, renfermant des cellules en voie de dégénérescence graisseuse, une foule de noyaux, du pigment libre, des molécules graisseuses, et souvent une grande quantité de dépôts calcaires et de cristaux de cholestérine. A mesure que la phthisie de l'œil fait des progrès, les produits néoplasiques perdent leur structure propre, pour se changer en masses amorphes épaisses, ayant quelquefois l'apparence de croûtes calcaires.

On croyait autrefois que ces plaques ou croûtes calcaires, qu'on observait le plus souvent dans les yeux atrophiés à la suite de choroïdite plastique ou parenchymateuse, provenaient d'une transformation directe des éléments de la choroïde. MM. Arlt, Stellwag, J. Meyr, etc., ont démontré qu'au contraire elles ne sont, pour la plupart, autre chose que des produits inflammatoires modifiés.

Tandis que ces incrustations ne représentent, en quelque sorte, que les résultats d'une métamorphose régressive, on peut observer à la suite des mêmes formes de choroïdite la transformation des cellules nouvelles en un véritable tissu osseux, renfermant très-nettement des corpuscules osseux (1).

L'altération dont nous parlons occupe indifféremment tous les points de la choroïde ou de l'iris. Ainsi, tantôt on ne rencontre que de fines paillettes de forme variable et irrégulièrement disséminées, tantôt on observe de véritables coques exactement moulées sur le fond de l'œil, portant l'empreinte du nerf optique et même, dans quelques cas, des procès ciliaires. En même temps qu'on remarque ces changements dans la choroïde, on peut voir des altérations assez semblables dans le cristallin, dans la rétine (principalement dans ses vaisseaux), dans les restes du corps vitré, dans la sclérotique, et parfois dans la gaîne du nerf optique.

(1) M. Arnold Pagenstecher (*Archiv*, t. VII, p. 93) a vu aboutir à ces corpuscules des vaisseaux. Cet auteur a de plus signalé, au sein de ce tissu, des traces de substance médullaire, constituées par des cellules adipeuses et de rares vaisseaux remplis en partie de molécules graisseuses. Ces coques ou plaques osseuses ne se développent aux dépens des éléments de nouvelle formation, et en partie de ceux que la choroïde renferme, qu'à la condition qu'une portion de cette membrane ait conservé assez d'intégrité pour donner lieu à une genèse hétérotopique aussi active. Presque toujours, en pareil cas, les couches profondes de la choroïde sont plus ou moins intactes, tandis que la couche épithéliale est détruite ou montre au pourtour des masses osseuses une hypergenèse abondante. La chorio-capillaire manque près des plaques osseuses, et les cellules du stroma sont, surtout au pourtour des produits morbides, le siége d'une hypergenèse prononcée. Malgré les assertions de M. Meyr (*Beiträge zur Augenheilkunde*, Vienne, 1850), il n'est pas jusqu'à présent prouvé que les masses néoplasiques osseuses aient subi préalablement la transformation cartilagineuse.

Symptômes généraux. — Il est aisé de comprendre que ces symptômes doivent varier notablement selon la rapidité avec laquelle marche la maladie et selon l'intensité des phénomènes inflammatoires qui l'accompagnent. Ainsi, lorsque la choroïdite affecte une marche lente, c'est à peine si les malades accusent quelques sensations pénibles de tension dans l'œil et quelques légères douleurs ciliaires. Si, au contraire, le mal fait des progrès rapides, les douleurs deviennent insupportables et ne cessent que quand, par suite de l'exagération produite dans la pression intra-oculaire, les vaisseaux et les nerfs se sont, en grand nombre, atrophiés, ou quand la cornée s'est perforée.

Les troubles de la vue varient eux-mêmes selon le mode de développement de la choroïde; mais il ne faudrait pas chercher une corrélation intime entre ces désordres et les progrès du mal. En effet, le décollement de la rétine et les altérations nutritives du corps vitré peuvent, à une époque peu avancée de la choroïdite, amener une perturbation marquée dans les fonctions de l'œil.

Il est fort rare que, dès le début, les malades ne soient pas tourmentés par des sensations lumineuses fort désagréables, sensations qui proviennent du tiraillement des éléments de la rétine consécutif au soulèvement de la choroïde.

L'*étiologie* de cette forme particulière de choroïdite est très-obscure. Comme l'iritis parenchymateuse, on l'observe relativement assez souvent sur des sujets atteints de syphilis, chez lesquels elle peut s'associer à l'iritis ou débuter dans les parties profondes, pour se propager ensuite dans les parties antérieures de l'œil. Une lésion de cet organe, par exemple, une contusion, peut être une cause de la choroïdite parenchymateuse. Cette affection atteint moins fréquemment les adultes que les enfants débiles ; et c'est dans cette classe de malades que la rapidité avec laquelle elle se développe en impose au médecin, en lui faisant croire qu'il s'agit d'une tumeur carcinomateuse.

Quelques auteurs, en particulier M. Stellwag, prétendent que des inflammations externes chroniques, par exemple, des pustules ayant récidivé souvent et siégeant sur la sclérotique, peuvent amener la choroïdite parenchymateuse. Nous devons avouer qu'il ne nous a jamais été possible de la rapporter à cette cause, et qu'il nous paraît douteux qu'une inflammation épisclérale puisse donner naissance à une pareille inflammation de la choroïde.

On rencontre une forme particulière de choroïdite parenchymateuse avec tendance aux affections neuro-paralytiques dans les cas de méningite cérébro-spinale épidémique, maladie qui a sévi avec une si grande intensité en Allemagne, il y a quelques années. C'est à tort que M. Knapp a voulu donner à cette maladie le nom de *choroïdite sarcomateuse.*

La *marche* de cette choroïdite peut être des plus insidieuses. Ainsi, comme nous l'avons dit, tout symptôme inflammatoire extérieur peut manquer, en sorte que le reflet particulier de la pupille engage seul à examiner l'œil et est un signe évident de la perte définitive de cet organe. D'autres fois, le rétrécissement du champ visuel et une injection périkératique légère signalent le début de cette funeste maladie. Dans un petit nombre de cas, le cortége des symptômes d'une ophthalmie franche accompagne la destruction rapide de l'organe affecté, destruction qui, dans les cas ordinaires, met plusieurs mois ou même quelques années à s'accomplir. Cependant on peut y observer des temps d'arrêt succédant à des poussées inflammatoires.

On n'a guère d'exemples que la choroïdite parenchymateuse, une fois bien déclarée, et ayant pris une étendue considérable, se soit terminée par la guérison. Presque toujours l'œil devient alors phthisique, soit que la suppuration survienne, soit que l'organe s'atrophie lentement. Dans ce dernier cas, la cornée se réduit suivant tous ses diamètres, mais conserve souvent une transparence parfaite. Le cristallin peut aussi rester transparent pendant un temps fort long, et lorsqu'il s'opacifie, on y découvre fréquemment des dépôts calcaires et des cataractes capsulaires. La pupille est, en général, irrégulièrement dilatée, et l'iris, plus ou moins atrophié, adhère par son bord pupillaire à la capsule. Il ne reste que des traces du corps vitré, et ces restes sont appliqués contre la fossette hyaloïde à laquelle viennent s'adosser les plis de la rétine décollée. Si l'atrophie de l'œil a mis beaucoup de temps à s'effectuer, la rétine est réduite à une trame mince de tissu cellulaire.

L'œil peut rester dans cet état des années entières, tandis que, chez certains sujets, et probablement par suite du déplacement des masses calcaires ou osseuses (résultant assez facilement d'une contusion de l'œil) et par suite d'hémorrhagies survenues aux dépens des derniers vaisseaux de la choroïde, on peut voir un œil à demi atrophié se prendre d'une nouvelle inflammation. Alors reparaissent des douleurs ciliaires intenses, et il peut se manifester dans l'œil sain des symptômes d'irritation sympathique désespérants pour le malade.

Exceptionnellement, on a vu que des yeux montrant déjà des signes manifestes de phthisie à la suite de choroïdite parenchymateuse, deviennent à cette époque le siége du développement d'une tumeur maligne (mélano-sarcome). En pareil cas, on voit donc un œil rapetissé devenir excessivement douloureux et présenter les signes nouveaux d'une tension exagérée. Il nous répugne, en nous basant sur l'enseignement donné par l'anatomie pathologique générale, d'admettre avec M. de Graefe (1) qu'une pareille tumeur ait pu, à une période peu avancée de son développement, déterminer une phthisie « temporaire » de l'œil, par suite d'une inflammation plastique.

(1) *Archiv für Ophthalmologie*, t. XII, part. 2, p. 237.

B. — CHOROÏDITE SUPPURATIVE.

Anatomie pathologique. — Cette forme de choroïdite ne diffère de la précédente que par une évolution plus rapide. Le trait principal de la maladie consiste dans une hypergenèse très-active des éléments du tissu cellulaire de la choroïde, qui, au lieu de donner naissance à du tissu cellulaire néoplasique, à la vérité peu durable et destiné à s'atrophier bientôt, ne fournit guère que des cellules de pus. Comme dans la choroïdite parenchymateuse, c'est en particulier, d'après les recherches de M. Schweigger (1), des éléments du tissu cellulaire assez abondant qui entoure les vaisseaux choroïdiens les plus voisins de la chorio-capillaire que naissent les globules de pus. Ils s'accumulent donc surtout le long de ces vaisseaux, en sorte que la maladie débute dans les couches les plus internes de la choroïde et n'atteint la *lamina fusca* qu'au bout d'un certain temps. On comprend ainsi que cette maladie, par la façon dont elle se localise, doive surtout affecter la chorio-capillaire, et puisse, par la rétraction cicatricielle consécutive, même s'il survient un temps d'arrêt dans la production des éléments de pus, entraîner l'atrophie de la chorio-capillaire et finalement celle de l'œil.

La production des globules de pus dans les éléments du tissu cellulaire de la choroïde se complique de deux ordres de faits distincts : *a.* d'une altération concomitante des autres éléments cellulaires de la choroïde; *b.* d'une transsudation de sérosité à la surface et dans le parenchyme de cette membrane.

a. Les changements qu'on observe dans les cellules étoilées et pigmentaires (pl. II, fig. 3) se rapportent bien moins à une endogenèse de cellules qu'à une atrophie par dégénérescence graisseuse. D'autres fois, le pigment que ces cellules contiennent se détruit, elles se ratatinent, deviennent très-transparentes et disparaissent. Enfin, chez certains sujets, elles conservent à peu près leur intégrité et renferment une quantité notable d'un pigment très-foncé. On peut en dire autant de la couche des cellules pigmentaires hexagonales. Le plus souvent elles perdent leur forme régulière ainsi que leur pigment et constituent des plaques tout à fait transparentes ; tandis que dans d'autres cas, comme dans la choroïdite parenchymateuse, elles semblent le siége d'une hypergenèse très-active et forment des amas de cellules fortement pigmentées, ovalaires et dont les agglomérations peuvent faire relief sur la choroïde.

b. A propos de la choroïdite parenchymateuse, nous avons insisté sur ce fait, que la formation en masse de nouvelles cellules se complique aisément

(1) *Archiv für Ophthalmologie*, t. V, part. 2, p. 216, et t. IX, part. 1, p. 193.

d'une transsudation séreuse assez abondante au sein des produits néoplasiques et dans leur voisinage. Ce phénomène est bien plus tranché dans la choroïdite suppurative; ici, en effet, il s'opère à la surface de la choroïde une exsudation séreuse qui peut, en un temps très-limité, amener un décollement complet de la rétine (choroïdite de la méningite cérébro-spinale). D'un autre côté, on peut observer la même transsudation de sérosité et de produits coagulables dans le parenchyme même de la choroïde, dont les différentes couches se soulèvent alors sous forme de bosselures, sans que pour cela la rétine se détache.

Tandis que ces changements s'effectuent dans la choroïde, le corps vitré se trouble sensiblement, et bientôt, si la maladie a pris beaucoup d'extension et marche avec rapidité, il s'infiltre de globules de pus, perd peu à peu sa structure normale en prenant part à la pyogenèse, et, dans les cas extrêmes, n'offre plus qu'une masse purulente épaisse.

La rétine est ordinairement vouée à une destruction plus ou moins complète, surtout lorsqu'elle s'est détachée en totalité et est fortement repliée sur elle-même.

La choroïdite suppurative peut rester circonscrite dans quelques cas exceptionnels; mais généralement elle éclate sur différents points à la fois, gagne une étendue notable de la choroïde, amène dans le tissu iridien des changements analogues à ceux que nous venons de décrire, et se termine par la destruction de l'œil.

Symptômes anatomiques. — Pour qu'il soit possible de diagnostiquer une choroïdite suppurative, il est nécessaire qu'on ait sous les yeux l'ensemble des symptômes dont cette inflammation s'accompagne, car on ne saurait pour cela s'adresser à l'examen ophthalmoscopique. Ainsi, il est encore bien plus difficile de démontrer directement la maladie sur le vivant, qu'il ne l'a été pour la choroïdite parenchymateuse, sauf toutefois dans les cas où, consécutivement à une blessure étendue de la sclérotique et de la choroïde (violente contusion), on voit le pus s'échapper de l'intérieur de l'œil, ainsi qu'il arrive encore lorsque l'inflammation a fini par perforer la cornée.

La maladie débute, en général, comme une ophthalmie aiguë, et comme elle marche habituellement avec beaucoup de rapidité, elle gagne bientôt les parties antérieures de la choroïde et de l'iris ; l'humeur aqueuse se trouble, la chambre antérieure diminue de capacité, le bord de la pupille se fixe au cristallin; bientôt il se fait dans la chambre antérieure des collections purulentes abondantes, et la cornée entravée dans sa nutrition s'opacifie et entre en suppuration. Le tissu épiscléral est fortement injecté et tuméfié, et la conjonctive qui le recouvre est hypérémiée et imbibée de sérosité (*chemosis*). Les paupières participent plus ou moins à cet œdème. Par suite du gonflement du tissu cellulaire qui double la capsule de Ténon, le globe de l'œil

proémine un peu en avant. Il est dur et très-sensible au toucher. Le chémosis et la coloration foncée de l'injection pourraient en imposer à un observateur inattentif pour les premiers symptômes d'une ophthalmie purulente très-intense; mais l'absence de gonflement dans la conjonctive qui recouvre les tarses, le manque de sécrétion morbide et l'abolition complète de la vue qui peut exister dès cette époque, suffisent pour prévenir une pareille méprise. Bientôt les désordres qui se manifestent dans les fonctions de l'iris, les accumulations purulentes qui se font dans la chambre antérieure, et l'extension du mal à la cornée elle-même, enlèvent tous les doutes qui pourraient rester au médecin sur la nature de l'inflammation.

Symptômes généraux et marche de la maladie. — Comme nous l'avons dit, la choroïdite suppurative affecte presque toujours une marche très-rapide. Les douleurs de plus en plus vives qui occupent l'œil, la région susorbitaire et toute la moitié du crâne, tourmentent le malade. Dans un temps très-court, la vue se perd complétement du côté atteint, pendant que les malades sont constamment sujets à des sensations lumineuses subjectives fort pénibles. Les désordres fonctionnels sont dus essentiellement à l'œdème de la rétine et au trouble du corps vitré. A mesure que la suppuration augmente dans l'organe affecté, la tension des enveloppes de l'œil va croissant, et les douleurs deviennent insupportables. Aussi l'organisme ne tarde pas à en éprouver le contre-coup. Il survient une fièvre violente qui s'accompagne d'une anorexie complète, et chez certains sujets, de vomissements opiniâtres. La choroïdite atteint en peu de jours son summum d'intensité, et les malades ne sont débarrassés de leurs tourments que lorsque, à la suite de la suppuration et de la perforation de la cornée, une portion du contenu du globe et des produits inflammatoires s'est épanchée au dehors.

Il est bien plus rare de voir la sclérotique perforée à la suite de cette inflammation suppurative généralisée (*panophthalmitis*), et si l'on observe ce mode de terminaison, l'ouverture se fait de préférence à l'insertion des muscles droits, comme nous avons pu le constater dans un cas de choroïdite suppurative consécutive à une extraction de cataracte, cas analogue à celui que cite M. Arlt.

Heureusement la choroïdite suppurative ne montre pas toujours autant de violence dans l'ensemble de ses symptômes, surtout lorsqu'elle s'est localisée dans une partie circonscrite de la choroïde. Alors l'injection et le gonflement du tissu épiscléral sont peu accusés, la tension de l'œil est presque normale, et loin que la cornée se perfore, l'œil s'atrophie insensiblement sans que le pus se soit fait jour au dehors.

Étiologie. — La plupart des cas de choroïdite suppurative se rapportent à des blessures de l'œil, soit que la choroïde ait été contusionnée, soit qu'elle ait été directement atteinte par le corps vulnérant. Ainsi, on voit fréquemment éclater cette choroïde après la pénétration d'un corps étran-

ger dans l'œil (morceau de capsule), ou après le déplacement du cristallin (abaissement, commotion de l'œil). Le cristallin joue alors le rôle d'un corps étranger. La présence d'un cysticerque, assez rarement observée, il est vrai, dans les parties profondes de l'œil, peut donner lieu aux mêmes accidents.

La prédisposition que certains sujets semblent offrir aux inflammations suppuratives en général tient, dans l'étiologie de cette maladie, une place importante. Ainsi, on peut la voir se manifester après une simple blessure, une piqûre de la cornée, après une perforation de cette membrane, préalablement ulcérée, ou enfin, après des blessures chirurgicales. La maladie survient d'autant plus facilement que la circulation de la choroïde et la constitution de ses éléments ont été plus profondément modifiées par des inflammations antérieures. C'est ce que prouve la facilité avec laquelle la choroïdite éclate sur des yeux opérés de staphylôme ou qui ont été pendant longtemps le siége d'une fistule cornéenne. Ainsi, la choroïdite suppurative s'observe souvent après l'excision d'une petite portion d'un staphylôme sclérotical, surtout si l'on n'a pas pris la précaution d'appliquer une ligature.

La même inflammation peut être la conséquence de maladies graves de la conjonctive qui ont notablement intéressé le tissu épiscléral, et se sont compliquées d'une perforation. En pareil cas, la choroïdite peut éclater sans que l'inflammation externe ait préalablement gagné l'iris.

Fréquemment, la choroïdite suppurative a été observée comme symptôme de métastase dans la pyohémie, principalement dans les fièvres puerpérales graves et la phlébite des veines ombilicales du nouveau-né (embolie). Elle se rencontre moins facilement dans l'infection purulente qui résulte d'une suppuration étendue ou d'une carie osseuse. Enfin, la choroïdite suppurative complique parfois les fièvres paludéennes, la fièvre typhoïde, la méningite cérébro-spinale et la pustule maligne. Dans ces cas, la terminaison de la maladie est le plus souvent fatale.

Traitement de la choroïdite parenchymateuse et suppurative. — Il va sans dire que le traitement de ces affections ne peut être que prophylactique et ne peut être dirigé que contre les symptômes. Si elles reconnaissent une cause traumatique, cause qui continue à entretenir l'irritation de l'organe malade, il faut la supprimer le plus promptement et le plus complétement possible (s'il s'agit, par exemple, d'un corps étranger introduit dans l'œil, d'un cristallin luxé, etc.).

Au début de la maladie, on doit faire tous ses efforts pour l'entraver dans sa marche : la méthode qui, en pareille circonstance, a donné le plus de bons résultats, consiste à administrer le mercure à haute dose, en sorte d'amener très-vite les premiers symptômes d'intoxication (salivation). Qu'il nous suffise de dire qu'il ne faut pas songer à user de ce moyen lorsque la

maladie a déjà fait des progrès étendus, lorsque la vue est abolie depuis quelque temps, et que l'état général du sujet repousse un traitement aussi énergique.

De même, ce n'est qu'au moment de l'invasion du mal qu'il est permis d'en combattre les symptômes inflammatoires excessifs, en posant à la tempe un certain nombre de sangsues pour en obtenir une émission locale continue, et en appliquant sur l'œil affecté des compresses froides ou glacées. Si la maladie est avancée, si des masses purulentes ont apparu dans la chambre antérieure, et si la tension de l'œil a considérablement augmenté, il faut tâcher de remédier aux violentes douleurs qui accompagnent ces phénomènes par des paracentèses réitérées, ou, si cela est insuffisant, par l'excision d'une large portion de l'iris, opération très-propre à diminuer notablement, en pareille circonstance, la tension excessive des enveloppes de l'œil.

Dans beaucoup de cas où la suppuration est devenue manifeste, on procure un soulagement très-sensible en prescrivant l'emploi continu de compresses chaudes ou de cataplasmes. Les narcotiques sont d'un excellent effet pour calmer les douleurs et l'excitation du malade, et les injections sous-cutanées de morphine au pourtour de l'œil remplissent parfaitement cette indication.

Lorsque la suppuration s'est étendue à tout le tractus uvéal en s'accompagnant d'une tension énorme des enveloppes de l'œil, lorsqu'une fois on a perdu jusqu'à l'espoir de conserver l'aspect extérieur de cet organe, il faut, pour mettre fin aux souffrances atroces qui résultent de cet état, recourir tout de suite à une large paracentèse de la sclérotique, pour donner issue à une portion considérable du contenu de l'œil. Il faut s'abstenir de l'énucléation de l'œil par le procédé de Bonnet. En effet, par l'énucléation on met promptement un terme aux tourments du malade, en même temps qu'on lui assure une guérison rapide; mais l'opération pratiquée dans de pareilles conditions n'est pas exempte de sérieux dangers (méningite suppurative); en fendant la sclérotique, on doit s'attendre à une suppuration longue et pénible; mais cet inconvénient est en partie compensé par les avantages qui consistent à laisser dans l'orbite un moignon plus apte à recevoir un œil artificiel. On ne devra pourtant pas hésiter un seul instant à pratiquer l'énucléation d'après la méthode de Bonnet, si l'état général du malade donne à supposer qu'une suppuration prolongée pourrait lui être funeste, et s'il a pénétré dans l'organe malade un corps étranger dont la présence fasse craindre une inflammation sympathique de l'œil resté sain jusque-là.

On réussit souvent, si l'on traite à temps ces formes de choroïdite, au moyen du mercure, des paracentèses réitérées et de l'iridectomie, à enrayer la marche de la maladie, et sinon à conserver les fonctions de l'organe malade (ce qui n'est possible que lorsque l'affection est restée très-limitée), du

moins à provoquer une atrophie lente et modérée, telle que la configuration de l'œil n'en souffre pas trop, et que le malade ne soit pas forcé d'avoir recours à la prothèse oculaire.

Pendant toute la durée du traitement, on aura soin d'éloigner du malade toute cause capable de lui congestionner la tête : on le fera coucher dans une pièce sombre, et, le mettant à un régime sévère, on surveillera attentivement son état général, principalement dans les cas où l'on aura affaire à une choroïdite suppurative symptomatique.

ARTICLE VI.

BLESSURES DE LA CHOROÏDE, APOPLEXIES, DÉCOLLEMENT.

Les *blessures* qu'on a pu constater dans la choroïde sont de deux sortes : les unes s'accompagnent d'une lésion de l'enveloppe externe ; les autres sont le résultat d'une contusion, et n'ont pu être reconnues que dans ces derniers temps. A propos des ruptures de la sclérotique, nous avons dit qu'il était extrêmement rare de les observer dans les régions où la capsule de Tenon et les insertions tendineuses des muscles doublent la sclérotique, membrane elle-même assez résistante : mais, en pareil cas, la violence qui n'a pas été suffisante pour amener la déchirure de l'enveloppe fibreuse peut avoir déterminé celle des membranes qui la tapissent intérieurement ; on a signalé des cas (de Graefe (1) et de Ammon (2) en ont observé) où cette déchirure s'est bornée à la choroïde. En effet, la réunion de cette dernière avec la sclérotique est bien plus intime que celle qu'elle contracte avec la rétine.

Aussitôt après l'accident, il n'est guère possible de constater les altérations de la choroïde, à cause du sang épanché à sa surface ; mais au bout de quelques semaines, les produits de l'hémorrhagie se résorbent et l'on peut aisément voir la déchirure de la choroïde sous forme d'une bandelette nacrée, blanchâtre, due au reflet de la sclérotique et fréquemment encadrée d'un bord foncé résultant d'anciennes apoplexies. Si la rétine n'a pas été comprise dans la déchirure, on s'en aperçoit sans peine par ce fait qu'il est possible de poursuivre les vaisseaux rétiniens au delà de l'espace où la choroïde fait défaut.

Lorsqu'à la suite d'une blessure faite par un instrument tranchant, la sclérotique est seule intéressée et offre une ouverture béante due à la rétraction du tissu sclérotical, la choroïde ne fait que très-exceptionnellement hernie au dehors. Le plus souvent elle se rompt, et les lambeaux entraînés

(1) *Archiv für Ophthalmologie*, t. I, A. 1, p. 402.
(2) *Ibid.*, t. I, A. 2, p. 120.

hors de l'œil par le corps vitré qui s'échappe peuvent être le siége d'une hémorrhagie très-abondante.

Les *apoplexies* de la choroïde sont assez fréquentes. Elles varient de siége et d'étendue. On les rencontre tantôt entre la sclérotique et la choroïde, dans le tissu lâche qu'on a décrit sous le nom de *lamina fusca*, tantôt à la surface interne de la choroïde, où elles peuvent soulever la lame élastique, la déchirer, pénétrer alors dans la rétine, la détacher ou même la perforer. Il semble que l'endroit où l'hémorrhagie s'effectue ait une grande influence sur la direction que prend le sang épanché. Ainsi, si une apoplexie se fait vers l'*ora serrata*, où la rétine offre très-peu d'épaisseur, celle-ci se laisse plus aisément perforer que si l'accident intéresse des parties voisines de la papille où cette membrane se prête mieux au décollement.

Le sang peut-il traverser la rétine pour s'épancher dans le corps vitré? Ce fait, révoqué en doute par quelques auteurs, est aujourd'hui parfaitement acquis à la science. M. Esmarch (1) rapporte à l'appui de cette assertion une observation fort curieuse. Le sang avait perforé la rétine en dedans et en bas de la macula, il formait un appendice conique d'une coloration rouge foncé, dont le pédicule était entouré d'un anneau rouge clair provenant très-probablement d'une apoplexie choroïdienne, et le tout ressemblait parfaitement à une langue tirée entre deux lèvres rouges. On put suivre la résorption progressive de cette masse coagulée, et il n'en resta finalement qu'une petite tache noirâtre, mal limitée, de la grandeur d'une tête d'épingle, située dans la choroïde, tandis que la rétine ne laissait voir aucune altération.

Les apoplexies de la choroïde forment des taches rondes, irrégulières, variant du jaune clair au rouge foncé, et elles diffèrent par leur configuration des épanchements sanguins situés dans les couches les plus internes de la rétine qui affectent souvent une forme striée en rapport avec la direction des fibres nerveuses. Mais ce caractère différentiel ne regarde point les apoplexies étendues de la rétine qui, après avoir pénétré toutes les couches de cette membrane, s'épanouissent à la surface de la choroïde où elles offrent la même disposition que les apoplexies choroïdiennes. Les rapports des foyers apoplectiques avec les vaisseaux rétiniens peuvent seuls, dans certains cas, permettre de les distinguer quant à leur siége.

L'influence fâcheuse que ces épanchements sanguins exercent sur les fonctions de la rétine dépend de leur emplacement, de leur étendue et de la rapidité avec laquelle l'hémorrhagie s'est produite. Celle-ci peut être entretenue par des troubles circulatoires qui s'opposent à la résorption des épanchements ou la retardent, et par la destruction d'un certain nombre d'éléments de la rétine consécutive à l'apoplexie. Si l'hémorrhagie s'est pro-

(1) *Archiv für Ophthalmologie*, t. IV, A. 1, p. 350.

duite rapidement, elle favorise la destruction des couches les plus internes de la choroïde et les plus externes de la rétine, car il semble que ces épanchements aient bien moins de tendance à se propager vers la sclérotique. Si le sang s'est épanché avec lenteur et en petite quantité, la destruction signalée n'est pas autant à craindre; après la résorption du sang, les apoplexies choroïdiennes laissent une tache blanchâtre limitée le plus souvent par un bord pigmenté.

Les hémorrhagies de la choroïde peuvent résulter soit d'une lésion directe de l'œil, soit de troubles survenus dans la circulation générale. Aussi ont-elles été signalées à propos des maladies hydrophthalmiques (glaucome, sclérochoroïdite).

Les désordres fonctionnels, dont ces apoplexies sont la cause, dépendent du siége qu'elles occupent, et elles peuvent rester inaperçues lorsqu'elles se trouvent sur les parties équatoriales du globe oculaire. En général, la résorption de ces épanchements met beaucoup de temps à se faire, et la coloration rouge qu'ils donnent aux parties de la choroïde qui en sont le siége peut persister pendant un temps fort long; elle se change ultérieurement en une coloration blanchâtre, d'autant plus accusée, que les éléments de la choroïde affectée se sont plus atrophiés.

Il est clair que cette affection ne réclame aucun traitement spécial, attendu qu'elle est, le plus souvent, liée à des maladies qui nécessitent des soins propres. On doit, en pareil cas, porter son attention sur l'état du cœur, des artères (artério-sclérose) et par un régime surveillé, s'efforcer de combattre toute tendance à la constipation et aux congestions vers la tête.

Le *décollement de la choroïde* est un accident qu'on n'observe que très-rarement, abstraction faite des cas où cette membrane est soulevée par une tumeur sous-jacente. La choroïde décollée par un épanchement séreux ou sanguin fait saillie dans le corps vitré, en poussant devant elle la rétine qui, au début de la maladie, ne s'en détache généralement que dans la partie la plus déclive du décollement, mais plus tard s'en sépare plus ou moins complétement. La coloration du décollement choroïdien varie du rouge jaunâtre au rouge foncé; sa surface est lisse, on y distingue parfois quelques vaisseaux choroïdiens à travers la rétine, et l'aspect de l'ensemble est celui d'une tumeur consistante et tout à fait immobile, caractères au moyen desquels on distingue aisément cette altération du décollement rétinien. On étudie facilement ces dispositions au moyen de l'ophthalmoscope à image droite; mais la proéminence que fait la partie soulevée de la choroïde, si elle est portée assez loin, permet même de l'examiner directement ou à l'aide de l'éclairage oblique.

Il faut avouer que l'anatomie pathologique n'est encore venue confirmer ce diagnostic que dans un seul cas rapporté par M. Iwanoff (1). Les cas ob-

(1) *Archiv für Ophthalmologie*, t. XI, A. 1, p. 191.

servés jusqu'à présent sont peu nombreux (1), sauf ceux où la choroïde était soulevée par une tumeur (de Graefe) ou par un épanchement sanguin (Arlt, Stellwag).

Il est donc très-naturel, lorsqu'on se trouve en présence d'une altération de cette nature, d'hésiter à se prononcer pour un simple épanchement sous-choroïdien, vu que la choroïde, quoique assez peu intimement fixée à la sclérotique, n'en est détachée qu'avec une certaine difficulté par un simple épanchement séreux. Le médecin devra, par conséquent, soupçonner l'existence d'une tumeur de mauvaise nature, jusqu'au moment où, la maladie se terminant par une irido-choroïdite, il surviendra dans l'organe affecté des symptômes évidents d'atrophie : en pareille circonstance, il se guidera encore sur la diminution progressive de la tension intrà-oculaire. Il sera d'autant plus circonspect que dans les cas où l'on croit avoir observé un décollement de la choroïde de même que dans celui où l'autopsie a confirmé le diagnostic (Iwanoff), la maladie débuta avec des phénomènes glaucomateux conformes à ceux qui appartiennent à une tumeur choroïdienne.

Le décollement de la choroïde qui survient consécutivement à une suppression instantanée de la pression interne de l'œil, est la conséquence d'une hémorrhagie abondante dans le tissu cellulaire désigné sous le nom de *lamina fusca*. On l'observe particulièrement après une large blessure, une perforation étendue de l'œil, et elle peut être encore la conséquence fâcheuse de l'ablation d'un staphylôme. Dans ce cas, non-seulement la partie décollée de la choroïde, en se déchirant sous l'action qui s'exerce sur elle d'arrière en avant, peut donner lieu à des hémorrhagies très-inquiétantes, mais, en outre, cet accident est fréquemment cause de la suppuration et de l'atrophie complète de l'œil.

ARTICLE VII.

TUMEURS DE LA CHOROÏDE.

Lorsque l'ophthalmoscope souleva le voile qui, jusque-là, avait soustrait à l'observation directe les altérations du fond de l'œil, on put espérer suivre dans toutes les phases de leur développement les différentes tumeurs qui y ont leur siége (2). Mais on s'aperçut bientôt que des obstacles insurmon-

(1) *De Ammon* un cas, *Zeitschr.*, t. II, p. 247. *De Graefe* trois cas, *Arch. f. Ophthal.*, t. IV, A. 2, p. 226. *Stellwag* trois cas, *Die Ophthalmologie*, t. II, p. 98. *Liebreich* un cas, *Atlas d'Ophthalmologie*, p. VII, fig. IV.

(2) Voici ce que M. Desmarres publiait à ce sujet : « La présence de tumeurs de diverses natures prenant leur point de départ soit dans la choroïde, soit dans la sclérotique, peut être facilement constatée à l'aide de l'ophthalmoscope par les changements de forme qu'elles impriment au champ éclairé. Le staphylôme est de ce nombre. » (Tome III, 1858, p. 438).

tables et inhérents, pour la plupart, à la nature du mal, s'y opposaient d'une manière absolue. En effet, les phénomènes de réaction inflammatoire et la compression exercée sur les vaisseaux par les produits néoplastiques amènent, en général, non-seulement des troubles notables dans la transparence du corps vitré, mais encore une transsudation séreuse qui détache les parties de la rétine sus-jacentes aux parties altérées de la choroïde.

Laissant de côté les tumeurs qui dépendent de la choroïdite parenchymateuse et qui ont été décrites par les auteurs sous le nom de *tumeurs bénignes de la choroïde* et *du corps ciliaire*, nous ne nous occuperons ici que de l'épaississement verruqueux de la lame élastique du myome, des diverses formes de sarcome, du cancer médullaire et mélanique, des tubercules, et des kystes (hydatides) de la choroïde.

A. — L'*épaississement verruqueux de la lame élastique* (*dégénérescence colloïde de l'hyaloïde choroïdienne*) a été, pour la première fois, décrit par M. Wedl (1); Donders (2) et H. Müller (3) l'ont étudié avec beaucoup de soin et y ont vu une altération sénile qui, comme le montre très-nettement la figure 4, pl. II, consiste dans la production à la surface de la membrane élastique de la choroïde, d'élevures transparentes, de forme et de grandeur variables, le plus souvent rondes ou ovales. Elles sont entourées d'un cercle noirâtre constitué par les cellules pigmentaires qu'elles ont soulevées, écartées, déformées, ou même en partie détruites. A la simple inspection, mieux encore à la loupe, on voit qu'elles occupent une zone plus ou moins large, ordinairement située vers les parties équatoriales de l'œil, où elles constituent de petites taches arrondies, larges de 1/4 — 1/2 millimètre, dans l'étendue desquelles le pigment fait défaut. On les observe presque constamment dans les yeux des personnes qui ont dépassé la soixantaine, bien plus rarement chez celles qui n'ont pas atteint quarante-cinq ans, et très-exceptionnellement au-dessous de trente ans.

M. Donders, qui reconnut le premier cette affection pour une altération sénile, la rapporte à un changement morbide des nucléoles des cellules épithéliales pigmentaires, nucléoles qui, se transformant en une masse colloïde, acquièrent un volume de plus en plus considérable et finissent par détruire la cellule mère. H. Müller combat cette manière de voir. Ce que le professeur d'Utrecht, dit-il, a pris pour des noyaux qui s'agrandissent, n'est autre chose que de petites élevures, développées aux dépens de la membrane élastique, et qui soulèvent et distendent la cellule hexagonale pigmentaire Par l'accroissement progressif de ces saillies, les cellules épithéliales se déplacent, se déforment et probablement aussi se détruisent. H. Müller s'ap-

(1) *Grundzüge der pathologischen Histologie.* Vienne, 1854, p. 330.
(2) *Archiv für Ophthalmologie*, 1855, t. I, A. 2, p. 107.
(3) *Ibid.*, 1856, t. II, A. 2, p. 1.

puie d'observations prises sur des vues de profil de la choroïde, où il a pu constater que ces bosselures se perdent insensiblement dans les parties voisines de la membrane élastique. En même temps qu'elle s'épaissit, cette membrane semble changer de caractères physiques et la chorio-capillaire participe à cette altération. La lame élastique, souvent épaissie dans sa totalité, même au niveau des points où il n'existe pas de saillies verruqueuses, perd de sa résistance et se déchire facilement.

Les excroissances sont très-dures, résistent à l'action de tous les réactifs et ne disparaissent que par l'ébullition avec les alcalis concentrés, caractères qu'elles partagent, du reste, avec la membrane qui, très-probablement, leur a donné naissance. MM. Wedl et Donders (et principalement ce dernier) n'ont désigné ce changement sénile de la choroïde sous la dénomination de dégénérescence colloïde, que faute de pouvoir la ranger dans un ordre d'altérations bien déterminé.

Ces épaississements circonscrits de la lame élastique de la choroïde, montrent souvent des dépôts de graisse, de pigment ou de sels calcaires. Les sédiments calcaires qu'on y rencontre assez fréquemment, ne sont pas moins communs dans la lame élastique annexée aux procès ciliaires et où Müller a décrit une disposition particulière désignée sous le nom de *réticulum* (page 239).

On n'a pas encore le secret du mode de développement de cette curieuse altération. H. Müller a fait, sur cet objet, des recherches minutieuses qui démontrent que l'action des réactifs varie selon qu'elle porte sur les couches internes ou sur les couches externes de la lame élastique, ce qui donne à supposer que l'épaisseur de cette membrane augmente par apposition d'éléments nouveaux. Ainsi, sur certaines préparations, une ligne assez tranchée sépare une couche garnie de saillies verruqueuses du reste de la lame élastique. Dans les cas où l'épithélium sus-jacent à ces bosselures était détruit, il n'est pas surprenant qu'on ait pu prendre pour la couche épithéliale altérée le stratum limité par la ligne de démarcation ci-dessus mentionnée, en considérant la couche extérieure (sous-jacente) comme la lame élastique elle-même plus ou moins intacte. Jusqu'à présent, rien ne prouve que les cellules épithéliales de la choroïde prennent une part active à l'altération sénile dont nous nous occupons ; il est possible que, d'après des recherches ultérieures, on leur accorde définitivement ce rôle.

Quelle est maintenant l'influence du développement de ces saillies verruqueuses sur les fonctions de l'œil? Si elles sont volumineuses et en grand nombre, elles doivent, sans aucun doute, comprimer les éléments délicats de la rétine. Aussi quelques auteurs les regardent-ils comme une des principales causes de l'amblyopie sénile. Mais il ne faut pas oublier qu'elles siégent de préférence sur les parties de la choroïde comprises entre l'équa-

teur de l'œil et l'*ora serrata*, qu'elles sont plus rares au voisinage du pôle postérieur, qu'elles se développent avec beaucoup de lenteur, et que, pour ce motif, elles n'occasionnent généralement que des troubles peu sensibles de la vue.

Cette disposition explique encore pourquoi ces élevures échappent, le plus souvent, à l'examen ophthalmoscopique : quelques irrégularités dans la répartition du pigment, puis un reflet particulier, grâce auquel la portion comprise dans le champ de l'ophthalmoscope (surtout à image droite) prend un aspect légèrement onduleux ; tels sont, selon nous, les seuls caractères, du reste peu tranchés, auxquels on puisse reconnaître ces changements séniles.

B. *Myoma de la choroïde.* — Parmi les tumeurs qu'on rencontre le plus fréquemment dans la choroïde, nous devons citer le mélano-sarcome et le mélano-sarcome carcinomateux. Jusqu'à présent le myoma (myo-sarcome) n'avait pas encore été observé dans l'œil. Le cas que nous rapportons ici tes unique dans la science.

M. Chasserez, âgé de quarante et un ans, se présente le 22 avril 1865 à notre clinique. L'œil gauche est dur au toucher, les vaisseaux ciliaires antérieurs sont dilatés, tortueux ; de plus, il est le siége d'une tumeur schématiquement représentée dans la figure 23. Cette tumeur (A), d'une coloration rouge brunâtre, refoule presque toute la moitié interne du plan iridien vers la cornée, et elle empiète visiblement sur le champ pupillaire à une certaine distance de la face postérieure de l'iris (C). En examinant le fond de l'œil à l'image droite, on voit sur cette tumeur des bosselures lisses et brunâtres ; le corps vitré est parfaitement transparent, et la papille un peu plus rouge qu'à l'état normal. Il y a six mois que le malade, manouvrier et fort adonné à la boisson, s'était aperçu d'un trouble de la vue et d'une sensibilité croissante de l'œil affecté.

Fig. 23.

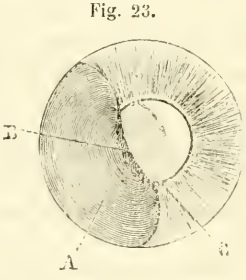

L'augmentation des douleurs apparaissant par accès violents le décida à consulter divers ophthalmologistes. Il nous remit une consultation de M. A. Desmarres datée du 27 février et portant ce diagnostic : encéphaloïde de la rétine gauche et du cercle ciliaire. A part le rétrécissement du champ visuel proportionné à l'étendue de la tumeur, l'acuité de la vue n'avait pas sensiblement baissé, mais à mesure que les accès glaucomateux devinrent plus fréquents, elle diminua rapidement et peu de temps avant l'opération le malade ne comptait plus les doigts. A cette époque l'examen ophthalmoscopique était rendu fort difficile à cause de l'empiétement de la tumeur sur le champ pupillaire et l'extrême sensibilité de l'œil. A différentes reprises, il nous fut possible de constater l'accroissement lent de la tumeur, que nous considérions comme un sarcome du corps ciliaire, mais nous ne pûmes jamais nous rendre un compte exact des rapports qui existaient entre elle et le cristallin. L'éclairage oblique et le reflet de la capsule montraient que la lentille était restée en place, et suivant l'inspection du champ pupillaire il semblait que la tumeur eût pénétré dans la substance même du cristallin transparent.

Ce n'est que le 12 juin 1865 que le malade, épuisé par les souffrances, consentit à l'énucléation du globe. Quatre jours après il quitta la clinique, et le huitième jour il portait un œil artificiel. Nous avons revu le malade en juillet 1867, sa santé est parfaite. L'œil énucléé et durci dans la solution de Müller fut examiné par M. Iwanoff (1). « Une coupe pratiquée suivant le diamètre horizontal (voy. fig. 24) offre les dispositions suivantes : Une tumeur de la grosseur d'une noisette adhère à toute la section transversale du muscle ciliaire. Elle montre sur la coupe une coloration rose avec une pigmentation faible vers la périphérie. La partie du *cristallin* comprimée par la tumeur est atrophiée de telle sorte que son bord tourné vers la tumeur semble comme coupé. L'autre moitié du cristallin, plus volumineuse, est intacte et parfaitement transparente ; seulement la portion de l'*iris* qui avoisine la tumeur est un peu épaissie par la présence d'une masse de cellules de tissu cellulaire dans le stroma iridien. Ces cellules sont les unes rondes, les autres fusiformes et étoilées. La moitié postérieure de la *choroïde* et la portion du muscle ciliaire non envahie par la tumeur sont parfaitement saines. La rétine est décollée, et ses couches externes présentent l'épaississement habituel en pareille circonstance. L'*examen microscopique* de la tumeur montre qu'elle se compose essentiellement de fibres musculaires lisses. Toute la portion externe qui regarde vers la sclérotique (épaisse de 4 à 5^{mm}) est composée de cellules fusiformes avec des noyaux très-distincts en forme de bâtonnets. La moyenne partie des fibres musculaires affecte une direction longitudinale. Ce n'est que dans la partie antérieure de la tumeur qu'on trouve quelques faisceaux circulaires. Entre les fibres musculaires bien développées, on rencontre des cellules de tissu cellulaire de plus en plus nombreuses ; à mesure qu'on se rapproche des parties qui avoisinent le cristallin et le corps vitré, des cellules de tissu cellulaire fusiformes et étoilées prédominent. Ces sortes de cellules constituent presque la totalité de cette partie interne de la tumeur. De ce qui précède, nous concluons que la néoplasie est un *myome* ou mieux encore un *myo-sarcome*. Ce diagnostic est encore confirmé par ce fait, que plus de deux ans après l'opération, aucune récidive n'est survenue. »

Fig. 24.

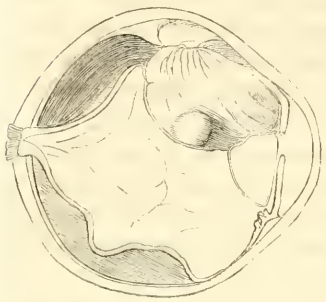

C. — Le *sarcome* n'a été jusqu'à présent observé qu'assez rarement, et ce n'est qu'exceptionnellement qu'on a pu, par la dissection, confirmer que le point de départ de cette altération était dans la choroïde. Nous donnons quelques observations de sarcome plus propres qu'une simple description à bien faire ressortir le mode d'apparition, la marche et la nature de cette affection.

(1) Les pièces anatomiques ont été présentées par M. Iwanoff à la réunion du Congrès ophthalmologique international de 1867. (Voy. le compte rendu.)

Observation I (par M. Henri Dor, *Archiv*, t. IV, A. 2, p. 244). — *Sarcome de la choroïde avec mélanose et décollement (hémorrhagique) complet de la rétine.* — M. T..., âgé de cinquante-huit ans, homme robuste, est atteint depuis plusieurs années d'une maladie chronique du foie qui l'incommode peu. Au commencement de septembre 1858, il s'aperçut un matin, en fermant par hasard l'œil gauche, qu'un rideau noir couvrait une partie du champ visuel de son œil droit. Ce rideau, situé obliquement et en dedans, s'étendit de plus en plus, et, au bout d'un mois, il voilait complétement l'œil affecté. Le cristallin s'opacifia ensuite, et au mois d'octobre, époque à laquelle le malade se présenta, l'examen ophthalmoscopique n'était déjà plus possible. Ce n'est qu'au mois de janvier que des attaques de douleurs nocturnes commencèrent à tourmenter le sujet. Ces attaques se rapprochèrent progressivement, et vers la fin de février, les souffrances étaient continues, en même temps que les vaisseaux conjonctivaux se montraient très-injectés. Le traitement antiphlogistique institué resta inefficace, et vers le mois de mai, les douleurs diminuèrent spontanément. L'été se passa assez bien, mais, vers le 22 décembre 1859, les douleurs ciliaires reparurent avec toute leur intensité. L'œil, dur au toucher, ne proéminait pas, la chambre antérieure était réduite à son minimum, et les vaisseaux fortement hypérémiés. Une paracentèse pratiquée pour calmer les douleurs resta sans fruit.

Diagnostic. — Décollement de la rétine avec une complication grave, mais encore indéterminée. Le 24 janvier 1860, l'œil malade fut énucléé à cause des souffrances qu'il causait, et pour prévenir une irritation sympathique de l'autre moitié du sens visuel. L'œil, conservé dans une solution de bichromate de potasse, avait sensiblement ses dimensions normales. En le ponctionnant pour y faire une section verticale, on vit s'écouler une quantité assez considérable d'un liquide brun, dans lequel nageaient des coagulums d'une coloration jaune brunâtre. A la partie inférieure et externe de la choroïde, se trouvait une tumeur qui proéminait dans l'intérieur de l'œil; sa hauteur et ses diamètres équatoriaux mesuraient 14 millimètres, la largeur de sa base 17 millimètres. La rétine, complétement décollée et réduite à une bandelette qui s'élargissait vers la face postérieure du cristallin, circonscrivait une petite cavité infundibuliforme, contenant une masse grisâtre gélatineuse, reste du corps vitré. Le cristallin opacifié n'était séparé de la cornée que par l'iris.

Examen microscopique. — Les masses coagulées qui s'étaient échappées à l'ouverture de l'œil, ne sont composées que de globules sanguins. La tumeur siége dans la choroïde, dont la couche épithéliale la recouvre. Sur la coupe, elle présente un aspect marbré et une coloration mêlée de gris, de brun et de noir. Sa consistance est celle d'une masse fibreuse, et elle ne contient pas de liquide. Le microscope y montre du tissu fibreux ou, pour mieux dire, du tissu cellulaire composé de nombreuses cellules fusiformes (avec un noyau distinct et souvent des prolongements multiples), tissu cellulaire où s'aperçoivent beaucoup de cellules pigmentaires allongées ou rondes. Au centre de la tumeur, ces dernières ont déjà subi en grande partie la dégénérescence graisseuse. Un faible grossissement (25 diamètres) permet de reconnaître sur la section de la tumeur que cette masse mélanotique, émanée de sa base, rayonne dans plusieurs directions, comme si les cellules pigmentaires s'étaient développées peu à peu par contiguité dans la tumeur même. On peut donc supposer que la tumeur fibro-plastique, le sarcome, a préexisté aux éléments mélanotiques. La masse sarcomateuse elle-même est probablement due à une simple hypergenèse (hyperplasie) des élé-

ments du tissu cellulaire de la choroïde. Rien dans la tumeur ne rappelle la structure aréolaire de la dégénérescence cancéreuse. A sa base, la couche vasculaire de la choroïde a disparu par atrophie. Tandis que le sarcome est nettement limité vers les parties antérieures, on peut, même à l'œil nu, distinguer en arrière un prolongement mince, noirâtre, que l'on peut poursuivre jusque vers le nerf optique. Ce prolongement se compose de cellules rondes, jeunes éléments de tissu cellulaire, et de nombreuses cellules pigmentaires. Les restes de la choroïde, la rétine atrophiée, de même que l'iris et le cristallin, ne présentent rien de particulier. Les restes du corps vitré renferment un assez grand nombre de cellules pigmentaires de la couche épithéliale de la choroïde qui s'y sont logées, sans doute consécutivement à une rupture de la rétine.

La portion du nerf optique extirpée avec l'œil renferme, comme la tumeur décrite, des masses mélanotiques: un grossissement faible fait découvrir dans son quart inférieur et externe, la présence de pigment contenu dans des cellules fusiformes et multipolaires qui ne semblent pas dépendre d'un élément constitutif du nerf plutôt que d'un autre, mais sont disséminées dans son épaisseur. Dans quelques points, ces cellules pigmentaires sont tellement isolées, qu'il serait difficile de les croire développées par contiguïté, mais qu'on supposerait plus volontiers une infection locale ayant déterminé la production de ces éléments ou la transformation de cellules préexistantes. Il n'est pas possible de distinguer dans cette partie du nerf la moindre fibre nerveuse.

Observation II (par M. de Graefe ; *Archiv*, t. VII, A. 2, p. 41). — Un homme d'un âge mûr se présente avec une perte complète de la vue de l'œil gauche et des douleurs très-vives qui se répètent incessamment. L'œil offre l'aspect que donne une inflammation glaucomateuse (élargissement des veines conjonctivales et sous-conjonctivales, insensibilité de la cornée, ramollissement de la couche épithéliale sur différents points, trouble de l'humeur aqueuse, dilatation irrégulière mais énergique de la pupille complétement immobile, atrophie et décoloration de l'iris, dureté du globe de l'œil). L'examen ophthalmoscopique n'est pas possible à cause du trouble des milieux. Comme les douleurs ciliaires s'exacerbent périodiquement, on pratique une pupille artificielle, bien qu'on pense n'avoir pas affaire à un simple glaucome.

La détente consécutive à cette opération donne au malade un repos qui dure plusieurs semaines. L'humeur aqueuse s'éclaircit et l'examen ophthalmoscopique permet de constater, bien qu'avec quelque difficulté, un décollement de la rétine. Alors on peut avec une certaine raison supposer l'existence d'une tumeur, car un décollement de la rétine complet, mais sans complication, ne saurait expliquer cette inflammation glaucomateuse. Peu de jours après, les douleurs reparaissent comme on en avait manifesté le pressentiment au malade : la tension intra-oculaire s'étant de nouveau exagérée, on se décide à pratiquer l'énucléation. L'autopsie faite par M. Schweigger montre une tumeur partant de la choroïde et ressemblant à celle dont M. Dor a donné la description que nous venons de rapporter.

Observation III (*De casu quodam sarcomatis in choroidea observato*, par le docteur Joseph Jacobi. Kœnigsberg, 1862, et *Klinische Monatsblätter*. Maerzheft, 1863). — (Un homme robuste, dans la cinquantaine, entre dans la clinique du professeur Jacobson de Kœnigsberg). Depuis un an, dit-il, la vue de son œil droit s'obscurcit périodiquement et il souffre de douleurs ciliaires assez intenses. L'examen de l'œil révèle une augmentation de tension, un rétrécissement du champ visuel en dehors et en bas, avec une presbytie progressive. A l'ophthalmoscope, on constate une légère excavation

du bord de la papille. On diagnostique un glaucome et l'iridectomie est exécutée. Quoique les douleurs ciliaires cessent peu après l'opération, il survient un rétrécissement notable du champ visuel. L'ophthalmoscope permet alors de constater un décollement qu'on rapporte à l'existence d'une tumeur. La rapidité avec laquelle cette dernière s'accroît engage à pratiquer l'énucléation de l'œil, et la dissection démontre un sarcome en partie pigmenté qui avait pris son point de départ dans la choroïde.

Observation IV (Recueillie dans la clinique du professeur Jacobson, et rapportée par M. Klebs ; *Archiv für path. Anatom.*, 1862, p. 387). — Un fermier d'une santé robuste s'était heurté contre une porte le côté gauche de la face. Il ne s'ensuivit tout d'abord aucun phénomène inquiétant, mais au bout de quelque temps, le champ visuel de l'œil gauche s'obscurcit et des douleurs sourdes survinrent : l'examen de l'organe y fit voir une opacité circonscrite du cristallin, tandis que le corps vitré presque tout entier était occupé par une masse volumineuse et foncée. L'œil fut extirpé, et l'on y trouva un sarcome mélanotique de la grosseur d'une noisette, prenant son point de départ dans les parties latérales de la choroïde. Sa composition histologique était conforme aux beaux dessins donnés par M. Sichel. La sclérotique n'était pas entièrement intacte, car le long de ses vaisseaux on distinguait quelques stries pigmentaires distantes du corps de la tumeur ; il ne fut pas possible de reconnaître en ce point une hypergenèse cellulaire. Le corps vitré, fortement réduit suivant ses diamètres, présentait un aspect opaque légèrement jaunâtre, et contenait beaucoup de cellules fusiformes et étoilées, mais dépourvues de pigment. (Dans un cas analogue où la mélanose était bien plus développée, les cellules sarcomateuses du corps vitré ne renfermaient pas de pigment.) La rétine était très-épaissie, d'un blanc mat et exclusivement composée d'un tissu cellulaire lâche renfermant peu d'éléments cellulaires bien développés. On n'y découvrait aucune trace d'éléments nerveux.

Observation V.— L'observation de sarcome mélanique que nous donnons est surtout importante sous deux rapports, d'abord en ce sens qu'il s'était développé dans un œil phthisique depuis longtemps, et en outre qu'il y avait eu production simultanée de masses mélaniques dans le globe de l'œil lui-même et en dehors de la sclérotique. M. Soutier, âgé de quarante-deux ans, maçon, se présente au commencement de juin 1866, avec une tumeur noirâtre occupant la partie supérieure du globe de l'œil gauche; la cornée est rapetissée et leucomateuse. La tumeur a environ la grosseur d'une petite noisette. Elle est adhérente et semble se prolonger en arrière du globe de l'œil réduit dans ses diamètres. Le malade raconta qu'il avait perdu cet œil plus de huit ans auparavant, à la suite d'une contusion violente ; à partir de cette époque, l'œil avait toujours été plus petit et ce n'était que depuis deux mois et demi que la tumeur avait apparu. Comme cet œil devenait douloureux et occasionnait une difformité choquante, il fut facile de décider le malade à l'opération. Un an après : nous avons revu le malade ; il était survenu une récidive qui prenait probablement naissance dans le nerf optique, et qui, au dire du malade, aurait commencé depuis deux mois. La nouvelle tumeur formait à peine une petite bosselure derrière les paupières ; on proposa au malade de l'extirper, mais il ne vint pas au jour fixé.

M. Cornil, qui a bien voulu examiner la tumeur, nous remit la note suivante : « La tumeur est un sarcome mélanique. Une section du globe de l'œil donne le dessin ci-contre fig. 25 : une masse noire solide ayant la forme du globe oculaire et présentant conservés et visibles à l'œil nu la coque fibreuse de la sclérotique et de la cornée, le

tissu fibreux du nerf optique et la loge du cristallin. A l'examen microscopique, ces tissus fibreux étaient conservés normaux dans leur plus grande étendue et seulement envahis à la partie externe et interne par le tissu de nouvelle formation. Ce dernier contenait, en éléments fibro-plastiques et embryo-plastiques, des cellules fusiformes et des noyaux ovoïdes plus ou moins infiltrés de pigment noir et disposés les uns auprès des autres en faisceaux séparés seulement par des vaisseaux, mais sans stroma de tissu conjonctif. Ce n'était pas un carcinôme ; mais simplement un sarcome à cellules rondes, ovalaires ou fusiformes. D'après la disposition à l'œil nu de la tumeur, en tenant compte de la conservation des tissus fibro-plastiques de l'œil, on doit penser que la tumeur, développée d'abord dans l'intérieur de l'œil, donnait naissance aussi à des bourgeons sarcomateux externes ; mais il n'y avait pas eu destruction de l'enveloppe fibreuse, ni perforation de l'œil. Ainsi le bourgeon extérieur A naît de la sclérotique sous-conjonctivale, mais il est séparé de la masse mélanique intérieure par le tissu à peu de chose près normal de la sclérotique.

Fig. 25.

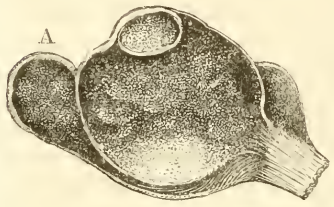

Des observations analogues sont rapportées par de Graefe (*Archiv f. Ophth.*, t. I, A. 2, p. 214), Galezowski (*Moniteur des sciences*, 1860, et *Annales d'oculistique*, t. XLV, p. 257), J. W. Hulke (*Ophthalmic Hospital Reports*, n° III, p. 279), Knapp (*Klin. Monatsbl.*, t. III, p. 378), Schiess-Gemuseus (*Arch. de Virchow*, t. XXXIII, p. 489), etc.

Ayant ainsi rapporté plusieurs observations très-propres à faire ressortir le caractère insidieux de cette affection, voyons s'il ne serait pas possible de la faire rentrer plus intimement encore dans le cadre des dégénérescences de la choroïde et de lui trouver des rapports avec les choroïdites parenchymateuse et suppurative ? Ces trois affections ont ceci de commun, qu'il s'y joint à des phénomènes d'irritation plus ou moins intenses, une hypergenèse prononcée des éléments du tissu cellulaire de la choroïde, avec une augmentation variable du volume de cette membrane. Dans ces trois ordres de cas, il survient donc une hyperplasie marquée du tissu préexistant ; mais tandis que la choroïdite parenchymateuse donne naissance à des masses de tissu cellulaire dont les éléments peu développés n'ont que peu de durée et se détruisent le plus souvent assez rapidement, tandis que la choroïdite suppurative produit un tissu néoplasique, le pus, qui avec sa masse intercellulaire fluide, est encore bien moins favorablement constitué pour persister un certain temps ; dans la production du sarcome, les mêmes éléments du tissu cellulaire, atteints d'hypergenèse, fournissent une tumeur consistante et persistante, grâce au développement que prennent les cellules nouvelles.

Mais en quoi consiste la malignité qui établit une différence aussi tranchée entre le sarcome et les choroïdites parenchymateuse et suppurative ?

Elle tient à ce que : 1° les parties voisines du siége primitif de l'hypergenèse en sont bientôt envahies elles-mêmes, sans que pour cela l'altération cesse de faire des progrès dans les points les premiers occupés par la maladie, d'où résulte un accroissement considérable de la tumeur. Il est vrai que dans les choroïdites parenchymateuse et suppurative, tout le tissu cellulaire de la choroïde et de l'iris peut être envahi ; mais, dans la plupart des cas, les éléments formés les premiers sont déjà en voie de destruction quand l'affection tend à se propager; 2° outre la propriété que le sarcome possède de gagner de proche en proche les tissus voisins, il peut, lorsqu'il existe depuis un certain temps, apparaître dans des points éloignés du foyer primitif. Alors l'altération se propage de préférence le long des voies lymphatiques. Reste à savoir si l'infection se fait par le liquide dont la tumeur néoplasique est imprégnée, ou, ce qui est moins probable et moins en rapport avec les faits observés (1), par le transport direct des cellules morbides entraînées dans le courant de la circulation veineuse. Les tumeurs dures et sèches sur leur coupe, comme le sarcome, manifestent bien moins de tendance à cette propagation que les tumeurs molles qui contiennent une certaine quantité de suc, comme le cancer médullaire.

Dans la comparaison des trois variétés de dégénérescence dont nous nous occupons, il faut insister sur la communauté d'origine qui les caractérise, puisque toutes naissent du tissu cellulaire de la choroïde. Ajoutons que si la choroïdite parenchymateuse et le sarcome débutent, il est impossible non-seulement au clinicien, mais encore au micrographe, de les séparer rigoureusement au moyen d'un caractère distinctif bien prononcé; c'est uniquement d'après la tournure que prend ultérieurement la maladie qu'on peut savoir au juste à quoi s'en tenir sur sa nature.

D. *Cancer médullaire.* — Le même tissu cellulaire que nous avons vu devenir le point de départ des altérations dont nous venons de parler, peut encore donner naissance à deux autres sortes de tumeurs, au cancer médullaire et au cancer mélanique. La marche rapide et destructive qui est le propre de ces affections pernicieuses, ne permet pas de déterminer aussi facilement que pour la précédente, les parties par lesquelles elles ont débuté ; car tandis que le sarcome constitue une tumeur circonscrite, dont le pédicule s'implante sur les enveloppes de l'œil en un point bien défini, cela n'arrive qu'exceptionnellement pour le cancer médullaire, quoique celui-ci, de même que le cancer mélanique, se développe assez souvent dans le tissu cellulaire lâche qui unit la sclérotique à la choroïde et que l'on a désigné sous le nom de *lamina fusca.*

Les tumeurs malignes qui prennent leur point de départ dans la choroïde sont constituées pour la plupart par des formes intermédiaires, c'est-à-dire

(1) Virchow, *Cellular-pathologie.* Berlin, 1862, p. 204.

du sarcome carcinomateux, ou du mélano-sarcome carcinomateux. Comme le dit fort judicieusement M. Virchow (1), il ne faudrait pas croire qu'il s'agit ici d'une transformation d'une tumeur en une autre, mais bien du développement simultané de deux variétés de tumeurs, analogue à celui de deux branches sur un même tronc. Ordinairement la première variété qui se développe est le sarcome.

Rappelons ici que le caractère principal du cancer est, qu'à l'opposé du sarcome, il est composé de deux tissus dont l'un est le stroma (fibrillaire formant ses aréoles, et l'autre le contenu des aréoles, les éléments cellulaires du cancer (2). Ces derniers sont des cellules polyédriques, rondes, ovales ou fusiformes, offrant divers degrés de développement, qui atteignent parfois des dimensions notables et contiennent pour la plupart un grand noyau renfermant très-distinctement des nucléoles. Ces cellules peuvent être absolument identiques avec les différentes variétés de cellules épithéliales ou avec les cellules des ganglions lymphatiques, et contiennent assez souvent un nombre variable de cellules endogènes. Au reste, elles n'offrent aucune particularité qui puisse les faire désigner sous le nom de cellules cancéreuses. Outre ces éléments, on trouve dans le liquide que renferme le cancer beaucoup de noyaux ronds ou ovales, et pour la plupart, de grande dimension.

Si l'on suit le développement du cancer médullaire dès son début (dans les foyers secondaires), on peut se convaincre qu'il ne commence pas par une infiltration subissant ultérieurement la transformation cancéreuse, mais bien par une hypergenèse des éléments du tissu cellulaire, d'où naît le stroma aréolaire dans lequel se développent, en dernier lieu, les différents éléments cellulaires du cancer. Tandis que dans les cellules du sarcome, il est possible de constater une identité presque complète, ou du moins une analogie remarquable avec les éléments normaux du tissu cellulaire de la choroïde, dont elles ne diffèrent que parce qu'elles sont plus développées et plus abondantes; on voit, le plus souvent, dans le carcinome, des cellules qui ne présentent aucune analogie avec les cellules normales de la choroïde. Le sarcome offre donc, en quelque sorte, les caractères d'une simple *hyperplasie* et le cancer médullaire ceux d'une *hétéroplasie*. Néanmoins, avouons-le, on ne saurait établir entre ces deux ordres d'altérations des distinctions aussi tranchées.

(1) *Die krankhaften Geschwülste*, t. II, 1 H. p. 182.

(2) Un micrographe inexpérimenté pourrait prendre certaines formes de sarcomes, à cellules gigantesques (Riesenzellen, myéloplaxes), pour une tumeur portant le caractère cancer, car si ces cellules se détachent partiellement sur une coupe microscopique elles laissent des espaces si larges qu'on croirait qu'il s'agit d'aréoles ; d'un autre côté, il est très-aisé de prendre ces immenses cellules remplies de noyaux pour une agglomération de petites cellules.

La néoplasie se développe avec les caractères d'une choroïdite, et quoique, le plus souvent, elle siége primitivement à la face externe de la choroïde, une fois qu'elle a atteint des dimensions assez notables, elle entraîne sa destruction ainsi que celle de la rétine dont le tissu cellulaire lui fournit probablement des matériaux d'accroissement. Lorsqu'il s'est manifesté dans la pression intra-oculaire une exagération notable, que les masses cancéreuses ont envahi tout le globe de l'œil, la cornée s'ulcère, se perfore, et les produits d'altération se font jour au dehors. Mais ce n'est pas là le seul mode de propagation de la maladie. Le cancer peut s'insinuer à travers la lame criblée entre les fibres du nerf optique, perforer la sclérotique en se portant, avec une prédilection marquée, le long des vaisseaux émergents ; ou bien des foyers morbides peuvent apparaître dans le tissu épiscléral, et s'étendre au tissu graisseux de l'orbite sans communiquer avec la tumeur primitive.

E. — Le *cancer mélanique*, surtout sous la forme de mélano-sarcome cancéreux, est de tous celui qu'on observe le plus souvent dans l'œil. Il ne diffère du cancer médullaire qu'en ce que ses cellules ou les espaces qu'elles laissent entre elles, renferment un pigment brun ou noirâtre. Son mode de développement ne diffère pas de celui des autres variétés de cancer, et c'est à tort qu'on a voulu attribuer un rôle important dans son développement aux cellules pigmentaires du stroma de la choroïde ou de la couche épithéliale de cette membrane. En effet, les unes et les autres semblent ici, comme dans le cancer médullaire, fort sujettes à disparaître par voie de dégénérescence graisseuse.

La confusion qui règne depuis longtemps dans la définition du cancer mélanique s'explique sans peine, si l'on se rappelle que les tumeurs de la choroïdite parenchymateuse renferment parfois d'abondantes cellules pigmentaires. Alors les cellules de la couche épithéliale, et quelquefois celles du stroma, deviennent le point de départ d'une hypergenèse très-active, et il peut arriver qu'à la période régressive de la maladie la destruction des parois de ces cellules donne lieu à des amas de pigment libre dans les tumeurs qui sont le résultat de la choroïdite. A une certaine époque et chez certains sujets, ces tumeurs prennent donc plus ou moins sensiblement l'aspect de la mélanose ; et elles constituent l'affection que M. Sichel (1) a décrite sous le nom de *mélanose simple*. Quoique cette dernière puisse, à la vérité, entraîner la destruction de la cornée, et quoique les masses mélanotiques puissent se faire jour au dehors, la mélanose simple n'a jamais de conséquences plus fâcheuses que l'atrophie de l'organe malade. Elle n'atteint jamais le tissu sclérotical et ne se propage jamais le long de la gaîne du nerf optique. Toutes les suites redoutables qui lui sont propres résultent de la destruction directe des éléments qu'elle envahit et de la compression qu'ils

(1) *Iconographie*, p. 534.

exercent sur les parties voisines, par l'augmentation qu'ils amènent dans la pression intra-oculaire.

Mais il n'en est pas de même du cancer mélanique, ou *mélanose compliquée* de M. Sichel. « Ici, dit cet auteur, on trouve, comme élément anatomique, la cellule cancéreuse associée aux éléments pigmentés. » Il faut le reconnaître, cette dernière forme mérite seule le nom de cancer. Elle se développe de la même façon que le cancer médullaire de l'œil en général, simultanément avec une néoplasie sarcomateuse, et constitue le mélano-sarcome cancéreux. Du reste, elle offre les mêmes tendances à gagner de proche en proche les parties voisines, quoique avec moins de rapidité.

Le diagnostic, surtout au début, est souvent très-difficile, car il n'est même pas aisé, à l'aide du microscope, de reconnaître si l'on a affaire au cancer vrai ou à la tumeur pigmentée de la choroïdite parenchymateuse. En effet, la cellule pigmentaire du cancer mélanique peut, dans certains cas, être à peu près identique avec la cellule normale du stroma choroïdien et avec celle des tumeurs bénignes. On n'aura pas lieu de tomber dans ces hésitations, si l'on aperçoit des dépôts éloignés du point de départ primitif de la maladie ; s'il arrive, par exemple, que le tissu épiscléral soit atteint de mélanose.

Quant à l'*étiologie* du cancer de l'œil en général, nous nous contenterons de faire connaître les résultats de quelques statistiques.

D'après M. Rokitansky (1), voici l'ordre de fréquence dans lequel le cancer affecte les différents organes : cancer de l'utérus, du sein (femme), de l'estomac, du côlon, du rectum, de l'anus, des ganglions lymphatiques (principalement des ganglions sacro-lombaires qui constituent alors les masses rétro-péritonéales), du foie, des os, du cerveau, du *globe de l'œil*, de l'ovaire, des testicules, des reins, de la vessie, de l'œsophage, de la rate, des glandes salivaires, etc. En règle générale, le cancer ne se développe, on le sait, qu'à une époque avancée de la vie, mais le cancer des ganglions lymphatiques, du cerveau, de l'*œil* et des os, semble faire exception. La mélanose de l'œil est la plus fréquente de toutes les formes du cancer mélanique. M. Eiselt (2) rapporte que, sur 104 cas, l'œil fut 47 fois le siége de la maladie ; des 57 autres, 40 furent observés sur la peau, 17 sur les organes internes.

La mélanose se développe le plus souvent entre quarante et soixante ans (53 pour 100), avant trente ans elle est bien plus rare (22 pour 100). Jusqu'à présent on ne l'a pas encore vue sur un sujet âgé de moins de dix ans.

Un fait curieux à noter c'est que l'on ne connaît pas d'exemple de mélanose héréditaire.

(1) *Lehrbuch der path. Anatomie*, t. I, dritte Auflage. Vienne, 1855, p. 256.

(2) *Ueber Pigmentkrebs*. (*Prager Vierteljahrschrift*, t. IV, p. 42. Prague, 1862.)

La marche du cancer mélanique est très-sujette à variation. Elle peut durer de quelques mois à trois ou quatre ans. Tant que le mal reste localisé dans l'œil, elle est généralement très-lente, mais lorsqu'il apparaît ailleurs, que des foyers secondaires se forment, le malade n'a plus guère que quelques semaines à vivre. Ainsi, comme le remarque M. Eiselt, le cancer pigmentaire est une maladie irrévocablement mortelle, et lorsque le diagnostic en est confirmé, une terminaison fatale est inévitable. Les cas semblables à celui que rapporte M. Stœber, où la première récidive ne survint qu'au bout de neuf ans, la seconde au bout de dix-sept, sont tout à fait exceptionnels. Au contraire, les récidives se font, pour la majorité des cas, dans l'espace de quelques mois, et la maladie gagne rapidement en extension (M. Holmes, d'après une statistique de 15 cas, fixe à treize mois le terme moyen de la récidive) (1).

Le *traitement* de ces différentes tumeurs consiste à les enlever le plus tôt possible. Assez souvent, comme dans les observations de sarcome que nous avons relatées plus haut, on se borne à pratiquer l'iridectomie, par suite d'une erreur de diagnostic. Mais dès le moment où la présence d'une tumeur est reconnue et l'œil affecté perdu pour la vue, tout retard dans l'intervention chirurgicale devient funeste. En pareille circonstance, il vaut beaucoup mieux extirper un œil qui, par suite d'une choroïdite parenchymateuse, se serait atrophié spontanément, qu'encourir le reproche d'avoir inutilement abandonné le malade à ses souffrances et de l'avoir exposé à voir son mal gagner le fond de l'orbite, de telle sorte que toute opération fût devenue inutile (2).

E. — *Tubercules de la choroïde.* — Si l'on cesse de considérer comme tubercule tout produit inflammatoire épaissi, en voie de dégénérescence graisseuse et d'aspect caséeux, pour revenir aux caractères vrais du tubercule qui, comme toute néoplasie, est dès son apparition constitué par des cellules, la choroïde n'offre assurément que très-exceptionnellement l'occasion d'observer cette maladie. Aussi ne voulons-nous pas ranger, à l'exemple de M. Stellwag (3), les choroïdites suppurative et tuberculeuse sous un même chef. De même nous ne saurions regarder comme bien définis les cas signalés par M. Porland (4), où l'œil, devenu le siége de masses tuberculeuses considérables, s'était atrophié sans que la santé du malade en souffrît notablement. Le tubercule n'apparaît dans l'œil, en particulier dans la choroïde, qu'après avoir envahi à peu près tout l'organisme ; aussi n'est-on presque jamais à même d'étudier les phénomènes morbides locaux que

(1) Warlomont et Testelin, traduct. de Mackensie, t. II, p. 300.

(2) La métastase cancéreuse se fait de préférence dans le foie.

(3) *Loc. cit.*, t. II, p. 186. Erlangen, 1856.

(4) *Ophthalmic Hospital Reports*, n° 4, et *Annales d'Oculistique*, t. XLI, p. 57.

cette affection présente pendant la vie. Nous rapportons ici l'autopsie d'un cas de tubercule vrai de la choroïde recueilli par M. Manz.

Il s'agit d'une jeune fille de quinze ans, morte avec les symptômes d'une tuberculisation aiguë, sans avoir accusé aucun trouble du côté du sens visuel. L'autopsie montre des tubercules miliaires dans les plèvres, les poumons, le péritoine, le foie, la rate et les reins. Les intestins ne présentent aucune altération analogue sensible, à part un gonflement des follicules clos. La dissection des yeux est exécutée trois jours après la mort. Leur forme extérieure et leurs dimensions sont normales, aucune injection ne se voit ni dans la conjonctive, ni dans la sclérotique, et les milieux de l'œil paraissent sains. Dans l'œil gauche se montre, à 6 millimètres au-dessus de la papille, une élevure blanchâtre de 2 millimètres de hauteur sur un demi-millimètre de longueur, et dont les bords sont déchiquetés. La rétine n'offre à ce niveau rien de particulier. Ce bouton est recouvert par une faible quantité de pigment contenu dans des cellules petites, plutôt rondes que polyédriques et, pour la plupart, dépourvues de noyau. Ce bouton occupe les couches internes de la choroïde, en dépasse la superficie et est plus coloré au centre que vers le bords. Les parties centrales se laissent désagréger avec une aiguille, et affectent la forme de corpuscules blanchâtres et mous. En dehors de la macula apparaissent deux autres boutons semblables, de la même couleur et presque de la même grandeur. La choroïde, dont la vascularisation est normale, se détache facilement de la sclérotique dans les points occupés par les productions morbides. En dehors des parties où s'aperçoivent ces éléments, le pigment de la couche épithéliale n'est ni déplacé, ni diminué en quantité.

L'examen microscopique des boutons les montre essentiellement composés de cellules de forme et de grandeur variables contenant un ou plusieurs noyaux, de noyaux libres et de masses amorphes très-visqueuses. Ces dernières se trouvent principalement au centre des boutons ; les parties périphériques sont plutôt constituées par des cellules.

Nulle part on n'aperçoit rien qui puisse faire supposer la formation de fibres ou d'éléments de tissu cellulaire. Au reste, la choroïde est parfaitement intacte autour des boutons. Ceux-ci, comparés sous le microscope à un tubercule miliaire du poumon, y sont tout à fait identiques. Comme la choroïde ne montre aucun symptôme inflammatoire, aucun changement de texture, comme l'anamnèse ne signale aucune maladie d'yeux ancienne (et d'ailleurs les boutons, vu leur position excentrique, n'auraient guère pu produire d'effets fâcheux pour la vue), on se sent porté à considérer la production de tubercules dans la choroïde comme une manifestation de la diathèse. « Il ne s'agit donc pas dans ce cas d'une choroïdite tuberculeuse (de la tuberculisation d'un exsudat, d'un épanchement ou d'une masse néoplasique développé sous une influence constitutionnelle), mais bien de véritables tubercules de la choroïde (1). »

M. Manz a, depuis cette époque, publié un second cas de tubercules choroïdiens ; un autre a encore été rapporté par M. Busch. Mais ce qui est surtout important à observer c'est que M. Cohnheim (2) en opposition avec

(1) *Archiv für Ophthalmologie*, t. IV, A. 2, p. 120.
(2) *Berliner Klin. Wochensch.*, n° 6, 1867.

les auteurs précités, prétend que cette affection est loin d'être si rare, vu qu'il en a recueilli sept cas en trois mois en faisant des autopsies. Dans six cas les deux yeux étaient atteints de tubercules miliaires situés au-dessous de la couche pigmentaire dont ils écartaient les cellules, en dépassant le niveau de cette membrane, lorsque le bouton atteignait un développement plus considérable. Cette affection se rencontrait de préférence chez des sujets atteints de tuberculose miliaire. Elle n'avait déterminé de troubles visuels que dans un cas où de nombreux tubercules choroïdiens s'étaient développés simultanément avec des hémorrhagies rétiniennes. Du reste cette affection qui, au point de vue clinique, peut présenter un grand intérêt, offre pour un examen minutieux de grandes difficultés ; parce que les malades sont ordinairement dans un état très-grave.

F. — Les *kystes de la choroïde* observés jusqu'à nos jours se rapportent presque exclusivement à des cas de cysticerques sous-rétiniens, et nous aurons occasion d'y revenir en traitant du décollement rétinien.

ARTICLE VIII.

ANOMALIES CONGÉNITALES.

De toutes les anomalies congénitales de la choroïde, celle qui mérite le plus d'attention est le *coloboma* dont l'aspect singulier peut en imposer à un observateur inexpérimenté pour un état pathologique grave.

De Ammon (1) est le premier qui ait constaté par la dissection que le *coloboma*, ou fente congénitale de l'iris, peut se prolonger dans la choroïde et même dans la rétine. Cette observation fut plus tard confirmée par MM. Hanover (2), Arlt (3) et Stellwag (4), et les recherches anatomiques furent vérifiées sur le vivant au moyen de l'ophthalmoscope, par MM. de Graefe (5), Stellwag (6) et par Ruete (7) qui donna le premier dessin de cette curieuse altération. L'attention s'étant ainsi portée sur ce sujet, on ne tarda pas à se convaincre que dans presque tous les cas de *coloboma* iridien, on rencontre dans les membranes profondes de l'œil une anomalie analogue et plus ou moins prononcée. Les publications de MM. Liebreich (8), Nagel (9) et

(1) *Zeitschrift für Ophthalmologie*, t. I, p. 55.
(2) *Das Auge*. Leipzig, 1842, p. 94
(3) *Loc. cit.*, 1850, t. II, p. 127.
(4) *Zeitschrift der Gesellschaft der Aerzte*. Vienne, 1854, Jahrg. 9, I, p. 17.
(5) *Archiv für Ophthal.*, t. II, A. 1, p. 239.
(6) *Wochenblatt der Zeitschr. der Gesellschaft der Aerzte zu Wien*, 1856, n° 50.
(7) *Bildliche Darstellungen der Augenkrankheiten*. Leipzig, Lieferung. 9, Tab. II.
(8) *Archiv für Ophthalm.*, t. V, A. 2, p. 241.
(9) *Ibid.*, t. VI, A. 1, p. 170.

Baeumeler (1) réunissent un certain nombre de faits à l'appui de cette coïncidence, et le dernier de ces auteurs s'est appliqué tout particulièrement, dans un travail fort consciencieux, à déterminer les rapports qui existent entre le *coloboma* de la choroïde et les diverses phases d'évolution par lesquelles passent les membranes profondes de l'œil.

Le coloboma choroïdien se présente toujours sous la forme d'un ovale dont le grand diamètre prolongé diviserait le coloboma de l'iris en deux parties égales. Cet ovale, de couleur blanchâtre, est donc presque toujours situé directement en bas ou en bas et en dedans, et occupe en partie ou en totalité l'espace compris entre le bord antérieur de la choroïde et le nerf optique. Il comprend le plus souvent la papille dans son extrémité supérieure effilée. S'il ne l'atteint pas, il en est séparé par une bandelette mince de tissu choroïdien plus ou moins rudimentaire, vestige d'une réunion tardive des parties correspondantes.

Vers les procès ciliaires, l'ovale offre assez souvent, près du point culminant de sa grosse extrémité, une languette blanchâtre ou très-faiblement pigmentée, dont le sommet aboutit au coloboma de l'iris, et qui est limitée latéralement par les rudiments des procès ciliaires. Il peut arriver dans les cas de coloboma choroïdien très-prononcé, que les procès ciliaires fassent complétement défaut à l'endroit où l'axe antéro-postérieur du coloboma choroïdien aboutit à la fente congénitale de l'iris; d'autres fois le coloboma de la choroïde et celui de l'iris sont isolés par un pont étroit composé des procès ciliaires incomplétement développés. Alors la partie la plus étroite de la bandelette est couchée dans l'axe que nous avons vu passer au centre du coloboma de la choroïde et de l'échancrure iridienne. Les dimensions de la fente congénitale de l'iris et celles du coloboma choroïdien ne sont pas en rapport direct, car il est probable que le défaut dont la choroïde est le siége peut encore se corriger partiellement à une époque où cela n'est plus possible pour l'iris, arrêté dans son développement par l'absence complète ou presque complète de la portion correspondante du corps ciliaire.

Récemment, M. Sæmisch a publié un cas de coloboma choroïdien étendu concordant avec un *coloboma à pont* de l'iris (de Ammon), ou, comme nous l'avons appelé, *coloboma annulaire*. Nous faisons souvent venir à notre clinique, pour les démonstrations ophthalmoscopiques, une ancienne pensionnaire des Quinze-Vingts, qui présente un coloboma choroïdien double très-étendu embrassant des deux côtés le nerf optique. Sur l'un des yeux le coloboma est annulaire et correspond absolument au dessin donné par M. Sæmisch, figure 1 (2).

La coloration du coloboma choroïdien est blanchâtre et présente le reflet

(1) *Würzburger med. Zeitschrift*, 1862, t. III, p. 72.

(2) *Klinische Monatsbl.*, t. V, p. 85, av. pl., 1867.

bleuâtre, le chatoiement et les marbrures de la sclérotique irrégulièrement dénudée. Ses bords sont en général nettement dessinés et bordés d'un pigment foncé qui se dégrade vers le fond de l'œil. A son extrémité antérieure, la choroïde s'amincit quelquefois par degrés, et l'ophthalmoscope permet alors d'y voir des étages de nuances différentes et d'autant moins foncées qu'on les examine plus près du centre du coloboma. Vers l'extrémité postérieure, au voisinage du nerf optique, le bord supérieur est fortement accusé et tranche nettement sur le fond de l'œil; d'ailleurs il correspond souvent au bord supérieur de la papille qui se trouve être aplatie de haut en bas et former un ovale ou une ellipse couchée transversalement. La section du nerf ne se distingue alors du coloboma que par une teinte rosée ou grise peu intense.

Le coloboma est en rapport avec une ectasie de la sclérotique plus ou moins amincie, analogue au staphylôme postérieur, et faisant à la surface externe du globe un relief en escalier appréciable à l'ophthalmoscope par suite de la déviation des vaisseaux du coloboma et des différences de coloration qu'on observe dans les diverses parties de ce dernier. En effet, il peut être divisé en deux ou trois segments par des lignes semi-circulaires concentriques à la papille, et représentant les bords des excavations superposées qui constituent le staphylôme sclérotical. Cette ectasie peut s'étendre jusque vers la gaîne du nerf optique et s'y prolonger.

La choroïde manque rarement d'une manière absolue dans les parties ectasiées de la sclérotique, elle y est représentée par une pellicule mince, où les cellules du stroma sont peu pigmentées, et où l'on rencontre de rares vaisseaux qui, comme le montre l'ophthalmoscope, ne suivent pas du tout la même direction qu'à l'état normal et sont très-minces.

La rétine n'est pas non plus entièrement interrompue dans ces points; son extrémité antérieure est échancrée, et suivant la profondeur de l'ectasie scléroticale, l'amincissement dont elle est le siége et les rapports qu'elle affecte avec les membranes sous-jacentes semblent varier. Elle peut, comme le prouvent les dissections de M. Arlt, tapisser l'ectasie dans toute son étendue, ou bien passer au-dessus sans s'y accoler sous la forme d'une pellicule semi-transparente. Le peu de vaisseaux qui s'y remarquent, et le trouble fonctionnel dont cette altération est la cause, donnent à penser que ce rudiment de rétine ne contient guère d'éléments nerveux. Dans des cas de coloboma très-prononcé, la choroïde et la rétine offraient une véritable perte de substance, suivant une fente allongée dans laquelle il ne restait plus sur la sclérotique distendue qu'une couche mince et peu consistante, seul vestige des deux membranes.

Le courant vasculaire de l'image ophthalmoscopique varie suivant l'état de conservation de la rétine. Dans la plupart des cas, quelques vaisseaux se dessinent çà et là sur le fond blanc du coloboma, presque à angle droit

avec les nombreux vaisseaux de la papille qui se distribuent aux parties supérieures et intactes du fond de l'œil. Si la pellicule qui représente la rétine n'est pas exactement appliquée sur le fond de l'ectasie, les vaisseaux se montrent interrompus au niveau des replis que nous avons signalés, et réapparaissant plus loin, semblent émerger de la sclérotique ; ceux qui passent du coloboma dans les parties normales du fond de l'œil forment, pour la plupart, un coude d'autant plus manifeste que l'ectasie est plus profonde.

L'anomalie congénitale dont nous nous occupons coïncide parfois avec d'autres altérations des parties constituantes de l'œil, avec un cristallin ovoïde, quelquefois échancré, selon M. Stellwag, dans les points de sa circonférence qui correspondent au coloboma, avec une fente de la zonule de Zinn ; enfin, avec une configuration particulière du corps vitré que l'on a comparée pour la forme à une pêche.

Les altérations congénitales des enveloppes de l'œil dont nous venons de traiter, se rapportent à un arrêt de développement. Comme le prouvent les travaux de de Ammon, Schœler, Remak et Kölliker, la sclérotique, la choroïde et la rétine offrent toutes, à une certaine époque de la vie fœtale, une fente dirigée d'arrière en avant, et qui disparaît successivement dans la sclérotique, puis dans la rétine et la choroïde. Dans cette dernière, la réunion commence par l'extrémité antérieure des procès ciliaires, et s'effectue progressivement de haut en bas et d'avant en arrière. Selon M. Nagel, l'ectasie scléroticale serait liée au défaut de simultanéité que l'on remarque dans la réunion des fentes scléroticale et choroïdienne. Pour lui, en effet, le tissu qui vient combler la fente de la sclérotique, alors que celle de la choroïde est encore ouverte, serait incapable de résister suffisamment à la pression intra-oculaire.

Il ressort des travaux exécutés sur le coloboma de la choroïde et la fente scléroticale, que le coloboma du nerf optique observé dans quelques cas rares est une anomalie très-analogue aux précédentes quant à son origine, mais il reste à résoudre une importante question ; à savoir quelles sont les relations précises qui existent entre ces vices de conformation et certaines formes de staphylôme postérieur congénital, persistant et stationnaire.

Quant aux troubles fonctionnels qui accompagnent le coloboma de la choroïde, on a pu, surtout lorsque ce dernier était prononcé, constater le défaut d'une portion du champ visuel correspondant à l'ectasie scléroticale. En outre, comme le muscle ciliaire est souvent interrompu ou rudimentaire dans une longueur variable de sa circonférence, l'énergie des fonctions accommodatrices peut s'en trouver diminuée. Enfin, les auteurs signalent parfois une amblyopie et une myopie plus ou moins accusées. Le reflet que présentent les yeux atteints de coloboma iridien a déjà été décrit par Ge-

scheidt (1), il est d'autant plus marqué que le vice de conformation de l'iris se complique d'un coloboma choroïdien plus étendu.

L'*absence congénitale de pigment dans l'iris et la choroïde* (*albinisme*) est une anomalie qu'on a quelquefois aussi l'occasion d'observer. On sait quelle influence ont le teint et la coloration des cheveux sur la quantité de pigment contenue dans le tractus uvéal, et de quelle importance est cette considération pour l'appréciation de la couleur du fond de l'œil. Chez certains sujets, le pigment des cellules épithéliales et celui du stroma de l'iris et de la choroïde manquent entièrement, sans que pour cela la configuration des cellules soit le moins du monde altérée. La pupille rétrécie offre un reflet rougeâtre ; les albinos sont vivement éblouis par la lumière diffuse dont les enveloppes translucides de l'œil sont traversées et par la lumière qui se réfléchit sur la sclérotique dépourvue du tapis noirâtre qui la double ordinairement.

Ces yeux dépourvus de pigment offrent une excellente occasion d'étudier comment les procès ciliaires se comportent relativement au bord du cristallin dans les diverses phases d'adaptation de l'œil (Otto Becker).

L'albinisme n'est d'aucune influence directe, soit sur la réfringence des milieux de l'œil, soit sur l'accommodation, mais comme les personnes qui en sont atteintes sont constamment portées à rétrécir leur champ visuel et à rechercher une demi-obscurité qui les contraint de rapprocher considérablement les objets qu'ils fixent, ils s'accommodent de préférence pour des distances voisines du point le plus rapproché de leur vision distincte. Ces efforts d'accommodation et de convergence peuvent bien, à la longue, être pour quelque chose dans le développement de la myopie qu'on rencontre chez ces sujets. Du reste ils sont quelquefois atteints d'une amblyopie manifeste.

L'albinisme, souvent très-prononcé dans l'enfance, s'atténue parfois notablement avec l'âge. L'emploi des lunettes bleues et sténopéiques peut seul diminuer les éblouissements qui l'accompagnent.

(1) *Journal für Augenheilkunde* von C. v. Graefe u. Ph. v. Walher, t. XXII, p. 424.

BIBLIOGRAPHIE.

1840. Froebelius (G.). De atrophia bulbi humani. Tentamen anatomico-pathalogicum. Dresdæ, in-8°, p. 31, 3 pl.

» Heidenreich. Einige Metamorphosen des inneren Auges, die sich als Iritis chronica verhalten dürften, mit einer Nachschrift des Dr v. Ammon. (*v. Ammon's Monatsschrift*, t. III, H. 4.)

» Ammon (v.). Sur une anomalie organique de l'iris, non encore décrite. (*v. Ammon's Wochenschrift.* et *Ann. d'Ocul.*, t. III, p. 34.)

» Rau. Remarques sur l'inflammation de la membrane de Descemet. (*Ann. d'Ocul.*, p. 36.)

» Caron du Villards. Histoire de deux opérations de pupille artificielle, etc. (*Ibid.*, t. III, p. 94.)

» Sichel. De l'iritis syphilitique. (*Journ. des conn. méd. prat.*, déc 1840 et janv. 1841.)

» Rees. Du traitement des affections rhumatismales et en particulier de l'iritis et de la bronchite. (*Lancet*, n° 8.)

1841. Schroeder van der Kolk. Observations anatomo-pathologiques sur l'inflammation de quelques parties internes de l'œil, en particulier de la choroïde, comme cause du glaucome. (*Verhandelingen van het Genooschap ter bevorderung der genees-en heetkunde te Amsterdam*, 1 Deel, 1 Stuck., Amsterdam, 4.)

» Cooper (W.). De l'iritis syphilitique. (*Lond. med. Gaz.*, août, p. 759.)

» Hunter (James). Des changements de couleur de l'iris consécutifs à son inflammation. (*Edinb. monthly Journ.*, févr.)

» Dalrymple. Des difficultés du diagnostic de l'hyaloïtis. (*Lancet*, mai, p. 270.)

» Flarer (Fr.). De iritide ejusque speciebus earumque curatione, etc. Viennæ, in-8°, p. 208.

» Heyfelder. Markschwamm des Auges. (*Heidelb. med. Ann.*, t. VII, H. 2.)

» Malgaigne. Mélanose de l'œil. (*Gaz. des hôp.*, n° 55.)

» Engel. Melanotische Entartung des Auges. (*Oest. med. Jahr.*, janv.)

» Cooper (W.). Du traitement des corps étrangers dans l'œil. (*Lond. med. Gaz.*, oct., p. 75.)

» Lindner. De iridis membranæque Descemetii inflammatione. Berol., in-8°, p. 29.

» Prichard. De iritide. Diss. Berolini, in-8°, p. 32.

» Guepin (de Nantes). Monographie de la pupille artificielle, suivie de la description d'une opération nouvelle qui a pour but la dilatation permanente de la pupille. Nantes, in-8°.

» Huguier. Thèse sur les opérations de pupille artificielle présentée et soutenue en février 1841. Paris, in-8°, p. 92.

» Winter (Ad.). Collectanea de methodis coremorphoseos et instrumentis hanc in finem propositis. Diss. inaug. Lipsiæ, in-8°, 3 pl.

» Schneider. Prolapsus iridis. (*Hufland's Journ. der pract. Heilk*, nov., p. 30.)

» Cunier (Florent). Du traitement de la mydriase par le seigle ergoté. (*Ann. d'Ocul.*, t. VI, p. 353.)

» — Myotomie oculaire dans les cas d'obscurcissement de la cornée nécessitant le déplacement de la pupille. (*Ibid.*, t. V, p. 200.)

» Sichel. Mémoire sur le glaucome. (*Ibid.*, t. V, p. 177 et 225, et t. VI, p. 23, 97, 145, 213 et 248, t. VII, p. 17, 62, 110 et 212.)

» — De la pupille artificielle. (*Bullet. gén. de thérap.*, nos 5 et 6, et *Gaz. méd. de Paris*, n° 33.)

1842. Bulley. De l'usage de la belladone sous forme de douche dans l'iritis et quelques autres inflammations de l'œil. (*Prov. med. and surg. Journ.*, t. II, p. 3.)

» Hall. Traitement de l'iritis; emploi de l'iodine et de la salicine. (*Lond. med. Gaz.*, et *Froriep's Notizen*, n° 533.)

» France (J. F.). Cas d'iridérémie ou d'absence de l'iris. (*Guy's Hosp. Rep.*, n° 14, p. 279.)

» Bedford. Remarques sur l'inflammation de la membrane de l'humeur aqueuse. (*Ibid.*, oct.)

» Heifelder. Entzündliche Affection der Iris u. Retina. (*Heidelb. med. Ann.*, t. VIII, H. 4.)

» Van der Hout. De iritide. Diss. Amsterdam, in-8°, p. 103.

» Benedict. Bemerkungen über das Glaucom. Voy. *Abhandl. aus dem Gebiete der Augenheilk. v. Benedict.* Breslau, in-8°, p. 123.)

» Hoering. De la pupille artificielle. (*Ann.* et *Bull. de la Soc. de méd. de Gand*, juin.)

» Salomon. Beiträge zur künstlichen Pupillenbildung. (*Abhandl. der Petersb. Aerzte.* Petersburg, p. 274.)

» Stapf. De variis novæ pupillæ formandæ rationibus. Icnæ, in-8°, p. 37.

» Mees. Cas de coloboma de l'iris des deux yeux. (*Ann. d'Oculi.*, t. VII, p. 179.)

1843. Hocken. Observations on the law of identity which regulates the occurrence of sympathetic and simultaneus diseases. (*Lond. and Edinb. monthly Journ.*, juin.)

» Buehrlen. Einige Bemerkungen über den innerlichen Gebrauch des Sublimats gegen Augen-Entzündungen. (*Würtenb. med. Corresp.-Bl.*, n° 44.)

» Ammon (v.). Ueber Iritis. Eine von der Gesellschaft für practische Medicin zu Paris gekrönte Preisschrift. (*v. Walther's u. v. Ammon's Journ.*, N. F., t. I.)

» — et Salomon. Zur Lehre von der Melanosis bulbi. (*Ibid.*)

» Fronmueller. Irisvorfall durch die Sclerotica. (*Ibid.*, N. F., t. II, 2.)

» — Spontane Augapfelblutung. (*Ibid.*)

» Schroeder van der Kolk. Choroiditis u. Glaucom, etc. Mémoire traduit par le Dr Stricker. (*Ibid.*)

» Knapp. Condylomata iridis. (*Rust's Magazin*, n° 75.)

» Micrendorff. Iritis syphilitica cum condylomate. (*Casper's Wochenschrift*, n° 39.)

» Fritschi. Die bösartigen Schwammgeschwülste des Auges u. seiner nächsten Umgebung. Freiburg, in-8°, p. 462.

» Crepaz. De iritide. Diss. in-8°.

» Flarer. Traitement du buphthalmos au moyen du séton. (*Gazz. med. di Milano*, 19 août.)

» Mackenzie (W.). Observations sur les diverses formes de glaucome. (*Lond. med. Gaz.*, oct.)

» — Remarques sur les divers stades du glaucome. (*Ann. d'Oculi.*, t. X, p. 241.)

» Leroy (d'Étiolles). Nouvel instrument pour l'iridectomie. (*Ibid.*, suppl. III, p. 179.)

» Schlagintweit. Neue einfache Methode zur Operation der künstlichen Pupille durch den Hornhautschnitt mit gleichzeitiger Excision eines Segmentes aus der Regenbogenhaut. (*Allgem. Ztg f. Chir.*, n° 19.)

» Hays. Pupille artificielle. (*Amer. Journ. of the med. Sc.*, oct.)

» Rodgers. Pupille artificielle avec section consécutive du muscle droit supérieur. (*Amer. Journ.*, juillet, n° 7.)

» Estlin. Des plaies de l'iris et de la pupille artificielle. (*Prov. med. Journ.*, août.)

» Cunier F.). Pupille artif. pratiquée avec succès sur un sujet aveugle depuis vingt-cinq ans, circonstances remarquables. (*Ann. d'Oculi.*, t. IX, p. 46.)

» Pétrequin. Sur les diverses couleurs de l'iris et leurs proportions dans nos climats. (*Ibid.*, t. X, p. 120.)

1843. Sichel. Sur la formation spontanée de pupilles anomales. (*Journ. des découvertes et travaux prat.*, t. I.)

1844. Ritter. Beobachtungen eines Falles von angeborner excentrischer Pupille nebst Abbildung. (*v. Walther's u. v. Ammon's Journ.*, t. II, H. 4.)

» Tavignot. De l'inflammation de l'orbiculus ciliaris, *Cyclitis* (κύκλος). (L'*Expérience*, nos 359 et 361, traduit par Leuthold dans *v. Walther's u. v. Ammon's Journ.*, t. III, 3.)

» — Du tremblotement de l'iris. (*Journ. d. conn. méd.-chir.*, sept.)

» Rodrigues. Iritis syphilitique. (*La clinique de Montpellier*, 1 août.)

» Rau. Die Entzündung der Regenbogenhaut. Bern u. St. Gallen, in-8°, p. 270.

» France. De l'iritis. (*Guy's Hosp. Rep.*, oct.)

» Cullerier. De l'iritis syphilitique. (*Gaz. des hôp.*, n° 72.)

» Seemann. De l'iritis syphilitique. (*Lond. med. Gaz.*, n° 10.)

» Cooper (W.). De l'iritis syphilitique. (*Ibid.*, n° 26.)

» Heise. Die Irideremie oder der angeborne Mangel der Iris. Inaug. diss. Würzburg, in-8°.

» Froebelius. Ueber Melanosis bulbi, etc. (*v. Walther's u. v. Ammon's Journ.*, t. III, St. 1.)

» Sichel. Cas de mélanose de l'œil. (*Gaz. des hôp.*, n° 132.)

» — Observations et considérations supplémentaires sur le glaucome, etc. (*Ann. d'Ocul.*, t. XI, p. 193.)

» Warnatz. Ueber das Glaucom. (Leipzig, in-8°, p. 153 et 2 pl., et *Ann. d'Ocul.*, t. XI, p. 109.)

» Szokalski. De la pupille artificielle. (*Revue méd.*, mars.)

» Callias. De l'iridectomie avec un nouvel irideetome. (*Bullet. de l'Acad. de méd.*, t. X.)

» Carron du Villards. Etudes cliniques et anatomo-pathologiques sur l'onyx et l'hypopion. (*Ann. d'Ocul.*, t. XI, p. 257.)

» Ducros (Luc.). Observations sur l'emploi des préparations d'or dans le traitement de l'iritis syphilitique, chronique et pseudomembraneuse. (*Ibid.*, p. 92.)

» Tilanus. Observation d'iridérémie congénitale compliquée de cataracte. (*Ibid.*, t. XII, p. 43 et 209.)

» Fallot. Observations d'iritis intermittente. (*Ibid.*, p. 168.)

» — Cas de mydriase. (*Ibid.*, p. 89.)

» Vogt (P. de). Observation d'un cas de mydriase monoculaire très-prononcée, non accompagnée de trouble de la vision survenue à la suite de l'administration d'un vomitif. (*Ibid.*, p. 171.)

» Melchior. Etudes sur la mydriase et la dilatation de la pupille en général. (*Ibid.*, p. 5 et 101.)

» Jans. Note pratique et historique sur l'opération de la pupille artificielle par irideetomedialyse. (*Ibid.*, p. 198.)

» Cooper (W.). L'atropine comme moyen de dilater la pupille. (*Lancet*, juin.)

1845. Fischer (Prof.). Metastalische Ophthalmie durch Pyämie nach Venentzündung. (*Prager Vierteljahrschr.*, t. II, p. 2.)

» Lehmann. Ueber den Humor aqueus des menschlichen Auges in physiol. u. prakt. Beziehung. (*v. Walther's u. v. Ammon's Journ.*, t. IV, II. 2.)

» Melicher. Angeborner Mangel der Iris. (*Oest. med. Wochenschr.*, n° 47.)

» Ryba. Ueber Melanose des Auges. (*Prager Vierteljahrschr.*, IV.)

» Lawrence. Leçons sur la mélanose de l'œil. (*Lond. med. Gaz.*, oct.)

» Honold (C.). Ueber die Erweiterung der Pupille durch Narcotica. Schw. Hall. in-8, p. 34.

» Walker (J.). L'iritis chez les enfants. (*Prov. med. Journ.*, II, n° 19.)

» Rau. Die Krankheiten u. Bildungsfehler der Regenbogenhaut. Zweite Abth., Bern u. St. Gallen, in-8°, p. 300.

» Albers. Einfluss des Strychninum nitr. auf die Pupille. (*Med. Corresp.-Bl. rhein. u. westph. Aerzte*, t. IV, n° 12.)

» Thielmann. Ophthalmia rheumatica. Iritis Pachymeningitis. Hypopion, etc. (*Med. Zeit. Russl.*, n° 10.)

1845. Velpeau. De l'iritis. (*Gaz. des hôp.*, nos 55, 58, 62, 64, 67 et 71.)
» Schollmeyer. Blutung aus der Iris. (*Med. Zeit. des V. f. Heilk. in Preussen*, n° 43.)
» Taylor. Hémorrhagie spontanée de la membrane de l'humeur aqueuse. (*Lond. med. Gaz.*, sept.)
» Hannover. Ueber den fœtalen Zustand des Auges bei der Form des coloboma iridis. (*Müller's Arch. f. Anat. u. Phys.*, H. 5.)
» Huschke. Zur Lehre von der Entstehung des Coloboma iritis. (*v. Walther's u. v. Ammon's Journ.*, t. IV, pl. 1.)
» Rigler. Considérations sur le glaucome, traduit de l'allemand par de Moor. (*Ann. d'Ocul.*, t. XIII, p. 103, 186, et 251.)
» Escolar. Iritis rhumatismale ayant résisté à divers moyens, traitée avec succès par la belladone. (*Ibid.*, p. 257.)
» Beaumont. Deux cas de formation de pupille artificielle avec la description d'un nouvel instrument pour couper et détacher l'iris. (*Ibid.*, p. 29.)
1846. Ammon (v.). Anatomisch-path. Beweis von dem Bestehen spontaner Pupillen (abnormer Oeffnungen im Irisgewebe). (*v. Walther's u. v. Ammon's Journ.*, t. V, H. 1.)
» Tavignot. Recherches et propositions sur la nature et le traitement du glaucome. (*Gaz. méd. de Paris*, nos 10 et 11.)
» Fronmueller. Spontane Augenblutungen. (*v. Walther's u. v. Ammon's Journ.*, t. VI, p. 2.)
» — Angeborne Misbildungen des Auges. (*Ibid.*)
» Trinchinetti. Proposition d'augmenter le succès de certaines pupilles artificielles (usage des verres convexes). (*Gazz. di Milano*, n° 6.)
» Tourtual. Beobachtungen an einem Auge mit einer seltenen Deformität der Pupille. (*Müller's Arch.*, 4.)
» Desmarres. Observations pratiques sur la formation d'une pupille artificielle. (*Journ. de conn. méd.-chir.*, déc.)
» Sullivan. Dilatation de la pupille dans les affections du cœur. (*Gaz. med. de Paris*, n° 10.)
» Frank. Enge Pupille bei Herzkranken. (*Casper's Wochensehr.*, n° 23.)
» Bernard. Uvéite syphilitique, etc. (*Ibid.*, n° 11.)
» Lusardi. Mémoire sur le fongus hématode et médullaire de l'œil et sur les tumeurs dans la cavité orbitaire. Paris, in-8°, p. 79.
» Szokalski. Korestenoma congenitum eigenthümlicher Art, verwechselt mit den Folgen einer syphilitischen Iritis. (*Prager Vierteljahrschr.*, t. IV.)
» Noecgerath. Note sur un cas de corectopie (pupille excentrique congénitale) observé à la clinique de M. Cunier. (*Ann. d'Ocul.*, t. XV, p. 27.)
» Stoeber. Absence de l'iris chez le père et l'enfant. (*Ibid.*, p. 250.)
» — Opération de la pupille actificielle. Modification du procédé de Wenzel. (*Ibid.*, t. XVI, p. 82.)
» Sichel. Recherches cliniques et anatomiques sur l'atrophie de l'œil. (*Ibid.*, t. XVI, p. 171 et 195.)
» Taylor. Maladie du globe oculaire simulant un fongus de mauvaise nature. (*Dubl. med. Press*, et *Ann. d'Oeul.*, t. XVI, p. 99.)
» Snabilié. Iritis intermittente. (*Nederl. Laneet* et *Ann. d'Oeul.*, t. XVI, p. 226.)
1847. Textor. Bemerkungen über einen Fall von angebornem Mangel der Regenbogenhaut. (*v. Walther's u. v. Ammon's Journ.*, t. VII, H. 1.)
» Froebelius. Ueber Iridoncus u. Iridelcosis. (*Ibid.*, t. VII, H. 2.)
» Kolb. Iritis amenorrhoica exsudativa bei einer Leucaethiops. (*Ibid.*, t. VII, H. 3.)
» Schuhr. Bemerkungen über die Bewegung der Iris. (*Griesinger's Arch.*, VI, 1 u. *Schmidt's Jahrb.*, t. LV, p. 10.)
» Pupeke. Willkürliche Dilatation u. Contraction der Pupille. (*Med. Zeitschr. d. V. f. Heilk. in Preussen*, n° 35.)

1847. Neuhausen. Iritis chlorotica. (*Ibid.*, n° 27.)
» Jacob. De l'ophthalmie arthritique et de l'ophthalmie rhumatismale. (*Dubl med. Press*, n°s 403, 407, 424 et 425.)
» Sichel. Sur une forme particulière de l'inflammation partielle de la choroïde et du tissu cellulaire sous-conjonctival. (*Bullet. de thérap.*, mars.)
» Deval (Ch.). Observations sur la korectopie, etc. (*Gaz. méd.*, n° 12.)
» Ried. De irido-dialysi traumatica. Jenæ, in-8°.
» Cipriani. Sur une altération particulière de l'iris. (*Gaz. Tosc.*, n° 7.)
» Hallet. Anomalies du ganglion ciliaire. (*Med. Times and Gaz.*, juil.)
» Emmerich. Ketzerische Ansichten über die Anwendung der Belladonna in der Iritis. (*Arch. f. phys. Heilk.*, t. VI, H. 8.)
» Rivaud-Landrau. Résorption de l'hypopion activée par la teinture d'iode. (*Un. méd.*, n° 40.)
» Wilde (de Dublin). Remarques sur les propriétés de la belladone et de l'atropine et sur leur usage en oculistique. (*Ann. d'Ocul.*, t. XVII, p. 21.)
» Cunier. Note sur l'usage ophthalmique de l'atropine, de l'hyosciamine et de la daturine. (*Ibid.*, p. 25.)
» Desmarres. Recherches pratiques sur la paracentèse de l'œil. (*Journ. des Conn. méd.-chir.*, et *Ann. d'Ocul.*, t. XVIII, p. 255.)
» Tavignot. De la valeur thérapeutique de la paracentèse de l'œil. (*Gaz. des hôp.*, n° 64.)
» Vallez. De l'hydropisie de l'iris. (*Journ. méd. de Bruxelles.*, mai.)
1848. Deval (Ch.). Sur les affections syphilitiques de l'œil (iritis), etc. (*Gaz. méd. de Paris*, n° 1.)
» Tavignot. De l'iritis syphilitique. (*Gaz. des hôp.*, n°s 56 et 65.)
» Jacob. De l'inflammation de la membrane de l'humeur aqueuse. (*Dubl. med. Press.*, n° 475.)
» — De l'inflammation de la choroïde. (*Ibid.*, n°s 497 et 498.)
» Dixon. Deux leçons sur l'inflammation de l'iris. (*Lancet*, mars.)
» Pickford. Vertheidigung der Belladonna gegen die ketzerischen Angriffe Emmerich's. (*Arch. f. ration. Med.*, t. VII, H. 1.)
» Emmerich. Ueber die Anwendung der Belladonna in der Iritis. Zweiter Article. (*Arch. f. phys. Heilk.*, t. VII, H. 7 et 8.)
» Leuw (de). Eine doppelte Pupille in einem Auge. (*Zeitschr. d. V. f. Heilk. in Preussen*, n° 35.)
» Nymann. Quelques réflexions sur les éruptions syphilitiques et sur leur valeur dans les ophthalmies syphilitiques. (*Hygia* et *Ann. d'Ocul.*, t. XIX, p. 247.)
» Fallot. Quelques mots sur la choroïdite. (*Ann. d'Ocul.*, t. XX, p. 133.)
» Mac Evers. De l'usage du seigle ergoté dans la mydriase. (*Dubl. quart. Journ.*, nov.)
1849. Tavignot. De l'iritis sympathique et de son traitement. (*Gaz. des hôp.*, n° 124.)
» Mackenzie. Cysticerque dans la chambre antérieure. (*Med.-chir. Transact.*, t. XXXII.)
» Prichard. Manque congénital de l'iris. (*Provinc. med. Journ.*, n° 19.)
» Thielmann. Beiträge zur Therapie der Iritis u. Periphakitis rheumatica. (*Med. Zeitg. Russl.*, n° 42.)
» Ried. Ueber Zerreissung u. Losreissung der Iris in Folge der Einwirkung äusserer Gewalt auf das Auge. (*Jenaische Ann.*, t. I, H. 1.)
» Dixon (James). Observation d'un fragment de capsule fulminante ayant séjourné pendant huit années dans la chambre antérieure. Extraction. (*Ann. d'Oeul.*, t. XXII, p. 17.)
1850. Helbert. Ueber die syph. Iritis ihre Stellung u. ihre Bedeutung in der Reihe der Symptome secundärer Syphilis. (*Deutsche Klinik*, n° 10.)
» Euhrig. Choroiditis acuta cum excitu in suppurationem, choroiditis chronica, etc. (*Ibid.*, n° 14.)

1850. Hall. De l'iritis. (*Lond. med. Gaz.*, févr. et mars.)
» France. Manque congénital de l'humeur aqueuse. (*Lond. med. Gaz.*, janv.)
» Dalrymple. Pathology of the human eye. London, in-8°, fase. V and VI (Iritis aquocapsulitis, congestion de la choroïde, glaucome).
» Desmarres. De la pupille artificielle. (*Gaz. des hôp.*, n° 112.)
» — De l'iritis considérée comme symptôme de la présence d'un corps étranger dans l'intérieur de l'œil. (*Ann. d'Ocul.*, t. XXII, p. 7.)
» Jacob. A treatise on inflammation of the eyeball. Dublin, in-8°, p. 348.
» Gerhard. De l'usage et de l'abus de la belladone dans l'iritis aiguë. (*Gaz. méd. de Strasb.*, n° 9.)
» Cornaz. Abnormites congénitales des yeux (iris). (*Ann d'Oc.*, t. XXIII, p. 31.)
» Allessi. Della elmintiasi nelle sue relazzioni colla oculistica. Roma, in-8°.
1851. Mackenzie. Remarques sur un prétendu cas d'hydatide de la chambre antérieure observé par le Dr Neumann. (*Edinb. med. Journ.*, janv., et *Ann. d'Ocul.*, t. XXV, p. 60.)
» Bengel. Fall von Mydriasis. (*Würt. Corresp.-Bl.*, n° 15.)
» Hoering. Iritis syphilitica. (*Ibid.*, n° 37.)
» Macknurdo. États pathologiques de l'iris, glaucome, etc. (*Lancet*, avril.)
» Tavignot. De la pupille artificielle. (*Gaz. des hôp.*, n° 57.)
» Coste (L.). Des œils enfoncés dans l'œil. (*Revue thér. du Midi*, 18 sept.)
» Lauwers. De la pupille artificielle. (*Gaz. des hôp.*, n° 89.)
» Wedl. Ueber Blutstase in den Ciliargefässen unmittelbar nach Entleerung des Humor aqueus. (*Zeitschr. d. Gesell. der Wiener Aertzte*, Jahrg. VII, t. 2.)
» Krieger. Ueber einige Formen von Iritis. (*Deutsche Klinik*, n° 6.)
» Wutzer. Synechia anterior partialis utriusque bulbi. Coremorphosis. (*Ibid.*, n° 14.)
» Morehouse. Prolapsus de l'iris, application de la belladone ou de l'atropine dans les deux yeux comme moyen de réduction, etc. (*Gaz. des hôp.*, n° 87.)
» Lauwers. De la pupille artificielle. (*Ibid.*, n° 89.)
» Robert (Melchior). Mémoire sur l'iritis syphilitique, d'après les observations recueillies dans le service de M. Ricord. (*Ann. d'Ocul.*, t. XXVI, p. 16.)
» Sichel. Mélanose de l'œil ; opération. Quelques considérations sur cette affection. (*Gaz. des hôp.*, n° 98, et *Ann. d'Ocul.*, t. XXVI, p. 148.)
» Helbert. De l'iritis syphilitique, de son siége et de sa valeur comme symptôme de la syphilis secondaire. (*Deutsche Klinik*, et *Ann. d'Ocul.*, t. XXVI, p. 202.)
» Luschka. Membrana iridis posterior u. ihre path. Bedeutung. (*Froriep's Tagesber*, n° 378.)
» Budge et Waller. Action de la portion cervicale du nerf sympathique et d'une portion de la moelle épinière sur la dilatation de la pupille. Influence de la partie intercrânienne du nerf sympathique et des troisième, quatrième, cinquième et sixième paires sur les mouvements de l'iris. (*Ann. d'Ocul.*, t. XXVI, p. 183.)
1852. Ammon (v.). Fungus melanodes corporis ciliaris. (*Deutsche Klinik*, n° 14.)
» — Foetale Augenmelanose. (*Illust. med. Zeitg*, II, n° 3.)
» — Zur Lehre vom Verhalten fremder in die hintere Augenkammer gedrungener Körper. (*Ibid.*)
» — Neue Beiträge zur Lehre von den angeborenen Fehlern der Iris, des Ciliarkörpers u. der Choroidea. (*Ibid.*)
» Bowman. De la pupille artificielle et d'un nouveau procédé opératoire. (*Med Times and Gaz.*, janv.)
» Taylor. Iritis chez un enfant. (*Ibid.*, mars.)
» Blodig. Zur Lehre von der Choroiditis. (*Wien. med. Zeitschr.*, n° 5.)
» Fichte. Zur Lehre von den angebornen Missbildungen der Iris. (*Zeitschr. f. rat. Med.*, t. II, 2.)
» Roser. Zur Lehre von der Choroiditis u. ihren Folgen. (*Arch. f. phys. Heilk.*, XI, 2.)

1852. Dixon. De l'iritis syphilitique chez les enfants. (*Lancet*, juin.)
» Reiss. De l'iralgie (névralgie de l'iris) et de l'usage des préparations arsenicales. (*Presse méd.*, n° 33.)
» Ryba. Ueber eine eigenthümliche Form der partiellen Choroïditis. (*Prager Vierteljahrsehr.*, t. IX, 4.)
» Foucher. Des déformations de la pupille, de leurs différentes causes et de leur valeur symptomatique, etc. (*Rev. méd.-chir.*, oct. et nov.)
» Gieseler (B.). Ueber die Atrophie des menschlichen Auges, Diss. inaug. Erlangen, in-8°.
» Magne. Des ophthalmies traumatiques, des corps étrangers pénétrés dans l'œil. (*Un. méd.*, nos 147-149.)
» Prichard. Des corps étrangers de l'œil. (*Prov. med. Journ.*, nov.)
» Gerhard. Du procédé de M. Desmarres de reduire les hernies de l'iris. (*Gaz. méd. de Strasb.*, n° 12.)
1853. Adelmann. Des Aussaugen des Hypopion. (*Illust. med. Zeitg*, II, 4.)
» Boeck (W.). Beiträge zur Lehre von dem angebornen Mangel der Regenbogenhaut. (*Wien. med. Zeitschr.*, n° 1.)
» Dixon. Observations de pupille artificielle. (*Lancet*, juin.)
» — De l'iritis syphilitique chez les enfants. (*Ann. d'Oeul.*, t. XXIX, p. 121.)
» Froebelius. Von der intermitterenden Trübung der wässerigen Feuchtigkeit. (*Med. Zeitg Russl.*, n° 15.)
» Tavignot. L'iritis chronique peut-elle être le symptôme d'une maladie générale ? (*Gaz. des hôp.*, n° 48.)
» — La mélanose est-elle un cancer? (*Ann. d'Oeul.*, t. XXIX, p. 279.)
» Pamard (P.). Observations ophthalmologiques propres à infirmer l'opinion généralement admise sur la nature cancéreuse des mélanoses. (*Ibid.*, p. 25.)
» Stoeber. De la nature cancéreuse de la mélanose de l'œil. (*Ibid.*, t. XXX, p. 264.)
» Warlomont. D'une propriété peu connue de la belladone en instillation dans l'œil (micropsie). (*Ibid.*, p. 277.)
» Donders. Micropsie. (*Ibid.*, p. 217.)
» Hübsch. Apoplexie oculaire, glaucome. (*Ibid.*, p. 283.)
1854. Bouquet. De l'emploi de la belladone contre l'iritis (*Gaz. des hôp.*, n° 5.).
» Critchett. Extraction d'un morceau de fer de l'intérieur de l'œil. (*Lancet*, avril, *Gaz. hebd.*, 12 mai, et *Ann. d'Oeul.*, t. XXXII, p. 97.)
» Breithaupt. Chronische Entzündung der Uvea. (*Zeitschr. des V. f. Heilk. in Preussen*, nos 36 et 39.)
» Hutawa. Riss der Regenbogenhaut. (*Ibid.*, n° 31.)
» Bell (B.). Cas de pupilles artificielles. (*Monthly Journ.*, oct.)
» Bouquet. Cas extraordinaire de pupille artificielle. (*Gaz. des hôp.*, n° 137.)
» Coursserant. De la formation d'une pupille artificielle par déchirure et excision de l'iris. (*Ibid.*, n° 149.)
» Schauenbourg. Die künstliche Pupille vor u. in dem Auge. (*Deutsche Klin.*, nos 42, 43, 45 et 46.)
» Taylor (R.). De l'inflammation sympathique du globe de l'œil. (*Med. Times and Gaz.*, oct., nov.)
» Walton (Haynes). Kyste dans la chambre antérieure. (*Ibid.*, août.)
» Wilde. De l'inflammation du corps ciliaire. (*Ann. d'Ocul.*, t. XXII, p. 223.)
» Van Rooseroek. Inflammation du ligament ciliaire, cyclite. (*Ibid.*, p. 230.)
» Cornaz (Ed.). Recherches statistiques sur la fréquence comparative des couleurs de l'iris. (*Ann. d'Ocul.*, t. XXXI, p. 251.)
» Prichard. Des blessures de l'œil et de son extirpation. (*Assoc. méd. Journ.*, 6 oct., et *Ann. d'Ocul.*, t. XXXII, p. 172.)
» Stellwag v. Carion. Zur Lehre von den Hemmungsbildungen des menschlichen Auges. (*Wien. Zeitschr.*, sept.)
» Graefe (A. v.). Notiz zur Behandlung der Mydriasis. (*Arch. f. Ophthal.*, t. I, A. 1, p. 315.)

1854. Graefe (A. v.). Vorläufige Notiz über das Wesen des Glaucom's. (*Ib.*, p. 371.)
» — Zwei Fälle von Ruptur der Choroïdea. (*Ibid.*, p. 402.)
» — Cysticercus in der vorderen Kammer. (*Ibid.*, p. 453.)
» Willebrand (F. v.). Fall von Myosis als patholog. Beleg für die Einwirkung des Nervus sympath. auf die Radialfasern der Iris. (*Ibid.*, p. 319.)
1855. Jaeger (E. v.). Ueber Choroidealtuberkel. (*Oest. Zeitschr.*, n° 2.)
» Tavignot. Du prolapsus de l'iris et de son traitement. (*Gaz. des hôp.*, n° 28.)
» Taylor (B.). Changements de couleur de l'iris sans inflammation de cette membrane. (*Med. Times and Gaz.*, mars.)
» Walton (H.). De la non-existence de l'aquo-capsulite. (*Ibid.*, mai.)
» Cooper (W.). Rupture du cercle interne de l'iris. (*Assoc. Journ.*, Oct.)
» Müller (H.). Ueber krankhafte Ablagerungen an der Innenfläche der Choroidea. (*Verhand. d. phys. med. Gess. zu Würzb.*, VII, 2.)
» Rothmund (A.). Beiträge zur künstl. Pupillenbildung, etc. München, in-8°.
» Richard (Ad.). Observation d'un kyste de l'iris. (*Gaz. hebd.*, t. I, p. 1082, et *Ann. d'Oeul.*, t. XXXIII, p. 57.)
» Stoeber. Kyste de l'iris. (*Gaz. hebd.*, t. II, p. 55, et *Ann. d'Oeul.*, t. XXXIII, p. 60.)
» Bowman. Kyste morbide de l'iris. (Leçons, *Ann. d'Oeul.*, t. XXXIII, p. 65.)
» Ammon (v.). Das Verschwinden der Iris durch Einsenkung. Dresden, in-8°, p. 14 et *Arch. f. Ophth.*, t. I, A. 2, p. 119.
» Donders. Die Metamorphose der Pigmentschicht der Choroidea. (*Arch. f. Ophthalm.*, t. I, A. 2, p. 107.)
» Rau. Bemerkungen über die künstliche Pupillenbildung. (*Ibid.*, p. 184.)
» Graefe (A. v.). Bemerkungen über Glaucom, etc. (*Ibid.*, p. 299.)
» — Präparat von Choroiditis tuberculosa bei einem Schweine. (*Ibid.*, t. II, A. 1, p. 214.)
» — Ophthalmoscopischer Befund bei einem Fall von Microphthalmus congenitus mit Coloboma. (*Ibid.*, p. 239.)
» Weber (Ad.). Ein Fall von partieller Hypäremie der Choroidea bei einem Kaninchen. (*Ibid.*, p. 133.)
» Macry. De l'iritis aiguë. Thèse de Paris, in-4°, p. 26.
» Critchet. Iritis. (*Lancet*, janv.)
» Jaeger (Ed.v.). Ueber Choroidealexsudate. (*Oest. Zeitschr. f. pr. Heilk.*, n° 4.)
» Quaglino. Formation d'une pupille artificielle par perforation, etc. (*Gaz. med. Ital. Lomb.*, n° 2.)
» Chavanne. Traitement de deux cas d'hydrophthalmie par des injections iodées. (*Gaz. méd. de Lyon*, n° 21.)
» Ruete. Commentatio de irideremia congenita ejusque vi in facult. accommod. Lipsiæ, in-8°.
1856. Casas de Batista. De la pupille artificielle. (*La Chronica de los hosp.*, n° 3.)
» Cornaz (Ed.). De l'albinisme. Gand, in-8°.
» Sichel. Formation d'une pupille artificielle par iridectomie. (*Gaz. des hôp.*, n°s 81 et 85.)
» Grosz. Instrument zur Vornahme der Iridectomedialysis. (*Ungar. Zeitschr.*, t. VII, n° 32.)
» Heyfelder (O.). Künstliche Pupillenbildung unter ungünstigen Verhältnissen. (*Deutsche Klin.*, n° 39.)
» Pilz. Die Entzündung der Regenbogenhaut. (*Prager Vierteljahrschr.*, XIII, 4.)
» France (J. F.). 1° De l'utilité de l'atropine dans le traitement de l'iritis ; 2° De la pupille artificielle. (*Guy's Hosp. Rep.*, sér. 3, vol. II.)
» Lanasse. Action de la jusquiame à faible dose sur la résorption de l'épanchement chronique produit dans la chambre antérieure de l'œil à la suite de la fluxion. Paris, in-8°.
» Sunkel (G.). Ueber Mydriasis. Diss. inaug. Marburg, in-8°.
» Müller (H.). Untersuchungen über die Glashäute des Auges insbesondere die Glaslamelle der Choroidea u. ihre senilen Veränderungen. (*Arch. f. Ophth.*, t. II, A. 2, p. 1.)

1856. Zehender. Beobachtungen bei artificieller Mydriasis. (*Ibid.*, p. 95.)
» Müller (E.). Angeborner Irismangel. (*Ibid.*, p. 158.)
» Graefe (A. v.). Ueber die Coremorphosis gegen chronische Iritis u. Iridochoroiditis. (*Ibid.*, p. 202.)
» — Ueber die Art des Schaces nach einseitiger Pupillenbildung. (*Ibid.*, p. 193.)
» — Ueber das ophthalmoscopische Erscheinen von Cholestearin zwischen Netzhaut u. Choroidea. (*Ibid.*, p. 319.)
» — Ueber das acute Entstehen von Glaskörperopacitäten bei Iridocyclitis, eine vorläufige Notiz. (*Ibid.*, p. 330.)

1857. Walton (Haynes). Inflammation sympathique du globe de l'œil. (*Brit. med. Journ.*, 14 avril.)
» — De la pupille artificielle. (*Med. Times and Gaz.*, 17 oct.)
» Salomon (Vose). Extirpation d'un œil désorganisé à cause d'une affection sympathique de l'autre. (*Brit. med. Journ.*, juin.)
» Prichard. Anatomie, physiologie et pathologie de la membrane pupillaire. (*Brit. med. Journ.*, 25 avril, et *Union méd.*, nos 126 et 128.)
» Hugenberger (Th.). Quædam ad coremorphosin, qua remedium iritidi et iridochoroïditi adhibendum. Dorpat, in-8°, p. 31.
» Williams. De l'inflammation du corps ciliaire. (*The Cincinnati Observer*, janv.)
» Sichel. De la mélanose de l'œil. (*Gaz. hebd.*, nos 21-22.)
» Vallez. D'une tumeur fongueuse et vasculaire de l'iris. Perforation. (*Journ. de Bruxelles*, août, p. 135.)
» — Coloboma de l'iris. (*Ibid.*, oct.)
» Coursserant. Abcès de l'iris, hypopyon, paracentèse de la chambre antérieure. Phthisie du globe de l'œil. (*Gaz. des hôp.*, n° 111.)
» Moore (W. J.). De l'iritis. (*Brit. med. Journ.*, déc.)
» Quaglino. De la guérison du glaucome au moyen de l'iridectomie suivant de Graefe. (*Gaz. Lomb.*, n° 47.)
» Rivaud-Landrau. De la koredialysis. (*Gaz. de Lyon*, n° 23.)
» Tavignot. Mémoire sur les différentes espèces de mydriasis. etc. Paris, in-8.
» — De l'opération de la pupille artificielle à l'aide de la cautérisation galvanique. (*Mon. des hôp.*, 4 oct.)
» Müller (H.). Ueber Veränderungen an der *Choroïdea* bei *Morbus Brightii*. (*Verhandl. der phys.-med. Ges. zu Würzb.*, t. VIII.)
» Arlt. Bericht über die Heilung des Glaucoma nach Dr A. v. Graefe. (*Zeitschr. d. k. k. Ges. d. Aerzte zu Wien*, n° 19.)
» Jaeger (Ed. v.). Ueber Anwendung der Iridectomie. (*Ibid.*, n° 21.)
» Dixon (M. J.). Dilatation cystiforme de l'iris, réapparition du kyste après des ponctions répétées et la déchirure des parois. (*Ann. d'Ocul.*, t. XXXVII, p. 141.)
» Quadri. Considérations anatomiques sur l'iritis séreuse. (*Ibid.*, p. 31.)
» Saint-Lager et Heroni. Études sur la mélanose de l'œil suivies de quelques expériences chimiques et micrographiques. (*Ibid.*, p. 97.)
» Graefe (A. v.). Note sur la guérison du glaucome au moyen d'un procédé opératoire, mémoire adressé à l'Institut de France. (Berlin, in-4°, et *Ann. d'Ocul.*, t. XXXIX, p. 237.)
» — Ueber die Wirkung der Iridectomie bei Glaucoma. (*Arch. f. Ophthalm.*, t. III, A. 2, p. 456.)
» — Fall von ephemerer u. stets aufs neue auftauchender Mydriasis. (*Ibid.*, p. 359.)
» — Ueber die Bildung vorderer Synechien ohne Perforation der Cornea. (*Ibid.*, p. 387.)
» — Ueber Sympathische Amaurose eines Auges bei Iridochoroïditis des anderen u. über deren Heilung. (*Ibid.*, p. 442.)
» Donders. Neubildung von Glashäuten im Auge. (*Ibid.*, t. III, A. 1, p. 150.)

1857. Sichel. Abhandlung über das Staphyloma der Choroïdea. (*Ibid.*, t. III, A. 2, p. 211.)
» Streatfeild (J. F.). Reinstated (artificeal pupil). (*Ophth. Hosp. Rep.*, n° 1, p. 6.)
1858. Houel. Manque congénital de l'iris avec nystagmus. (*Gaz. des hôp.*, n° 3.)
» Ewers. Die Heilung des Glaucoms durch Iridectomie nach Prof. v. Graefe. (*Ztg des V. f. Heilk. in Preussen*, n° 5.)
» Nagel. Casuistische Beiträge zur Kenntniss der Heilwirkung der Iridectomie bei Glaucom. (*Ibid.*, n° 10.)
» Hasner (v. A.). Ueber das Heilverfahren bei Glaucom. (*Allg. Wien. med. Ztg*, n° 6-8.)
» Hulke. (J. W.). Pathologie et anatomie path. du glaucome. (*Brit. med. Journ.*, 30 juin.)
» — Traitement chirurgical du glaucome. (*Med. Times. and Gaz.*, 27 mars.)
» — Morbid anatomy of the choroid and retina. (*Ophth. Hosp. Rep.*, n° 2, p. 67.)
» Mackenzie (W.) et Wharton Jones. De l'iridectomie dans l'iritis chronique, l'iridochoroïdite et le glaucome d'après de Graefe. (*Ibid.*, 3 avril.)
» Windsor (J.). De l'iridectomie. (*Ibid.*, 10 avril.)
» Sperino. Utilité de l'iridectomie dans la cure du staphylome. (*Giorn. d'Ophth. Ital.*, I, n° 1.)
» Graefe (A. v.). Ueber die syphilitischen Erkrankungen des Auges. (*Deutsche Klinik*, n° 21.)
» — De l'iridectomie pratiquée dans l'iritis, l'iridochoroïdite et le glaucome, et des considérations de Wh. Jones et Mackenzie contre elle. (*Med. Times and Gaz.*, 1 mai.)
» — Weitere klinische Bemerkungen über Glaucom. (*Arch. f. Ophthalm.*, t. IV, A. 2, p. 127.)
» — Zur Diagnose des beginnenden interocularen Krepses. (*Ibid.*, p. 219.)
» Middelmore. Du traitement chirurgical du glaucome. (*Med. Times and Gaz.*, 24 avril.)
» Jaeger (Ed. v.). Ueber Glaucom u. seiner Heilung durch Iridectomie. (*Wien. Zeitschr.*, n° 30.)
» Mandt. Ueber die Druckverhälnisse im Auge u. die Wirkung der druckmindernden Mittel. (*Zeitschr. des V. f. Heilk. in Preussen*, n° 20-21.)
» Hoppe. Die Wirkung des Terpentinöls auf die entzündete Iris. (*Ibid.*, n° 33.)
» Quaglino. Guérison d'une amaurose glaucomateuse par l'iridectomie. (*Gazz. Lomb.*, n° 26.)
» Secondi. Trois cas de glaucome guéris par l'iridectomie. (*Ibid.*, n° 39.)
» Froebelius. Fälle von Iridectomie. (*Med. Ztg Russland's*, n° 29.)
» Küchler. Vollendetes Glaucom durch Iridectomie geheilt. (*Deut. Klin.*, n° 32.)
» Brondeau (de). Des affections sympathiques de l'un des yeux à la suite d'une blessure de l'autre œil, thèse de Paris, in-4°, p. 60.
» Pagenstecher. De l'iridectomie. Mittheilungen aus der Augenheilanstalt zu Wiesbaden. Wiesbaden, in-8°, p. 32.
» Rothmund. Acutes Glaucom geheilt durch Iridectomie. (*Intelligenzbl., bayer. Aerzte*, n° 40.)
» Bader. Excision d'une portion de l'iris dans le glaucome. (*Brit. med. Journ.*, 27 mars.)
» — Of operation on the iris performed at the royal London ophth. Hospital, etc. (*Ophthal. Hosp. Rep.*, n° 3, p. 204.)
» — Neuroma of a ciliary nerve. (*Ibid.*, n° 5, p. 216.)
» — Treatement of acute glaucoma. (*Ophth. Hosp. Rep.*, n° 2, p. 57, et n° 3, p. 101.)
» — On iridesis or the formation of artificial pupil by tying the iris. (*Ibid.*, n° 4, oct., p. 220.)
» France. Duality of the pupil. (*Ibid.*, p. 106.)

1858. White Cooper. Coloboma iridis. (*Ibid.*, p. 108.)
» Dixon. Extensive coloboma iridis and excentric position of pupiles. (*Ibid*, p. 108.)
» — Case of irideremia. (*Ibid.*, n° 4, p. 157.)
» Streatfeild. Coloboma iridis, hereditary and rare cases. (*Ibid.*, p. 153.)
» Hirschler. Cysticercus cellulosæ in der vorderen Augenkammer. (*Arch. f. Ophthalm.*, t. IV, A. 2, p. 113.)
» Esmarch. Perforation der Netzhaut durch eine Chorioidalblutung. (*Ibid.*, t. IV, A. 1, p. 350.)
» Müller (H.). Anatomische Beiträge zur Ophthalmologie. (*Ibid.*, p. 363.)
» Wecker. L'irideetomie comme moyen curatif dans les cas d'iritis et de choroïdite chronique. (*Gaz. hebd.*, 3 sept.)
» Theol (Th.). Duæ de irideremia totale congenita observationes. Diss. inaug. Dorpati, in-8°, p. 33, 1 pl.
1859 Delbousquet (L.). De l'iritis. Thèse de Strasb., in-4°, p. 43.
» Quadri (Al.). Guérison d'une iritis traumatique par excision. (*Giorn. d'Ophth. Ital.*, n° 7.)
» Sichel. De la mydriase congénitale. (*Gaz. hebd.*, n° 20.)
» Arlt. Ueber den gegenwärtigen Stand der Lehre von der Pupillenbildung. (*Wien. med. Zeitschr.*, n° 33.)
» Coccius (Ad.). Ueber Glaucom, Entzündung u. die Autopsie mit dem Augenspiegel. Leipzig, in-8°, p. 58. 1 pl.
» Coursserant. L'iridectomie dans les affections glaucomateuses de l'œil. (*Gaz. des hôp.*, n° 11.)
» Hulke (J. W.). Le glaucome, ses symptômes, son diagnostic et son traitement chirurgical. (*Med. Times and Gaz.*, 6 août.)
» Kemeny (J.). Chorio-uveitis capillaris. (*Ungar. med. Zeitschr.*, n° 23.)
» Morel-Lavallée. Formation accidentelle d'une pupille artificielle par iridodialysis. (*Gaz. des hôp.*, n° 97.)
» Müller (G.). De l'opération de la pupille artificielle. Thèse de Strasb., in-4°, p. 44.
» Quaglino (A.). Su le malattie interne dell'occhio saggio di clinica di iconografia ottalmoscopia. Milano, in-8°, p. 225.
» Walton (H.). Guérison chirurgicale des vives douleurs dans le glaucome. (*Med. Times and Gaz.*, 16 juillet.)
» Bono (L.). Amaurose glaucomateuse survenue pendant un accès d'arthritis aiguë ; succès de l'iridectomie. (*Gazz. Lomb.*, n° 38.)
» Haerting (Fr. H.). Nonnulla de irideectomia. Diss. inaug. Lipsiæ, in-8°, p. 19.
» Kittel. Ueber Irido-Choroïditis sympathica dextra bedingt durch Cataracta natalis sinistra. (*Allg. Wien. med. Zeit.*, n°s 45-46.)
» Tavignot. Du traitement de l'iritis aiguë et chronique par la ponction de la cornée et de l'iris. (*Union méd.*, n° 125.)
» Wolfe. L'iridectomie contre le glaucome. (*Lancet*, déc. p. 598.)
» Roser. Ueber Klappenwirkung beim sogenantem Glaucom. (*Arch. f. phys. Heilk.*, t. III, H. 1.)
» Schwarzbach. De coremorphosi. Diss. inaug. Berolini, in-8°, p. 32.
» Dubois. Anomalie de l'iris. (*Ann. d'Ocul.*, t. XL, p. 9.)
» Guépin (de Nantes). De la congestion choroïdienne. (*Ibid.*, p. 93.)
» Bosch (Joseph). De l'iridectomie, observations recueillies à l'Institut ophthalmique de Wiesbaden par le conseiller médical Dr Pagenstecher. (*Ibid.*, p. 113.)
» Braun. Zur Lehre von den Mydriaticis. (*Arch. f. Ophth.*, t. V, A. 2, p. 112.)
» Junge. Zur Micrographie des Hypopion. (*Ibid.*, p. 200.)
» Schweigger. Pathologisch-anatomische Untersuchungen. (*Ibid.*, p. 216.)
» Liebreich. Coloboma iridis, choroïdeæ et vaginæ nervi optici u. Choroideal-Ablösung. (*Ibid.*, p. 241 et 259.)
» Critchett. Foreign body for sixteen years loose in the anterior chamber. (*Ophth. Hosp. Rep.*, n° VI, p. 264.)

1859. Wordsworth. Metal fragment suspended in the anterior chamber. (*Ibid.*, p. 268.)
» Bader. Apoplexy of Choroid (?) and retina. (*Ibid.*, p. 267.)
» — Report of excisions of the eye, etc. (*Ibid.*, p. 296.)
» — Report of operations on the iris. (*Ibid.*, n° III, p. 25.)
» — Report of (78) iridectomy operations (for glaucoma) performed at the Royal London Ophthalmic Hospital from May 1857 to Sept. 1859 inclusive. (*Ibid.*, n° IX, p. 168, and n° X, p. 226.)
» Letheby. The structure and movements of the iris. (*Ibid.*, n° 7, p. 17.)
» — Further remark on the formation of artificial pupil by iridesis (*Ibid.*, n° 9, p. 145.)
» Flatow (L.). De glaucomate et iridectomia in hoc morbo adhibenda. Königsberg. in-8°.
1860. Hancock (H.). De la section du muscle ciliaire dans le glaucome. (*Lancet*, 8 févr.)
» — Glaucome aigu et cornée conique avec myopie et larmoiement guéri par la section du muscle ciliaire. (*Ibid.*, 1 août.)
» — De la section du muscle ciliaire. (*Ibid.*, 24-26 oct.)
» — Leçons cliniques sur le glaucome. (*Ibid.*, 25 févr.)
» — On the division of the ciliary muscle in glaucoma. (*Ophthal. Hosp. Rep.*, n° 12, p. 13.)
» Müller (H.). Erkrankung von Choroidea, Glaskörper u. Retina bei Morbus Brightii mit einer eigenthümlichen Form von Embolie. (*Würzb. med. Zeitschr.*, t. I, p. 45.)
» Rava (G.). Quatre cas d'iridectomie suivis de succès contre le glaucome. (*Gazz. Lomb.*, n° 1.)
» Salomon (V.). Un cas d'enfoncement et de disparition de l'iris, suite de blessure. (*Brit. med. Journ.*, 14 avril.)
» Ammon (A. v.). Acyclia, Irideremia u. Hemiphakia congenita, etc. Iena, in-8°, p. 54.
» Fario. Tumeur furonculeuse de l'iris. (*Presse méd.*, n° 27.)
» Förster. Ueber eine seltene Krankheitsform der Choroïdea. (*Schles. Ges. f. vaterl. Cultur.* et *Med. Central-Zeit.*, n° 37.)
» Kugel (L.). Ueber den Einfluss des intraocularen Druckes auf die Grösse der Pupille. (*Wien. med. Zeitschr.*, n° 24.)
» — (L.). Ueber die willkürlichen Veränderungen der Pupillengrösse. (*Ibidem*, n°s 32-33.)
» Schweigger. Ueber den therapeutischen Effect der Iridectomie. (*Deutsche Klinik*, n° 25.)
» — Zur Iridectomie bei Glaucom. (*Ibid.*, n° 52.)
» Classen. Ueber die Wirkungsweise der Iridectomie bei Iritis u. Irido-Choroïditis. (*Ibid.*, n°s 33-34.)
» Tavignot. Du glaucome phlegmasique. (*Monit. d. Sc.*, p. 244.)
» Wilson (H.). Cas de polykorie. (*Med. Times and Gaz.*, 21 avril)
» Bowman. De l'iridectomie dans le glaucome. (*Ibid.*, 25 août.)
» Hulke (I. W.). Le glaucome et son traitement chirurgical. (*Ibid.*, 21 juill.) et 1 sept.)
» — Rapport sur 26 cas d'iridectomie. (*Ibid.*, 29 sept.)
» — Clinical and anatomical observations (glaucome). (*Ophth. Hosp. Rep.*, n° 13, p. 69.)
» Hutchinson. De l'iritis syphilitique chez les jeunes enfants. (*Med. Times and Gaz.*, 14 juill.)
» Blodig. Zur Causistik der enucleatio bulbi. (*Wien. Zeitschr.*, n° 29.)
» Rouse (J.). Cas de glaucome avec section du muscle ciliaire. (*Brit. med. Journ.*, 11 août.)
» Wedl (C.). Atlas der path. Histologie des Auges, unter Mitwirkung des Prof. Dr C. Stellwag v. Carion. Leipzig, in-4°, 6 pl.

1860. Duncalfe. Du rhumatisme et de l'iritis gonorrhéique. (*Brit. med. Journ.*, juin.)
» Eliotson. Iritis gonorrhéique. (*Med. Times and Gaz.*, 30 juin.)
» Greenway (H.). Une nouvelle opération pour remplacer l'iridectomie. (*Ibid.*, 15 déc.)
» Laurence. Deux cas d'iridectomie dans le glaucome. (*Ibid.*, 27 oct.)
» Ridgin Teale. Cas d'iridectomie. (*Ibid.*, 1 déc.)
» Haynes Walton. De l'inflammation sympathique et de son traitement. (*Brit. med. Journ.*, 20 oct.)
» Grönwall (O.). Om iridectomin. Diss. inaug. Helsingfors, in-8°.
» Schön. Hæmophthalmos ext. u. int. Apoplexia iridis partialis. Heilung. (*Allg. Wien. med. Zeitg*, n° 34.)
» Mayrhofer. Eine Beobachtung zur näheren Kenntniss der Wirkung eines gesteigerten intraocularen Druckes. (*Zeitschr. d. k. k. Geselsch. zu Wien*, n° 47.)
» Kugel. Ueber die Ursachen, welche bei verschiedenem intraocularen Drucke die verschiedene Pupillenweite bedingen. (*Ibid.*, n° 27.)
» Hoppe. Das Prioritaetsrecht in Betreff der Entdeckung dass die Pupillenweite auch durch den intraocularen Druck bedingt wird. (*Ibid.*, n° 30.)
» Quaglino. Cécité dépendant d'un glaucome aigu survenu à la suite d'une saignée et guérie par l'iridectomie. (*Giorn. d'Ophth. Ital.*, et *Ann. d'Ocul.*, t. XLIII, p. 186.)
» Guepin fils. Des kystes de l'iris. Thèse de Paris, in-4°, et *Ann. d'Ocul.*, t. XLIV, p. 189.
» Gosselin. Mydriase binoculaire spontanée. (*Ac. de Méd. de Paris*, 18 sept., et *Ann. d'Ocul.*, t. XLIV, p. 61.)
» Cornuty (L.). De la paracentèse de l'œil. (*Ann. d'Ocul.*, t. XLIV, p. 61.)
» Galezowski (X.). Tumeur interne de l'œil située derrière le cristallin, dans la région ciliaire externe. (*Mon. des hôp.*, p. 1081, et *Ann. d'Ocul.*, t. XLIV, p. 257.)
» Businelli. De la question de savoir si l'hypopyon est toujours la suite d'une iritis. (*Journ. d'Ophth. Ital.*, et *Ann. d'Ocul.*, t. XLVI, p. 273.)
» Graefe (A. v.) et Schweigger. Beiträge zur anatomischen Klinik der Augenkrankheiten. (*Arch. f. Ophth.*, t. VI, A. 1, p. 116, et t. VI, A. 2, p. 254.)
» — Ueber ein neues Operationsverfahren in verzweifelten Fällen chronischer Iritis u. Iridocyclitis. (*Ibid.*, t. IV, A. 2, p. 97.)
» — Ueber die Nothwendigkeit, behufs der druckvermindernden Wirkung die Iridectomie umfangreich zu machen. (*Ibidem*, p. 150.)
» — Tumoren der Iris. (*Ibid.*, A. 2, p. 35.)
» — Tumor der Choroïdea. (*Ibid.*, p. 40.)
» — Eindringen von Cilien in die vordere Kammer. (*Ibid.*, p. 139.)
» — Fall von aquirirter Aniridie, etc. (*Ibid.*, p. 150.)
» Nagel. Angeborenes Colobom der Iris u. der innern Membranen des Auges. (*Ibid.*, p. 170.)
» Berlin. Zur Iridodesis. (*Ibid.*, t. VI, A. 2, p. 73.)
» Dor. Beitrag zur Pathologie der intraocularen Geschwülste. (*Ibid.*, p. 244.)
» Weber (Ad.). Die instrumentelle unblutige Loslösung des Pupillarrandes von der Linsenkapsel (Corelysis). (*Ibid.*, t. VII, A. 1, p. 1.)
» — Ein Fall von Blutung der Iris. (*Ibid*, p. 60.)
» Pagenstecher (Arnold). Ueber Verknöcherung im Auge. (*Ibid.*, p. 99.)
» Mende. Cysticercus cellulosæ in der vorderen Augenkammer. (*Ibid.*, p. 122.)
» Heymann. Eitrige Choroïditis, Extirpation, section. (*Ibid.*, p. 125.)
» Froebelius. Zur Technik der Iridectomie bei Glaucom. (*Ibid.*, p. 119.)
» Wharton Jones. Persistance of some remains of the pupillary membrane. (*Ophth. Hosp. Rep.*, n° 10, p. 185.)
» White Cooper. Foreign bodies in the eyeball. (*Ibid.*, p. 188.)
» Mackenzie (W.). A fragment on glaucoma and the optic papilla. (*Ibid.*, n° 11, p. 252.)

1860. Streatfeild. On corelysis, etc. (*Ibid.*, p. 309.)
» Frank (P.). Scars of the Choroïd after traumatic rupture. (*Ibid.*, n° 13, p. 84.)
» Secondi (Ricc.). Dell' iridectomia nella cura della cataratta glaucomatosa. Pavia, in-8°, p. 102.
» Van Biervliet. Considérations sur la physiologie et la pathologie de l'iris. (*Ann. de la Soc. méd.-chir. de Bruges*, janv., et *Ann. d'Ocul.*, t. XLV, p. 201.)
1861. Dixon. Iridectomie exécutée avec succès dans des cas de glaucome double. (*Brit. med. Journ.*, 16 mars.)
» Follin. Sur les productions dermoïdes et pileuses dans l'intérieur de l'œil. (*Gaz. des hôp.*, n° 23.)
» Pamard (Alf.). Du glaucome. Thèse de Paris, in-4°, p. 56.
» Knapp. Acutes Glaucom geheilt durch Iridectomie. (*Verh. d. med. Ver. zu Heidelb.*, t. II, 3.)
» Nunley. De l'iridectomie, un nouveau procédé opératoire dans le glaucome. (*Lancet*, 3 et 4 janv.)
» Pagenstecher (Alex.). Ueber die Iridectomie. Mittheilung aus der Augenheilanstalt in Wiesbaden. (*Nass. Jahrb.*, XV et XVI, p. 1-32.)
» — Die Verlagerung der Pupille durch Iridodesis. (*Arch. f. Ophth.*, t. VIII, A. 1, p. 192.)
» Schiess-Gemuseus. Zur Kasuistik des chronischen Glaucoms. (*Deut. Kl.*, n° 11.)
» Salomon (Vose). De l'incision du muscle ciliaire, etc. (*Med. Times and Gaz.*, 19 et 26 janv., 9 févr. et 2 et 30 mars.)
» Blumstead. Glaucome, section du muscle ciliaire d'après Hancock ; succès. (*Am. med. Times*, 14 avril.)
» Noyes (H. D.). Du glaucome et de son traitement. (*Ibid.*, 5 févr.)
» Stoeber. D'une tumeur dans la chambre antérieure. (*Gaz. de Strasb.*, n° 2.)
» Kittel (Ant.). Mydriasis spastica oculi sinistri. (*Allg. Wien. med. Ztg*, n° 18.)
» Cornuti. De la paracentèse de l'œil. Diss. inaug., Turin, in-8°.
» Froebelius. Zur Casuistik der Glaucomheilung. (*Petersb. med. Zeitschr.*, n° 3, p. 65.)
» Thilesen. Du glaucome. (*Norsk. Mag.*, XV, p. 312.)
» Hulme (Ed. Ch.). Irideremia fœtalis. (*Med. Times and Gaz.*, 10 août.)
» Graefe (A. v.). Antagonistische Wirkung des Opium u. der Belladonna. (*Deutsche Klinik*, n° 16.)
» Hirschler. Coloboma iridis. (*Wien. med. Halle*, n° 46.)
» Poland (A.). Iritis chez un enfant. (*Brit. med. Journ.*, 9 nov.)
» Hutchinson et Jackson (J. H.). Des inflammations syphilitiques de la choroïde, de la rétine et du corps vitré. (*Med. Times and Gaz.*, 14 sept. et 19 oct.)
» Ritter. Entstehung des Eiters in der Glaskörperhöhle u. Verhalten der Choroïdea. (*Arch. f. Ophth.*, t. VIII, A. 1, p. 52.)
» Graefe (Alfred) et Colberg. Iritis gummosa. (*Ibid.*, p. 279.)
» Weber (Ad.). Eine Membrana pupillaris perseverans. (*Ibid.*, p. 337.)
» Hulke (J. W.). Iridectomie in iritic and choroïdal inflammation, etc. (*Ophth. Hosp. Rep.*, n° 14, p. 172.)
» — On the epithelium of the choroïd. (*Ibid.*, n° 15, p. 196.)
» — Dissection of the ciliary region in a case where iridectomie had been performed. (*Ibid.*, n° XVI, p. 273.)
» — Acute choroïditis, etc. (*Ibid.*, p. 274.)
» — Case of choroïditis from a penetrating wound, etc. (*Ibid.*, p. 276.)
» — A serie of cases of carcinoma of the eyeball. (*Ibid.*, p. 279.)
» Wells (Soelberg). Case of Irido-Choroïditis illustrative of the beneficial effect of repeated iridectomie. (*Ibid.*, p. 230.)
» — (Soelberg). De l'iridectomie dans le glaucome. (*Med. Times and Gaz.*, 19 oct.)

1861. Lawson (G.). Case of congenital absence of the iris in both eyes. (*Opht. Hosp. Rep.*, n° 16, p. 273.)

1862. Clarke (W. M.). De l'extirpation dite immédiate du globe de l'œil après des blessures. (*Brit. med. Journ.*, 22 mars.)

» Foucart. Glaucome, opération, amélioration rapide de la vue. (*Gaz. des hôp.*, n° 27.)

» Fano. Mydriase idiopathique. Effets favorables de l'opium, etc. (*Ibid.*, n° 45.)

» Klebs. Zur normalen u. pathol. Anatomie des Auges. (*Virchow's Arch.*, p. 387.)

» Salomon (J. V.). De la valeur de l'incision du muscle ciliaire. (*Med. Times and Gaz.*, 18 janv.)

» Hutchinson (Jon) et Jackson (J. H.). Vingt-cinq cas de choroïdite et rétinite syphilitiques. (*Ibid.*, 17 mai.)

» Bowman On glaucomatous affections and their treatement. (*Ibid.*, 16 août, et 11 oct.)

» Hancock. Utilité de la section du muscle ciliaire. (*Lancet*, 5, 6, 9, 10, 11, août et sept.)

» Hart (Em.). Glaucome aigu, iridectomie avec succès complet. (*Ibid.*, 5 août.)

» Baeumler. Zur Lehre vom Coloboma oculi. (*Würzb. med. Zeitg*, III, 2, p. 72.)

» Conche (Ern.). De l'irido-choroïdite glaucomateuse. Montpellier, in-8°, p. 105.

» Guepin (fils). Du glaucome. (*Journ. de Bord.*, p. 497, nov., et p. 549, déc.)

» Hasner (v. A.). Ueber hintere Synechien u. ihre Heilung. (*Prager Vierteljahrschr.*, p. 137.)

» Lederer. Acutes Glaucom. (*Wien. med. Halle*, n° 50.)

» Magni (Fr.). Il Progresso glaucomatoso considerato da un nuevo punto di vista. (Bologna, in-8°, p. 15, *Un. méd.*, n° 142.)

» Simrock. Fall von Myosis u. Korektopie in Folge von ungleichmäsiger Vertheilung accessorischer Sphinkterfasern der Iris. (*Würzb. med. Zeitschr.*, t. III, p. 412.)

» Tudor. Formation d'une pupille artificielle chez une femme aveugle depuis son enfance. (*Med. Times and Gaz.*, 13 déc.)

» Magavly (Graf). Ueber Pupillenbildung durch Iridodesis. (*Petersb. med. Zeitschr.*, n° 8.)

» Wells (Soelberg). L'iridectomie dans le glaucome. (*Lancet*, 19 nov., et *Med. Times and Gaz.*, 18 oct. et 6 déc.)

» Windsor. De la pupille artificielle. (*Brit. med Journ.*, 1 nov.)

» Foerster. Choroïditis areolaris. (Dans *Ophthalmologische Beiträge*. Berlin, in-8°, p. 99.)

» Jacobi (J.). De casu quodam sarcomatis in choroïdea observato. Diss. inaug. Königsberg, in-8°.

» Alessi. Cas de transparence de l'iris. (*Ann. d'Ocul.*, t. XLVI, p. 37.)

» Galezowski. Compte rendu de cent quatre-vingt-neuf opérations de pupille artificielle pratiquées à la clinique du Dr Desmarres, etc. (*Ibid.*, p. 220.)

» — Glaucome aigu dans un cas d'atrophie progressive de la rétine (rétinite pigmentaire des auteurs). (*Ibid.*, t. XLVIII, p. 269.)

» Haffmans. Beiträge zur Kenntniss des Glaucoms. Aus dem holländischen deutsch bearbeitet von Dr M. Schmidt. (*Arch. f. Ophth.*, t. VIII, A. 2, p. 124.)

» Graefe (A. v.). Weitere Zusätze über Glaucom u. die Heilwirkung der Iridectomie. (*Ibid.*, p. 242.)

» Berthold (Emil). De iridectomia. Diss. inaug. Königsberg, in-8°, p. 52.

» Froebelius. Ueber Glaucom u. Iritis. (*Petersb. med. Zeitschr.* nos 8 et 9.)

» Streatfeild. On the use of atropine paper. (*Ophth. Hosp. Rep.*, n° 17, p. 310.)

» Windsor (J.). Case of cysticercus (telæ cellulosæ) in the anterior chamber of the human eye. (*Ibid.*, p. 322.)

1862. Hulke (J. W.). Case of colobοma of the iris, choroid, retina and optic nerves-heath. (*Ibid.*, p. 335.)

1863. Kugel (L.). Ueber Glaucom nach A. v. Graefe. (*Wien. med. Halle*, nos 1, 2, 6, 10, 12 et 13.)

» Arlt. Ueber Glaucom. (*Ibid.*, n° 25.)

» Lawson. Inflammation sympathique après une lésion grave de l'autre œil. (*Lancet*, n° 3, janv.)

» Bowman. Glaucome aigu, iridectomie. (*Ibid.*, 21 mai.)

» Salomon (V.). Maladie réflexe de l'œil, suite d'une lésion. (*Dubl. med. Journ.*, n° 17.)

» Robertson. On the Calabar bean as a new agent in ophthalmic medecine. (*Edinb. med. Journ.*, mars, p. 815, juin, p. 1115, et *Lancet*, 27 juin.)

» Wecker. De l'iridodesis ou du déplacement de la pupille par la ligature de l'iris. (*Bullet. de thérap.*, t. LXIII, p. 552.)

» — Note sur un nouveau procédé pour le déplacement de la pupille. (*Bullet. de thérap.*, mars, p. 258, et *Ann. d'Oculist.*, t. XLIX.)

» — De la fève de Calabar (Physostima venenosum). (*Gaz. hb*, n° 33.)

» Stellwag (v. Carion). Die Verlagerung der Pupille durch Einklemmung eines künstlich erzeugten Irisvorfalles (Iridenkleisis). (*Wien. med. Wochenschr.*, n° 29.)

» Wollowicz (Graf J. C. v.). Beiträge zur Lehre von der Iritis. Diss. inaug., in-4°, p. 39, pl. 3.

» Fraser. La fève de Calabar, etc. (*Edinb. med. Journ.*, juill., p. 36.)

» Graefe (Alfr.). Ueber Calabar-Bohne. (*Deutsche Klin.*, n° 29.)

» Hart. La fève de Calabar contre la mydriase. (*Lancet*, n° 22, mai.)

» — Cas d'iridectomie dans le glaucome aigu et l'irido-choroïdite. (*Ibid.*, n° 19.)

» — Sympathic ophthalmitis. (*Ibid.*, janv.)

» — Prolapsus de l'iris traité par l'atropine et la calabarine. (*Ibid.*, 24 déc.)

» Lawson (G.). Iridectomie dans deux cas de glaucome aigu et subaigu. (*Ibid.*, 20 nov.)

» Hildge (J. G.). On the employement of iridectomie for the cure of certains diseases of the eye. (*Dubl. med. Journ.*, p. 365, mai.)

» Ogle (J. W.). Observations on some of the effects of the application of the Calabar beene. etc. (*Brit. med. Journ.*, 13 et 27 juin.)

» Wellis (Soelberg). On the effect of the solution of the Calabar been on the accommodation of the eye and the pupil. (*Med. Times and Gaz.*, 16 mai, et *Brit. med. Journ.*, 16 mai.)

» Giraldès. La fève de Calabar et ses propriétés antimydriatiques. (*Bull. de thérap.*, 15 juill., et *Gaz. hebd.*, n° 29.)

» Watson (Sh.). Glaucome subaigu des deux yeux traité avec succès par l'iridectomie. (*Med. Times and Gaz.*, 9 mai.)

» Hanbury. On the best methods of applying the calabar been in ophthalmic medicine. (*Brit. med. Journ.*, 29 août.)

» Le Fort. La fève de Calabar et son emploi. (*Gaz. hebd.*, n° 37.)

» Nunnely. On the employment of the alcaloid of the Calabar been in prolapsus of the iris. (*Lancet*, 3 juill.)

» Sick (P.). Operative Heilung eines acuten Glaucoms (*Würtenb. med. Corresp.-Bl.*, n° 28.)

» Beaumont. Nouvelle pince pour l'iris. (*Méd.-chir. Transact.*, XLVI, p. 175.)

» Hirschler. Vorläufige Mittheilung über die Wirkung der Calabarbohne. (*Wien. med. Wochenschr.*, n° 42.)

» Hoering. Ueber Calabarbohnen-Solution als Myoticum. (*Würt. Corr.-Bl.*, n° 41.)

» Quaglino. De l'action myotique de la fève de Calabar. (*Gazz. Lomb.*, n° 48.)

» Liebreich. Du glaucome. (*Gaz. des hôp.*, n° 152.)

» — Ueber die Calabarbohne. (*Klin. Monatsbl.* nov.)

» Samelson. Manque complet de l'iris sur les deux yeux. (*Brit. med. Journ.*, 7 nov.)

1863. Haertel. De iridectomiæ usu in oculi affectionibus. Diss. inaug. Berlin, in-8°.
» Laurenze (J. Z.). On the treatement of the despcreated inflammations of the eye (sclerotitis and iritis) with morphea. (*Edimb. med. Journ.*, déc.)
» Magni (F.). Di una coroïdite ad essudato sieroso presa come occasione ad ulteriori considerazioni sul glaucoma. (*Giorn. d'Ophth. Ital.*, nos 9 et 10.)
» Fano. Note sur un moyen de traitement des douleurs névralgiques qui accompagnent le glaucome. (*Gaz. des hôp.*, n° 105.)
» Lang (L.). Sullo stato attuale della scienza circa il glaucomo. Rome in-8°.
» Hamer. Over de anti-mydriatische Wirking van Calabar bain. (*Nederl. Tydsch. ver Geneesk.*)
» Warlomont. La fève de Calabar, ses propriétés physiologiques et ses applications à la thérapeutique oculaire. (*Ann. d'Ocul.*, t. L, p. 97.)
» Donders. Ueber einen Spannungsmesser des Auges. (*Arch. f. Ophth.*, t. IX, p. 215.)
» — Mittheilungen über die Wirkung der Calabarbohne. (*Klin. Monatsbl.*, t. I, p. 458.)
» Braun (G.). Bemerkungen zur Lehre vom Glaucom. (*Ibid.*, p. 222.)
» Coccius. Beitrag zur Lehre vom Wesen des Glaucoms u. zur Heilwirkung der Iridectomie. (*Ibid.*, t. IX, A. 2, p. 1.)
» Schiess-Gemuseus. Beiträge zur Lehre von der Panophthalmitis. (*Ibid.*, p. 22.)
» Schweigger. Zur pathologischen Anatomie der Choroïdea. (*Ibid.*, p. 192.)
» Graefe (A. v.). Ueber Calabarbohne. (*Ibid.*, t. IX, p. 87, et *Klin. Monatsbl.*, t. I, p. 463.)
» Manz. Tuberculose der Choroïdea (Deux. artic.). (*Ibid.*, p. 133 et *Klin. Monatsbl.*, t. I, p. 450.)
« Graefe (Alfr.). Zur Iridodesis. (*Klin. Monatsbl.*, p. 199.)
» Horner. Fremde Körper in der Iris. (*Ibid.*, t. I, p. 395.)
» Critchett. Ueber sympathische Ophthalmie. (*Ibid.*, p. 400.)
» Wells (Soelberg). Ueber Calabarbeen. (*Klin. Monatsbl.*, t. I, p. 456.)
» Robertson. On the effects of the Calabar been on the eye. (*Ophth. Hosp. Rep.*, n° XVIII, p. 38.)
» Bowman. Further remarks on glaucoma and the results of iridectomie by Prof. A. v. Graefe. (*Ibid.*, p. 41.)
1864. Drysdale. Le mercure contre l'iritis. (*Brit. med. Journ.*, 20 fév.)
» Quaglino. Dell' iridectomia considerata como mezzo curativa nel glaucoma. (*Ann. univ. di Medic. Mil.*, oct.)
» Hart. Gélatine atropinisée et calabarisée (*Lancet*, 3 janv.)
» Hancock. De la section du muscle ciliaire. (*Ibid.*, 12 mars, 14 avril et 12 nov.)
» Knapp. Ueber Hancock's Glaucomoperation. (*Heidlb. Verhandl.*, t. III, p. 155.
» Ricci. Parallèle entre la section du muscle ciliaire et l'iridectomie dans le glaucome. (*Dubl. med. Journ.*, févr., p. 62.)
» Serres. De la section du tenseur de la choroïde. (*Bull. de thérap.*, 30 mars, et *Gaz. des hôp.*, n° 31.)
» Salomon (V.). Opérations pour diminuer la tension de l'œil. Glaucome. (*Brit. med. Journ.*, 23 janv., 10 et 17 sept.)
» Bowman. Iridectomie. (*Ibid.*, 21 mars.)
» Hildige. Glaucome subaigu sur les deux yeux. (*Med. Times and Gaz.*, 2 janv.)
» Homberger. Nouvelle méthode pour pratiquer l'iridectomie. (*Americ. med. Times*, 25 déc. *Glaucome*, *ibid.*, 3 janv.)
» Hulke. Glaucome avec ophthalmie aiguë et iridectomie. (*Brit. med. Journ.*, 9 avril.)
» Ruete (B.). Versuche über die Calabarbohne. (*Arch. d. Heilk.*, t. V, p. 174.)
» Tavignot. Iridectomie contre l'iritis sympath. (*Gaz. méd. de Paris*, n° 10.)
» Delgado. Ensayo sintetico del diagnostico en ciertas enfermedades de los ojos. (*Actas del congreso medico español.*)

64. Magawly. Ueber Glaucom. (*Petersb. med. Zeitschr.*, n° 4.)
» Rydel. Ueber Iridectomie. (*Wien. med. Wochenschr.*, n° 27.)
» Salomon (M.). Glaucomeuse Chorio-Retinitis. (*Deutsche Klin.*, n° 25.)
» Fieber. Du traitement électrique dans les mydriases par paralysie toxique. (*Wien. med. Wochenschr.*, p. 310.)
» Johnes (Wh.). De l'iridectomie et du glaucome. (*Med. Times and Gaz.*, 23 et 30 juill. et 6 août.)
» Lawson (G.). De l'ophthalmie sympathique. (*Ibid.*, 19 oct.)
» Walton (H.). De l'ophthalmie sympathique. (*Ibid.*, 5 nov.)
» Picard. De l'iridectomie au début du glaucome. (*Gaz. des hôp.*, n° 104.)
» Van Woerden. Bytrage tot de kennis der inwendig zigtbare vaten van het oog in gezonden en in zicken toestand. Diss. inaug. Utrecht, in-8°.
» Rosebrugh (A. M.). Iridectomie et section du muscle ciliaire dans le glaucome. (*Amer. med. Times*, juill.)
» Skegg. (J.). Choroïdite ; cécité consécutive ; section du muscle ciliaire. (*Lancet*, 13 sept.)
» Coursserant. Quelques affections de l'iris semblables à celles de la choroïde. (*Gaz. des hôp.*, n° 143.)
» Galezowski. Du glaucome (théorie de M. A. Desmarres). (*Un. méd.*, n° 128.)
» Wecker. L'iridectomie comme moyen antiphlogistique. (*Gaz. hebd.*, n° 42.)
» — Modification de l'iridésis. (*Ann. d'Ocul.*, t. LI, p. 141.)
» Warlomont. De l'iridésis, de ses avantages et de ses indications, etc. (*Ibid.*, p. 9.)
» Bosteels. Observation d'un kyste de l'iris. (*Ann. de la Soc. de méd. d'Anvers*, sept., et *Ann. d'Ocul.*, t. LII, p. 175.)
» Fano. Observation de cancer fibro-plastique du ligament ciliaire de l'œil gauche. (*Ann. d'Ocul.*, t. LII, p. 157.)
» Hasner (v. A.). Zur Statistik u. Casuistik des Krepses des Sehorgans. (*Prag. med. Wochenschr.*, n° 49.)
» Steffan. Zur Iridodesis. (*Arch. f. Ophth.*, t. X, A. 1, p. 122.)
» Graefe (A. v.). Epidermoidal-Geschwulst in der vorderen Augenkammer.
» Lawson (G.). On the treatement of prolapsus of the iris. (*Ophth. Hosp. Rep.*, n° 3, p. 227.)
» Windsor (Th.). On iridectomie as a means of forming an artificial pupil. (*Ophth. Review*, n° 1, p. 11.)
» Heymann. Ueber Kochsalzeinspritzungen bei Blutungen nach Iridectomie. (*Klin. Monatsbl.*, t. II, p. 365.)
» Stœber. Cyste der Iris, eine Cilie enthaltend (*Ibid.*, p. 362.)
» Donders. Ueber Glaucom. (*Ibid.*, p. 433.)
1865. Bell. Physiologie et pathologie de certaines formes de dilatation de la pupille. (*Edinb. med. Journ.*, n° 118, p. 917.)
» Cocurullo. Opération des synéchies antérieures. (*Il Morgagni*, VII, 1, p. 67.)
» Hulke (J. W.). Iridectomie et glaucome. (*Brit. med. Journ.*, 25 mars.)
» Salomon (V.). Traitement du glaucome par l'iridectomie. (*Ibid.*, 18 mars.)
» Tension of the eyeball glaucoma, some account of the operations practiced in the 19 century for their rileif. London, in-8°, 80 p.
» Fano. Anomalies de l'iris. (*Gaz. des hôp.*, n° 61.)
» — Cancer de l'iris, etc. (*Un. méd.*, n° 59.)
» Martin. Iridectomie, hernie de l'iris, réduction au moyen de la fève de Calabar. (*Ibid.*, n° 68.)
» Wecker. De l'énucléation de l'œil comme moyen préventif de l'ophthalmie sympathique. (*Ibid.*, n° 93.)
» Reinsdorf. De l'ophthalmie sympathique. Lille, in-8°, p. 59.
» Schiess-Gemuseus. Kleinzelliges Melanosarkoma choroïdeæ. (*Virchow's Arch.*, t. XXXIII, p. 489.)
» Knapp. Ueber Sarcom der Choroïdea. (*Verhandl. des nath. med. Ver. zu Heidelb.*, t. IV, p. 27.)

1865. Knapp. Choroïdalsarcom. (*Klin. Monatsbl.*, t. III, p. 278.)
» Grossmann. Ueber den gegenwärtigen Standpunkt der Lehre vom Glaucom. (*Wien. med. Presse*, n° 45-47.)
» Hirschler. Ruptur der Aderhaut nach einem Stoss auf das Auge. (*Wien. med. Wochenschr.*, n° 91-92.)
» Perrin. Du glaucome chronique. (*Gaz. des hôp.*, n° 132.)
» Wilson. Melanoma of the eye-ball. (*Dubl. Quart. Journ.*, p. 206.)
» Saemisch. Extraction eines Fremdkörpers aus der vorderen Kammer. (*Klin. Monatsbl.*, t. III, p. 46.)
» Rittmann. Angeborener gänzlicher Mangel der Regenbogenhaut an beiden Augen. (*Ibid.*, p. 158.)
» Dor. Ueber ein verbessertes Tonometer. (*Ibid.*, p. 351.)
» Hœring. Notizen zur Iridodesis. (*Ibid.*, p. 42.)
» Krüger. Zur Iridodesis. (*Ibid.*, p. 37.)
» Landsberg. Beitrag zur Casuistik der Tumoren. (*Arch. f. Ophth.*, t. XI, A. 1, p. 59.)
» Iwanoff. Zur Ablösung der Choroïdea. (*Ibid.*, p. 191.)
» Graefe (Alfred). Ueber membrana pupillaris perseverans u. Polycoria. (*Ibid.*, p. 209.)
» Mimocky (Mitrophan). Ueber den Einfluss des intraocularen Druckes auf die Blutbewegung des Auges, etc. (*Ibid.*, t.XI, A. 2, p. 84.)
» Klebs. Anatomische Beiträge zur Ophthalmo-Pathologie. (*Ibid.*, p. 235.)
» Jacobi (J.). Erkrankungen des Augapfels bei Meningitis cerebrospinalis epidemica. (*Ibid.*, t. XI, A. 3, p. 156.)
» Hutchinson. On a case of chronic glaucoma. (*Ophth. Hosp. Rep.*, t. V, p. 447.)
» — Three cases of cancer with in the eyeball, in which symptoms of glaucoma were suddenly developed. (*Ibid.*, t. V, p. 88.)
» Watson (S.). Note of a case of glaucoma in which the application of atropine restored temporarily the translucency of the dioptric media. (*Ibid.*, p. 449.)
» Bowman. Cases of malformed, misplaced and dislocated lenses in some of which glaucomatous symptomes ware developed. (*Ibid.*, t. V, p. 1.)
» Hart (E.). A note on a intermittent glaucoma. (*Ibid.*, p. 27.)
» Lawson (G.). Sympathetic ophthalmia, etc. Clinical remarks. (*Ibid.*, p. 42.)
» Little. Glaucome traité par l'iridectomie. (*Ophth. Review*, n° 7.)
1866. Rondeau. Des affections oculaires réflexes et de l'ophthalmie sympathique. Paris, in-8°, p. 132.
» Sichel (A.). Des indications de l'iridectomie et de sa valeur thérapeutique. *Thèses de Paris* in-8°, p. 64.
» Manzoni (Aug.). Du glaucome. (*Rev. clin.*, t. V, avril, p. 105.)
» Martin. De l'action de la vératrine dans le traitement de l'irido-choroïdite. (*Bull. de thérap.*, 28 fév., et *Gaz. des hôp* , n° 47.)
» Busch (F.). Fälle von Geschwulstbildung im Augenhintergrunde. (*Virchow's Arch.*, t. XXXVI, p. 448.)
» Galezowski. Tumeur dans l'intérieur de l'œil. (*Gaz. des hôp.*, n° 69.)
» Dolbeau. De l'ophthalmie sympathique. (*Un. méd.*, n° 79.)
» Dubreuil. De l'iridectomie. Paris, in-8°, p. 89.
» Mackeaud. Glaucome guéri par l'iridectomie. (*Brit. med. Journ.*, juin.)
» Wecker. Éclat de pierre extrait de la chambre antérieure après quatorze ans de séjour. (*Gaz. des hôp.*, n° 92.)
» Hart (E.). Cas de glaucome négligés. (*Lancet*, 19 nov.)
» Becker (Otto). Chronische Iritis bei einem Syphilitischen; Zerreissung von hint. Synechien durch Calabarbohnextract. (*Wien. med. Presse*, n° 47.)
» Cohnheim. Ueber Tuberculose der Aderhaut. (*Berl. klin. Wochenschr.*, n° 6.)
» Droste. Ueber Iritis. (*Deutsche Klinik*, n° 6.)
» Fano. De l'iridectomie dans le glaucome. (*Un. méd.*, n° 146.)
» Warlomont et Testelin. Du glaucome. (*Ann. d'Ocul.*, t. LV, p. 193.)

1866. Warlomont. Corps étranger dans l'œil. Accidents consécutifs, etc. (*Ibid.*, t. LVI, p. 42.)
» Wegner. Experimentelle Beiträge zur Lehre vom Glaucom. (*Arch. f. Ophth.* t. XII, A. 2, p. 1.)
» Graefe (A. de). Zur Lehre der sympathischen Ophthalmie. (*Ibid.*, p. 1, 49.)
» — Seröse Cysten der Iris. (*Ibid.*, p. 228.)
» — Granulationsgeschwulst der Iris. (*Ibid.*, p. 231.)
» — Ciliarkœrpersarcome. (*Ibid.*, p. 233 et p. 237.)
» — Ueber essentielle Phthisis bulbi. (*Ibid.*, p. 256.)
» Schroëder. Ein Fall von vererbter Iridcremie. (*Klin. Monatsbl.*, t. IV, p. 100.)
» Haase. Trauma oculi sinistri. Ruptura Choroïdeæ. (*Ibid.*, p. 255.)
» Horner. Zur Casuistik der Membrana pupill. perseverans. (*Ibid.*, p. 259.)
» Pridgin Teale. On the relative value of atropine and of mercury in the treatment of acute iritis. (*Ophth. Hosp. Rep.*, t. V, p. 156.)
» — Cysticercus on the iris. (*Ibid.*, p. 320.)
» Hutchinson. Acute glaucoma supervening in an eye prewusly lost by retinitis from renal disease. (*Ibid.*, p. 330.)
» Windsor (Tomas). Note on glaucoma in cases of congenital deficiency of the iris. (*Ophth. Review*, n° 10, p. 146.)
» Magni (Fr.). Del glaucoma. (*Giorn. Ophth.*, *Ital.*, t. IX, p. 40.)
» Quaglino. Degli accidenti e delle complicazioni che possono rendere meno efficace l'iridectomia nella cura del glaucoma. (*Ibid.*, p. 233.)
» Hildreth (Jos.). Extracts from observations upon anaesthesia of the cornea and radeating fibres of the iris occurring without intro-ocular tension. (*Transaction of the American Ophth. Society.* Boston, in-8°, p. 19.)
1867. Galezowski. Iritis rhumatismale blenn. (*Gaz. des hôp.*, n° 5.)
» Belloc (Léon). De l'ophthalmic glaucomateuse, son origine et ses divers modes de traitement. Paris, in-8°, p. 138.
» Cohnheim. Ueber Tuberculose der Choroïdea. (*Virchow's Arch.*, t. XXXIX, p. 49.)
» Fano. De l'efficacité de l'iridectomie dans le glaucome chronique. (*Un. méd.*, n° 44 et 56.)
» Martin (E.). De l'opération de l'iridectomie dans le glaucome, etc. Marseille, in-8°, p. 15.
» Arlt, Tetzer, Rydel et Otto Becker. Bericht über die Augenklinik der Wiener Universität von 1863 bis 1865. Wien, in-8°, p. 195.
» Saemisch. Traumatische Ruptur der Retina u. der Choroïdea. (*Klin. Monatsbl.*, p. 31.)
» — Beitrag zur Lehre vom Coloboma oculi. (*Ibid.*, p. 85.)
» Krüger. Cysticercus cellulosæ in der vorderen Augenkammer. (*Ibid.*, p. 59.)
» Cohn (H.). Vier Fälle von persestirender Pupillar-Membran. (*Ibid.*, p. 62.)
» — Pupillermembran u. abgelaufene Iritis. (*Ibid.*, p. 119.)
» Schirmer (Rud.). Praktische Bemerkungen zur Diagnose u. Therapie der Iritis. (*Ibid.*, p. 108.)
» Heymann. Ueber Glaucom in aphakischen Augen. (*Ibid.*, 147.)
» Dohmen. Traumatisches Iris-Coloboma u. Ruptur der Retina. (*Ibid.*, p. 127.)
» Moon. Atrophy of the choroid at the macula lutea, with corresponding scotoma. (*Ophth. Review*, n° 11, p. 282.)
» Rainy. Cases of acute glaucoma with contraction of the outer portion of the visual field. (*Ibid.*, p. 255.)
» Little. Cases of glaucoma treated by iridectomie. (*Ibid.*, p. 266.)
» Wecker. De un nuevo procedimento para praticar la desviacion pupilar. (*El Pabellon Medico*, n° 28.)

EXPLICATION DES PLANCHES II, III ET IV.

PLANCHE II.

Fig. 1. — Réunion de la membrane de Descemet avec le ligament pectiné de l'iris au moyen de l'anneau tendineux : *a.* membrane de Descemet ; *b.* anneau tendineux ; *c.* ligament pectiné se repliant sur la surface antérieure de l'iris.

Fig. 2. — Cornée traitée par une solution de nitrate d'argent selon la méthode de M. de Reklinghausen ; les corpuscules de cette membrane sont clairs, la masse intercellulaire pénétrée d'un dépôt d'argent précipité.

Fig. 3. — Cellules pigmentaires du stroma des couches externes de la choroïde (fort grossissement).

Fig. 4. — Saillies verruqueuses de la lame élastique de la choroïde au voisinage de l'entrée du nerf optique, examinées sur l'œil sain d'un vieillard.

Fig. 5. — Vue de face des différentes couches de la choroïde : *a.* membrane épithéliale pigmentaire ; *b.* lame élastique ; *c.* membrane choriocapillaire ; *d.* couche vasculaire moyenne de la choroïde.

PLANCHE III.

Fig. 1. — Portion ciliaire de l'œil humain ; section pratiquée suivant l'axe antéro-postérieur du globe oculaire (grossissement, 15 diamètres).

C. cornée ; *ce.* couche épithéliale de la cornée ; *md.* membrane de Descemet ; *f.* fusion de la cornée avec la sclérotique.

S. sclérotique ; *ce.* couche épithéliale bulbaire ; *episc.* tissu cellulaire épiscléral (naissance de la conjonctive bulbaire) ; *cs.* canal de Schlemm ; *mc.*[1] muscle ciliaire (fibres radiées) ; *mc.*[2] muscle ciliaire (section des fibres circulaires).

I. iris ; *lip*, ligament pectiné iridien ; *pc.* section des procès ciliaires.

L. cristallin ; *cl.* capsule du cristallin ; *z.* zonule de Zinn ; *h.* hyaloïde ; *cp.* canal de Petit.

Fig. 2. — Cornée du bœuf traitée par une solution de nitrate d'argent,

puis par une solution de chlorure de sodium. Le dépôt occupe les cellules de la cornée.

Fig. 3. — Cornée du bœuf traitée par les mêmes réactifs; les corpuscules sont isolés au moyen de l'acide sulfurique.

Fig. 4. — Cornée du bœuf traitée par une solution de nitrate d'argent, le dépôt salin occupe la masse intercellulaire.

Fig. 5. — Cellules prises à la surface de la cornée d'un lapin, une demi-heure après l'irritation artificielle de cette membrane; les corpuscules de la cornée sont élargis, les noyaux déformés et en voie de segmentation (grossissement, 350 diamètres).

Fig. 6. — Tranche mince prise dans les couches moyennes transparentes d'une cornée humaine, dont les parties superficielles étaient sensiblement opacifiées au niveau de la fente palpébrale (kératomalacie consécutive à une maladie chronique de l'encéphale). Augmentation de volume des cellules avec segmentation des noyaux (grossissement, 350 diamètres).

PLANCHE IV.

Fig. 1. — Corpuscules des couches moyennes et centrales de la cornée du lapin vingt-quatre heures après l'irritation. Les cellules sont dilatées, le contenu s'est détaché de la paroi et en partie segmenté. Il est impossible de distinguer des noyaux ou des cellules endogènes en voie de formation.

Fig. 2. — Corpuscules de la cornée du lapin pris au bord et à la surface de cette membrane dix-huit heures après l'irritation. Augmentation de volume des corpuscules cornéens et formation de globules de pus par endogenèse.

Fig. 3. — Corpuscules pris sur une cornée de lapin six jours après qu'on eut traversé d'un fil cette membrane. Ces corpuscules renferment à côté d'un contenu finement granuleux des noyaux agrandis et des cellules endogènes.

Fig. 4. — Masses graisseuses cylindroïdes remplies de noyaux, prises sur les parties ramollies d'une cornée de lapin traversée d'un fil à son centre six jours auparavant (grossissement, 350 diamètres).

Fig. 5. — Coupe d'un arc sénile. Les masses moléculaires graisseuses sont disposées en groupes filiformes parallèles, et forment des séries qui s'entrecroisent. Sur différents points, on voit des amas de granulations entourant un noyau déformé ou rudimentaire (grossissement, 350 diamètres).

Fig. 6. — Section fine des couches superficielles d'une cornée traversée d'un fil six semaines auparavant. On aperçoit des groupes de cellules en partie fusiformes, en partie polyédriques, éparses dans le tissu et sans prolongements anastomosés. En outre, on observe un jeune vaisseau capillaire entouré de

cellules, se prolongeant d'un côté en une masse solide qui n'est probablement que le vestige d'un autre capillaire en voie de formation (grossissement, 350 diamètres).

Fig. 7. — Anse capillaire prise au bord de la cornée d'un adulte mort du choléra. Les cellules de la tunique adventice sont agrandies (et augmentées de nombre?). Là où l'anse se recourbe, on remarque un prolongement solide qui se perd dans le tissu de la cornée (grossissement, 350 diamètres).

Fig 3

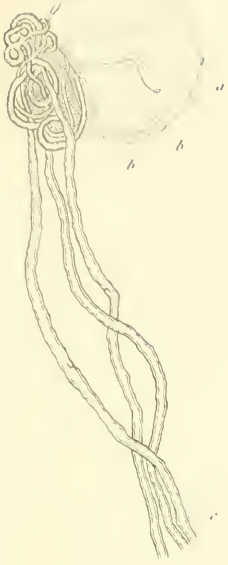

Fig 5.

Fig 1.

Fig 6.

Fig 2

Fig 4



b Fig 7. b

Krause del ad nat

Oudet sc

N. Rémond imp. r. Vieille-Estrapade, 15, à Paris

Fig 1

Fig 2



Fig 3



Fig 4.

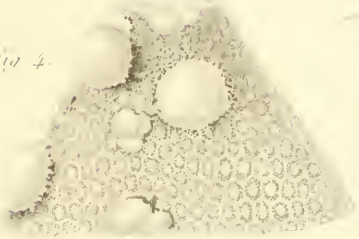

Fig V

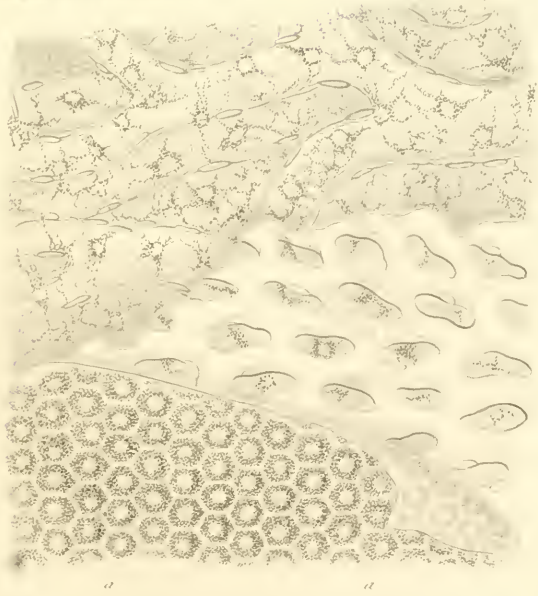

Masse del. et lith. nat.

Imp. A. Salmon r. Vieille Bourgogne

Fig. 3.

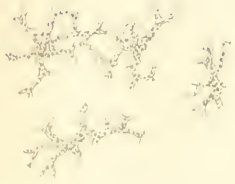

Fig 1.

Fig 2.

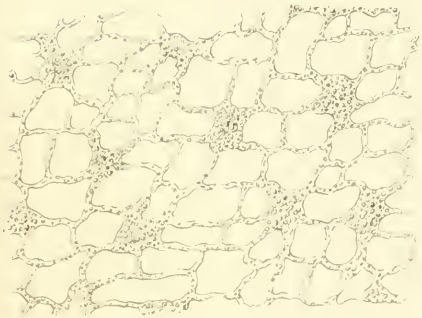



Fig 4

Fig 5.

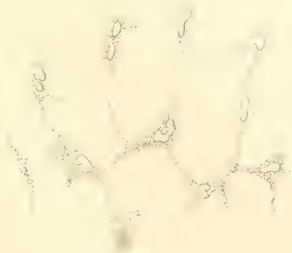

Fig 6.



Manz et His del ad nat

Oudet

Imp A. Salmon r. Vieille Estrapade 13 Paris.

Fig 1

Fig 2

Fig 3

Fig 5

Fig 4

Fig 6

Fig 7



MALADIES DES PAUPIÈRES, DE L'ORBITE ET DES VOIES LACRYMALES.

ANATOMIE ET PHYSIOLOGIE

PAR LE PROFESSEUR W. HENKE.

L'œil est entouré de parois osseuses qui constituent l'orbite, recouvert par des replis cutanés qui sont les paupières, et tenu dans un état permanent de lubrifaction par les larmes. Les paupières se meuvent au devant de l'œil en s'élevant et en s'abaissant. Grâce à ces mouvements, les larmes se répandent uniformément dans l'espace situé en arrière de ces voiles membraneux, et leur excès est éliminé par un canal tapissé d'une muqueuse. Les paupières possèdent un système musculaire particulier qui concourt à accomplir ces diverses fonctions, parfois simultanément. Nous pouvons donc procéder à l'étude des organes qui président à la protection de l'œil en les groupant de la manière suivante :

1° Composition de l'orbite ;
2° Composition des paupières ;
3° Composition des organes lacrymaux ;
4° Muscles des paupières ;
5° Mouvements des paupières ;
6° Transport des larmes.

1° ORBITE.

L'orbite, qui renferme l'œil avec ses muscles et ses nerfs provenant, soit des fissures de la boîte crânienne, soit de la face, présente dans tous les sens des dimensions supérieures au globe oculaire lui-même, et cette cavité offre justement son maximum de capacité dans le point où elle est le plus voisine de l'organe qu'elle contient, sans toutefois le toucher. Elle atteint, ou peu s'en faut, son plus grand volume à son orifice externe ou facial. En arrière de l'œil, elle se dirige en se rétrécissant vers le centre de la base du crâne. L'ouverture externe affecte à peu près la forme d'un quadrilatère dont les angles sont arrondis et dont les côtés égaux regardent vers le front, la joue,

le nez et la tempe (pl. V, fig. 1). De ces quatre côtés partent quatre parois qu'on peut désigner sous les noms de supérieure, d'inférieure, d'interne et d'externe, mais qui, il faut le dire, s'unissent aussi par des angles émoussés. Ces divers plans convergent en arrière, et l'on a, pour cette raison, comparé la cavité qu'ils limitent à une pyramide à quatre pans. Mais il est plus exact de la comparer à un coin qui se termine en arrière par une arête verticale, en s'amincissant à cette extrémité. En effet, les parois interne et externe sont plus convergentes que les parois supérieure et inférieure : ces dernières ne se rejoignent pas au sommet de l'orbite, tandis que les premières se confondent suivant une ligne droite fictive en un point où la distance des extrémités des parois supérieure et inférieure est encore presque égale à la moitié du diamètre de l'ouverture orbitaire antérieure.

Les parois de l'orbite sont généralement constituées par des plaques osseuses simples et très-minces qui les séparent de la cavité crânienne et des différents sinus creusés dans les os de la face, et elles ne s'épaississent et ne prennent plus de résistance qu'au voisinage des fentes étroites qui occupent le fond de l'orbite et près de son ouverture externe. Les mêmes parois osseuses sont étroitement jointes les unes aux autres par des sutures finement dentelées ; de plus, elles fournissent des bords tranchants aux fissures où elles vont se terminer en arrière.

En avant, trois de ces parois seulement, la supérieure, l'inférieure et l'externe, se terminent par un bord tranchant qui vient couper à angle aigu les os du front et de la pommette. La face interne, au contraire, se confond insensiblement avec la charpente osseuse du nez. (Comparez les sections représentées pl. V, fig. 2 ; pl. VI, fig. 1.)

La *paroi supérieure* de l'orbite est formée par la lame horizontale de l'os frontal, et supporte par sa table supérieure le lobe antérieur du cerveau. Elle offre en général une direction horizontale et affecte la forme d'une voûte concave d'avant en arrière et de dedans en dehors, s'adaptant à la convexité de l'œil, mais appartenant à une courbe plus étendue. On y remarque en outre, en haut et en dehors, une excavation destinée à loger la glande lacrymale. La face inférieure du lobe antérieur du cerveau est quelque peu concave pour se mouler sur la configuration ci-dessus décrite. Les circonvolutions qui s'y trouvent sont immédiatement en rapport avec les impressions digitales que présente cette paroi, où, dans certains cas, le tissu osseux se raréfie tellement qu'il fait parfois défaut. D'ailleurs l'épaisseur générale de cette paroi est si peu considérable, que l'inflammation du périoste de l'orbite peut aussi facilement gagner par là les enveloppes du cerveau que l'inflammation du tégument qui tapisse la voûte de la caisse du tympan.

Il ne faudrait pas croire que les lobes antérieurs du cerveau aboutissent exactement dans l'angle assez aigu que forment les portions verticale et

horizontale de l'os frontal. Cet espace est occupé par une assez grande quantité de tissu osseux, et contient, soit du diploé, soit des cellules qui se continuent vers la ligne médiane avec un sinus frontal développé outre mesure. Au niveau du tiers interne du bord supérieur se trouve la fente ou le trou sus-orbitaire, par où passe le nerf du même nom. Le point où le bord supérieur se recourbe en bas et en dedans, pour constituer le bord interne de l'orifice extérieur de l'orbite, correspond déjà à des cellules du sinus frontal.

La *paroi inférieure* de l'orbite est constituée par la lame horizontale du maxillaire supérieur qui sépare le sinus creusé dans cet os de la cavité orbitaire. Cette paroi n'offre pas une concavité aussi considérable que la supérieure, mais elle appartient à un plan plus incliné, dirigé d'arrière en avant et de haut en bas. D'ailleurs elle est plus épaisse et moins irrégulière que la précédente, en vertu du parallélisme de ses tables supérieure et inférieure. Son bord antérieur est, comme le bord correspondant de la face supérieure, aigu et tranchant du côté de la face, tandis qu'il est émoussé et comme épaissi du côté du sinus.

L'extrémité externe de ce bord et la portion correspondante de la paroi inférieure de l'orbite appartiennent à cette partie de l'os zygomatique qui vient s'arc-bouter, au moyen d'une large suture, sur l'extrémité externe du maxillaire supérieur, sans qu'aucune saillie se puisse remarquer à l'union de ces deux os. Le canal sous-orbitaire parcourt obliquement d'arrière en avant cette paroi inférieure de l'orbite, en donnant passage au nerf du même nom, qui, après avoir traversé son bord antérieur vers le milieu, apparaît un peu au-dessous pour se recourber vers la face.

La *paroi externe* de l'orbite est formée par la lame antérieure de la grande aile du sphénoïde et par la lame postérieure de l'os zygomatique réuni au précédent au moyen d'une suture très-solide. Cette paroi sépare l'orbite de la fosse moyenne du crâne, et, par son intermédiaire, du lobe moyen du cerveau, c'est-à-dire de celui qui descend le plus bas et s'étend le plus en largeur. Elle le sépare en outre de l'extrémité antérieure de la fosse temporale, mais il est nécessaire d'ajouter que ces deux cavités sont situées plutôt en arrière que sur les côtés de l'orbite, ce qui pourrait permettre de considérer la cloison qui les sépare comme une paroi postérieure et non latérale de cette excavation. Elle est verticale et se dirige de dedans en dehors, puis d'arrière en avant, et est constituée par une plaque osseuse assez résistante et lisse dans sa plus grande partie. Son extrémité antérieure et inférieure, fournie par l'os zygomatique et correspondant à la fosse temporale, s'incurve horizontalement pour se continuer avec la face orbitaire du maxillaire supérieur, tandis que son extrémité postérieure, appartenant à la grande aile du sphénoïde, et, comme nous l'avons vu, contiguë au cerveau, se termine par un bord tranchant vis-à-vis du bord

opposé du maxillaire supérieur. Entre les deux se trouve la fente sphéno-maxillaire par laquelle l'orbite communique avec la fosse cérébrale moyenne.

Le bord supérieur de la paroi que nous étudions s'articule très-solidement avec la lame horizontale du frontal. En arrière, la face antérieure de la grande aile du sphénoïde est contiguë à cet os, se termine librement vis-à-vis de l'apophyse d'Ingrassias, et ces deux saillies osseuses comprennent entre elles la fente sphénoïdale. Celle-ci se prolonge en dedans et en bas, entre le bord postérieur de la grande aile et le corps du sphénoïde jusqu'au voisinage de la fente sphéno-maxillaire. C'est, pour ainsi dire, en ce point que l'orbite se termine à l'angle de réunion des parois interne et externe de cette cavité. Le trou optique se trouve entre les deux lames osseuses par lesquelles les petites ailes du sphénoïde s'unissent au corps de l'os.

C'est en dehors que l'œil est le moins protégé, car le bord externe de l'orbite qui relie les parois supérieure et inférieure de cette cavité ne couvre même pas, sur une coupe latérale, la moitié postérieure du globe de l'œil.

La *paroi interne* est formée par la lame papyracée (os planum) de l'ethmoïde, par l'os unguis, et, dans une très-petite étendue, par l'apophyse montante du maxillaire supérieur. Elle sépare l'orbite des cellules ethmoïdales voisines de la partie supérieure des fosses nasales. A l'opposé de la paroi externe, elle forme un angle presque nul avec le plan médian, et son bord inférieur s'éloigne un peu plus de ce dernier que le supérieur. La lame papyracée de l'ethmoïde est certainement la partie la plus mince de toutes les parois de l'orbite. Elle se recourbe en haut et en bas vers des lames osseuses aussi déliées, appartenant au frontal et au maxillaire supérieur, qui sont de même, dans une certaine étendue, adossées à des cellules, et elle se confond en arrière et en avant avec le sphénoïde et l'unguis sans ligne visible de démarcation. La lame papyracée contribue avec le premier de ces os à former le bord interne de la fente sphéno-maxillaire.

Entre cette fente et la fente sphénoïdale, vers l'extrémité de la suture qui réunit l'ethmoïde au sphénoïde, s'enclave, à la manière d'un coin, la facette orbitaire du palatin.

La moitié postérieure de l'os unguis peut être envisagée comme le prolongement de la lame papyracée, tandis que l'antérieure se contourne de dehors en dedans, pour former, avec le bord postérieur de l'apophyse montante du maxillaire supérieur, l'excavation d'où naît le canal nasal qui descend du plancher de l'orbite dans la partie latérale et inférieure du nez. La crête qui partage l'os unguis en deux parties forme ainsi la paroi postérieure de cette excavation, et porte le nom de *crête lacrymale postérieure*. Le bord externe de la paroi antérieure, désigné sous le nom de *crête lacrymale antérieure*, appartient à l'apophyse montante du maxillaire supérieur.

La crête lacrymale antérieure a la direction d'une ligne qui réunirait les extrémités internes des bords orbitaires supérieur et inférieur ; elle se continue directement avec ce dernier, tandis qu'elle est séparée de l'autre par un intervalle dans lequel la paroi interne de l'orbite fait suite à la racine du nez. Abstraction faite de ce léger vide, on peut regarder la crête lacrymale antérieure comme une limite assez tranchée de la paroi interne de l'orbite.

L'excavation osseuse comprise entre les deux crêtes lacrymales reçoit le sac du même nom. Celui-ci occupe donc la partie antérieure de la paroi interne de l'orbite, et se trouve, au reste, à peu près de niveau avec le sommet de la cornée.

C'est, on le voit, en dedans que l'ouverture antérieure de l'orbite est le plus avancée par rapport à l'œil et en dehors qu'elle l'est le moins (pl. V, fig. 2). L'extrémité externe du diamètre horizontal de cette ouverture se porte donc sensiblement en arrière, et ce diamètre passe à peu près par le centre de l'œil. Si cet organe est dirigé en avant, sa circonférence est en dedans postérieure au bord interne de l'orbite, tandis qu'en dehors un quart seulement du globe oculaire est recouvert par la paroi externe; le reste ne trouve de protection que dans les paupières. Les bords supérieur et inférieur sont au contraire assez symétriquement opposés par leur partie moyenne et dépassent le globe de l'œil d'une manière égale (pl. VI, fig. 1). Une ligne verticale qui les réunirait serait à peu près tangente au sommet de la cornée, de telle façon que les paupières ne dépassent que peu ou point la saillie du sourcil et celle de la joue; mais on observe ici des différences individuelles assez marquées.

Les parois de l'orbite sont recouvertes par un périoste qu'on a coutume de désigner sous le nom de *periorbita*. Il forme une membrane assez continue et lisse, mais qui n'adhère pas aussi intimement à l'os que le périoste de la plupart des autres régions, car il suffit d'une courte macération pour permettre, sur le cadavre, d'en détacher des lambeaux assez étendus, comme ceux de la dure-mère, qu'on peut arracher de la surface interne du crâne. Les adhérences ne deviennent plus intimes qu'au niveau des sutures et surtout des bords tranchants qui limitent les fentes, enfin près de l'ouverture antérieure de la cavité orbitaire. Dans ces différents points, diverses parties contribuent encore à l'occlusion des ouvertures que nous avons étudiées. Ainsi la fente sphénoïdale est occupée par les nerfs et les vaisseaux qui la traversent; la fente sphéno-maxillaire, par une membrane de nature musculaire (1); l'ouverture externe de l'orbite, par un fascia peu épais, le fascia orbitaire, qui s'insère à sa périphérie et entre dans la composition des pau-

(1) H. Müller, *Zeitschrift für wissenschaftliche Zoologie* von Siebold und Kölliker, t. IX, p. 541.

pières. Au niveau de la fente sphénoïdale et du trou optique, le périoste de l'orbite est intimement uni au prolongement de la dure-mère crânienne, qui forme une gaîne aux nerfs émergents, ainsi qu'aux tendons d'origine des muscles longs du globe de l'œil et du releveur de la paupière. Dans la fente sphéno-maxillaire, il est séparé du périoste de la fosse temporale par une membrane molle, tendue entre les bords de cette fente qu'elle oblitère, et composée de fibres musculaires lisses, jointes à quelques fibres élastiques.

Le globe de l'œil n'est fixé d'une manière assez intime au périoste de l'orbite que par l'intermédiaire des parties qui traversent la fente sphénoïdale; partout ailleurs il n'y est uni que par le tissu graisseux de l'orbite et par un tissu cellulaire lâche.

2° PAUPIÈRES.

L'ouverture antérieure de l'orbite est fermée par le globe de l'œil et le fascia orbitaire, qui naît, sous la forme d'une membrane mince, du rebord osseux et retient le tissu graisseux sur les parties latérales du globe de l'œil. Au devant de cet organe, le fascia se perd dans les paupières qui se portent de bas en haut et de haut en bas vers une fente à peu près horizontale qui s'ouvre et se ferme quand elles se déplacent.

Les paupières sont constituées par la peau qui se trouve au devant de l'ouverture orbitaire antérieure et s'étend jusqu'à la fente en question, et par la conjonctive qui se réfléchit du globe de l'œil sur ces replis cutanés. Ces deux téguments s'adossent insensiblement aux deux faces du fascia orbitaire, auquel ils sont unis par du tissu cellulaire. Ils ne présentent des connexions plus intimes l'un avec l'autre qu'au voisinage de la fente, où s'interposent entre eux des parties plus résistantes, les cartilages tarses. C'est ainsi qu'est constituée la portion la plus ferme des paupières, munie en outre de glandes volumineuses et bordée de cils (voy. pl. VI, fig. 2, qui n'est autre que la figure 1 à une échelle supérieure) (1). Cette partie solide se continue avec la partie molle des paupières, qui ne correspond à la fente palpébrale que dans une très-petite étendue. Elle est constituée uniquement par la peau et la conjonctive et se confond sans limite exacte avec les téguments de la face et du globe de l'œil.

La portion molle des paupières, très-sujette à varier en surface, est donc interposée à la partie marginale où sont contenus les tarses et à l'insertion osseuse du fascia orbitaire. Ce dernier naît en haut, en bas et latéralement des bords tranchants de l'orbite, au niveau de la réflexion du périoste qui tapisse cette cavité sur les os de la face. C'est en dedans seulement qu'il

(1) Cette figure a été faite d'après le dessin si soigné de M. Moll (*Bijdragen tot de Anatomie en Physiologie der Oogleden*, Utrecht, 1857).

prend une origine un peu plus profonde en se dégageant insensiblement du périoste postérieur au sac lacrymal. De son origine à sa terminaison, il forme avec les tarses une surface lisse et égale (voy. pl. V, fig. 1).

Les tarses ou fibro-cartilages des paupières sont des lames élastiques assez rigides, formées d'un tissu dense composé de grands éléments de tissu cellulaire analogues à ceux des cartilages interarticulaires des grandes articulations. Ils se terminent, vers la fente palpébrale, par un bord épais et s'amincissent au contraire à leur périphérie. Ce bord épais constitue la partie solide du bord libre de la paupière, qui mesure environ 1 millimètre d'épaisseur. C'est en ce point que la peau et la conjonctive viennent se confondre. Près de la lèvre postérieure du bord épais des tarses s'aperçoivent les orifices excréteurs des glandes qu'ils contiennent, tandis que la peau qui avoisine sa lèvre antérieure supporte les cils répartis dans toute l'étendue du bord libre des paupières, excepté dans les points où les fibro-cartilages manquent, et c'est ainsi qu'on peut juger de l'étendue de ces derniers.

Les extrémités internes des tarses se séparent nettement des parties molles en des points très-symétriquement superposés, à un peu moins d'un

Fig. 26.

centimètre du grand angle de l'œil. L'extrémité externe du tarse supérieur coïncide presque avec l'angle externe de la fente palpébrale, tandis que l'inférieur se perd d'une manière assez insensible sous la peau, à une petite distance de cet angle.

Le plus grand diamètre vertical des tarses est plus rapproché du grand angle que de la commissure externe, et leur hauteur diminue plus rapidement en dehors qu'en dedans de ce diamètre. Il mesure, à la paupière supérieure, plus d'un centimètre; moins à la paupière inférieure, dont le fibro-cartilage est d'ailleurs beaucoup moins développé. Les deux tarses sont moulés sur la convexité du globe de l'œil et représentent des segments d'une sphère à grand rayon, de telle sorte qu'ils se recourbent non-seulement de

haut en bas, mais encore de dedans en dehors. Cette dernière inflexion se manifeste sur les yeux ouverts par une courbure à concavité inférieure pour la paupière supérieure, supérieure pour l'inférieure. En outre, le bord libre de la paupière supérieure est un peu convexe, tandis que celui de l'inférieure est légèrement concave, comme on l'observe facilement sur un œil dont les regards se portent en bas ou en examinant les parties de profil (voy. fig. 26). Ces différentes courbures sont d'ailleurs invariables, quelle que soit la position des paupières (1).

Dans chaque fibro-cartilage est une série de glandes sébacées volumineuses, disposées verticalement et connues sous le nom de *glandes de Meibomius*. Elles commencent par une extrémité en forme de cul-de-sac vers le bord aminci du tarse et aboutissent, vers son bord épais, à un conduit excréteur assez court (voy. pl. VI, fig. 2). Ces glandes fournissent une sécrétion graisseuse qui, lorsque les paupières se touchent, enduit leurs bords libres dont elle prévient la dessiccation et empêche l'écoulement du fluide contenu dans le sac conjonctival.

A la face postérieure des tarses s'applique la conjonctive qui leur fournit une enveloppe lisse et solidement adhérente. La muqueuse offre ici une couche abondante de papilles aplaties, recouvertes d'un épithélium pavimenteux. La peau qui recouvre la surface externe des tarses offre une minceur qu'on ne retrouve dans presque aucune autre partie du corps. Elle est garnie de poils fins et, comme la couche musculaire sous-jacente, adhère au tarse par du tissu cellulaire lâche. Ce n'est que vers le bord libre que l'union de ces différentes parties devient plus intime, et c'est là que se trouvent les cils.

Les cils sont des poils roides qui s'épaississent légèrement au delà de leur émergence, puis s'amincissent et se terminent par une extrémité très-déliée. Leur racine épaisse et conique se trouve, à peu de distance du bord libre, juxtaposée au tarse. Si l'on dédouble la paupière, à partir de son bord libre, en deux moitiés d'épaisseur égale, on tombera très-exactement sur ces bulbes pileux, où de petites glandes sébacées aboutissent comme dans les follicules de certaines autres régions. Ils sont situés entre les fibres musculaires elles-mêmes, et se dirigent vers le bord libre à la surface duquel ils se terminent. Lorsque les paupières sont rapprochées, les racines des cils correspondent justement à leur ligne de contact ; mais les poils eux-mêmes se touchent par une convexité, inférieure pour les supérieurs, supérieure pour les inférieurs. Les cils, comme le fibro-cartilage, sont plus forts à la

(1) Il est à remarquer que plusieurs des meilleurs peintres, par exemple Kaulbach dans sa fameuse scène de fous, dessinent le bord de la paupière supérieure concave, même de profil et sur des yeux ouverts, comme s'il s'agissait d'un repli cutané qui s'infléchisse lorsqu'il est tiraillé en haut.

paupière supérieure qu'à l'inférieure. Ils se renouvellent comme tous les poils, et cela probablement dans l'espace de cent jours (1).

La partie molle des paupières est limitée par le bord mince des tarses et constituée par la peau, le fascia orbitaire qui adhère à ce même bord des tarses et la conjonctive. Ces différentes parties sont juxtaposées quand la paupière est assez fortement attirée sur l'œil, tandis qu'elles s'écartent les unes des autres vers le bord orbitaire antérieur et la sclérotique, quand la moitié de la cornée est à découvert. Ces parties molles se continuent aux extrémités des tarses et forment pour ainsi dire une zone souple autour de la portion rigide des paupières.

La commissure externe est très-rapprochée des extrémités des tarses et surtout de celui de la paupière supérieure, car on sait que le fibro-cartilage de l'inférieure se termine à quelque distance de cet angle. En ce point, la conjonctive forme au-dessous du repli cutané un repli muqueux qui reste constamment appliqué contre le globe de l'œil, à la manière des portions molles de chaque paupière. Les extrémités internes de la partie molle des paupières sont séparées par un prolongement de la fente palpébrale où le bord libre offre ceci de particulier, qu'il manque absolument de cils, et que la peau prend insensiblement le caractère d'une muqueuse pour se continuer avec la conjonctive. Aussi cette partie des paupières ne s'applique-t-elle pas contre le globe de l'œil ; elle est tendue entre la circonférence interne de ce dernier et le bord antérieur de la paroi interne de l'orbite, c'est-à-dire au devant de l'excavation comprise entre l'œil et la racine du nez. Cette partie de la fente palpébrale n'est donc pas remplie par le globe oculaire, mais bien par une certaine quantité de tissu graisseux tapissé par la conjonctive et qui constitue la caroncule lacrymale, limitée par le repli semi-lunaire. Dans le grand angle, la conjonctive ne forme pas de repli sous la peau, mais se transforme manifestement en derme. Les replis muqueux propres aux deux paupières ne se continuent donc pas, dans l'angle interne, directement de l'une à l'autre ; ils sont interrompus au niveau de la caroncule et ne communiquent l'un avec l'autre qu'au devant de cette dernière, dans l'espace désigné sous le nom de *lac lacrymal*.

L'angle même vers lequel convergent les extrémités internes des bords libres de chaque paupière est occupé par un petit raphé fibreux, le ligament palpébral interne, qui s'insère à la crête lacrymale antérieure de l'apophyse montante du maxillaire supérieur, dans un espace à peu près égal à la moitié du rebord orbitaire interne. Il est tendu horizontalement au-devant de l'infundibulum osseux destiné au sac lacrymal, et comme sa longueur égale environ la largeur de ce dernier, l'angle externe des paupières es assez exactement situé en face de la crête lacrymale postérieure, et tout prs de celle-ci, si l'on repousse le ligament en arrière.

(1 Voy. Moll. *loc. cit.*, p. 13.

3° ORGANES LACRYMAUX.

Les larmes sécrétées par la glande lacrymale sont versées dans le sac conjonctival et conduites, par leur système canaliculaire tapissé d'une muqueuse, dans le nez, où le courant respiratoire les évapore. La glande lacrymale est une agglomération de glandes en grappe dont les dimensions sont celles de la moitié d'un œuf de pigeon. Elle occupe une dépression située à la partie supérieure et latérale externe de la voûte de l'orbite, avec le tissu graisseux duquel elle n'a que de faibles connexions. Sa structure histologique et la composition de ses lobules la rapprochent des glandes muqueuses et salivaires. Elle communique par plusieurs petits conduits, à paroi peu épaisse, avec l'extrémité externe du cul-de-sac supérieur. C'est de là que les larmes se répandent librement dans le sac conjonctival au devant de l'œil, où elles sont dispersées dans toutes les directions par les mouvements des paupières (1).

La voie par laquelle l'excès du liquide répandu dans le sac conjonctival est conduit dans les fosses nasales se compose de deux canaux étroits qui s'abouchent par deux petits orifices dans le lac lacrymal et qui se terminent dans un conduit beaucoup plus large. Celui-ci se continue avec un canal osseux qui aboutit dans le méat inférieur des fosses nasales, et l'ensemble de ces parties constitue les conduits lacrymaux, le sac lacrymal et le canal nasal. Les conduits présentent comme la conjonctive une couche simple d'épithélium pavimenteux; le sac et le canal, au contraire, possèdent comme la muqueuse du nez un épithélium vibratile, et l'on y trouve de plus de petites glandes en grappe.

Les conduits lacrymaux commencent par deux fines ouvertures appelées points lacrymaux et situées aux angles saillants du bord libre des paupières, exactement à la limite des portions tarsienne ou solide et cutanée ou molle de la fente palpébrale, à l'endroit où celle-ci est en rapport avec le lac lacrymal. Ils sont doublés en dehors d'un tissu dermique dense et s'enfoncent d'abord directement de haut en bas dans l'épaisseur molle des paupières. Bientôt ils s'élargissent un peu, sont constitués par une muqueuse flasque, et, se coudant brusquement pour prendre une direction horizontale, ils longent le bord interne de la portion molle de la fente palpébrale. Enfin ils atteignent le grand angle et se réunissent en arrière de l'extrémité interne du ligament palpébral pour se jeter ensemble ou séparément dans le sac lacrymal.

(1) Il reste encore à savoir quelle quantité du liquide épanché à la surface de l'œil appartient à la sécrétion de cette glande et à celle des glandes conjonctivales; combien à la transsudation qui s'opère au travers des membranes de l'œil. Il serait à désirer que des recherches ultérieures vinssent élucider cette question.

Le sac et le canal nasal constituent deux portions des voies lacrymales assez exactement égales en longueur. Ils se trouvent quelquefois séparés par un repli muqueux, mais assez souvent il n'existe entre l'un et l'autre aucune ligne de démarcation bien tranchée. Néanmoins il est possible d'y distinguer une portion supérieure, adossée d'un côté seulement à une dépression osseuse, environnée de parties molles dans le reste de son étendue, et susceptible, par conséquent, de varier sensiblement de volume ; puis une portion inférieure, engaînée de tous côtés par une paroi osseuse, d'un calibre constant et renfermant toujours une certaine quantité de liquide. L'extrémité de cette dernière portion est, il faut le dire, en partie muqueuse vers son embouchure dans le méat inférieur.

Le sac lacrymal occupe l'excavation osseuse que nous avons décrite en traitant de l'orbite, à la paroi interne duquel il est placé, entre la crête lacrymale antérieure dépendant du maxillaire supérieur et la crête lacrymale postérieure dépendant de l'os unguis. Le sac est donc sous la peau tout près de l'angle interne de la fente palpébrale, attendu que cet angle est assez exactement situé vis-à-vis de la crête lacrymale postérieure (voy. pl. V, fig. 1). La paroi interne de l'infundibulum destiné à contenir le sac lacrymal est constituée par un tissu peu épais, mais manifestement de nature fibreuse. Au niveau des crêtes lacrymales antérieure et postérieure et du pont osseux qui les unit en bas en formant avec elles une partie du trou dans lequel vient se perdre le sac lacrymal, ce fascia fibreux est intimement lié au périoste de l'orbite.

La muqueuse du sac est appliquée très-exactement à l'os et à l'aponévrose ci-dessus décrite, quoiqu'elle n'adhère à ces parties que par un tissu cellulaire assez lâche. La largeur du sac correspond donc assez rigoureusement à l'espace compris entre les parois aponévrotique et osseuse de l'infundibulum, lorsque la muqueuse et le tissu cellulaire sous-jacent ne sont pas le siége d'un gonflement anormal. Le sac est généralement très-étroit, de telle sorte que ses parois interne et externe sont, dans presque toute leur étendue, appliquées l'une contre l'autre et ne sont séparées que par une petite quantité de liquide. En effet, que l'on regarde tranquillement devant soi en fermant les narines et la bouche, ou même que l'on fasse un mouvement énergique d'inspiration, la région de l'angle interne de l'œil se déprime à peine. Le sac est donc lisse et aplati (voy. pl. V, la partie gauche de la figure 2).

L'extrémité supérieure du sac est formée par une sorte de coupole qui ne dépasse que d'une très-petite quantité la fente palpébrale interne, et, par suite, le ligament correspondant. Ce faisceau fibreux résistant, qui de la crête lacrymale antérieure va à l'angle interne, se tend au devant du sac, est intimement uni à l'aponévrose qu'il recouvre et lui envoie des faisceaux de renforcement, principalement par son bord supérieur. On voit par ce qui

précède que juste au niveau du point où les conduits lacrymaux aboutissent dans le sac, se rencontre la partie la plus solide, mais non la moins mobile de sa paroi antérieure, car le ligament palpébral n'est pas, comme le reste de l'aponévrose, fixé à la crête lacrymale postérieure (1) ; mais il se termine librement à la circonférence du lac lacrymal, vers lequel il envoie des tractus très-fins.

Le canal nasal traverse la paroi qui sépare le sinus maxillaire des fosses nasales et vient se jeter dans le méat inférieur. Comme les fosses nasales sont plus larges à leur partie inférieure qu'au voisinage de l'orbite, il en résulte que le canal nasal ne se porte pas directement de haut en bas, mais bien un peu obliquement de dedans en dehors (voy. pl. V, fig. 1). En outre, il se dévie un peu d'avant en arrière, de telle sorte qu'on peut faire pénétrer dans le canal, malgré la saillie frontale, une sonde droite dont l'extrémité supérieure se croise alors avec la ligne médiane du front. Il existe quelquefois dans la direction du canal des variations assez considérables ; par exemple, celle qui résulte de l'absence de l'obliquité latérale. Le canal nasal, dans sa portion purement osseuse, mesure à peu près six lignes. Il descend du plancher de l'orbite au bord du cornet inférieur qui se trouve adossé à la paroi latérale du nez. Le maxillaire supérieur entre pour plus de la moitié dans sa composition ; le reste est constitué par des lamelles appartenant aux cornets et à l'os unguis, qui forment une faible portion de sa paroi interne. Ce conduit est tapissé par un prolongement muqueux, assez intimement uni à l'os pour ne pouvoir pas s'adosser à lui-même, et constamment rempli d'un liquide.

A l'extrémité inférieure du canal osseux, le canal muqueux ne s'interrompt pas brusquement avec lui, mais il le dépasse pour s'épuiser bientôt en arrière du bord tranchant qui finit la paroi interne de ce canal osseux. L'orifice inférieur du canal nasal est quelquefois si petit, qu'il est, dans certains cas, sinon impossible, du moins très-difficile de l'apercevoir lorsqu'on n'a pas pris la précaution d'y introduire préalablement une sonde par le sac. Le plus souvent, cette ouverture affecte la forme d'une fente semi-lunaire s'ouvrant très-obliquement, de sorte que sa lèvre interne peut être envisagée comme une valvule qui, s'appliquant à la paroi externe du canal, s'oppose à la pénétration d'un gaz ou d'un liquide poussé de bas en haut, tandis qu'inversement les fluides injectés par le sac n'y rencontrent aucun obstacle.

(1) C'est, pour ce qui regarde le ligament, le seul point où ma description diffère de celle de M. Henle (*Muskellehre*, p. 139), car, d'après lui, le ligament s'attache aussi en arrière. R. Maier (*Ueber den Bau der Thränenorgane*, p. 43) a définitivement confirmé mon opinion, et l'a complétée en poursuivant les fibres du ligament dans le bord des paupières jusqu'au commencement interne des tarses.

4° MUSCLES DES PAUPIÈRES.

Les muscles des paupières peuvent être distingués en internes et externes : les premiers émanent de l'orbite, ce sont le muscle releveur de la paupière supérieure et quelques fibres lisses qui se rendent aux deux paupières ; les seconds, situés sous la peau, y forment une couche continue et ont reçu le nom général de muscle orbiculaire des paupières.

Le muscle releveur naît, comme les muscles droits, au fond de l'orbite, au-dessus de l'entrée du nerf optique et est tendu au-dessous de la voûte orbitaire sous la forme d'un faisceau musculaire longitudinal et lisse. Le tendon qui en émane se recourbe en bas au devant de la partie antérieure du globe de l'œil, en se réfléchissant sur un faisceau aponévrotique tendu de la trochlée du grand oblique à l'extrémité externe du rebord orbitaire supérieur et antérieur. De là il se répand sous la forme d'une membrane peu épaisse, sous-jacente à l'aponévrose orbitaire, et s'insère au bord mince du fibro-cartilage de la paupière supérieure. Cette dernière portion du tendon occupe donc l'épaisseur des parties molles de la paupière, et, interposée au tarse et à la conjonctive dans l'état d'abaissement de la paupière, elle quitte cette position quand le voile membraneux se relève (voy. pl. VI, fig. 1). De petites bandelettes composées de fibres musculaires lisses, émanant du tissu graisseux de l'orbite, s'insèrent aux deux paupières sur le bord adhérent des tarses (voy. H. Müller, *loc. cit.*).

Le muscle orbiculaire (comparez pl. VI, fig. 3 et 4) est, de tous ceux qui entrent dans la composition des paupières, le plus important. Il a, comme tous les autres muscles de la face, des connexions intimes avec la peau. Il enveloppe de plus les organes lacrymaux, de manière à agir sur eux en même temps que sur les paupières. Il naît des parties osseuses qui les environnent et du tégument qui les couvre, et offre des faisceaux concentriquement disposés autour de la fente palpébrale, où il est situé immédiatement sous la peau. Sa répartition au-dessus de ces voiles membraneux se fait d'une manière tellement uniforme, qu'il est impossible d'y distinguer nettement, à son émanation même, plusieurs portions. Il se porte des parties solides des paupières à leurs parties molles, et de là, sans interruption, à la peau qui recouvre les rebords orbitaires. Il n'est possible d'y reconnaître plusieurs parties distinctes qu'au voisinage et au niveau de l'origine du sac lacrymal, et c'est uniquement grâce à l'existence de ce dernier qu'il devient aisé de poursuivre ces différents faisceaux dans l'épaisseur des paupières. Nous nous occuperons ultérieurement des conditions qui président à l'action de ces différentes parties.

On admet dans l'orbiculaire plusieurs muscles, quoique la dissection ne puisse les isoler dans toute la longueur de leurs fibres.

Les origines de ces différentes portions du muscle orbiculaire se trouvent :

1° A l'os frontal et au maxillaire supérieur ;

2° Aux parties molles du sac lacrymal, et principalement au ligament palpébral interne;

3° A l'os unguis, derrière le sac, c'est-à-dire dans l'intérieur même de l'orbite.

Les fibres nées de ces trois origines se répandent de telle sorte que les premières, c'est-à-dire celles qui naissent le plus en avant, appartiennent aux plus grands cercles qui circonscrivent la fente palpébrale, tandis que celles qui naissent plus profondément sont celles qui décrivent autour de cette fente les cercles les plus étroits. On pourrait donc, à la rigueur, les distinguer les unes des autres de la manière suivante :

1° Les fibres qui proviennent du frontal et du maxillaire supérieur parcourent la portion du tégument qui n'arrive jamais en contact avec l'œil, mais reste tendue au devant de l'ouverture et des bords de l'orbite. Ces fibres composent la partie orbitaire du muscle orbiculaire, qui doit être séparée de la partie palpébrale du même muscle, laquelle comprend les deux autres portions.

2° Les fibres qui naissent de la paroi mobile du sac courent principalement sous la peau qui s'applique, dans l'occlusion de l'œil, contre le globe oculaire, et s'en éloigne lorsque l'œil s'ouvre ; elles se répandent donc dans les parties molles des paupières.

3° Les fibres qui naissent en arrière du sac lacrymal se portent en majeure partie au-dessus des portions solides des paupières, c'est-à-dire au-dessus des tarses. Ces deux dernières parties du muscle orbiculaire pourraient encore, vu les rapports qu'elles affectent avec le sac lacrymal, recevoir les noms de *muscles lacrymaux antérieur* et *postérieur*. La simple dissection de la peau permet de voir les divers ordres de fibres de l'orbiculaire qui naissent d'origines différentes (voy. pl. VI, fig. 3). Les deux portions qui apparaissent alors avec leurs insertions distinctes et constituent les muscles orbitaire et lacrymal antérieur divergent en contournant la partie tarsienne des paupières. Sur les tarses mêmes courent les fibres du muscle lacrymal postérieur qui naissent plus profondément et dont l'origine est cachée. Pour l'apercevoir, il est nécessaire de renverser de dehors en dedans les paupières détachées, afin de découvrir du côté de l'orbite la face postérieure de l'os unguis (voy. pl. VI, fig. 4.) ; c'est la seule manière d'obtenir une idée nette de la distribution de ces différentes parties. Pour cette raison, il convient de commencer la description par les fibres qui prennent le plus profondément leur insertion et qui longent le bord libre des paupières, en suivant l'ordre inverse de celui que nous venons d'indiquer (1).

(1) M. Arlt (*Archiv für Ophthalmologie*, t. IV, A. 1, p. 86) déclare qu'il n'a pu reconnaître sur le sujet, même de loin, la description et le dessin que j'ai donnés de

Le *muscle lacrymal postérieur* naît sous la forme d'un faisceau lisse et résistant, large de 8 millimètres, de la crête lacrymale postérieure, et, en arrière de celle-ci, de la paroi interne de l'orbite, c'est-à-dire de la portion orbitaire de l'os unguis. De là il se porte, en conservant sa largeur primitive et en longeant la paroi latérale du sac lacrymal, vers l'angle interne de la fente palpébrale où il se bifurque en deux portions qui se rendent aux paupières (comparez pl. VI, fig. 3 et 4). Le point de cette bifurcation touche à l'extrémité externe du ligament palpébral, dont quelques fibres déliées se jettent entre les fibres musculaires divergentes pour se rendre dans la caroncule lacrymale. Depuis son origine jusqu'à la caroncule, le muscle recouvre donc la partie du sac qui reste la moins protégée et dans laquelle aboutissent les conduits. Ces derniers traversent le muscle, attendu que les deux portions qu'il présente contournent ces canaux pour gagner l'extrémité interne des tarses. C'est presque exclusivement, en effet, sur ces fibro-cartilages que se répandent les fibres du muscle lacrymal postérieur; mais à la paupière inférieure, dont le tarse est fort petit, ces fibres s'étendent un peu au delà dans les parties molles environnantes.

Les fibres qui, au-dessus et au-dessous du lac lacrymal, partent des bords de la fente palpébrale, entre les conduits, et qui, sur une préparation, semblent naître du grand angle même, continuent leur trajet en côtoyant le bord libre des tarses. Les unes se portent en arrière des follicules ciliaires (comparez pl. VI, fig. 2), s'épuisent peu à peu sur le bord du tarse correspondant (*musculus subtarsalis* de Moll) ; les autres passent au devant des follicules et constituent une bandelette marginale superficielle et d'une certaine épaisseur (*muscle ciliaire* de Riolan). A celles-ci viennent s'ajouter les fibres du muscle lacrymal postérieur, qui, à la paupière supérieure, surmontent le conduit, tandis qu'à l'inférieure elles courent au-dessous de ce canal, et qui apparaissent dans l'intervalle des fibres divergentes du muscle lacrymal antérieur pour se rendre aux tarses, où elles s'épuisent pour la plupart. Quelques-unes cependant se continuent à l'angle externe avec des fibres appartenant à la paupière opposée, comme il arrive du reste pour le muscle lacrymal antérieur.

On voit donc que les fibres qui s'adossent aux tarses et en parcourent le

ce muscle. Quant à moi, j'avoue que j'ai peine à trouver des différences marquées entre la distribution qu'il admet pour les fibres de l'orbiculaire et la mienne; je suis surtout embarrassé de reconnaître entre nos opinions des différences assez importantes pour qu'elles portent une atteinte sérieuse à ma manière d'envisager l'action de ces diverses parties. Il ne me reste donc qu'une supposition à faire, c'est qu'en émettant des doutes sur l'exactitude des résultats de mes recherches anatomiques, on se soit dispensé d'entrer en discussion sur le mécanisme que j'en ai déduit. Ce que je puis affirmer, c'est que le dessin qui a été l'objet de cette controverse a été fait d'après nature.

bord libre, en avant et en arrière des cils, appartiennent à la portion du muscle qui s'insère à l'os unguis et que l'on connaît depuis longtemps sous le nom de muscle de Horner (*musc. sacci lacrymalis*), sans avoir poursuivi ses fibres et étudié leurs connexions (1).

Le *muscle lacrymal antérieur* naît, en majeure partie, pour la paupière supérieure, du bord supérieur du ligament palpébral, et du bord inférieur de ce même ligament pour la paupière inférieure. Un raphé blanchâtre, représentant le ligament, sépare assez distinctement à leur naissance les deux parties du muscle, dont il peut être considéré, pour ce motif, comme le tendon d'insertion. Le seul point osseux fixe d'où il agisse est donc le milieu de la crête lacrymale antérieure, appartenant à l'apophyse montante du maxillaire supérieur.

Comme le ligament palpébral envoie aussi des fibres vers le sac, le muscle lui-même tire une origine indirecte de toute la paroi antérieure de l'espèce de dôme qui le surmonte. Toutes les fibres qui n'ont pas une insertion osseuse directe divergent tellement au-dessous et au-dessus du bord libre des paupières, qu'il n'est pas surprenant que le muscle lacrymal postérieur parvienne, dans leur intervalle, jusqu'aux tarses où il s'attache. Elles contournent donc les fibro-cartilages en longeant le muscle lacrymal postérieur pour se porter à la peau de la portion molle des paupières. Les unes s'y épuisent avant d'atteindre la ligne médiane de ces voiles membraneux, tandis que les autres continuent leur trajet et se rencontrent avec celles de la paupière sous un angle aigu, d'une manière analogue aux fibres du muscle lacrymal postérieur. Elles sont unies par une intersection fibreuse faible, le ligament palpébral externe, par l'intermédiaire duquel elles se rattachent à un point très-limité du bord latéral de l'ouverture orbitaire antérieure, et situé à peu près au même niveau que l'angle interne.

Le muscle lacrymal antérieur, qui ne naît pas directement de l'os, est donc le muscle propre de la partie molle des paupières ; le muscle lacrymal postérieur n'empiète sur lui, sous ce rapport, qu'à la paupière inférieure.

Le *muscle orbitaire* (la portion orbitaire de l'orbiculaire) ne devrait pas trouver ici sa place, car il n'appartient plus aux paupières, mais bien aux téguments du front et de la joue ; seulement il est si intimement uni aux précédents, que nous croyons devoir le confondre dans cette description. Nées au-dessus et au-dessous du point fixe où s'attache le ligament palpébral interne, ses fibres côtoient le muscle lacrymal antérieur en décrivant des cercles concentriques de plus en plus larges, et arrivées à l'angle externe, au lieu de se terminer par une insertion tendineuse, elles se continuent les

(1) C'est M. Moll qui s'est, le premier, occupé de cette étude (*loc. cit.*, p. 90). M. Henle (*Muskellehre*, p. 141) et moi (*Archiv für Ophthalmologie*, t. IV, A. 2, p. 71) nous nous sommes confirmés dans ses opinions. »

unes avec les autres. Elles forment ainsi des anses qui contournent les paupières et s'insèrent du côté interne par deux extrémités distinctes l'une de l'autre. Les parties les plus périphériques de ce muscle se continuent, par un certain nombre de fibres, sur d'autres muscles de la face, le sourcilier, le pyramidal.

Le muscle releveur de la paupière supérieure est, comme la plupart des muscles de l'œil, innervé par la troisième paire, tandis que l'orbiculaire reçoit, comme les muscles de la face, des petits filets moteurs de la septième paire. Seul le muscle lacrymal postérieur reçoit une petite branche du nasal externe (sous-trochléaire, *infra-trochlearis*) qui provient de la deuxième branche du trijumeau et qui représente le seul filet moteur de cette branche.

5° MOUVEMENTS DES PAUPIÈRES.

On peut distinguer différents mouvements des paupières d'après le caractère qu'ils présentent, selon qu'ils sont volontaires ou involontaires. Nous pouvons, à notre gré, ouvrir l'œil très-largement ou le fermer avec énergie, et ces mouvements se communiquent aux téguments du voisinage en les plissant dans un sens ou dans l'autre. Les mouvements des paupières qui s'accomplissent lorsque l'œil s'élève ou s'abaisse sont tout à fait indépendants de notre volonté et sont en partie passifs, attendu que la portion cutanée des paupières est entraînée par sa portion muqueuse dans le tiraillement que cette dernière subit. Consécutivement à toutes les irritations qui atteignent la surface de l'œil, les paupières se ferment violemment par une sorte d'action réflexe que l'on peut modérer ou exagérer à volonté.

Le mouvement qui de tous est le plus important et qui se répète, à des intervalles plus ou moins rapprochés, d'une manière physiologique, s'exécute volontairement lorsqu'il a pour but l'ouverture ou l'occlusion des paupières, et involontairement pour lubrifier la surface du globe de l'œil. Il consiste dans un simple rapprochement des bords ciliaires. Son importance physiologique repose principalement sur la relation qu'il a, en se reproduisant à des intervalles réguliers, avec le transport des larmes.

Le mécanisme d'après lequel s'exécutent tous les mouvements des paupières s'explique facilement d'après leur structure anatomique. Les portions rigides des paupières, les tarses, en particulier celui de la paupière supérieure, glissent sur l'œil à la manière d'une cavité articulaire sur la tête osseuse qu'elle renferme. Comme le globe de l'œil se rapproche beaucoup d'une sphère, il en résulte que les mouvements des parties solides des paupières, surtout de la supérieure, se font d'une manière analogue à ceux d'une arthrodie; car ce sont des mouvements de rotation autour d'axes qui passeraient

par le centre de l'œil, comme cela s'observe d'ailleurs pour les mouvements de l'œil lui-même.

Les mouvements des parties molles sont sous la dépendance des premiers. En les analysant, nous exposerons donc, en premier lieu, ceux qu'accomplissent le tarse supérieur, le tarse inférieur, enfin les parties molles.

Le fibro-cartilage de la paupière supérieure, comme on le voit facilement si l'on prend le soin de fixer les cils qui s'y implantent, s'élève et s'abaisse directement au-devant de la cornée quand la fente palpébrale s'ouvre et se ferme. Ces mouvements s'exécutent autour d'un axe horizontal qui passerait à peu près, de droite à gauche, par le centre du globe oculaire et dont l'extrémité externe serait un peu déviée en arrière. En effet, si cet axe traversait transversalement le globe de l'œil, les extrémités externe et interne du tarse devraient, à chaque mouvement, s'élever d'une égale quantité, et même les oscillations de l'extrémité externe plus rapprochée du diamètre transversal de l'œil seraient plus petites que celles de l'extrémité interne. Or c'est justement l'inverse qui arrive, car c'est sur l'extrémité externe des tarses que les mouvements d'élévation et d'abaissement sont le plus manifestes.

Lorsque l'œil est largement ouvert, la commissure externe est en général

Fig. 27.

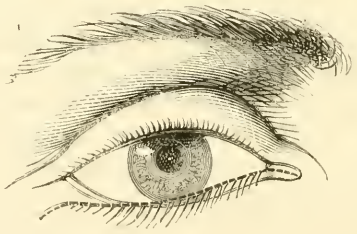

un peu plus élevée que le grand angle, tandis qu'il est un peu plus bas que ce dernier quand les paupières sont fermées.

Les mouvements qu'exécute en haut et en bas l'extrémité interne des paupières munie de son point lacrymal sont très-peu prononcés. Aussi semble-t-il que cette extrémité se meuve autour d'un point voisin du grand angle. Nous admettrons donc qu'il aboutit là un axe autour duquel les tarses se meuvent, et si de ce point on fait passer une ligne droite par le centre de l'œil, il est aisé de comprendre qu'elle n'ira pas rencontrer la commissure externe; elle se termine au milieu du bord orbitaire externe (voy. fig. 27). On peut dire que l'axe autour duquel le tarse supérieur se meut correspond à peu près au diamètre transversal de l'ouverture orbitaire antérieure, dont le plan ne regarde pas, on le sait, directement en avant, mais s'incline en

dehors de telle sorte que le milieu de son bord externe soit situé sur un plan postérieur. Sur une coupe horizontale, on voit l'œil un peu inégalement divisé en deux par le bord de l'ouverture orbitaire antérieure, et c'est du côté externe que la saillie est le plus marquée (pl. V, fig. 2). Les attaches des extrémités de la fente palpébrale avec le rebord orbitaire correspondent à l'axe que nous avons fait passer par les milieux des bords latéraux de l'ouverture orbitaire antérieure.

La partie moyenne du bord libre de la paupière supérieure doit, pour atteindre la circonférence supérieure de la cornée, s'élever notablement au-dessus de l'horizontale qui relie les commissures, et s'abaisser un peu au-dessous de cette ligne pour que la cornée soit couverte en totalité. Cette partie médiane de la paupière supérieure parcourt donc presque tout l'espace compris entre les paupières dans leur plus grand écartement. Le point central de la cornée et celui qui correspond au milieu de la hauteur de la fente palpébrale à son maximum d'ouverture dépassent tous deux la ligne de conjonction des commissures d'une quantité égale au tiers du diamètre de la cornée.

On voit ainsi que quand la fente palpébrale se ferme, le bord libre de la

Fig. 28. Fig. 29.

paupière inférieure conserve, à peu près, la position qu'il occupe lorsque l'œil est ouvert et que les mouvements qu'il exécute dans cet acte sont à peine sensibles. Seul le tarse se porte légèrement, par ses deux tiers internes et son extrémité correspondante munie d'un point lacrymal, vers le grand angle de l'œil, tandis que son extrémité externe reste à peu près immobile. La partie exclusivement cutanée de la paupière inférieure qui touche à l'extrémité externe du fibro-cartilage accomplit, en même temps, un faible mouvement d'abaissement.

Les parties molles des paupières suivent naturellement les parties solides de ces voiles membraneux dans leurs déplacements (voy. fig. 28 et 29).

Aussi quand la paupière supérieure s'abaisse, la peau se met en contact avec la conjonctive, tandis que quand la paupière se relève, les deux membranes se quittent, la conjonctive se portant en arrière et en haut, et la peau en avant et en haut vers le rebord orbitaire, de manière à former un repli qui disparaît au-dessus du tarse. En outre, la portion molle des paupières est douée d'un autre mouvement indépendant de celui des tarses. Ce mouvement représente non pas un simple déplacement, mais un raccourcissement des parties qu'il déplace, et ce raccourcissement s'effectue dans une direc-

Fig. 30.

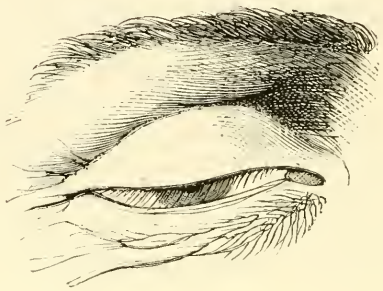

tion horizontale. La surface cutanée se raccourcit alors et se tend des parties latérales vers le milieu, et de la tempe vers le nez. Cela s'observe principalement lorsqu'on fronce fortement les paupières, et ce mouvement est surtout marqué à la paupière inférieure où le déplacement en hauteur du tarse est peu sensible, et où il est facile d'observer pour ce motif tout ce qui se passe dans les parties molles. On constate ainsi qu'une portion du tégument, sous-jacente à la paupière inférieure, est attirée vers le nez, et que son extrémité interne s'élève légèrement. En ce point, où les fibres musculaires s'insèrent en partie directement à la peau, on voit se former de petits plis ansiformes dont le milieu correspond au ligament palpébral interne et les extrémités au tarse et à la peau du rebord orbitaire qui n'accompagnent pas le tégument externe dans son déplacement. Lorsqu'on ferme plus énergiquement encore les paupières, la peau des parties voisines se porte en totalité vers le nez et forme, tout autour de l'angle interne de la fente, des plis entre lesquels s'enfoncent les cils les plus externes qui ne participent pas au déplacement produit de dehors en dedans. Les tarses subissent eux-mêmes un léger mouvement vers le nez dans l'occlusion forcée des paupières.

Quand l'œil s'ouvre, la paupière supérieure est attirée en haut par le muscle releveur qui s'insère indirectement au bord supérieur du tarse correspondant et l'élève, en même temps qu'il le porte un peu en dedans, par

un déplacement en rapport avec la direction de l'axe autour duquel la paupière se meut et qui est, on le sait, un peu oblique d'avant en arrière et de dedans en dehors. La paupière inférieure descend par son propre poids au-devant de la cornée. A ces mouvements participent encore les fibres musculaires lisses qui s'insèrent aux tarses d'arrière en avant. Dans l'état d'occlusion de l'œil, la paupière supérieure peut obéir simplement à son poids ; mais il est probable que les brusques mouvements de descente qu'elle opère réclament le concours d'une action musculaire, action à coup sûr indispensable pour relever le tarse inférieur.

Il est naturel de penser, de prime abord, que les mouvements des tarses, principalement du supérieur, s'accomplissent au moyen des fibres musculaires qui y rampent, c'est-à-dire du lacrymal postérieur. Mais on comprend sans peine que le mouvement en question ne puisse appartenir à ce muscle, si l'on se rappelle le rapport qui existe entre son insertion et l'axe autour duquel se meut le tarse. Cet axe, en effet, passe au-devant de l'origine du muscle et non en arrière. Il en résulte que le raccourcissement des fibres du lacrymal postérieur ne peut avoir pour effet la rotation du fibro-cartilage autour de l'axe considéré. Ces mêmes fibres ne peuvent être plus courtes lorsque le tarse supérieur est au-devant de la cornée que quand il est au-dessus de cette membrane, et c'est par une illusion qu'elles nous paraissent plus tendues sur une paupière abaissée dont la convexité regarde l'observateur que sur une paupière élevée dont on aperçoit la face concave. Si le muscle lacrymal postérieur jouait un rôle dans l'occlusion des paupières, il devrait agir en déplaçant vers le nez les tarses auxquels il s'attache, ce qui n'est pas, car les parties molles se meuvent seules dans ce sens.

Le muscle lacrymal antérieur qui s'y répand paraît donc devoir se contracter dans l'acte qui nous occupe, et son action suffit très-bien pour rendre compte, à elle seule, des mouvements qui se passent dans les portions molle et rigide des paupières lorsqu'elles se ferment. En effet, lorsque l'œil est ouvert, le muscle lacrymal antérieur ne s'applique pas au globe de l'œil aussi exactement que les fibres adossées aux tarses ; il en reste plus ou moins éloigné. Aussi, dès qu'il se contracte, le raccourcissement qui se produit a pour effet de le rapprocher du globe de l'œil en refoulant devant lui les tarses l'un contre l'autre. L'œil étant largement ouvert, de façon que la partie molle de la paupière supérieure qui contient le muscle lacrymal antérieur se trouve au-dessus du tarse, si ce muscle se contracte, la partie molle en question viendra prendre la position du fibro-cartilage, et, en conséquence, le fera descendre sur la cornée d'autant plus facilement que les surfaces de glissement sont lisses (1).

(1) Pour démontrer que, dans cet acte, les fibres n'agissent pas directement sur le tarse, j'ai cité (*Archiv f. Ophthalmologie*, t. V, 2) l'observation d'un cas, où à la suite

L'action du muscle lacrymal antérieur joue donc un rôle important dans l'occlusion des paupières, et elle suffit complétement à accomplir cette fonction. L'action de la portion orbitaire de l'orbiculaire s'y ajoute pour produire une occlusion plus énergique, mouvement pendant lequel la peau tendue au-devant du rebord orbitaire s'applique contre l'œil et est attirée vers le nez. Il est douteux que le lacrymal postérieur contribue à l'occlusion forcée dont nous venons de parler, car le déplacement latéral des tarses qui s'opère alors peut fort bien s'expliquer uniquement par l'effet des deux autres muscles qui, en se contractant fortement, embrassent partiellement ces fibro-cartilages.

Il ne reste donc plus à résoudre qu'une question : à savoir quelle action jouent, par rapport aux tarses, les fibres musculaires qui y rampent. Comme elles restent en dehors du mouvement d'occlusion et d'ouverture de l'œil, elles doivent être destinées à maintenir appliqué contre le globe oculaire le bord libre des paupières, fonction qu'elles exécutent d'une manière constante, que l'œil soit ouvert ou fermé. Le rôle de ces fibres est, on le voit, plus important à la paupière inférieure qu'à la supérieure : car la première aurait toujours, sans ce point d'appui, une certaine tendance à l'éversion. Nous traiterons, à propos de l'élimination des larmes, d'une autre fonction des fibres musculaires.

6° TRANSPORT DES LARMES.

Les larmes sont versées et disséminées sur toute la surface de la conjonctive des paupières et de l'œil, et les maintiennent dans un état constant de lubrifaction en entraînant toutes les particules solides qui se portent sur ces parties. Cette dispersion des larmes ne se fait pas d'une manière continue, mais elle se répète à des intervalles réguliers, grâce aux mouvements d'occlusion des paupières, et l'excès du liquide est éliminé. Ici, on le voit, il y a lieu de distinguer dans le transport des larmes deux actes princi-

d'une cicatrice qui établissait une adhérence entre le tarse et le rebord orbitaire, tous les mouvements d'occlusion des paupières avaient pour effet de produire un ectropion complet. Ici le muscle lacrymal antérieur faisait glisser les parties molles de la paupière en arrière du tarse et portait le bord tranchant du fibro-cartilage en arrière de son bord obtus, sans que le muscle éprouvât la moindre résistance en accomplissant ce mouvement. M. Henle (*Jahresbericht über Anatomie*, 1859, p. 126) répond que, s'il en était ainsi, toute occlusion forcée des paupières devrait produire un ectropion ; mais cela n'est pas nécessaire ; car si le tarse n'est pas préalablement écarté du globe de l'œil, les contractions des fibres musculaires des parties molles auront pour résultat non de le faire basculer, mais de le pousser devant elles, tandis qu'elles s'abaissent elles-mêmes en formant un pli.

paux : 1° la dispersion des larmes dans le sac conjonctival et l'accumulation de l'excès du liquide au voisinage des points lacrymaux ; 2° l'introduction des larmes dans le sac lacrymal et leur passage dans le nez, au travers du canal nasal.

1° La dispersion des larmes au-devant de l'œil et leur accumulation vers le grand angle s'expliquent suffisamment par le mouvement des paupières que nous avons décrit plus haut. On comprend, du reste, que l'application du bord libre contre le globe de l'œil, au moyen du muscle lacrymal postérieur, ne permette pas aux larmes de s'écouler à la manière de petits ruisseaux, sur la cornée et sur la sclérotique, et l'on doit attribuer l'intimité des rapports du bord libre des paupières avec le globe oculaire à la tonicité des fibres musculaires adossées aux tarses.

Le liquide sécrété pendant l'intervalle qui s'écoule entre deux clignements doit nécessairement s'accumuler dans le repli conjonctival, derrière la portion molle de chaque paupière. Qu'il s'opère alors un mouvement de clignement, les paupières s'appliquent exactement contre l'œil, le cul-de-sac conjonctival se trouve comprimé, l'espace occupé par les larmes, rétréci, et par suite, ce liquide porté au-devant de la cornée. En outre, la contraction du muscle lacrymal antérieur rapproche de l'œil, dans tous les sens, la portion cutanée des paupières, et cette action, s'ajoutant à la précédente, tend à chasser les larmes hors de l'œil. Où peuvent-elles alors se réfugier ? Au niveau du rebord orbitaire interne, là où le muscle lacrymal antérieur s'insère à la crête lacrymale et se trouve en quelque sorte immobilisé, les parties molles sont tendues jusqu'au sommet du globe de l'œil, au-devant d'une excavation qui n'existe pas quand l'œil est ouvert et le tégument affaissé. Là se forme, au voisinage du bord du lac lacrymal et en communication avec lui, un espace libre assez étendu. C'est en cet endroit que se déversent les larmes, comprimées de tous côtés. Elles se mettent, dans ce point, en rapport direct avec les embouchures des conduits destinés à les recevoir. La direction que suivent les larmes pour se porter vers le lac lacrymal, est rendue manifeste par les mouvements qui s'exercent dans les parties molles de la paupière inférieure sous l'action du muscle lacrymal antérieur. En effet, ses fibres déterminent dans la peau, en l'attirant vers le nez et en l'applicant contre l'œil, des plis qui indiquent assez clairement la direction des larmes.

2° L'introduction des larmes dans les conduits et leur évacuation dans le sac, sont certainement aussi liées aux mouvements des paupières, sans exclure l'action de quelques mouvements associés. En effet, il faut admettre que le sac est soumis à des mouvements alternatifs de dilatation et de resserrement, qui ont pour but de favoriser l'admission et l'expulsion des larmes, et qui sont le résultat d'une action musculaire (1).

(1) Les anciennes théories, qui ne sont pas fondées sur ce mécanisme, ne sauraient

Cette manière de voir est aujourd'hui presque généralement acceptée, et la divergence des opinions qui ont cours ne porte plus guère que sur la manière dont cet acte s'accomplit. Les uns (Arlt, Moll et Weber) pensent qu'au moment où les paupières se ferment, lorsque les larmes sont pressées contre les parois du lac lacrymal, le sac éprouve en même temps une compression qui a pour effet d'évacuer son contenu ; les autres (Bourjot, Saint-Hilaire, Malgaigne, Hyrtl, Roser, A. Schmid et moi) croient, au contraire, qu'alors le sac se dilate et aspire les larmes que les mouvements des paupières ont poussées vers les conduits. Le moyen le plus simple de trouver la vérité dans cette controverse paraît résider dans l'observation des mouvements qui se passent dans une gouttelette suspendue à l'orifice d'une fistule lacrymale, au moment où les paupières se ferment. Est-elle, en ce cas, attirée vers le lac ou chassée au dehors ? La plupart des observateurs se prononcent pour l'attraction, et, par suite, pour une dilatation du sac. D'autre côté, on a aussi prétendu, il est vrai, le contraire (1) ; mais je crois qu'on peut alors rapporter l'expulsion de la gouttelette hors du sac à la direction de la fistule et à la compression qu'exercent contre le liquide les bords cutanés de l'ouverture anormale ; tandis qu'il me paraît impossible d'admettre un pareil

satisfaire entièrement l'esprit. Ainsi l'hypothèse ingénieuse qui se basait sur la théorie du siphon (J. L. Petit) et celle qui attribuait l'élimination des larmes à la raréfaction que la respiration produit dans l'air que contiennent les fosses nasales (Hounauld et E. H. Weber), sont par elles-mêmes très-invraisemblables, et sont infirmées par le seul fait que les larmes pénètrent dans le sac alors même que le canal est obstrué. On peut en dire autant de la théorie qui attribue à l'aspiration capillaire l'évacuation des larmes, et qui, étudiée au point de vue de la physique pure, est un non-sens, attendu qu'elle suppose l'existence d'un canalicule rigide et vide, ayant une extrémité immergée et l'autre libre. Or, comment admettre la comparaison entre un canal semblable et un conduit flasque, toujours humide, variant de calibre avec la quantité de liquide qu'il contient, tel enfin que les conduits lacrymaux ? Quant à la théorie d'après laquelle la compression que les larmes subissent entre les paupières fermées serait suffisante pour les pousser dans les conduits (Ross), elle a été réfutée par M. Roser (Schmid, *Ueber die Absorption der Thränenflüssigkeit*, Marbourg, 1856, p. 27), lequel observa que les larmes passent dans les conduits pendant l'acte du clignement simple, sans qu'il soit besoin pour cela d'une occlusion complète des paupières.

(1) M. Arlt (*Archiv f. Ophthalmologie*, Bd. IX, A. 1.) a aussi fait des expériences qui tendent à confirmer cette opinion. Cet auteur introduit dans la cavité des fistules de petits tubes de verre remplis de liquide. M. Weber (*Klin. Monatsbl.*, 1863) les a modifiées en les mettant dans les conduits sains. Mais puisque M. Arlt affirme avec raison que l'on ne saurait introduire les tubes dans les conduits sans modifier les mouvements physiologiques des paupières, ce maître aurait aussi pu faire une semblable restriction à propos de l'introduction des tubes dans les fistules du sac et relativement aux mouvements physiologiques du sac ; car, les conduits et le sac doivent être fixes, quand ces tubes y sont introduits.

mécanisme pour les cas plus nombreux où la gouttelette rentre dans le trou de la fistule.

Si l'on admet qu'au moment où les larmes sont poussées de tous les côtés vers le lac lacrymal, le sac est lui-même comprimé et mis par là dans l'impossibilité de leur donner accès, on ne saurait comprendre comment l'excès de la sécrétion n'est pas déversé sur la joue. On ne s'explique pas davantage pour quel motif, dès que cesse le clignement des paupières (c'est-à-dire, suivant cette théorie, lorsque le sac se dilate), les larmes peuvent être reçues dans les conduits, attendu que leurs orifices ne plongent pas à ce moment dans le lac lacrymal. Au contraire, tout s'interprète parfaitement dans la théorie de la dilatation, analogue, du reste, à l'explication du mécanisme par lequel plusieurs autres liquides de l'économie sont mis en mouvement. Et, en effet, lorsqu'un liquide se porte vers le réceptacle qui lui est destiné, on peut dire d'une manière générale que celui-ci se dilate pour le recevoir et n'expulse son contenu que postérieurement. Ainsi, les larmes pénètrent dans le sac au moment même où elles affluent à son embouchure, et elles ne sont exprimées de cette cavité que quand l'afflux cesse, c'est-à-dire après que le mouvement de clignement s'est opéré. En outre, si l'on admet que la dilatation et le resserrement du sac alternent avec l'occlusion et l'ouverture des paupières, il devient très-facile de rattacher à ces phénomènes le mécanisme par lequel les muscles étudiés plus haut contribuent à l'élimination des larmes.

Nous avons vu que le muscle lacrymal antérieur est seul ou presque seul en jeu dans le clignement des paupières; or, comme, lorsqu'il se contracte, il se raccourcit et se tend en s'appliquant à la convexité du globe de l'œil, il doit en résulter qu'il attire en avant le ligament palpébral interne, c'est-à-dire son origine mobile, et avec lui toute la paroi antérieure du sac lacrymal, puisque son origine immobile, la crête lacrymale antérieure, est en avant de ce sac (voy. pl. V, fig. 2). Et, en effet, il suffit que l'œil se ferme brusquement et d'une manière complète, pour observer dans le ligament palpébral interne un mouvement d'arrière en avant, qui se communique à la paroi antérieure du sac. Cette dernière s'éloigne donc de la paroi postérieure de la même cavité, qui se dilate au niveau de l'embouchure des conduits.

Ce mécanisme est si simple qu'il ne faut pas connaître la disposition des parties où il se passe, pour ne pas l'admettre de tout point; car pour que la paroi antérieure du sac ne se porte pas en avant en même temps que le ligament, il faudrait, chose inadmissible, qu'il se fasse un vide entre les deux: ce vide tend à se faire dans l'intérieur même du sac, et il est aussitôt comblé par les larmes qui affluent au travers des conduits. La petite colonne de liquide qui se trouve dans le canal nasal ne saurait refluer vers le sac, car le repli muqueux valvulaire correspondant à l'extrémité inférieure de ce conduit s'oppose à ce qu'il s'y fasse un courant ascensionnel d'air ou de

liquide. Au contraire, cette sorte de valvule n'offre aucun obstacle aux larmes qui s'épanchent dans le nez, lorsque cesse la dilatation du sac.

Pour bien faire comprendre le phénomène qui préside, en dernier ressort, à l'expulsion des larmes, nous devons rappeler en peu de mots les dispositions qu'affecte le muscle lacrymal postérieur. Il ne concourt pas plus à la dilatation du sac qu'à l'occlusion des paupières d'où résulte cette dilatation, et s'il avait en réalité une action sur ces mouvements, ce serait pour les neutraliser en partie. En effet, ils ne s'accomplissent qu'à la condition que les fibres de ce faisceau musculaire subissent un certain allongement, car, au niveau du point où il se divise en deux portions, l'une supérieure, l'autre inférieure, il est en rapport avec l'extrémité externe du ligament palpébral interne, par ses fibres médianes. Si donc ce ligament est attiré en avant, le muscle lacrymal antérieur est forcé de suivre ce mouvement et contraint, en conséquence, de subir une réflexion brusque avant de se jeter au-devant de l'œil (voy. pl. V, fig. 2). Il en résulte, comme nous l'avons dit, que loin de concourir à l'occlusion des paupières, le muscle lacrymal antérieur doit alors se relâcher, à l'instar du releveur, pour se prêter à ce tiraillement. Mais dès que les paupières s'écartent, il recommence à agir; son coude s'efface, autrement dit, il attire l'extrémité interne du ligament palpébral interne vers son insertion, la crête lacrymale postérieure, et reprend sa direction rectiligne au-devant de l'œil. De cette manière, la paroi antérieure du dôme du sac revient vers l'excavation osseuse qui lui fait face, et les larmes sont, par ce fait, expulsées.

Tandis que le muscle lacrymal postérieur accomplit cette évacuation, celles de ses fibres qui engaînent les conduits les compriment de manière à empêcher que le liquide contenu dans le sac ne reflue au travers de ces petits canaux dans le sac lacrymal, et cette oblitération passagère des conduits joue, dans la compression et dans l'évacuation du sac, un rôle tout aussi important que celui de la valvule nasale dans la dilatation du sac et la réception des larmes.

MALADIES DES PAUPIÈRES

I. — Maladies des paupières envisagées dans leur totalité.

ARTICLE PREMIER.

ÉRYTHÈME (HYPÉRÉMIE) DES PAUPIÈRES.

Symptômes anatomiques. — On entend par *érythème des paupières* une rougeur plus ou moins intense et une légère tuméfaction de ces voiles mem-

braneux, rougeur et tuméfaction qui s'arrêtent généralement au rebord osseux de l'orbite. Il ne sera mention dans ce chapitre que de l'érythème stationnaire et chronique : nous négligerons, par conséquent, l'érythème qui accompagne les inflammations des parties voisines et s'irradie, en quelque sorte, vers les paupières ; nous laisserons aussi de côté les hypérémies passagères consécutives à une irritation momentanée, reconnaissant pour cause le froid, le larmoiement, une contusion légère, le frottement, etc.

L'érythème palpébral, ainsi envisagé comme une entité pathologique, constitue une affection fort rare, mais néanmoins nettement caractérisée par l'aspect qu'elle donne au visage du malade, aspect d'autant plus frappant qu'il coïncide avec un teint moins coloré, comme c'est le cas le plus commun. La rougeur et une faible turgescence, telles sont les seules altérations que subisse la peau dans cette maladie. A la vérité, le tégument peut devenir le siége d'une pigmentation exagérée ; mais c'est seulement dans les cas où l'érythème est d'ancienne date. La rougeur disparaît sous la pression du doigt, ou, plus exactement, elle donne ainsi une nuance jaunâtre, sans que d'ailleurs on puisse remarquer le moindre changement morbide dans l'épiderme de la partie affectée.

Les veines superficielles, principalement celles qui se rendent au bord libre des paupières, sont souvent un peu dilatées et plus apparentes qu'à l'état normal. En somme, on ne saurait, par les moyens d'investigation dont dispose l'anatomiste, reconnaître aucun changement de structure dans le derme ou dans le tissu sous-cutané ; quant aux signes indiqués plus haut, ils disparaissent sur le cadavre.

N'était l'aspect singulier que donne l'érythème palpébral à la physionomie, les personnes qui en sont atteintes ne s'en préoccuperaient que médiocrement ; car c'est par exception qu'elles accusent une légère sensation de chaleur et que le toucher indique un accroissement local de la température des téguments.

L'*étiologie* de l'hypérémie palpébrale révèle une coïncidence fréquente de cette maladie avec des troubles de la circulation générale, soit que ces troubles résultent d'un vice de conformation du cœur, soit qu'ils prennent leur point de départ dans les organes de la respiration (emphysème, dilatation des bronches, compression des poumons par un épanchement pleurétique), soit enfin qu'ils proviennent d'une affection abdominale (maladies du foie, cirrhose). On constate, en outre, chez les malades, une grande flaccidité de la peau.

Le *traitement* de cette affection, comme on doit bien le penser, n'offre guère de chances de succès, vu la persistance des causes primitives du mal. Tout ce qu'on peut tenter rationnellement, c'est de modifier par une irritation directe et passagère la circulation du tégument des paupières. Dans ce but, on essayera l'application de compresses imbibées d'acétate de plomb

(4 grammes pour 300 grammes) ou de nitrate d'argent dissous (1 gramme pour 300 grammes d'eau), ou l'on cautérisera, de temps à autre, la peau avec une solution de nitrate d'argent au vingtième. Si ces moyens ne réussissent pas, on enduira les paupières d'une couche imperméable, au moyen du collodion ricinié ou de l'huile de cade mêlée, à parties égales, d'esprit-de-vin. Il est indispensable de laisser ces applications en place un certain temps, en les renouvelant plus ou moins souvent, selon l'urgence des cas. L'usage nocturne du bandeau compressif est encore un moyen de traitement auquel on peut recourir contre cette affection rebelle.

En terminant cet article, nous croyons devoir nous arrêter un instant à un état qui présente avec celui donc nous venons de nous occuper une analogie assez marquée ; nous voulons parler de la teinte plombée que les paupières de certaines personnes, et notamment les paupières inférieures, présentent quelquefois, surtout après une fatigue physique ou morale.

Cette teinte, d'un bleu sale, occupe de préférence le bord maxillaire de l'orbite : elle est surtout manifeste chez les personnes à peau fine et chez celles qui souffrent des troubles circulatoires ci-dessus indiqués. Cette coloration particulière, qui parfois occupe tout le pourtour de l'orbite, se montre et se dissipe fréquemment avec tant de rapidité qu'elle peut éclairer, à la rigueur, un observateur attentif sur l'état actuel des forces du sujet. A quoi donc attribuer ce changement de couleur ? Ici, comme dans le cas précédent, les altérations anatomiques paraissent faire défaut, et l'on ne peut constater qu'un élargissement des veinules sous-cutanées, dépendant, selon toute apparence, de l'atonie ou du relâchement du muscle orbiculaire. Grâce à cette explication du phénomène en question, il n'y a pas lieu de s'étonner qu'il soit, dans certains cas, si passager ; car il ne fait que suivre dans ses mutations souvent si rapides l'état général des forces.

ARTICLE II.

ÉRYSIPÈLE DES PAUPIÈRES.

Symptômes anatomiques. — L'érysipèle se distingue du simple érythème par une rougeur et une tuméfaction plus intenses, par une chaleur plus vive et par les différentes phases que cette maladie doit parcourir pour arriver à sa terminaison, c'est-à-dire par la desquamation et une pigmentation plus ou moins passagère. Les symptômes généraux, frisson et fièvre, qui manquent rarement d'accompagner l'érysipèle, peuvent encore servir au diagnostic différentiel.

L'érysipèle des paupières se rencontre presque constamment lorsque la face est, en partie ou en totalité, le siége de cette dermatose ; nous ne nous

occuperons ici que de l'érysipèle qui débute par les paupières et y reste plus ou moins localisé, et des particularités qu'il nous offre dans cette circonstance.

Les paupières sont très-gonflées, rouges et luisantes. L'exsudat qui produit cette tuméfaction de la peau et du tissu sous-cutané s'épanche souvent, par places, sous la couche épidermique, où il forme des vésicules remplies d'un liquide fortement albumineux et légèrement alcalin (érysipèle vésiculeux, phlycténoïde). Le gonflement des paupières empêche le malade de les entr'ouvrir : bientôt le sac conjonctival participe à la phlogose et sécrète du muco-pus, qui, accumulé dans la fente palpébrale, agglutine les cils et s'amasse principalement dans le grand angle de l'œil. Il est alors facile, si l'on s'en rapporte à un examen superficiel, de croire à une conjonctivite purulente suraiguë ; mais en écartant les paupières et en portant toute son attention sur la conjonctive des tarses, on doit éviter cette confusion, à la condition toutefois de ne pas se laisser induire en erreur par un chémosis assez marqué. Il faut aussi se bien garder de confondre avec des débris de peau mortifiés les croûtes desséchées de l'érysipèle vésiculeux, qui forment sur les paupières des plaques d'une coloration foncée.

L'érysipèle des paupières est une affection tellement simple que nous éviterions de nous y arrêter, si, en se localisant, elle n'offrait le danger de certaines complications dignes de fixer l'attention du praticien. Ces complications sont les suivantes.

a. L'inflammation de la peau peut se terminer par suppuration et donner lieu à un phlegmon diffus (pseudo-érysipèle des auteurs).

b. L'inflammation gagne non-seulement la conjonctive, mais encore le tissu graisseux de l'orbite et le tissu cellulaire qui tapisse la capsule de Tenon, en se propageant vers le fond de l'orbite.

c. L'érysipèle n'a été qu'une des manifestations d'une maladie bien plus grave, la phlébite faciale.

d. L'érysipèle, en ne guérissant qu'imparfaitement et en montrant des rechutes fréquentes, peut causer une déformation progressive et permanente des paupières (éléphantiasis), sur laquelle nous aurons l'occasion de revenir à propos des tumeurs de cette région.

a. Le phlegmon diffus de la paupière ne survient que lorsque l'inflammation érysipélateuse a été très-intense, et lorsque la distension de la peau, si fine dans cette région, a atteint un degré assez élevé pour déterminer le sphacèle des tissus envahis. On l'observe encore dans les cas où le marasme du sujet s'allie à la compression et à l'embarras circulatoire produits par l'exsudat pour amener la mortification des parties, alors qu'elles eussent résisté à ces désordres locaux chez un sujet mieux constitué. Le phlegmon qui résulte d'une inflammation érysipélateuse n'est pas circonscrit par du tissu induré limitant, pour ainsi dire, le foyer suppurant. Il est diffus et

donne, par conséquent, la sensation d'un empâtement occupant toute la paupière, et d'une fluctuation incertaine. En outre, la suppuration y est, au début, peu prononcée : l'exsudat séreux infiltré dans la paupière ne tient en suspension qu'une faible quantité de globules de pus, et la paupière incisée ne laisse échapper qu'un liquide laiteux ou seulement opalin.

Un des plus fâcheux caractères du phlegmon diffus est la mortification étendue de tissu cellulaire qui l'accompagne, mortification assez considérable, dans certains cas, pour causer des pertes de substance irréparables et des déformations très-difficiles à guérir.

Le phlegmon diffus s'annonce par la coloration rouge foncé que prend la peau, et la distension extrême et si douloureuse dont elle devient le siége. La paupière supérieure a, dans cette circonstance, l'aspect d'une véritable tumeur. A ces symptômes s'ajoutent une vive agitation du malade, des frissons, une fièvre ardente ; en un mot, les diverses manifestations d'un état général grave. Quoique cette complication soit susceptible d'entraîner des suites fâcheuses, quant à la configuration des paupières, il s'en faut de beaucoup qu'elle soit aussi dangereuse que la suivante.

b. L'inflammation de la capsule de Tenon et du tissu cellulaire de l'orbite est heureusement une complication peu fréquente de l'érysipèle facial. Elle est signalée par une protrusion plus ou moins prononcée de l'œil, dont la mobilité diminue. La conjonctive bulbaire se prend d'un chémosis notable ; la cornée reste intacte et l'iris montre une paresse inaccoutumée. La vue peut être totalement abolie, quoique la saillie de l'œil soit encore modérée : ainsi l'on possède des observations où une amaurose complète, consécutive à l'atrophie de la papille, a été le résultat de l'extension de la phlogose des paupières à la capsule de Tenon.

A côté de ces dangers qui menacent l'œil directement, on ne saurait nier la possibilité d'une migration des symptômes inflammatoires vers les méninges, le long de la gaîne du nerf optique et des vaisseaux, ainsi que par le périoste, s'il est lui-même malade. Cet accident peut développer l'hypérémie et l'œdème des enveloppes du cerveau et être suivi d'une issue fatale. Toutefois on a bien moins sujet de craindre une pareille terminaison lorsque l'érysipèle facial est simple que quand il n'est qu'un symptôme de l'affection bien autrement redoutable dont nous allons nous occuper.

c. On a recueilli un certain nombre d'observations d'après lesquelles des plaies suppurantes de la face (ulcères, furoncles, etc.), se sont accompagnées d'érysipèles d'une forme particulière, se localisant de préférence aux paupières et caractérisés par la distension et la dureté des veines qui sortent du foyer inflammatoire pour traverser les parties voisines, où elles propagent la rougeur et la tuméfaction de la peau. On a alors souvent constaté une exophthalmie analogue à celle qui accompagne l'érysipèle simple. Des abcès multiples se forment dans la profondeur de l'orbite et le long des

veines frontales et temporales. En examinant soigneusement les veines de la région affectée, on y a pu constater, outre une altération morbide des parois, outre la présence d'une thrombose (caillot adhérent) des masses purulentes occupant leur cavité. De plus, on les a vues très-nettement aboutir aux collections purulentes. Dans ces cas, les paupières elles-mêmes étaient atteintes consécutivement de l'affection phlegmoneuse.

La marche de cette phlébite est des plus insidieuses; car tandis que les symptômes externes baissent, tandis que l'ouverture spontanée ou artificielle des abcès diminue le gonflement des paupières et la protrusion de l'œil, on peut voir éclater soudain les phénomènes les plus graves, comme le délire, le coma et les convulsions, signes précurseurs d'une fin qui n'arrive parfois que plusieurs mois après l'invasion du mal. Des observations de ce genre ont été données par MM. Guépin (1), Dubreuil (2) et Blachez (3).

Quant à l'*étiologie* de l'érysipèle localisé sur les paupières, il semble ressortir d'une observation attentive qu'il a presque toujours son point de départ dans une lésion traumatique, un petit foyer purulent (furoncle, orgeolet), une affection du sac lacrymal. Nous sommes, sous ce rapport, en contradiction avec des praticiens émérites (Mackenzie), et nous croyons que les embarras gastriques, les mouvements fébriles, sont, sinon la conséquence, tout au moins une cause purement prédisposante de cette dermatose. Nous rangerons sous le même chef les influences atmosphériques et endémiques.

Le *pronostic* de l'érysipèle simple est favorable, il ne devient menaçant pour la paupière que s'il se complique d'un phlegmon, et pour l'œil que si l'inflammation gagne la capsule de Tenon et le fond de l'orbite.

Le *traitement* de l'érysipèle des paupières ne doit en rien différer de celui que l'on oppose aux autres inflammations franches de la peau. Si le mal est peu intense, on devra s'en tenir à l'expectation ou se contenter d'administrer une légère purgation contre l'embarras gastrique : si le gonflement des paupières est considérable et si le sac conjonctival est le siége d'une sécrétion muco-purulente, on appliquera sur les paupières des compresses froides, ou l'on superposera à une compresse humide un petit sac de caoutchouc rempli de glace. Le froid est surtout indiqué lorsqu'on a à craindre une protrusion de l'œil. Ce remède soulage sensiblement les malades et hâte leur convalescence, sans exposer le médecin à se reprocher d'avoir amené une métastase. On discontinuera pendant quelque temps l'emploi des réfrigérants, s'ils ont eu pour effet de causer une anesthésie complète des paupières; car, à ce degré, ils deviennent pénibles.

(1) *Archives générales de médecine*, mai 1837.
(2) *Gazette hebdomadaire*, nº 44, 1863.
(3) *Ibid.*, nº 47 1863.

Si l'on ne réussit pas à prévenir le phlegmon, on doit ouvrir largement l'abcès qui tend à se produire, et si un abcès de l'orbite s'est formé, se guider sur les indications données à ce sujet dans le chapitre qui traite du phlegmon de l'orbite. Les compresses froides feront alors place à des applications émollientes faites avec une infusion aromatique chaude et destinées à localiser autant que possible la suppuration.

Si l'érysipèle marque de la tendance à se propager aux parties voisines des paupières, tendance qui se manifeste par l'apparition d'une marge formant un relief sensible aux yeux et au toucher autour de l'érysipèle, on en couvrira les bords de bandelettes imbriquées taillées dans une pièce d'emplâtre de Vigo. Les scarifications multiples de l'érysipèle, suivant la méthode de sir Richard Dobson, sont inutiles et ne sauraient prévenir un phlegmon imminent.

Lorsqu'on a affaire à une véritable phlébite, c'est en ouvrant au plus tôt les foyers purulents, en frictionnant avec l'onguent mercuriel le trajet des veines gonflées, enfin en administrant le calomel à l'intérieur, qu'on s'efforcera d'arrêter les progrès de la maladie.

ARTICLE III.

PHLEGMON DES PAUPIÈRES. — ABCÈS.

Symptômes anatomiques. — Nous venons de voir que l'érysipèle simple des paupières se caractérise essentiellement par une exsudation séreuse et par le gonflement des éléments du tissu cellulaire sous-cutané : quant au phlegmon, il consiste dans une hypergenèse notable de ces mêmes éléments, produisant une tumeur dure qui se résout par la formation d'une grande quantité de globules de pus. Comme dans l'érysipèle, on observe une rougeur diffuse de la paupière malade ; mais le toucher révèle, presque dès le début, un point induré qui présente parfois la consistance du cartilage. A mesure que le gonflement augmente, ce noyau s'agrandit : bientôt il se ramollit au centre, son sommet prend une coloration jaunâtre et donne assez distinctement la sensation de la fluctuation. Si l'abcès est alors ouvert, ou s'il perce spontanément, le pus s'échappe quelquefois en abondance, l'induration se dissipe en même temps que la suppuration fait des progrès, et la paupière se dégonfle (1) sans qu'on voie s'éliminer des produits de mortification, comme il arrive dans le phlegmon diffus ou dans les affections qu'il nous reste à décrire (furoncle, anthrax).

(1) Il est excessivement rare que cette induration persiste, qu'il se forme un trajet fistuleux, et dans ces cas, une observation attentive fait trouver la cause de cette terminaison anomale dans une altération du périoste ou du bord osseux de l'orbite.

Le développement que prennent, dans certains cas, les abcès des paupières est considérable ; il devient quelquefois tel que la paupière supérieure, où siége le plus fréquemment cette inflammation, atteint le volume d'un œuf de poule et s'oppose à tout examen de l'œil affecté. Ordinairement le gonflement s'arrête au niveau du bord supérieur de l'orbite. Lorsqu'un abcès se montre vers le grand angle de l'œil (anchilops des auteurs), il est, sinon impossible, du moins très-difficile de juger si le sac lacrymal participe à la maladie ou en est le point de départ ; d'autant plus que lorsque la suppuration est très-abondante et qu'on ouvre l'abcès sans les précautions nécessaires, il peut s'établir une fistule lacrymale avec toutes ses conséquences.

Les *causes* de l'abcès des paupières sont, pour la plupart, traumatiques. De ce nombre nous citerons, au premier rang, les contusions. Il est de fait que les abcès spontanés sont très-rares : ils s'observent d'ailleurs plus souvent chez les enfants que chez les adultes.

Le *traitement* consiste à limiter, autant que possible, la suppuration, ce à quoi l'on arrive quelquefois par l'application des réfrigérants. Dès qu'on a nettement senti l'induration de la partie malade, symptôme précurseur de la suppuration, il est trop tard pour prévenir cette terminaison, par quelque moyen antiphlogistique que ce soit. Les saignées générales ou locales y échouent complétement. Si l'on tient à dégorger de sang la paupière devenue énorme, il vaut bien mieux le faire par des scarifications multiples pratiquées, à l'aide d'une lancette ou d'un scarificateur, directement sur les parties tuméfiées. En outre, pour débarrasser le malade du tiraillement pénible et des battements insupportables qu'il éprouve dans sa paupière distendue outre mesure, on y placera des cataplasmes chauds jusqu'à ce que la moindre fluctation indique l'ouverture de l'abcès par une large incision. A défaut de cataplasmes, on couvre l'œil malade d'ouate que l'on fixe avec un bandeau de flanelle peu serré.

L'ouverture précoce de l'abcès a le double avantage de hâter la guérison et de prévenir les pertes de substance qui arriveraient bientôt par suite de la fonte purulente, ainsi que les cicatrices difformes et gênantes qui en seraient la suite. Si l'on donne à temps issue au pus formé, quand même il serait en assez grande quantité pour faire craindre une destruction partielle du muscle orbiculaire, la paupière conserve sa forme, à la seule condition que le tégument externe ne contracte pas d'adhérence avec le périoste.

Comme, abandonnés à eux-mêmes, ces abcès ne percent que par exception dans le sac conjonctival, nous ne croyons pas qu'il faille les ouvrir dans cette direction, à cause de la grande difficulté qu'on éprouve à renverser la paupière malade. Il faut faire l'incision parallèlement au bord ciliaire de la paupière, tout près de ce bord pour la paupière supérieure, afin que le pus

ne s'y accumule pas comme dans une sorte de sac et ne se fraye pas une autre issue dans une partie plus déclive. Si la paupière était le siége d'un abcès très-considérable, on devrait, immédiatement après l'incision, y appliquer un bandeau compressif, renouvelé une ou deux fois en douze heures, dans le but de remédier au décollement de la peau.

En général, la guérison s'effectue avec une grande rapidité ; dans quelques cas rares, la paupière garde une certaine tension que l'on combat avantageusement par des frictions avec la teinture d'iode iodurée, des compresses chaudes, et la compression méthodique à l'aide du bandeau.

ARTICLE IV.

FURONCLE ET ANTHRAX DES PAUPIÈRES.

Ces affections se distinguent de l'inflammation phlegmoneuse simple, telle que nous venons de la décrire, en ce qu'elles s'accompagnent de gangrène des parties envahies, gangrène bornée, pour le furoncle, au tissu sous-cutané ; mais intéressant aussi la peau, dans l'anthrax (1). L'un et l'autre diffèrent du phlegmon diffus (pseudo-érysipèle), par leur localisation et par la réaction inflammatoire qui tend, dès le début, à circonscrire le mal en l'isolant des parties saines. Il est bien entendu que les limites nosologiques sont ici plus ou moins arbitraires ; elles sont subordonnées au mode d'appréciation du médecin. Telle de ces maladies qui, pour quelques-uns, n'est qu'un furoncle, sera pour d'autres un anthrax. Ce qu'il importe ici de savoir, ce sont les particularités que ces inflammations présentent lorsqu'elles siégent aux paupières.

Symptômes anatomiques. — Le furoncle et l'anthrax gagnant plus en profondeur que les maladies précédentes, il est clair que la conjonctive doit participer plus manifestement à l'irritation inflammatoire. Ainsi, dès que la paupière commence à se gonfler considérablement, il survient un chémosis assez intense, une injection réticulée de la conjonctive bulbaire, et une sécrétion morbide légère de la muqueuse et des glandes de Meibomius, dont le produit agglutine les cils et s'accumule dans le grand angle de l'œil. Un observateur inattentif peut alors croire assister au début d'une ophthalmie purulente. Les signes différentiels qui doivent éclairer le médecin, en pareille circonstance, sont :

1° La vive sensibilité que le malade accuse spontanément dans une partie circonscrite de la paupière et qui s'exagère par le toucher, sensibilité tota-

(1) Voyez *Handbuch der sp. Pathologie u. Therapie v. Virchow.* (Hebra, t. III, T. II, p. 241.)

lement étrangère à l'ophthalmie purulente et qui, dans l'ophthalmie diphthéritique, occupe toute l'étendue des paupières;

2° L'intégrité presque absolue de la conjonctive des tarses.

Lorsque le furoncle occupe le grand angle de l'œil, il est difficile de bien préciser jusqu'à quel point le sac lacrymal est intéressé et il est bon de différer le pronostic.

S'il est vrai qu'un furoncle, en prenant un développement inusité, et en amenant la tension et la mortification de la peau, puisse se transformer en anthrax, il faut avouer que cette métamorphose se fait le plus souvent sous l'influence de mauvaises conditions générales et d'un défaut d'activité des fonctions nutritives dans les parties affectées. Il en résulte que l'anthrax s'observe principalement sur des sujets âgés épuisés par la misère et les privations. L'anthrax, qui produit la gangrène de toute l'épaisseur de la peau, peut détruire ainsi la paupière, en partie ou en entier. Il se distingue de la pustule maligne, dont nous allons nous occuper, par une tuméfaction notable, la persistance de douleurs très-vives, et par la lenteur relative de sa marche, dépourvue des caractères essentiels qui accompagnent une véritable infection.

Tantôt la peau offre une coloration livide et l'épiderme qui la couvre est soulevé en une large vésicule; tantôt les parties gangrenées ont l'aspect d'une masse pultacée qui se fait jour au travers de la peau, perforée en plusieurs points.

Qu'il nous soit permis de passer sous silence l'*étiologie* obscure de la furonculose. Tout ce qu'on peut dire, c'est qu'elle a souvent une origine traumatique, ce dont on se rend parfaitement compte lorsqu'on songe aux mille occasions dans lesquelles les doigts se portent avec vivacité vers les yeux.

Quant au *traitement*, on se servira des compresses froides et de la glace, au début de la maladie, pour réduire et limiter autant que possible l'inflammation, et pour calmer les douleurs souvent insupportables qui l'accompagnent. Dès que la suppuration commence ou lorsqu'on craint une gangrène étendue, on se trouve bien de débrider largement, et l'on emploie ensuite les cataplasmes.

ARTICLE V.

PUSTULE MALIGNE.

Symptômes anatomiques. — La pustule maligne, lorsqu'elle se développe sur les paupières, accident assez fréquemment produit au contact des mains salies par des matières animales en décomposition ou par le virus de

la morve (1) ou du farcin, ne présente aucune particularité digne de remarque, si ce n'est que, dans cette région, cette affreuse maladie laisse des traces indélébiles et souvent funestes pour l'œil, alors même qu'elle est arrivée à une terminaison heureuse. La paupière est gonflée, luisante, mais médiocrement enflammée : on y voit apparaître une pustule de dimension moyenne contenant une sérosité transparente et coagulable. Comme la base sur laquelle repose cette pustule est fortement ecchymosée, elle lui donne une couleur foncée qui contraste vivement avec la coloration des parties voisines tuméfiées. L'attention du médecin est tout d'abord attirée par les vives souffrances et la fièvre du malade. Les parties centrales de la tumeur, siége de la pustule, sont prises d'une gangrène susceptible de bientôt s'étendre : à ce moment, la rougeur et le gonflement augmentent, souvent jusqu'au point d'envahir la moitié ou la totalité de la face.

C'est alors qu'éclatent les symptômes d'une véritable intoxication : frissons, nausées, prostration des forces; et le malade succombe après le délire et le coma. Vingt-quatre heures suffisent quelquefois à l'évolution complète et mortelle du mal. Chez les sujets robustes et bien portants, la gangrène peut se circonscrire, grâce à une réaction inflammatoire salutaire, se borner à détruire les téguments de l'œil, cet organe lui-même, et laisser une vaste cicatrice. Il est important, pour le praticien, de savoir que les victimes de ces inoculations y sont ordinairement exposées par leur profession et que les médecins vétérinaires, les tanneurs, les corroyeurs, les bouchers, les bergers, les palefreniers, etc., y sont surtout sujets. De même, toutes les fois qu'on a lieu d'observer, à la suite d'une piqûre de mouche, un gonflement notable de la paupière avec vésication et fièvre intense, on ne doit pas oublier que l'insecte a pu se faire colporteur de cette contagion.

Le *pronostic* de cette affection est extrêmement grave, et la propagation des symptômes inflammatoires vers le fond de l'orbite peut encore accélérer la manifestation des accidents cérébraux.

Quant au *traitement*, il faut avouer que notre intervention arrive souvent trop tard ; car le diagnostic ne s'appuie guère, surtout dans les pays où la pustule maligne est rare (Grande-Bretagne, sud de l'Allemagne), que sur les accidents généraux et la disproportion qui existe entre ces derniers et les désordres locaux.

Néanmoins, sinon pour empêcher l'absorption d'un virus déjà passé dans l'économie, au moins pour détruire le foyer infectant dans l'intérêt du

(1) Après l'inoculation de la morve, on voit survenir, dans la plupart des cas, des douleurs articulaires intenses et des frissons, signes précurseurs des manifestations locales et qui peuvent simuler une attaque de rhumatisme articulaire aigu (Rayer). Ici les phénomènes locaux semblent succéder à une infection généralisée, tandis que dans la pustule maligne, l'intoxication du sang paraît être sous la dépendance d'un ou de plusieurs foyers infectants, primitivement développés.

sujet et de son entourage, et pour tenter l'élimination des parties gangrenées, on doit pratiquer sur-le-champ une cautérisation énergique. Dans ce but, on fait sur la paupière une ou plusieurs incisions horizontales ; et protégeant le globe de l'œil par l'interposition d'une plaque d'ivoire, on cautérise énergiquement au moyen de la galvano-caustique ou d'un petit cautère actuel. On doit rejeter les cautérisations avec la pâte de Vienne ou les acides minéraux, à cause des dangers qu'il y aurait pour l'œil à les employer. Pour combattre la phlogose progressive qui prend son point de départ dans le foyer morbide, et pour s'opposer autant que possible à l'absorption du virus, on a conseillé d'appliquer autour de la partie malade un nombre considérable de sangsues ; nous avouons que toute expérience personnelle nous manque pour juger ce point de thérapeutique. On prescrira, à l'intérieur, les préparations à base de quinine, en élevant les doses, et l'on tâchera de corroborer les forces du malade par un régime tonique.

ARTICLE VI.

LÉSIONS EXANTHÉMATIQUES ET SYPHILITIQUES DES PAUPIÈRES.

On peut observer sur les paupières presque toutes les éruptions connues; il serait fastidieux de nous arrêter à les décrire ici. Nous nous contenterons de mentionner les deux plus communes, celle de la variole et celle de l'eczéma. Pour ce qui regarde la première, laquelle se complique souvent d'une inflammation violente de la conjonctive et de la cornée, nous renvoyons à l'article de la conjonctivite exanthématique (page 146).

Il nous reste à dire quelques mots sur l'eczéma des paupières. Cette affection peut prendre son point de départ dans la conjonctive, c'est-à-dire être provoquée par le contact des sécrétions morbides, ou survenir spontanément et devenir elle-même la cause d'une inflammation conjonctivale.

La peau des paupières qui, on le sait, est extrêmement fine, manifeste, lorsque l'eczéma date de quelque temps et surtout lorsqu'il siége à la paupière inférieure, une certaine tendance à se rétracter, à attirer en dehors le bord libre et à dévier le point lacrymal. Le larmoiement ajoute alors son action irritante à celle des produits de sécrétion morbide épanchés, et ces causes, par leur continuité, entretiennent la maladie, déjà si rebelle de sa nature au traitement, surtout chez les sujets qui subissent l'influence d'une prédisposition diathésique héréditaire.

La meilleure méthode de traitement consiste dans l'emploi des compresses imbibées de faibles solutions astringentes, sulfate de zinc, sous-acé-

tate de plomb, nitrate d'argent (1 gramme pour 300 grammes). Chez les sujets dont la peau, irritable à l'excès, ne tolère pas une humidité prolongée et chez qui celle-ci ne fait que favoriser l'extension du mal, on aura soin de recouvrir les parties malades d'une poudre composée à parties égales d'oxyde de zinc et de poudre de riz; mais alors il sera nécessaire d'éviter que cette poudre ne passe entre les paupières et d'empêcher, par des soins minutieux de propreté, que les sécrétions lacrymale et catarrhale ne l'entraînent en s'y mêlant et en faisant perdre tout le fruit de la dessiccation qu'on attendait.

Les corps gras, les pommades à l'oxyde de zinc, au précipité rouge, etc., ne sont généralement supportés que lorsque les parties malades sont protégées par une couche épidermique assez épaisse. Ce n'est aussi qu'à cette période, lorsque l'eczéma présente les caractères de la pityriase simple (*p. rubra*), que les préparations goudronneuses, en particulier l'huile de cade pure ou mêlée à parties égales d'esprit-de-vin, réussissent bien. Il suffit, pour les employer sans inconvénient, d'en faire l'application à 2 millimètres en deçà du bord palpébral et à 4 millimètres de distance des angles de l'œil. Si l'on a à combattre l'éversion du point lacrymal signalée plus haut, on y remédiera en le fendant suivant la méthode de Bowman.

Les *éruptions syphilitiques* se rencontrent quelquefois sur les paupières, ce qui n'est pas surprenant, si l'on considère combien sont fréquents les attouchements de ces parties avec les mains et, dans certains cas, avec les lèvres. On peut y observer le chancre mou, le chancre induré et le chancre phagédénique, les éruptions pustuleuse, papuleuse et tuberculeuse, les plaques muqueuses et surtout les ulcérations secondaires.

Ici un point important nous paraît devoir fixer toute l'attention du médecin, à savoir si, en l'absence d'autres manifestations de la maladie sur le reste du corps, celles qui occupent la paupière offrent des signes assez caractéristiques pour que la spécificité ne soit pas douteuse.

Le chancre mou ne siége que rarement sur les paupières (Mackenzie) ; on a plus souvent affaire au chancre induré phagédénique et principalement aux ulcérations syphilitiques secondaires, ces dernières se développant presque toujours sans être précédées par l'apparition de plaques muqueuses. La grande difficulté consiste à les distinguer de l'épithélioma des paupières et du lupus. Les antécédents du malade, les résultats positifs de l'inoculation et l'essai fructueux d'un traitement interne approprié peuvent seuls éclairer le médecin, en pareille circonstance; car la coloration plus foncée des bords de l'ulcère, la disposition d'après laquelle ils semblent taillés à pic, l'induration, parfois de consistance cartilagineuse, que présente sa base, et le gonflement des ganglions pré-auriculaires, sont ici des caractères d'une valeur sémiotique médiocre.

Les ulcérations syphilitiques qui prennent dans les paupières leur point

de départ débutent ordinairement par le bord marginal ; car c'est en ce point que la couche épidermiques s'altère le plus facilement. Lorsqu'on n'a pas le soin de les combattre énergiquement, elles peuvent amener des désordres considérables, et quand elles ont pris une certaine étendue, elles sont presque constamment suivies de la déviation, sinon de la destruction partielle ou totale des paupières (1). Ces mêmes ulcérations ont bien moins de tendance à gagner la conjonctive que les parties de la peau circonvoisines : il est encore exceptionnel qu'elles occupent cette muqueuse primitivement pour, de là, se propager vers le tégument externe (2) (Lawrence et Mackenzie).

Les ulcérations syphilitiques s'observent, en général, au-dessous de la quarantaine ; c'est le contraire qui arrive pour les ulcérations cancéreuses, dont il est, nous l'avons dit, souvent très-difficile de les différencier. Les diverses variétés de lupus (exfoliatif, tuberculeux, hypertrophique), mettent le praticien dans le même embarras. Il se servira, pour éclairer son diagnostic, du mode d'après lequel cette affection exerce son action destructive, soit que la peau rougie et indurée disparaisse sous une exfoliation continue, soit que les boutons (tubercules) subissent la fonte purulente et deviennent ainsi la cause d'une perte de substance progressive. Il est de fait que le lupus, comme les ulcérations syphilitiques, peut s'étendre aux parois osseuses de l'orbite, y déterminer des désordres notables, et consécutivement la destruction de l'œil. Mais lorsque le mal a pris un tel développement et qu'il est de nature spécifique, il est bien rare qu'il existe seul et en l'absence des signes d'une infection générale.

(1) Nous avons soigné dans l'été de 1865 une malade qui était atteinte d'un chancre de la paupière inférieure de l'œil gauche. L'affection avait été méconnue par un confrère et parfaitement reconnue par une amie de la personne intéressée. Celle-ci en fut d'autant plus effrayée que, dans l'espace de huit jours, la peau offrit une ulcération d'un centimètre et demi d'étendue. Pour confirmer le diagnostic j'adressai la malade à M. Ricord qui a bien voulu me donner les renseignements suivants : « L'ulcération de la paupière de notre malade me paraît être de nature spécifique ; il existe déjà un engorgement indolent symptomatique des ganglions sous-maxillaires, et dans les relations que cette dame a eues avec une de ses amies malade, il peut y avoir eu une de ces contagions fortuites qu'on observe quelquefois. » Des cautérisations énergiques au moyen du nitrate d'argent et l'usage du sublimé arrêtèrent en peu de jours les progrès du mal, qui ne laissa après la guérison qu'une faible échancrure à la paupière inférieure. Cette observation nous rappelle une remarque de M. Hirschler (*Wien. med. Wochenschr.*, 72-74, 1866) qui, en parlant des ulcérations secondaires des paupières dont il cite trois cas, insiste sur le peu d'étendue des cicatrices consécutives. Nous pouvons dire à cette occasion que dans tous les cas où nous avons vu des ulcérations secondaires des paupières, elles se compliquaient d'affections analogues des parties voisines de l'œil qui ne guérissaient qu'en laissant des cicatrices très-disgracieuses (ectropion).

(2) Voyez p. 174.

Les ulcérations syphilitiques présentent dans leur évolution une particularité digne de remarque; c'est que la destruction successive et complète des paupières n'entraîne pas nécessairement la fonte du globe oculaire. Si la destruction se limite à une partie de ces voiles protecteurs et, par suite, empêche l'occlusion de l'œil, les malades remédient à cette infirmité pendant le sommeil en portant instinctivement la cornée, par un mouvement de rotation exagéré, sous le vestige de paupière qui leur reste et en s'aidant encore, pour en diminuer l'écartement, de la contraction forcée des fibres orbitaires du muscle orbiculaire. Le contact non interrompu de l'air extérieur ne devient fatal au globe oculaire que si la destruction de ses membranes protectrices a été trop rapide pour qu'un xérosis de la conjonctive bulbaire ait pu se développer. Dans le cas contraire, on peut, comme dans l'observation remarquable de Jackson et Mackenzie (1) voir, malgré l'abolition des paupières, une conservation parfaite du globe de l'œil, défendu contre les injures atmosphériques par une conjonctive sèche munie d'une couche épithéliale très-épaisse et opaque.

Chez les enfants en bas âge, les éruptions pustuleuse et papuleuse sont bien plus fréquentes que les ulcères. Presque toujours, il s'y joint, chez eux, d'autres accidents secondaires. Il arrive souvent qu'il s'y ajoute une conjonctivite violente, que la cornée s'opacifie, se perfore et se détruise plus ou moins complétement. Comme cette forme de kératite atteint principalement les enfants très-chétifs, et comme les affections de la cornée intéressent communément les deux yeux à la fois, on est en droit de considérer comme neuro-paralytique la complication dont nous nous occupons. On ne peut confondre avec une simple ophthalmie purulente la conjonctivite et la kératite qui accompagnent ces affections syphilitiques graves, car alors même qu'on négligerait les pustules ou les papules dont les paupières sont le siége, on ne pourrait se méprendre sur l'origine de la maladie, à cause de l'éruption qui occupe les autres parties du corps.

Quant au *traitement* de ces différentes affections, nous n'ajouterons que peu de mots. Nous conseillons l'usage du sublimé corrosif ou du protoiodure de mercure, auquel on combine, en cas d'urgence, des frictions méthodiques avec l'onguent mercuriel dont on emploie de 1 à 4 grammes par jour. Les petits enfants supportent mieux le calomel, qu'on leur administre dans du lait. Si les ulcérations marquaient de la tendance à se propager, il serait bon de les cautériser avec le nitrate d'argent; dans le cas contraire, il suffirait de les panser avec une solution légère de sublimé (0^{gr}, 50 pour 300 grammes d'eau distillée) ou de les saupoudrer de calomel à la vapeur. On peut encore se servir de la pommade suivante : précipité blanc 20 centigrammes, cérat opiacé 8 grammes.

(1) Traduction de Warlomont et Testelin, t. I, p. 179.

Dès que la cicatrisation commence à se faire, on l'accélère singulièrement par l'emploi d'une pommade faible au précipité rouge. En parcourant les observations recueillies jusqu'à nos jours sur les ulcérations des paupières, on est frappé de la résistance qu'elles opposent, dans certains cas, au traitement mercuriel (O. Heyfelder, Jackson). En pareille circonstance, les transpirations très-prolongées dont on fait usage en hydrothérapie seraient le moyen auquel nous aurions recours avec le plus de confiance.

ARTICLE VII.

SÉCRÉTIONS MORBIDES DES PAUPIÈRES, SÉBORRHÉE, CHROMIDROSE ET ÉPHIDROSE.

a. La *séborrhée* consiste dans une augmentation de la sécrétion sébacée, avec ou sans altération des produits. La sécrétion peut garder sa consistance normale et couvrir la peau d'une couche d'apparence huileuse (séborrhée fluide), ou bien, le produit d'hypersécrétion change de caractères chimiques et se coagule à l'air libre (séborrhée sèche). Dans ce cas, il se forme sur la paupière une couche d'étendue et d'épaisseur variables, composée de petites lamelles jaunâtres. En cas de séborrhée fluide, non-seulement les paupières, mais encore les sillons naso-labiaux et les commissures des lèvres sont couverts d'un enduit huileux qui, par les contractions des muscles de la face, s'accumule dans ces plis où il détermine souvent, en s'altérant, un érythème léger. Cet enduit devient, chez les personnes qui sont fréquemment exposées par leur profession à la poussière (chauffeurs, forgerons, etc.), un récipient où s'amassent aisément les corpuscules colorants qui flottent dans l'air, ce qui donne au visage un aspect particulier.

Cette hypersécrétion simple, lorsqu'elle se montre aux paupières, a l'inconvénient d'exposer leur bord libre à une irritation continue, surtout si elle s'accompagne d'une sécrétion exagérée des glandes de Meibomius, et si des soins de propreté minutieux ne s'opposent pas au séjour prolongé de ces matières sur des parties du tégument qui ne sont, on le sait, protégées que par une mince couche épidermique. La séborrhée sèche expose encore bien plus les personnes qui en sont atteintes à ces inconvénients ; car elle couvre le bord ciliaire des paupières de petites écailles friables qui, en s'y accumulant, entravent l'écoulement du produit de sécrétion des glandes sébacées, et déterminent facilement l'hypérémie du champ d'implantation des cils, un faible gonflement de cette partie de la peau, et la rougeur du bord de la conjonctive palpébrale, comme on le constate sans peine lorsqu'on a débarrassé ces parties des produits de la séborrhée, soit avec des pinces, soit avec une éponge imbibée d'eau chaude. L'intégrité presque complète de la conjonc-

tive et du bord ciliaire et la composition graisseuse des croûtes éloignent l'idée d'une blépharite ou d'un catarrhe conjonctival, quoique ces deux maladies prennent souvent leur point de départ dans celle que nous venons de décrire.

A quoi faut-il attribuer cette hypersécrétion sébacée et cette altération des produits sécrétés? En soulevant cette question, nous touchons à l'étiologie des différentes maladies qui puisent leur origine à la même source, telles que l'acné ponctuée, l'acné miliaire, etc. Tout ce qu'on en peut dire, c'est que, chez les personnes qui en souffrent, on constate fréquemment un trouble fonctionnel des organes génitaux (dysménorrhée chez les femmes, rapports sexuels irréguliers, abstinence chez les hommes).

Pour ce qui est du *traitement*, il consiste d'abord à enlever soigneusement toutes les masses sébacées, ce à quoi l'on arrive, pour la séborrhée fluide, par de simples lotions avec de l'eau de savon chaude. Entre chaque lotion, on recommande au malade de prévenir toute accumulation nouvelle du sébum, en desséchant, de temps à autre, le bord ciliaire de ses paupières avec du papier de soie. S'il s'agit de la séborrhée sèche, il est bon d'imprégner préalablement les croûtes d'un peu de glycérine ou d'huile d'amandes douces. Ces précautions prises, il ne reste qu'à modifier l'état de la peau et à contracter les orifices dilatés des glandes sébacées. On y parvient, soit par l'emploi des douches ou des compresses froides, soit en faisant fermer énergiquement les paupières, puis en y faisant des lotions journalières avec de l'esprit-de-vin rectifié (eau de Cologne).

Pour les cas où cette simple médication ne suffirait pas, la séborrhée ayant déterminé une altération moins légère de la peau, on aurait recours au traitement institué pour la blépharite ciliaire (voyez article BLÉPHARITE),

b. La *chromidrose* est une maladie fort rare et qui a suscité bien des polémiques. Elle consiste dans une coloration bleu foncé des paupières, en particulier de l'inférieure, coloration que dissipent les frictions oléagineuses pour un temps plus ou moins long. On trouve alors la peau intacte; à peine les veines y sont-elles légèrement dilatées. La coloration épargne constamment les poils, elle est surtout intense dans les replis des paupières, y apparaît sous forme de taches irrégulières et occupe parfois d'autres parties de la figure. L'origine de cette étrange coloration est encore très-obscure. La solubilité partielle de ces masses pigmentées dans les corps gras, leur insolubilité absolue dans l'eau, font supposer qu'elles tiennent probablement à une irrégularité survenue dans la fonction des glandes sébacées et que le nom de *stearrhoea nigricans* accepté par quelques auteurs (Erasmus Wilson, Bœrensprung) est plus juste que celui de sueur bleue (chromidrose). Récemment, M. Leroy de Méricourt (1) a réuni des observations sur cette

(1) *Annales d'Oculistique*, t. L, p. 110.

étrange maladie (vingt-huit cas, auxquels il en faut ajouter un, relaté dernièrement par M. Coppée. — *Gaz. hebdom.*, n° 17, 1864 — et deux autres par MM. Warlomont et Rothmund, etc.), et a insisté sur les moyens de ne pas la confondre avec les supercheries auxquelles le médecin est souvent exposé. L'examen microscopique (1), si facile en pareille circonstance, une surveillance des plus attentives, l'application d'une couche de collodion sur les paupières préalablement nettoyées, sont les meilleurs moyens de se prémunir contre les piéges que l'excentricité de certaines femmes tend quelquefois avec une persévérance digne d'une cause plus sérieuse.

Nous n'avons que peu de choses à signaler sur l'*étiologie* de la chromidrose; c'est principalement chez les femmes (vingt-sept cas sur trente) qu'on l'a jusqu'à présent rencontrée, et, dans la majorité des cas, on a pu constater de la dysménorrhée ou quelque irrégularité du flux menstruel simultanément avec cette bizarre anomalie, qui paraît encore, pour cette raison, n'être pas sans quelque rapport avec une séborrhée d'une forme particulière.

Les *traitements* les plus divers ont été successivement dirigés contre elle; mais aucun d'eux n'a produit un résultat bien manifeste. La maladie a souvent disparu, sans le secours d'une médication quelconque, après avoir duré quelques années. Nous croyons rationnel de s'en tenir au traitement

(1) M. le professeur Robin, dans l'étude qu'il a faite de la matière colorante de la chromidrose, a cru devoir procéder préalablement à des recherches physico-chimiques très-minutieuses sur les substances colorantes, faisant ou non partie des cosmétiques usités, au moyen desquelles on a pu simuler le phénomène en question. M. Robin passe donc successivement en revue le charbon porphyrisé, la poudre de chasse, le koheuil, le noir de fumée, la poussière de talc, le réseau d'azur ; toutes substances auxquelles il trouve des caractères qui, conformément aux expériences de MM. Gubler et Ordoñez, établissent entre ces corps et la matière colorante de la chromidrose, soumise aux mêmes moyens d'analyse, des différences bien tranchées. C'est à tort qu'on a fait dire à M. Robin, par une interprétation mal entendue de quelques passages de son rapport, que, dans plus d'un cas, il a trouvé une matière analogue à l'indigo ou à la cyanourine. M. Robin dit, en effet : « la matière en granules et en plaques, d'un ton brun ou ardoisé, trouvée sur la peau, n'a aucun des caractères physiques du noir de fumée pur ; c'est-à-dire tel qu'il est, acheté pur dans le commerce, puis étendu directement sur la peau, et retiré de là pour être étudié. Elle n'a également aucun des caractères du noir de fumée incorporé à un corps gras, matière qui forme la base des cosmétiques qu'on trouve chez la grande majorité des coiffeurs et parfumeurs. Elle n'a pas davantage les caractères des cosmétiques appelées koheuil et réseau d'azur, qui ne se trouvent que chez un petit nombre de commerçants et qui sont formés de talc et de noir de fumée, pour l'un ; de talc et d'indigo, pour l'autre. » Quels sont donc les caractères de la substance colorante de la chromidrose? — Voici les traits principaux de la description qu'en donne le docteur Gubler, description qui concorde parfaitement avec les observations de M. Robin. « Cette

de la séborrhée, en ayant toutefois égard à l'état de la santé générale.

c. L'*éphidrose* ne compte aussi qu'un petit nombre de cas authentiques. Elle se caractérise par une hypersécrétion des glandes sudoripares. Les paupières, un peu rouges, sont couvertes d'une couche d'un liquide le plus souvent visqueux. Les angles des yeux se trouvent excoriés par le contact incessant de ce liquide, ainsi que les replis des paupières, notamment de l'inférieure. Lorsque le mal a duré quelque temps, en sorte que les excoriations signalées soient assez profondes, il survient ordinairement un catarrhe conjonctival. Rien de plus facile alors que de prendre cet accident pour le point de départ de la maladie et de s'imaginer qu'on est en présence d'une affection très-commune et très-simple; mais les plaintes des malades doivent tout d'abord mettre en éveil l'attention du médecin. Ils accusent une démangeaison et une cuisson très-vives de toute la surface des paupières.

L'hypersécrétion des glandes sudoripares s'arrête, le plus souvent, au rebord orbitaire. En essuyant la peau avec un linge fin, on peut voir, à la loupe, que le liquide qui, quelques instants auparavant, s'offrait sous l'aspect d'une couche continue, suinte par un nombre considérable de petites ouvertures et se réunit en gouttelettes. Ces recherches doivent être faites sur la paupière supérieure, où l'absence presque complète d'excoriations les rend plus faciles que sur la paupière inférieure.

substance est d'un noir profond; c'est tout à fait accidentellement qu'elle présente un reflet bleuâtre pendant qu'on fait varier la distance focale du microscope : elle offre parfois également, sous certaines incidences, un reflet brun (teinte ardoisée de M. Robin)... Ces éléments de la couche colorée ont des dimensions très-variables.. Les plus grands ont la forme de tables, peu épaisses eu égard à leur largeur et à leur longueur, d'un contour irrégulier... Il est impossible de découvrir dans l'aspect des parcelles noires aucune configuration qui rappelle les tissus pigmentaires... L'ammoniaque, les acides nitrique, chlorhydrique et acétique n'ont sur elle aucune action et ne modifient que les éléments épidermiques auxquels elles sont mêlées. »

Le docteur Ordoñez a ajouté quelques notions intéressantes à celles qui précèdent. Ainsi, il a constamment trouvé, avec les plaques de matière noire, des cellules appartenant à la couche épithéliale interne des glandes sébacées et de petits groupes d'hématosine amorphe, cristallisant d'une manière caractéristique sous l'influence de l'éther sulfurique. De tous les réactifs employés par le docteur Ordoñez, celui qui lui a donné les résultats les plus satisfaisants est l'acide sulfurique à chaud. Par l'emploi de ce moyen, il est arrivé à pouvoir formuler les deux propositions suivantes :

« 1° La matière noire de la chromidrose diffère essentiellement des poussières noires ou très-foncées, minérales et végétales, auxquelles on a voulu l'assimiler.

» 2° La matière noire de la chromidrose présente des analogies frappantes, au point de vue de la composition chimique, ainsi que de certaines particularités d'aspect et de formes observables au microscope, avec certains produits de l'économie animale, d'origine pathologique, et connus, en général, sous la dénomination de *mélanose*. »

L'*étiologie* de cette affection extraordinaire est tout à fait inconnue. Elle s'observe chez des personnes prédisposées manifestement aux transpirations abondantes générales ou localisées (plante des pieds, paume des mains). Du reste, comme cette altération n'a été observée que très-rarement, elle n'offrirait qu'un intérêt pratique médiocre, si elle n'exposait à une erreur grave de pronostic, en passant pour un simple catarrhe : car, comme les autres sortes de transpiration morbide localisée, elle ne cède que très-difficilement à un traitement local, d'autant plus que la persistance des excoriations et le voisinage de la conjonctive nécessitent une certaine réserve dans l'emploi des topiques.

La meilleure méthode de *traitement* consiste à soigner les excoriations par les moyens qu'on oppose à l'eczéma des paupières (huile de cade pure ou mêlée d'esprit-de-vin). Nous recommandons ici l'usage de la pommade antiblépharitique (voy. art. BLÉPHARITE). On a quelquefois réussi, chez les jets faibles, à maîtriser cette affection tenace par un traitement corroborant, et en particulier par l'hydrothérapie.

ARTICLE VIII.

ŒDÈME DES PAUPIÈRES.

La laxité du tissu cellulaire qui unit la peau des paupières aux parties sous-jacentes rend cette région très-sujette aux collections séreuses. Aussi arrive-t-il souvent, à la suite d'une inflammation qui occupe, soit l'orbite, soit les parties voisines de cette cavité, soit les paupières, qu'il se manifeste dans ces voiles membraneux un œdème considérable. Les différentes formes de conjonctivite nous en fournissent des exemples remarquables. Ce n'est pas sur cette variété d'œdème que nous appellerons l'attention, mais bien sur celle qui, provenant d'un trouble général de l'économie, reste localisée aux paupières où elle se fixe avec une singulière ténacité, ainsi qu'on l'observe chez de jeunes sujets, faibles et d'une constitution lymphatique, ou chez des personnes âgées, atteintes de marasme. Tandis que chez certains malades, l'examen le plus attentif ne décèle aucune cause immédiate de l'affection dont nous nous occupons ; chez les autres on peut constater que l'œdème n'est qu'un signe précurseur, une première manifestation de l'anasarque, conséquence elle-même d'une grave altération du cœur, du foie ou des reins. C'est ainsi qu'après la fièvre scarlatine, l'apparition de l'œdème des paupières doit appeler l'attention du praticien sur l'état de l'urine.

Le gonflement œdémateux des paupières peut varier en intensité. Tantôt, transformant les parties qu'il occupe en de véritables bourrelets épais et

luisants, il anéantit complétement la fente palpébrale ; tantôt, n'atteignant que la paupière inférieure, il en fait une sorte de poche pendante et vacillante qui, fortement tuméfiée le matin, perd notamment de son volume dans le cours de la journée. Dans presque tous ces cas, il s'accompagne d'un relâchement manifeste de la conjonctive bulbaire ou d'un chémosis séreux.

Alors que l'œdème traumatique des paupières et celui qui n'est que le symptôme d'une phlogose des parties voisines disparaissent rapidement après la suppression de la cause qui les a produits, l'œdème idiopathique implique un pronostic bien moins favorable. Il constitue le plus souvent une affection rebelle à tout traitement, surtout quand il se rattache à une affection profonde du système circulatoire ou des organes sécréteurs de la bile et excréteurs de l'urine.

Si l'œdème est modéré, on se contente, pour le traiter, d'une compression légère et continue des paupières, surtout pendant la nuit. On peut se servir pour cela d'un bandeau de flanelle ou de petits sachets remplis d'herbes aromatiques que l'on fixe sur les yeux, à l'aide d'un mouchoir. La résorption de la sérosité infiltrée peut encore être accélérée par des lotions spiritueuses. Si ces moyens sont insuffisants, on tente d'y suppléer par l'excision d'un pli horizontal de la peau, plus ou moins large selon les circonstances. Quand l'œdème est assez prononcé pour produire le ptosis de la paupière supérieure, il y a peut-être avantage à remplacer l'ablation d'un pli horizontal par celle de quelques plis verticaux de moindre étendue. Il va sans dire que l'état général doit être l'objet d'une attention toute spéciale, et qu'il est bon, s'il n'existe pas de contre-indications, de hâter la disparition de l'œdème par l'administration des sudorifiques et des diurétiques.

ARTICLE IX.

EMPHYSÈME DES PAUPIÈRES.

L'introduction de l'air dans le tissu cellulaire des paupières, sans lésion du tégument et sans généralisation de cet accident, peut se produire de différentes manières. Le plus souvent, il résulte d'une fracture de la paroi osseuse des fosses nasales : dans certain cas, cette fracture manque et il faut attribuer la présence de l'air dans le tissu sous-cutané à une simple déchirure des conduits ou du sac lacrymal. Dans un troisième ordre de faits, ce sont les sinus frontaux qui ont livré passage à l'air : dans ce dernier cas, il envahit en même temps, presque constamment, le tissu cellulaire de l'orbite. Il arrive enfin que l'emphysème palpébral soit la suite d'un dés-

ordre très-grave, d'une fracture de la base du crâne ayant ouvert une communication entre l'orbite et les sinus sphénoïdaux et ethmoïdaux.

La façon brusque avec laquelle se déclare ordinairement l'emphysème, l'intégrité parfaite de la peau distendue et la crépitation qu'elle fournit à la pression du doigt, ne permettent pas de confondre ce genre de tuméfaction avec tout autre gonflement des paupières ; mais il n'est pas toujours aussi aisé de déterminer avec quelque assurance le lieu précis où l'emphysème a pris son point de départ. Le diagnostic devient très-difficile quand l'emphysème est considérable, et surtout quand il se complique d'exophthalmie. Si, au contraire, le gonflement n'occupe qu'une des paupières, on peut tirer de cette circonstance des renseignements précieux sur l'origine du mal. Lorsqu'il s'agit, par exemple, d'une rupture du sac lacrymal, on observe quelquefois simultanément l'emphysème du tissu sous-conjonctival et celui du tissu cellulaire sous-cutané de la paupière inférieure.

Quant à l'*étiologie* de l'accident dont nous traitons, on a le plus communément l'occasion de le rattacher à une blessure de la région orbitaire ou nasale. Le gonflement des paupières est, en général, consécutif à un effort d'expiration qu'a fait le sujet en se mouchant. Mackenzie et Weller citent des exemples de faits analogues survenus spontanément, sans lésion préalable. L'emphysème des paupières constitue, dans la majorité des cas, une affection très-bénigne et susceptible de disparaître en peu de jours. Il faut engager les personnes qui en sont atteintes à éviter tout effort intense d'expiration, et aider, par l'application du bandeau compressif, à la résorption de la collection aérienne, qu'il n'est jamais nécessaire d'évacuer par une ouverture artificielle, alors même qu'elle atteindrait des dimensions notables.

ARTICLE X.

ECCHYMOSES PALPÉBRALES.

Les extravasations de sang dans le tissu lâche des paupières s'observent, soit à la suite d'une lésion directe, soit consécutivement à un traumatisme grave, dont le contre-coup a intéressé les parois de l'orbite, soit enfin spontanément, dans quelques cas rares, où elles constituent une sorte d'apoplexie. Les ecchymoses qui résultent de la contusion des paupières n'offrent guère d'intérêt pratique que par l'importance qu'y attache la susceptibilité vaniteuse de certaines personnes. Si la collection sanguine est très-abondante, il est tout naturel de songer à une blessure sérieuse des parois de l'orbite et d'examiner avec soin l'œil caché derrière les bourrelets violacés que constituent les paupières contuses. Il faut alors, par un traitement

convenable, s'opposer, autant que possible, à ce que cette collection sanguine ne devienne l'origine d'un phlegmon diffus. En Angleterre, sur cette arène classique du pugilat, on a fréquemment occasion de suivre les phases que parcourent ces extravasations sanguines, et l'on peut s'y convaincre que des collections énormes (qui n'ont pas été, selon l'habitude, évacuées, pendant le combat, au moyen d'une incision faite par le second du combattant) se résorbent facilement dans l'espace de quelques semaines. La formation d'un kyste rempli d'une sérosité sanguinolente ne survient que par exception.

Les ecchymoses palpébrales qui proviennent d'une lésion des parois de l'orbite ont été souvent observées dans les cas de fractures par contre-coup. Elles n'apparaissent ordinairement que de vingt-quatre à trente-six heures après l'accident, se compliquent presque toujours d'une ecchymose conjonctivale et présentent encore ceci de caractéristique qu'elles augmentent lentement d'étendue pendant un certain temps, sans amener un gonflement prononcé. Ces ecchymoses palpébrales peuvent ainsi devenir l'un des éléments importants du diagnostic des fractures intra-crâniennes.

Les épanchements sanguins des paupières sont très-rarement spontanés [Chavanne (1), Desmarres (2)], et ils ont été signalés comme un prodrome des apoplexies cérébrales.

Pour ce qui est du *traitement*, nous devons avouer que nous n'avons guère de moyens propres à accélérer la résorption du sang. Il faut s'abstenir de l'évacuer, alors même qu'il serait épanché depuis peu et en grande abondance. En général, une compression méthodique et l'emploi nocturne du bandeau compressif sont bien plus efficaces que les diverses fomentations aromatiques réputées résolutives (arnica, sceau de Salomon, etc.).

ARTICLE XI.

TUMEURS DES PAUPIÈRES.

L'étude des diverses tuméfactions dont les paupières sont le siége lorsqu'elles sont prises d'œdème et d'emphysème nous conduit fort naturellement à celle des tumeurs qui occupent ces voiles protecteurs, sans en embrasser primitivement la totalité. Il existe peu d'organes où l'on soit à même d'observer une aussi grande variété de ces productions, et peu de régions qui permettent aussi bien d'assister à leur évolution (3). Nous ne saurions

(1) *Gazette médicale de Lyon*, 1855, p. 45.

(2).Tome I, p. 585.

(3) « Il y a tout un travail à faire sur les éléments histologiques de ces tumeurs. » (Desmarres, t. I, p. 594.)

mieux faire que d'adopter pour les paupières la classification des tumeurs à laquelle est arrivé notre illustre maître Virchow (1) et à suivre l'excellent exposé qu'il en a donné dans son traité classique. Nous les diviserons donc en trois groupes.

A. Le premier renferme les tumeurs produites par extravasation et par transsudation : ce sont l'*hématome* et probablement certains *kystes congénitaux*.

B. Le second renferme les tumeurs produites par la rétention d'éléments normalement développés ou sécrétés, ce sont le *milium* ou *millet*, l'*acné*, le *molluscum contagieux*, le *nævus folliculeux*, l'*athérome*, le *kyste transparent*, le *dacryops* et le *chalazion*.

C. Le troisième renferme les tumeurs produites par l'hypergenèse (prolification) des tissus constituants de la paupière, tumeurs qu'on peut encore subdiviser en deux groupes secondaires, suivant qu'elles conservent (homologie) ou non (hétérologie) les caractères des tissus envahis. Ce groupe comprend les *gommes*, l'*éléphantiasis*, le *fibrome*, les *différentes formes de verrues*, le *sarcome*, le *lipome*, l'*épithéliome* et le *carcinome*.

A. — TUMEURS PRODUITES PAR EXTRAVASATION OU TRANSSUDATION.

1° Hématome.

L'hématome des paupières est une des tumeurs qu'on observe le moins souvent dans ces parties. Au sujet des ecchymoses palpébrales, nous avons avancé que, même dans les cas où l'épanchement sanguin a été très-considérable, il ne laisse une tumeur que très-exceptionnellement. Si cependant cette terminaison survient, on observe, au centre d'une paroi mince constituée par du tissu cellulaire condensé, une sérosité sanguinolente où l'on retrouve pendant très-longtemps des globules sanguins inaltérés. Ces kystes, fussent-ils de date assez ancienne, offrent cette particularité qu'ils disparaissent assez souvent d'eux-mêmes, ce en quoi ils diffèrent d'autres collections sanguines de même cause, de l'hématome de l'oreille, par exemple, tumeur dont la difformité est bien plus persistante et qu'on trouve représentée sur des statues antiques d'Hercule, où elle figure l'emblème du pugilat (Winkelmann).

2° Kystes congénitaux.

Certains kystes congénitaux, surtout lorsqu'ils renferment un liquide absolument transparent, paraissent rentrer dans le premier groupe des tu-

(1) *Die Krankhaften Geschwülste*, t. I, A. 1, 1863, p. 102.

meurs palpébrales ; tandis qu'il en est d'autres, remplis de masses pultacées composées d'éléments épithéliaux, au sein desquelles on rencontre quelquefois des poils et que nous nous réservons de décrire en regard de l'athérome.

Les kystes à contenu fluide et transparent et à paroi mince (composée de tissu cellulaire condensé) siégent généralement au côté externe de la paupière supérieure ou du sourcil (Gaillard) (1). Ils reposent, soit sur le muscle orbiculaire, soit sur le plan postérieur à ce muscle, peuvent enfin s'insinuer dans la profondeur de l'orbite et se creuser même une cavité dans la paroi osseuse. Leurs dimensions sont variables; on en a observé du volume d'un œuf de pigeon et même de plus gros. Suivant qu'ils sont plus ou moins étendus et plus ou moins profonds, il est très-difficile ou fort aisé de les déplacer et d'y constater de la fluctuation. Différentes méthodes de traitement ont été proposées contre ces formes de kystes. Quand leur volume n'est pas très-considérable et que leur contenu est entièrement fluide, il suffit de les inciser horizontalement et d'y introduire un bâton de nitrate d'argent qu'on y laisse quelques instants pour y provoquer une inflammation adhésive. L'énucléation ne doit être tentée que quand la paroi présente une résistance assez considérable. Quelquefois il suffit d'y pousser une injection astringente ou d'extirper une portion de la membrane d'enveloppe et de cautériser le reste.

B. — TUMEURS PRODUITES PAR LA RÉTENTION D'ÉLÉMENTS NORMALEMENT SÉCRÉTÉS.

1° Milium ou millet des paupières.

Le développement de cette petite tumeur qui n'atteint généralement que la dimension d'un grain de millet, dont elle a la forme et d'où elle tire son nom, provient d'un changement morbide qui se manifeste dans les follicules pileux de la peau, follicules où l'on voit généralement aboutir quelques glandes sébacées. Si le contenu de ces follicules qui représentent, on le sait, des replis en cul-de-sac du tégument externe, vient à se condenser ; si les agglomérations épithéliales et graisseuses qu'ils contiennent ne s'épanchent pas au dehors, ces petits réservoirs se distendent et il se développe de petites tumeurs qui ont reçu le nom de *comédons* et de *millet*. On réserve cette dernière dénomination à celles où l'orifice du follicule pileux s'est rétréci ou oblitéré et où la distension de la paroi porte principalement sur le fond de la cavité.

(1) *Union médicale*, 1855, p. 302.

Tandis que les comédons occupent ordinairement les parties du corps où la peau est épaisse et contient des follicules pileux de première grandeur renfermant des poils forts, on observe le plus souvent le millet sur les points où le tégument externe est très-mince et couvert de poils presque imperceptibles. La peau des paupières et des parties voisines est donc très-propice à la production du milium. Son contenu se compose essentiellement de cellules épithéliales entremêlées de molécules graisseuses et de cristaux de cholestérine extrêmement déliés. Ces agglomérations offrent une disposition concentrique qui leur donne quelque analogie d'aspect avec des perles, dont elles ont parfois même le reflet argenté.

Le développement du millet sur la peau du visage et particulièrement des paupières peut être assez prononcé pour simuler une éruption cutanée (*herpes miliaris*). Il est probable que le rétrécissement et l'oblitération des orifices des follicules pileux trouvent leur cause dans de légères congestions de la peau et dans l'irrégularité de la reproduction des éléments de la couche épidermique.

Le traitement, si toutefois il est requis, consiste à éroder avec une aiguille à cataracte le sommet du milium et à en extraire le contenu avec la pointe de cet instrument. Quelquefois ces petites tumeurs atteignent, lorsqu'elles avoisinent le bord libre d'une paupière, la grosseur d'une lentille, et il est prudent alors d'exciser, au moyen de ciseaux courbes, la paroi préalablement vidée de son contenu.

2° Acné.

L'acné n'est que le résultat inflammatoire de l'irritation produite par la rétention dans les follicules des éléments épithéliaux et graisseux qui les remplissent et qui peuvent eux-mêmes avoir d'abord éprouvé dans leur qualité et leur quantité quelques modifications. Le tissu cellulaire qui engaîne le follicule est atteint d'une hypergenèse dont le dernier terme peut être la génération d'une grande quantité de globules de pus. Il se forme alors un bouton qui, s'il résulte d'un comédon, laisse voir à son point culminant des produits d'une coloration jaune (acné ponctuée) et qui, s'il vient d'un milium enflammé, comme c'est l'ordinaire quand il s'agit des paupières, montre une élevure d'un rouge intense, sur laquelle pointe bientôt une pustule blanchâtre (acné rosée).

Ce bouton, sensiblement plus fréquent sur la paupière supérieure que sur l'inférieure, occupe de préférence le bord ciliaire et le voisinage des cils (acné ciliaire); son sommet est traversé par un poil, et il est, à son début, mobile sur le tarse. Le bouton de l'acné peut atteindre le volume d'un pois; mais ses contours se perdent bientôt dans les parties voisines de la paupière,

promptement œdématiées. La tuméfaction œdémateuse est alors d'autant plus prononcée que le bouton met moins de temps à se développer, et la paupière s'engorge quelquefois au point de faire croire à l'apparition d'un abcès étendu. Dans la majorité des cas, l'inflammation se termine par suppuration ; il est rare qu'un bouton d'acné s'indure ; mais, s'il en est ainsi, il met un temps fort long à se résorber.

L'acné ciliaire serait une affection presque indigne de l'attention du praticien si, chez certains sujets, la reproduction fréquente de ce léger mal ne devenait la cause d'un tourment assez vif. Les personnes jeunes, affectées de séborrhée ou chez lesquelles les autres parties du corps présentent des éruptions de même nature, y sont spécialement sujettes. Il en est ainsi de celles que leurs occupations exposent à la poussière, au vent, à la fumée, toutes causes passagères, mais réitérées d'irritation, qui, en congestionnant la paupière, peuvent favoriser l'occlusion des follicules pileux qu'elle renferme, et, par conséquent, le développement du millet. Quand une fois on a vu se former quelques boutons d'acné, il faut craindre que l'hypergenèse assez persistante dont le tissu cellulaire voisin devient le siége, n'agisse elle-même directement sur les follicules voisins pour en déterminer l'oblitération et n'entraîne insensiblement l'engorgement de tout le bord ciliaire (voyez l'article BLÉPHARITE CILIAIRE).

L'une des indications les plus essentielles du *traitement* réside dans les soins d'une propreté minutieuse ; par exemple, dans l'emploi de lotions répétées avec l'eau de savon chaude. Ces précautions réussissent souvent beaucoup mieux que tout traitement interne à prévenir la reproduction des boutons. S'il en apparaît un, on peut, au moyen d'une petite incision, en accélérer notablement la disparition et hâter la fin des douleurs et de la tension pénible qui l'accompagnent. Il faut recommander aux personnes sujettes à l'acné ciliaire d'enlever, une fois ou deux par semaine, les cils qui sont près de tomber, en exerçant sur eux avec les doigts de légères tractions. Elles feront encore bien d'enduire, chaque soir, d'une couche très-fine d'un onguent faible à l'oxyde de zinc ou au précipité rouge le bord de la paupière malade.

3° Molluscum.

Le molluscum contagieux ou non contagieux tire, comme l'acné, son origine de la transformation d'un comédon ou d'un milium. Dans l'acné, l'irritation produite par le contenu des follicules amène l'hyperplasie du tissu cellulaire circonvoisin, hyperplasie qui se termine presque constamment par la suppuration. Dans le molluscum, au contraire, on observe une hypergenèse très-lente du même tissu, et, consécutivement, la production

d'une petite tumeur. Le follicule dilaté proémine alors au-dessus du niveau de la peau et constitue, quand il s'est oblitéré, une petite tumeur arrondie dont le sommet offre parfois une pigmentation plus foncée, et, quand son orifice est resté dilaté et béant, une élevure dont le sommet est occupé par une agglomération sébacée de couleur brunâtre. C'est à cette dernière espèce de molluscum qu'on a attribué le pouvoir contagieux, et M. Virchow (1) accepte la possibilité d'une pareille contagion, en considérant que le produit du follicule malade peut y contracter des qualités irritantes susceptibles de causer dans les follicules voisins, par le simple contact, des transformations de même nature. De ces considérations, il résulte tout naturellement que le molluscum né d'un follicule clos ne saurait mériter le nom de contagieux.

Le molluscum contagieux, lorsqu'il affecte des parties revêtues d'une peau mince (la périphérie des paupières, qui rentre dans ce cas, est le siége préféré de cette altération), peut, en faisant un relief de plus en plus prononcé, se pédiculer et former une sorte de petite corne d'apparence polypeuse, au sommet de laquelle on peut apercevoir l'orifice dilaté du follicule. C'est surtout chez les enfants qu'on a l'occasion de compter sur un même sujet un nombre considérable de ces petites excroissances cornées, soit sur la paupière, soit au pourtour de ce voile protecteur; et il est probable que c'est d'elles-mêmes que M. Sichel (2) a parlé comme d'une affection verruqueuse des paupières qu'il rattache à une diathèse lymphatique. Il n'est pas nécessaire, suivant l'indication de Mackenzie, de circonscrire, pour les enlever, leur base dans une incision elliptique; il suffit, pour en évacuer le contenu, de les comprimer entre les branches d'une pince à cils, puis d'arracher avec ces mêmes pinces la membrane enveloppante qui cède à une traction modérée. Lorsque le contenu du molluscum s'est échappé spontanément et que le petit sac, au lieu de revenir sur lui-même, forme sur la peau un petit polype flasque, on l'enlève d'un coup de ciseaux.

4° Nævus folliculeux.

Quand plusieurs de ces follicules hypertrophiés et pédiculés sont très-rapprochés les uns des autres, ils peuvent constituer une tumeur de quelque hauteur et de quelque étendue qu'on a désignée sous le nom de *nævus folliculeux*. Cette affection est fréquemment congénitale. Il faut bien se garder de la confondre avec un épithélioma commençant; elle en diffère d'ailleurs par le relief qu'elle fait sur le tégument et par l'intégrité inaltérable de sa surface. Cette forme de verrues s'observe quelquefois vers les

(1) *Loc. cit.*, p. 223.
(2) *Annales d'oculistique*, t. XX, p. 85.

angles et le bord libre des paupières, où elle provoque par sa seule présence et les frottements qu'elle occasionne une irritation continue de la conjonctive. Il suffit, pour en débarrasser les personnes qui en sont affectées, d'une excision simple ou suivie d'une cautérisation légère et destinée à prévenir la reproduction du mal.

5° Athérome.

Ce sont encore les follicules pileux qui donnent manifestement naissance aux tumeurs vulgairement désignées sous le nom d'*athéromes* ou de *kystes sébacés*. L'athérome ne diffère à proprement parler du molluscum que par ses dimensions. Des agrégations notables de masses épithéliales et sébacées ne peuvent s'effectuer que dans les parties de la peau où celle-ci est assez épaisse pour que les follicules qui la traversent aient une certaine longueur, par exemple sur la tête. Aussi ne voit-on guère les athéromes des paupières que vers le bord orbitaire de ces voiles membraneux où le tégument commence à gagner en épaisseur. Leur siége de prédilection est le bord orbitaire supérieur et externe. Ces kystes sébacés forment, en général, des excroissances de la grandeur d'un pois ou d'une fève, sont rarement pédiculés, et la peau qui les revêt ne montre aucune altération. Ils sont constitués par une membrane d'enveloppe, composée d'éléments épithéliaux condensés, à laquelle s'ajoute une fine lamelle de tissu cellulaire (*pericysticum*), et un contenu pultacé composé de masses épithéliales et graisseuses fréquemment entremêlées de cristaux de cholestérine. Selon la proportion des globules graisseux qui entrent dans le contenu du kyste, ce dernier est plus ou moins fluide et sa membrane d'enveloppe est moins épaisse ou plus dense. Or, la quantité de graisse qui se rencontre dans l'athérome dépend du nombre des glandes sébacées qui s'ouvrent dans le follicule pileux où la tumeur a pris naissance, et si celui-ci en est complétement dépourvu, le kyste à parois épaisses se montre exclusivement formé de plaques épithéliales stratifiées offrant dans leur disposition beaucoup d'analogie avec les écailles de l'oignon des liliacées. Ce caractère est propre aux petits kystes athéromateux, d'ailleurs très-rares, qui naissent dans la peau sus-jacente aux tarses, où, comme on le sait, les follicules pileux ne reçoivent pas de conduits excréteurs des glandes sébacées (Kölliker, Moll).

On découvre souvent dans ces kystes un nombre considérable de poils fort déliés, dont la présence s'explique très-bien, si l'on considère que le follicule pileux malade donnait primitivement racine à plusieurs poils ultérieurement développés dans le kyste.

Dans les cas où l'athérome est situé à quelque profondeur, on y constate par un examen attentif, un col très-fin représentant l'embouchure par la-

quelle le follicule s'ouvrait à l'extérieur. L'emplacement des petites tumeurs que nous venons de décrire est sujet à des variations; on les observe, soit en avant, soit en arrière du muscle orbiculaire: elles adhèrent quelquefois assez intimement au tarse ou au périoste, et nous en avons vu qui s'étaient creusé une sorte de loge dans l'épaisseur du rebord osseux de l'orbite.

L'*étiologie* en est obscure: les causes auxquelles on a rapporté ces productions ne diffèrent pas de celles qui ont été précédemment signalées au sujet des autres altérations morbides des follicules pileux. On les a souvent reconnues comme congénitales ou du moins comme s'étant développées dans la première enfance.

On doit abandonner ces tumeurs à elles-mêmes, sauf lorsque les malades insistent pour en être délivrés ou lorsqu'elles atteignent des dimensions qui les rendent ou difformes ou gênantes. Le meilleur moyen de les extirper consiste à les énucléer. En traitant du chalazion, nous insisterons sur les difficultés inhérentes à cette méthode, difficultés qui tiennent principalement au peu de consistance de la membrane d'enveloppe, généralement incapable de résister à la traction des pinces. Si, malgré toutes ces précautions, elle vient à se déchirer, on se contente de l'arracher par petits lambeaux et de cautériser ce qu'on n'a pas pu enlever.

6° Kystes transparents.

A côté de ces kystes sébacés se placent, dans l'ordre nosologique que nous avons adopté, de petites tumeurs des paupières à contenu parfaitement limpide et que nous proposons de désigner sous le nom de *kystes transparents*. Tandis que les athéromes n'occupent presque jamais le bord libre des paupières, les kystes transparents, qui ne dépassent guère les dimensions d'une lentille, s'y rencontrent presque toujours. On les a décrits sous le nom de *vésicules transparentes* (hydatis). D'où viennent-elles? Nous pouvons avancer qu'on l'ignore; elles naissent probablement d'une glande sudoripare oblitérée et dilatée par son produit de sécrétion. Si leur présence devient gênante, si leur voisinage est irritant pour la conjonctive, il suffit de piquer leur paroi avec la pointe d'une aiguille, ou de l'exciser avec des ciseaux courbes, lorsque le petit kyste a atteint un certain développement. Dans quelques cas exceptionnels, on retrouve ces kystes transparents sur la paupière même. Ainsi chez un malade que nous avons eu l'occasion d'observer dans le service de Morel-Lavallée, un kyste de cette nature avait la grosseur d'une fève. Les parois de cette petite tumeur, implantée au-dessus du ligament palpébral interne, étaient d'une minceur extrême et sillonnées par des vaisseaux. Son contenu semblait avoir une transparence parfaite. Comme le malade n'en ressentait aucune gêne, il n'y avait pas lieu de l'en délivrer par une opération.

7° Dacryops.

Le dacryops peut être regardé comme le type des tumeurs formées par la rétention d'un produit de sécrétion normale. C'est encore une petite tumeur dont les dimensions varient entre celles d'un pois et celle d'une noisette. Elle est située vers l'angle externe de la paupière supérieure et presque immédiatement sous-jacente à la conjonctive du cul-de-sac. Le dacryops résulte de la dilatation d'un des conduits excréteurs de la glande lacrymale dont les parois se sont probablement épaissies par l'effet des tiraillements causés par la distension. Parfois, son embouchure n'est pas oblitérée, mais seulement rétrécie, et se montre à la surface du kyste, soit directement, soit lorsqu'en comprimant le dacryops on en fait suinter quelques gouttes de liquide. Si le kyste est très-petit, il se cache entre les replis de la conjonctive et il faut, pour l'apercevoir sous forme d'une ampoule bleuâtre, renverser la paupière supérieure; tandis que s'il offre quelque développement, il se reconnaît à la saillie qu'il détermine sur la paupière, vers l'angle externe de ce voile membraneux, saillie d'autant plus marquée que les personnes atteintes de cette légère infirmité sont plus exposées aux irritations extérieures capables d'augmenter l'abondance de la sécrétion des larmes, comme le vent, la poussière, etc. La situation du kyste, la nature du liquide qu'il renferme, la variabilité de ses dimensions, sont des symptômes qui ne permettent pas qu'on le confonde avec une tumeur d'un autre genre. Du reste, ce petit kyste est très-rare et nous n'en avons, pour nous, vu que deux cas; un dans la clinique de M. de Græfe (voy. *Archiv für Ophthalm.*, T. VII, A. 2, p. 1) et un dans notre pratique. Ce dernier trouvera ici place dans une note (1).

Fig. 31.

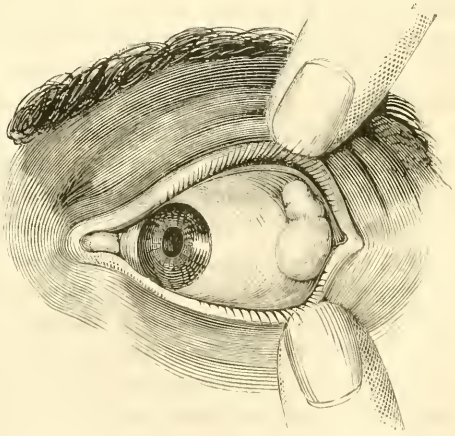

(1) La tumeur (fig. 31) existait sur un homme de quarante-six ans, qui, au mois de

Le *traitement* consiste tout simplement à inciser la paroi du kyste, après quoi il faut s'efforcer d'écarter les lèvres de la plaie, à différentes reprises, en y passant une sonde, pour prévenir une collection nouvelle des larmes. Dans le cas mentionné plus haut, M. de Graefe, pour obtenir cet écartement permanent, se servit d'une ligature comprenant 4 millimètres de la paroi du kyste. Cette ligature fut enlevée au bout de dix jours et la partie de l'enveloppe qui avait échappé à la destruction par la ligature divisée avec des ciseaux.

8° Chalazion.

Le chalazion est un petit kyste dont l'enveloppe est constituée par les parois d'une glande de Meibomius et dont le contenu n'est autre que le produit de sécrétion de cette même glande, altéré par des poussées inflammatoires qui ont provoqué la formation du kyste ou qui ne sont que le résultat de la rétention du sébum. Comme cette petite tumeur se développe dans le tarse même, elle se distingue des autres kystes par un signe important ; car elle est, dès qu'elle apparaît, fixée et immobilisée dans le cartilage.

Il n'en est pas moins vrai que la distension peut se manifester avec plus d'intensité, soit vers la face antérieure, soit vers la face postérieure du tarse ; mais toujours une partie de la tumeur en occupe l'épaisseur même. Ici, comme lorsqu'il s'agissait des maladies des follicules pileux, nous devons signaler des variations relatives au siége précis de la dilatation et à son étendue. Ainsi, dans un certain nombre de cas, elle porte principalement sur le voisinage du méat excréteur ; le reste de la glande peut offrir un aspect normal, un rétrécissement marqué ou une oblitération complète. Dans ce cas, le chalazion ne dépasse pas ordinairement le volume d'une forte tête d'épingle ou d'une lentille, et proémine vers le bord libre de la paupière qu'il déforme (chalazion du bord libre).

décembre 1865, avait subi l'énucléation de l'œil droit, privé de ses fonctions par une irido-choroïdite de très-ancienne date. Le 24 mai 1866, ce malade se présentait de nouveau à notre clinique pour une gêne qu'il accusait à l'angle externe de l'œil gauche, et qui lui donnait la sensation d'un corps étranger glissant sous la paupière. En écartant les paupières de la façon qu'indique la figure, on apercevait une tumeur transparente trilobée et grosse comme une petite noisette qui proéminait dans le cul-de-sac conjonctival, au voisinage de la commissure externe. Cette tumeur était élastique, ses parois très-minces, et les cavités de ses lobules communiquaient manifestement les unes avec les autres. Lorsqu'on rendait aux paupières leur position normale, la tumeur n'accusait sa présence que par une légère saillie voisine de l'angle externe de l'œil. Nous proposâmes au malade l'excision de la paroi antérieure de la tumeur, opération qui fut exécutée quatre jours après au moyen de ciseaux courbes, et qui amena rapidement une guérison absolue (*Gaz. hebdom.*, n° 25, 1866).

C'est une erreur de croire qu'en pareille circonstance l'orifice de la glande est nécessairement oblitéré ; car, en comprimant assez fortement la petite tumeur, on en exprime une gouttelette de liquide. Son contenu est dense, renferme des éléments d'épithélium souvent disposés en forme de plaques, des masses graisseuses et calcaires et des cristaux de cholestérine. Lorsqu'on ouvre ces sortes de chalazions, on éprouve une certaine difficulté à en chasser ce contenu visqueux qui adhère à la paroi du sac.

Dans un autre ordre de faits, et c'est alors que le chalazion peut atteindre le volume d'une fève ou même d'une noisette, la distension porte sur toute l'étendue de la glande, sans pour cela qu'elle y atteigne en chaque point le même degré. Elle peut, par exemple, prédominer vers la conjonctive, de telle façon que le tarse s'amincisse au point de laisser voir par transparence le contenu du kyste (chalazion interne). Dans d'autres cas, c'est surtout vers le côté externe que se développe le kyste, et c'est à peine si en renversant la paupière on peut juger de l'emplacement qu'il occupe (chalazion externe).

De la durée du mal et du temps qu'il a mis à se développer, dépend en grande partie la consistance du chalazion. Lorsqu'il s'est produit brusquement, ce qui signifie communément qu'il résulte de l'inflammation de la paroi glandulaire, inflammation souvent déterminée elle-même par une altération de la sécrétion, on trouve dans son contenu, si on l'ouvre à temps, des globules de pus, une collection relativement abondante de sérosité et du tissu cellulaire de nouvelle formation adhérant à la paroi, ou constituant à l'intérieur de la glande un lacis à larges mailles. Dès que la tumeur est incisée, ces produits s'échappent et les parois du kyste s'affaissent. Si, au contraire, la cause primitive du chalazion a son siége hors de la glande ; si, par exemple, l'inflammation chronique des parties avoisinantes de l'orifice excréteur fait obstacle à l'écoulement du produit sécrété ; si ce dernier, altéré dans ses qualités, irrite les parois de la glande, qui, à leur tour, se distendent à mesure qu'elles fournissent des produits morbides retenus dans sa cavité, on y trouve, en en pratiquant l'ouverture, un contenu tout différent de celui que nous avons décrit plus haut. Ici, les phénomènes inflammatoires sont très-peu marqués, le kyste se forme souvent avec une grande lenteur, et c'est pourquoi il est rare d'y rencontrer des éléments de pus ou une transsudation abondante de sérosité ; on y trouve plutôt des plaques d'épithélium, des molécules graisseuses et calcaires, le tout constituant un ensemble analogue, pour l'aspect, au tissu colloïde.

Les parois du kyste se modifient suivant les cas : leur épaisseur varie en raison de la distension, de l'intensité des symptômes inflammatoires qui l'ont accompagnée et de la durée de la maladie. La surface interne de la cavité est ordinairement lisse; l'externe est le plus souvent inégale et empiète irrégulièrement sur les parties voisines. La consistance de la membrane d'en-

veloppe est, en général, assez faible et ne résiste guère aux tractions qu'on exerce sur elle avec des pinces, dans le but de l'extirper. Nous croyons peu nécessaire de faire observer que selon l'ancienneté du kyste, ses parties constituantes sont sujettes à des variations notables.

La *marche* de cette affection est presque toujours chronique. Il y a des chalazions qui, malgré le temps assez long qu'ils ont mis à se développer, atteignent à peine le volume d'une lentille et restent indéfiniment dans cet état. De ce nombre, il faut citer en particulier les chalazions du bord libre. Dans d'autres cas, la distension progressive du kyste entraîne une inflammation qui cause bientôt l'ulcération et la perforation de la paroi. Cette perforation se fait presque constamment vers la face profonde du tarse, rarement vers le bord libre de la paupière. Le contenu fluidifié s'échappe, et si l'inflammation a été assez intense pour qu'elle soit suivie de l'adhérence des parois du kyste, il en résulte une guérison spontanée. Mais généralement, l'orifice ouvert par la perforation s'oblitérant, il se fait dans la glande une nouvelle accumulation qui tantôt y demeure, tantôt est évacuée par le même mécanisme. Enfin, parfois l'ouverture du chalazion reste béante et s'entoure de bourgeons charnus qui, comprimés par la paupière contre le globe de l'œil, deviennent pour lui une cause d'irritation continuelle. (1) Il n'est pas rare de voir les paupières, particulièrement les supérieures, atteintes en même temps d'un nombre plus ou moins grand de chalazions qui y produisent une difformité prononcée en transformant ces voiles protecteurs en une sorte de bourrelets alternativement bosselés et échancrés.

L'*étiologie* de ces kystes est encore assez pauvre en faits acquis. Aussi

(1) Ce n'est que pour ces sortes de chalazions ainsi que pour les chalazions marginaux où le voisinage des orifices des glandes de Méibomius s'est fortement gonflé et fait un relief prononcé au-devant du bord tranchant de la paupière, que nous pouvons admettre la description de notre éminent maître Virchow qui range les chalazions parmi les tumeurs bourgeonnantes (granulomes, cysto-plastomes, voy. *Die krankhaften Geschwülste,* t. II, H. 2, p. 391). Du reste il suffira de traduire textuellement la description que donne Virchow pour démontrer que nous sommes en droit de maintenir ces tumeurs parmi celles qui proviennent d'éléments normalement sécrétés, nous voulons dire les kystes. « Les chalazions représentent comme on le sait, dit notre savant maître, une excroissance mollasse et peu vasculaire des paupières qui, partant du bord libre et correspondant au voisinage des glandes de Méibomius, s'étend en dedans et en arrière. Elle constitue ordinairement une procidence molle, transparente et d'un gris rougeâtre. Le microscope y montre de nombreuses cellules rondes, pâles, très-faiblement granulées, de grandeur variable, la plupart munies d'un noyau pâle, sphérique ou sphéro-ovoïde. Elles sont entourées d'une substance intercellulaire très-molle, partie gélatineuse, partie fibrillaire, et en majeure partie muqueuse. Mais cette formation se rapproche davantage des verrues sarcomateuses (*Fleischwarzen*) en ce sens que les cellules qui les constituent montrent moins de tendance à une métamorphose régressive spontanée. »

nous bornerons-nous à en signaler deux causes que nous croyons facile de démontrer d'une manière claire, chez un certain nombre de malades évidemment prédisposés à l'affection dont nous nous occupons. De ces deux causes, on doit rechercher la première dans l'altération du contenu de la glande; celui-ci augmente de consistance, éprouve de la difficulté à s'échapper au dehors, et agit comme irritant sur le sac glandulaire. Cette modification est probablement de même nature que celle que nous avons invoquée en traitant des maladies des follicules pileux; d'ailleurs toutes ces affections, le comédon, l'acné et le chalazion, se rencontrent assez souvent chez le même sujet. De là la corrélation que plusieurs auteurs ont voulu trouver entre la dysménorrhée, la grossesse et le développement du chalazion.

La seconde des causes de ce mal qui mérite sérieusement l'attention réside dans la rétention directe des produits sécrétés par les glandes de Méibomius, rétention qui se rattache à une hypérémie prolongée du bord libre des paupières ayant, à la longue, épaissi le tissu cellulaire voisin du canal excréteur et donné lieu au rétrécissement ou à l'oblitération de son orifice externe. En combattant cette congestion chronique du bord libre des paupières, on peut prévenir la reproduction des chalazions, résultat qu'on tenterait vainement d'obtenir au moyen d'une médication interne.

Le *traitement* de ces petites tumeurs doit varier suivant le temps qu'elles ont mis à se développer, suivant leurs dimensions et la nature de leur contenu. On ne doit songer à un traitement médical que dans les cas où le chalazion est d'apparition toute récente et, pour ainsi dire, en voie de formation. A ce moment, on peut essayer des frictions avec la pommade aux iodures de plomb et de potassium et au précipité rouge. Il arrive ainsi que ces petites tumeurs avortent, comme cela se voit quelquefois, spontanément; mais, le plus souvent, on devra s'adresser aux moyens chirurgicaux.

Les méthodes principales qui ont été proposées ici sont la cautérisation et l'extirpation : la première de ces opérations doit, de préférence, être choisie lorsqu'on a affaire à un chalazion récent dont le contenu fluide s'échappe sans peine et dont les parois sont peu épaisses. Elle est surtout indiquée contre le chalazion interne, dans lequel le tarse est assez aminci pour laisser voir par transparence le contenu de la glande. Le procédé très-simple qu'on emploie alors consiste à renverser la paupière et à inciser le chalazion dans une étendue qui correspond en général à la hauteur du tarse. Cela fait, si le contenu du kyste ne s'est pas échappé spontanément ou s'il en reste une partie adhérente à la paroi, le manche du bistouri étant porté en arrière de la paupière renversée, il suffira d'exercer sur cette dernière une forte pression. Alors on nettoiera soigneusement la face profonde de la paupière avec un linge fin et l'on introduira dans la plaie le

petit porte-caustique à gaîne (fig. 32), en laissant quelques instants le nitrate d'argent dans la cavité du chalazion pour y déterminer une inflammation assez vive. Durant cette introduction, il faudra se garder de toucher la conjonctive avec le caustique, ce qu'il est facile d'éviter en se servant du porte-caustique à gaîne ; et, en retirant ce dernier de la petite plaie, il est indispensable d'y porter immédiatement un pinceau imbibé d'eau fortement salée.

A défaut d'un porte-caustique semblable à celui que nous avons reproduit, on pourra se servir d'une petite sonde d'Anel, plongée à plusieurs reprises par l'une de ses extrémités dans du nitrate d'argent fondu, afin d'y fixer une larme de cette substance. La cautérisation sera suivie de l'emploi de compresses froides, et si l'on a pris soin de bien neutraliser avec la solution saline l'excès du caustique, la réaction sera modérée, quand même on aurait traité de cette façon plusieurs chalazions sur la même paupière.

Fig. 32.

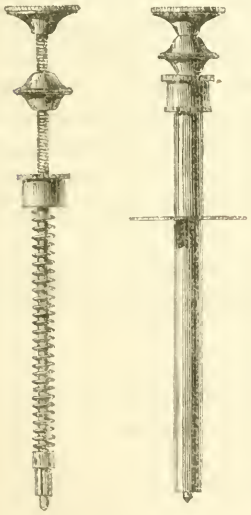

Fig. 33

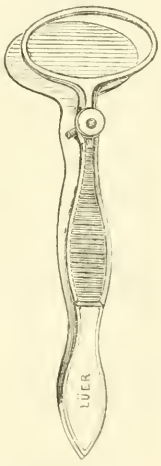

Fig. 34.

Cette méthode, extrêmement simple, et grâce à laquelle il suffit de six à huit jours pour guérir ces petites tumeurs, est excellente dans tous les cas de chalazion interne à contenu fluide ; mais elle peut être insuffisante dans les cas de chalazion externe d'ancienne date et à contenu pultacé dense. Ici, il est préférable de pratiquer l'énucléation du petit kyste, opération que l'on rend très-simple au moyen d'une incision sur la face externe de la tumeur. Si l'on craint d'être gêné par l'écoulement du sang, il est aisé de le prévenir en se servant de la pince de M. Desmarres (fig. 33) ou de celle qui a été modifiée par M. Snellen (fig. 34) ; ces instruments, s'ils remplis-

sent leur but, ont néanmoins l'inconvénient d'être assez douloureux dans leur application.

La section cutanée doit avoir une longueur double de celle du chalazion ; on saisit ce dernier avec une pince à crochets ou avec une forte érigne, en s'efforçant de l'extirper dans sa totalité. S'il est resté dans la plaie une partie du kyste, on n'a recours à la cautérisation que dans les cas où la tumeur offrait un petit volume et où il n'a pas été nécessaire d'intéresser le tarse dans une étendue trop considérable ; en cas contraire, on arrache aussi soigneusement que possible les lambeaux du kyste restés dans la plaie et l'on rapproche les lèvres de cette dernière au moyen d'une ou de deux sutures. En faisant à la paupière une ouverture trop grande, et en la traversant de part en part, on courrait le risque d'y produire une difformité marquée, surtout après une cautérisation énergique.

On peut dire d'une manière générale que l'ablation des chalazions de la paupière supérieure est plus facile au moyen d'une section externe, et qu'une section interne est préférable à la paupière inférieure. Les chalazions du bord libre sont ceux qui opposent le plus de résistance au traitement ; car les deux procédés que nous avons indiqués sont sujets à y occasionner une cicatrisation vicieuse. Il faut donc, en pareille circonstance, faire une incision assez allongée, évacuer le contenu de la petite tumeur en la comprimant fortement et cautériser la plaie, à deux ou trois reprises, avec du nitrate d'argent mitigé. Les incisions réitérées non suivies de cautérisation que recommandent quelques auteurs nous paraissent insuffisantes.

Quant aux moyens prophylactiques que nous conseillons d'opposer à la prédisposition qu'on observe chez certaines personnes, nous renvoyons à l'article BLÉPHARITE CILIAIRE.

C. — TUMEURS PRODUITES PAR L'HYPERGENÈSE (PROLIFICATION) DES TISSUS CONSTITUANTS DES PAUPIÈRES.

1° Gommes des paupières.

Nous commençons la description de ce groupe de tumeurs par celle des gommes, qui par leurs caractères transitoires peuvent le mieux servir de trait d'union entre les affections inflammatoires suivies de pyogenèse, le phlegmon, l'abcès des paupières, et les tumeurs stationnaires, le fibrome, le sarcome, etc. Il faut ranger les gommes, suivant Virchow, dans le cadre des tumeurs bourgeonnantes, granulomes, cystoplastomes, portant comme caractère essentiel qu'elles ne se composent, après développement complet, que d'un tissu imparfaitement organisé et de nature transitoire. Il s'agit d'une hypertrophie du tissu cellulaire où la prolifération des noyaux (la nu-

cléation) prédomine, et où les cellules les plus développées ne dépassent pas en grandeur les formes des cellules lymphatiques ou des cellules de mucus. A peine ce développement acquis, ou même quelquefois auparavant, les phases régressives, c'est-à-dire la dégénérescence graisseuse se montre.

Les gommes des paupières sont d'une rareté extrême, pourtant il est indispensable que le praticien soit averti qu'il peut en rencontrer pour ne pas tomber dans une fâcheuse erreur. Une observation que nous donnons (1) en note vaudra mieux que toute description.

2° Éléphantiasis. — Hypertrophie des paupières.

Dans le même groupe des tumeurs bourgeonnantes, ou des granulomes (cystoplastomes), M. Virchow (2) range le lupus et l'éléphantiasis des Grecs.

(1) Au printemps 1865, un confrère de l'armée nous amena une parente âgée de vingt huit ans résidant en Algérie et séparée de son mari qui lui avait donné la syphilis. Cette dame portait près de l'angle externe de la paupière supérieure droite une tumeur grosse comme une forte fève, légèrement rougeâtre au sommet et ne faisant aucune saillie du côté interne du tarse qui avait conservé son état normal. J'étais tout disposé à croire à l'existence d'un simple kyste des paupières, lorsque le confrère m'apprit que plusieurs mois après l'infection syphilitique, de nombreuses gommes avaient apparu sur les cuisses en même temps qu'une s'était développée à la paupière. Au passage de cette dame à Marseille, un confrère ayant pris cette tumeur pour un simple chalazion, y pratiqua une large incision, qui fut longtemps à se cicatriser, et la tumeur ne disparut qu'après un traitement interne très-énergique avec le mercure et le chlorure d'or. La tumeur actuelle existait depuis quelques semaines et je conseillai de reprendre le traitement qui avait d'abord si bien réussi. Un mois s'écoula avant que je revisse la malade, qui n'avait pas régulièrement suivi le traitement. Sa tumeur avait pris le volume d'une forte noisette, elle était rouge, luisante, élastique au toucher et donnait lieu à de vives douleurs lancinantes avec exaspération la nuit. Un traitement régulier pendant deux mois avec le sublimé et la décoction de Zittmann parvint à réduire cette gomme à son volume primitif, lorsque tout d'un coup, sans cause appréciable, elle acquit, en quinze jours, à peu près le volume d'un gros œuf de pigeon, produisit des douleurs considérables et finit par s'ulcérer sur le côté externe et inférieur. L'ulcère acquit rapidement une étendue de 3 centimètres, laissant voir dans le fond la masse caséeuse et pultacée de la gomme. D'un commun accord avec notre confrère, nous reprîmes les frictions de chlorure d'or sur la langue, les transpirations prolongées, et l'on fit de fréquentes irrigations sur la tumeur avec un pulvérisateur. Dans l'espace de trois semaines, l'ulcère, après l'élimination des masses pultacées, se cicatrisa complétement et un catarrhe conjonctival très-tenace disparut après plusieurs cautérisations, avec le nitrate d'argent mitigé, d'un trajet fistuleux qui s'était établi à l'angle externe des paupières. Nous avions craint que cette ulcération ne laissât une forte échancrure et un symblépharon de la paupière supérieure; mais il ne resta qu'une faible irrégularité du bord de la paupière nullement défigurante pour la malade.

(2) *Loc. cit.*, t. II, p. 391.

Comme le lupus ne débute guère comme maladie isolée et idiopathique des paupières, nous ne nous arrêterons qu'à la dernière variété de granulôme. En traitant de l'érysipèle, nous avons insisté sur une variété de cette maladie qui, au lieu de se terminer par résolution, est sujette à des rechutes multiples et laisse après elle un engorgement permanent ou, pour mieux dire, une hypertrophie des paupières. Les états inflammatoires qui précèdent la pachydermie vulgairement désignée sous le nom d'*éléphantiasis*, se distinguent pourtant de l'érysipèle simple par les caractères suivants. La phlogose se jette de préférence sur les vaisseaux et les ganglions lymphatiques, de telle sorte que la rougeur siége principalement sur leur trajet. En incisant les parties tuméfiées, on donne issue à un liquide jaunâtre, coagulable à l'air, d'où le nom d'*érysipèle gélatineux* dévolu par quelques auteurs à cette affection. Dans certains cas, assez analogues au sclérème, cette rougeur est peu manifeste ; la tuméfaction ressemble, quant à l'aspect, à celle de l'œdème simple, mais en diffère par sa consistance et par la sensation d'empâtement qu'elle donne au toucher. Consécutivement à des rechutes multipliées de cette affection se développe une hypertrophie très-considérable de la paupière qui en est atteinte. Les observations d'éléphantiasis localisé dans cette région sont excessivement rares : on ignore encore si le point de départ de cette difformité réside dans une succession d'inflammations réitérées, comme on le voit dans d'autres parties du corps (scrotum, grandes lèvres), ou si l'hypertrophie du tégument est un vice congénital capable de s'accroître ultérieurement jusqu'au point d'amener une monstruosité semblable à celle qu'a rapportée M. de Graefe (1).

Signalons ici une induration particulière, accompagnée d'hypertrophie du tissu cellulaire, qu'on rencontre parfois après une inflammation chronique de la paupière causée par une affection de la paroi osseuse de l'orbite et suivie d'une suppuration de longue durée. Cette induration, qui ressemble singulièrement à la pachydermie, est très-rare et rappelle les formes d'hypertrophie de la peau qu'on rencontre assez souvent chez les sujets affectés,

(1) L'été dernier, il se présenta à ma clinique une femme dont la paupière supérieure gauche, monstrueusement déformée, pendait sur la joue. La peau et la conjonctive formaient entre le bord sourcilier et le tarse des bourrelets mollasses retombant sur le bord libre de la paupière. La dégénérescence de la peau s'étendait du côté externe jusqu'à la naissance des cheveux sur la tempe. Les dimensions de la paupière étaient réellement énormes. Légèrement attirée vers la joue, elle mesurait bien trois pouces dans son diamètre vertical ; son diamètre transversal atteignait à peu près la même dimension. Le sac conjonctival participait à cette déformation sans toutefois montrer d'autres symptômes de maladie propre. Les fonctions du releveur de la paupière ne semblaient pas altérées ; mais ce muscle était tout naturellement impuissant à soulever un poids aussi considérable : on avait observé cet état peu de temps après la naissance. Il s'était insensiblement aggravé, et la malade assure qu'elle pou-

aux extrémités inférieures, d'ulcères atoniques encadrés d'un cercle de tissu sclérosé et notablement hypertrophié.

L'éléphantiasis des paupières est ordinairement d'une consistance molle, à surface lisse (*elephantiasis levis* ou *glabra*). Comme on le voit dans les observations de Carron du Villards, les paupières peuvent se transformer en des tumeurs énormes qui obturent complétement la fente palpébrale, et si pesantes, que le muscle releveur est sans action sur elles. Le microscope ne décèle aucune autre altération que l'hyperplasie du tissu cellulaire préexistant, qui se trouve infiltré d'une sérosité claire tenant en suspension un nombre considérable de cellules arrondies. Les muscles et les autres éléments de la paupière peuvent apparaître intacts, ou au contraire visiblement atrophiés. La lenteur avec laquelle s'accroît la tumeur, l'absence de toute douleur pendant le temps qu'elle met à se développer, enfin la mollesse de sa consistance, empêchent de la confondre avec des productions morbides de nature maligne. A peine éprouve-t-on quelquefois certaine difficulté à la distinguer d'un lipome ; mais elle s'en différencie par la diffusion de ses bords et par l'absence de toute espèce de cloisonnement dans son épaisseur.

3° Fibromes.

Les fibromes sont constitués par une hyperplasie du tissu cellulaire moins généralisée que dans la forme précédente, et succédant moins manifestement à des altérations de nature inflammatoire. Ce sont des tumeurs presque toujours nettement circonscrites, variables dans leur consistance et dans leur configuration. Elles se composent essentiellement de tissu cellulaire et renferment un nombre indéterminé de vaisseaux. Pour ce qui regarde les paupières, elles prennent ordinairement leur point de départ dans celle des couches du tégument qui offre le plus de solidité, dans le corps papillaire, ainsi qu'on le remarque aisément en étudiant les diverses formes de verrues dont les paupières sont le siége. Mais tandis que ces excroissances proéminent le plus souvent vers la face épidermique de la peau des paupières, on rencontre quelquefois des fibromes qui en occupent la

vait encore, cinq ans auparavant, ouvrir assez l'œil gauche pour se conduire, surtout en renversant fortement la tête en arrière. On excisa un lambeau triangulaire dont la base était tournée vers le bord de la paupière, comme dans l'opération de l'ectropion. Le lambeau excisé, modérément tiraillé, mesurait un pouce. On prit le soin d'exciser en même temps une partie des masses hypertrophiques de la paupière et de la tempe. L'examen microscopique ne montra qu'une hypertrophie du tissu cellulaire et des éléments constituants de la peau, jointe à une quantité abondante de graisse et de vaisseaux dilatés. Une amélioration notable suivit cette opération. La malade pouvait entr'ouvrir la fente palpébrale dans une hauteur de deux lignes. Une nouvelle opération exécutée de la même façon amènera probablement la guérison complète (De Graefe, *Klinische Monatsblätter für Augenheilkunde*, Januar 1863.

profondeur en y formant des tumeurs bien circonscrites et d'une grande résistance. Nous croyons pouvoir ranger sous ce chef un certain nombre de tumeurs décrites par les auteurs sous le nom de *tumeurs solides*, intimement liées à la peau et de tumeurs douloureuses sous-cutanées (Mackenzie). Très-souvent celles-ci sont congénitales, et quoiqu'elles puissent exceptionnellement se faire remarquer par une excessive sensibilité au toucher, la dissection n'a pu y démontrer des connexions constantes avec les nerfs sensitifs de la peau.

Chez certains malades, ces tumeurs marquent une grande tendance à se développer sous forme de plaques analogues dans leur configuration aux cartilages interarticulaires. Ces plaques sont, dans ces cas, douées d'une résistance égale à celle des tarses et on les a vues renfermer des éléments de tissu osseux (fibrome ossifié). Nous avons eu occasion d'observer une jeune fille âgée de vingt ans qui présentait au-dessous du sourcil de l'œil gauche une tumeur semblable très-peu proéminente, longue de 2 centimètres et large de 1 centimètre environ, qui ne faisait sous la peau qu'une faible saillie; mais qui, lorsqu'on renversait la paupière, proéminait dans le cul-de-sac supérieur comme un second cartilage tarse. Cette tumeur, recouverte d'une conjonctive saine, à laquelle elle paraissait juxtaposée, avait la dureté d'une plaque osseuse. La malade ne s'en était aperçue que trois ans auparavant ; mais il lui semblait qu'elle avait, depuis cette époque, pris un peu d'accroissement. Elle refusa l'opération que nous lui proposions pour l'en débarrasser (1).

Il est évident que ces tumeurs, de nature bénigne, ne méritent un traitement que lorsqu'elles augmentent progressivement de volume, de manière à gêner les mouvements des paupières ou à défigurer les malades.

4° Verrues des paupières.

Les verrues des paupières, assez fréquemment observées, sont, ainsi

(1) M. de Graefe (*Klinische Monatsblätter für Augenheilkunde*, Januar 1863 ; — *Annales d'Oculistique*, t. XLIX, p. 148) rapporte un cas analogue. Dans l'été de 1861, une jeune fille vint le consulter pour une tumeur située dans le sac conjonctival et qu'on voyait déjà saillir à travers la paupière. En renversant cette dernière, il fit sortir du cul-de-sac supérieur, près de l'angle externe, une tumeur circonscrite et ovoïde du volume d'une noisette. Cette tumeur avait la consistance cartilagineuse, et la conjonctive qui la recouvrait était lisse : son pédicule s'implantait dans le tissu cellulaire sous-muqueux. La malade n'avait éprouvé une sensation de pression pénible que dans les dernières années, quoiqu'elle eût depuis longtemps pu constater l'existence d'une élevure anomale de la paupière. La tumeur excisée et examinée par M. Schweigger montra une enveloppe composée de la conjonctive normale et de tissu cellulaire épaissi. Elle contenait un noyau en forme de dent incisive, d'une longueur de 6 millimètres et composé de véritable tissu osseux.

que celles qui ont été précédemment décrites comme dépendant d'une altération des follicules pileux (*molluscum*, *nævus folliculosus*), presque toujours le résultat de l'hyperplasie du tissu cellulaire constituant des papilles, dans une partie circonscrite de la peau. Les papilles s'hypertrophient, se ramifient, et il peut même s'en développer de nouvelles dans l'intervalle de celles qui existaient primitivement. C'est une erreur de croire que la production de ces verrues est nécessairement liée à la préexistence de papilles dermiques ; car il peut se développer dans un follicule pileux une excroissance papilliforme composée de tissu cellulaire qui le remplit peu à peu, le retourne à la manière d'un doigt de gant et se présente alors sous l'apparence d'une petite tumeur polypeuse semblable d'aspect au molluscum.

On comprend aisément qu'il n'est pas du ressort d'un traité spécial d'insister sur les moindres détails de conformation de ces excroissances verruqueuses ; néanmoins nous devions signaler leurs caractères spéciaux, afin de mieux nous orienter dans la nosologie des différentes tumeurs qui affectent les paupières. Ainsi, il est facile de concevoir que, suivant le degré de turgescence du tissu cellulaire, suivant le plus ou moins de part que prend à l'hypergenèse la couche épidermique, dont les éléments peuvent renfermer des molécules pigmentaires en nombre considérable, la forme, la consistance et la coloration des verrues offriront des variations très-marquées.

Nous nous contenterons d'arrêter l'attention sur l'une de ces espèces, à cause de l'intérêt pratique qu'elle présente : nous voulons parler des *nævi materni vasculaires* ou *tumeurs érectiles*, suivant quelques auteurs. Elles sont, comme les autres verrues, le résultat de la prolification des papilles cutanées ; mais à mesure qu'une papille augmente isolément de volume, le vaisseau qui la traverse se développe et se dilate de façon qu'il ne subsiste qu'une mince couche du tissu cellulaire hyperplasié, doublé lui-même, lorsque la verrue est superficielle, d'un stratum épidermique très-peu épais. Les tumeurs auxquelles ce genre d'altération donne lieu, peuvent présenter, sur une coupe, l'aspect d'une arborescence vasculaire, tant la modification primitive, c'est-à-dire l'hyperplasie du tissu cellulaire, s'efface derrière le développement excessif des vaisseaux.

Les caractères des nævi materni vasculaires subissent des variations très-sensibles, suivant que des vaisseaux artériels ou veineux y prédominent. Les premiers forment des verrues proéminentes d'un rouge écarlate, douées quelquefois de battements artériels appréciables par le toucher, et qui deviennent manifestement turgescentes toutes les fois que la face est congestionnée. Elles ont plus de tendance à s'accroître avec rapidité que celles dont la constitution est plus particulièrement veineuse.

La classification de ces nævi en actifs ou passifs, en cutanés, sous-cutanés ou mixtes, n'offre qu'un médiocre intérêt pratique. Il importe de savoir que ces tumeurs érectiles sont fréquemment congénitales (un de leurs siéges

de prédilection est l'angle externe de la paupière supérieure ou du sourcil correspondant), qu'elles sont susceptibles de changer brusquement d'aspect et de passer rapidement d'un état en apparence stationnaire à un accroissement des plus rapides. Elles peuvent ainsi envahir toute l'étendue de la paupière, en largeur et en épaisseur, proéminer, sous la conjonctive (comme dans le cas de M. Schirmer) (1), se porter dans l'orbite et recouvrir une portion notable du visage. Dans une observation de M. Pauli (2), une pareille tumeur érectile congénitale avait, chez un sujet âgé de quinze ans, passé, dans l'espace de neuf mois, du volume d'une lentille à celui d'un œuf de canard.

Certains nævi materni peuvent, à la vérité, soit rester stationnaires, soit se flétrir et disparaître spontanément ; mais il ne faut pas compter, d'une manière générale, sur une terminaison aussi heureuse. C'est ce qui explique pourquoi le *traitement* a d'autant plus de chances de succès qu'il s'attaque aux tumeurs érectiles de date plus récente. Il consiste à favoriser l'oblitération des vaisseaux, soit directement, soit par l'intermédiaire d'une inflammation adhésive. La compression est un moyen souvent insuffisant et impraticable sur de jeunes sujets ; aussi ne conseillons-nous de l'employer que dans les cas où le mal a pris trop d'étendue pour qu'on puisse songer à une autre méthode curative. On a essayé l'inoculation multiple du virus vaccin contre les petits nævi materni des jeunes enfants, et l'on a vu, dans quelques cas heureux, survenir à la suite du développement des pustules une inflammation dont le résultat fut l'oblitération des vaisseaux.

Le traitement le plus efficace réside certainement dans l'application de la galvano-caustique, pratiquée soit avec un fil de platine, soit avec des aiguilles dont on traverse la tumeur en plusieurs points et de part en part. Les simples cautérisations faites avec le nitrate d'argent, les acides nitrique ou chlorhydrique portés à l'extrémité d'une tige de verre sur la tumeur, ne réussissent que quand cette dernière est de petit volume. Les injections de liquides coagulants ne sont pas dépourvues de danger et n'ont pas toujours donné jusqu'ici des résultats satisfaisants (3). On peut en dire autant de l'excision, des incisions sous-cutanées, du séton et des ligatures. Dans cette dernière méthode, applicable seulement aux tumeurs de moyenne grandeur, on traverse la base du nævus avec une aiguille courbe munie d'un fil solide et double au moyen duquel on lie séparément chaque moitié de la tumeur. La ligature comprendra, suivant les différents auteurs (Luke, Liston, Lal-

(1) *Archiv für Ophthalmologie*, t. VII, A. 1, p. 119.

(2) *Journal de de Ammon* et *Annales d'Oculistique*, vol. suppl. I, p. 26.

(3) A l'occasion d'une analyse de ce traité faite par M. Testelin, cet honorable confrère louait les injections de perchlorure de fer, contrairement à ce que nous avions avancé. Immédiatement M. Robert Carter fit connaître deux cas, dont l'un dans sa propre clientèle, où cette injection a été suivie d'une mort instantanée. L'autopsie faite

lemand, Startin, A. Bérard), ou la totalité, ou une partie du nævus, que la peau soit ou non saisie dans le lieu (1).

Il ne faut pas s'imaginer que cette méthode, si simple qu'elle paraisse, soit toujours inoffensive : à l'appui de ce dire, nous nous contenterons de citer les lignes suivantes écrites par M. Sichel (2) : « La ligature multiple, d'après la méthode d'Auguste Bérard, m'a réussi plusieurs fois, sans le moindre accident ; mais dans un cas de tumeur considérable de la paupière supérieure gauche, chez un enfant de deux ans, où je redoutais cette opération et où je remis le petit malade entre les mains de l'inventeur de la méthode, je l'ai vu produire la suppuration, la résorption purulente, des abcès multiples sous-dermiques dispersés à la surface du corps et finalement la mort. »

Pour des tumeurs érectiles atteignant un volume tel qu'il était impossible de les attaquer directement, on a tenté la ligature de la carotide du côté malade (Travers, Wardrop, Waren, Morgan, Mussey, Velpeau). Outre que cette opération expose le malade qui en est l'objet à de graves dangers, elle paraît n'avoir même pas été capable de prévenir les rechutes.

Avant d'abandonner la description des fibromes et des différentes verrues des paupières, nous devons signaler, au sujet de ces tumeurs, un fait que nous croyons d'une certaine importance au point de vue pratique. Comme nous l'avons dit, ces productions sont, si l'on en excepte les nævi materni, extrêmement bénignes ; néanmoins quand leur apparition atteste déjà la prédisposition du sujet au développement de masses néoplastiques, il ne faut pas oublier que c'est au sein et, pour ainsi dire, aux dépens de ce tissu cellulaire nouvellement formé, que prennent naissance les différentes cellules constituantes des tumeurs malignes. Les fibromes sont donc, comme cela s'observe assez fréquemment pour certaines formes de verrues, exposés à une dégénérescence et peuvent devenir le point de départ de sarcomes, d'épithéliomas et de cancers. Dans une communication récente, M. de Graefe (3) dit avoir observé que les verrues des paupières sont sujettes

dans l'un des cas montra que le liquide ayant pénétré dans une veine avait coagulé le sang dans les cavités droites du cœur (*Annales d'Oculistique*, t. LII, p. 214 et 262).

(1) Dans les tumeurs vasculaires de petite dimension et exactement localisées sur la région tarsienne, nous employons une méthode de ligature très-simple : on applique la pince de Desmarres pour immobiliser la paupière, puis on traverse la tumeur à sa base avec deux fines aiguilles dirigées perpendiculairement (+) l'une sur l'autre qu'on fait glisser sur le tarse ; avec un fil de soie passé sous les aiguilles on étreint alors fortement la tumeur. De cette manière un nævus au premier abord mal circonscrit se pédiculise nettement. Nous renvoyons, pour les autres procédés de ligature à la traduction de Mackenzie par MM. Warlomont et Testelin, où tous ces procédés, peu usités d'ailleurs dans la pratique, sont exposés avec beaucoup de soin.

(2) *Iconographie ophthalmologique*, p. 595.

(3) *Archiv für Ophthalmologie*, t. X, A. 1, p. 215.

à se transformer en néoplasies qui affecteraient principalement les caractères du sarcome, tantôt simple, tantôt pigmenté, selon que la verrue s'est montrée pourvue ou dépourvue de pigment. Il ajoute que de simples taches pigmentées sont devenues le siége des mêmes néoplasies malignes, et en particulier, des tumeurs mélaniques.

Nous voyons ainsi des affections, en apparence purement inflammatoires (quelques variétés d'érysipèle, par exemple), favoriser le développement de tissu cellulaire de nouvelle formation et causer une hypertrophie considérable des paupières (éléphantiasis) : nous voyons, en outre, sans qu'une origine inflammatoire se soit montrée avec tant d'évidence, survenir des tumeurs fibreuses qui, peut-être sous l'influence d'une prédisposition héréditaire ou d'une cause irritante encore mal définie, sont susceptibles d'engendrer des tumeurs malignes de la pire espèce.

5° Sarcome.

Le sarcome, ou tumeur fibro-plastique, ne se rencontre que très-exceptionnellement aux paupières. On peut dire qu'il est presque impossible de le distinguer du fibrome, avant l'examen microscopique qui succède à l'extirpation. « Pour qu'un sarcome succède à un fibrome, il ne faut, dit M. Virchow (1), qu'un développement progressif de la partie cellulaire de ce dernier tissu, développement tel, que les cellules, en augmentant de nombre, augmentent aussi de volume et prennent une individualité plus marquée, tandis que la masse intercellulaire diminue en même proportion. » A défaut de signes différentiels plus tranchés, on peut se rejeter sur la rapidité de développement et l'extension propres au sarcome, caractères auxquels le médecin reconnaîtra que l'intervention directe est beaucoup plus urgente que dans les cas d'un simple fibrome (2).

(1) *Loc. cit.*, p. 185.

(2) M. de Graefe rapporte (*Archives*, t. X, A. 1, p. 184) l'observation d'une tumeur voisine des paupières à laquelle il décerne le nom de *cylindrome*, et que, jusqu'à plus ample informé, nous nous permettons de placer dans le chapitre qui traite des affections sarcomateuses. M. Billroth (*Untersuchungen über die Entwicklung der Blutgefässe*, 1856), qui, le premier, a décrit cette forme de tumeurs, a finalement renoncé à leur attribuer une individualité nosologique, tandis que M. de Graefe, en s'appuyant sur deux observations (*loc. cit.* et *ibid.*, t. I, A. 1, p. 141), revendique, pour le cylindroma signalé presque exclusivement à la tête et au voisinage des paupières un caractère propre. La tumeur dont il a été question plus haut avait été extirpée sur un malade âgé de cinquante-cinq ans, qui s'était fait à la chasse une contusion en se heurtant contre une branche d'arbre, à la région du grand angle de l'œil. Il survint un larmoiement et une légère tuméfaction de la partie contuse. Plusieurs mois après, on extirpa une tumeur située en arrière du sac

6° Lipome.

Ainsi que les tumeurs précédentes, les lipomes des paupières ne sont pas fréquents ; ils sont constitués par l'hyperplasie du tissu adipeux sous-cutané. Si cette hyperplasie envahit tout le tissu graisseux de la paupière, comme l'éléphantiasis fait pour le tissu cellulaire de ce voile membraneux, celui-ci perd également son aspect et sa configuration normale : si au contraire, comme pour le fibrome, l'hyperplasie se borne à une partie restreinte de la paupière, le lipome affecte la forme d'une véritable tumeur nettement circonscrite. Dans les cas où celle-ci prend naissance en avant du tarse, elle peut se pédiculer ; car, en se développant en cet endroit, elle distend notablement le tégument, l'amincit vers son point culminant, et par l'effet de son propre poids prend la forme d'une ampoule supportée par un col rétréci.

Les lipomes observés jusqu'à présent aux paupières étaient pour la plupart de la variété dure, grâce au développement de la trame celluleuse qui

lacrymal, et l'on enleva en même temps une portion du muscle orbiculaire. Cette dernière, complétement saine au premier aspect, est néanmoins désorganisée. La tumeur se perdait, sans limites distinctes, dans le tissu voisin épaissi, avec lequel elle était réunie par de nombreuses anastomoses vasculaires. Nous donnerons, en abrégé, les résultats des recherches microscopiques auxquelles se livra le professeur de Recklinghausen sur les tissus extirpés, afin qu'ils puissent servir de moyen de contrôle à ceux qui auraient occasion d'observer cette variété de tumeurs si rare. M. de Recklinghausen désigna celle qui était entre ses mains comme étant un sarcome mou, avec des excroissances en forme de massue sur les vaisseaux capillaires et les veines. « Les petites portions extirpées qui furent soumises à l'examen montraient, observées à l'état frais, une quantité considérable de sang, et, à côté de quelques amas graisseux, des parties transparentes, comme vitreuses, qui, sous le microscope, parurent essentiellement composées de cellules rondes, assez larges, étroitement serrées les unes contre les autres, et qui, au milieu d'un contenu presque homogène, renfermaient un noyau de moyenne dimension. Les cellules présentaient dans leur arrangement une grande uniformité : nulle part, elles ne composaient de groupes ou de traînées, et en aucun endroit on ne les voyait mêlées à une quantité abondante de tissu cellulaire qui les séparât par des cloisons ou les enfermât dans des alvéoles. » Sur les bords de sections fines s'apercevaient des excroissances arrondies dont quelques-unes semblaient naître par groupes d'un seul tronc, et présentaient dans leur arrangement l'aspect de certains cactus aplatis. Ces excroissances étaient traversées d'une manière évidente par un canal central contenant des globules de sang parfaitement reconnaissables sur une préparation fraîche, et dérivaient certainement de vaisseaux sanguins. La paroi des capillaires était partout considérablement épaissie et plus luisante qu'à l'état normal. Celle des veinules offrait la même altération, et ces vaisseaux avaient avec les excroissances ci-dessus décrites les mêmes rapports qu'avec les capillaires.

fournit des cloisons aux lobules graisseux, et cette particularité s'est montrée assez prononcée pour faire penser à une combinaison du fibrome et du lipome. Toutefois la sensation molle et élastique que donne au toucher cette dernière tumeur et les bosselures qu'elle présente fournissent des signes assez caractéristiques pour qu'il soit généralement aisé de les reconnaître. Les lipomes sont toujours indolents et ils ne deviennent gênants pour les personnes qui les portent que par les tiraillements pénibles dont ils sont la source, lorsqu'ils atteignent des dimensions assez étendues. C'est alors seulement qu'ils peuvent devenir l'objet d'un traitement curatif. La résolution des tumeurs lipomateuses des paupières, obtenue, suivant quelques-uns, au moyen de frictions mercurielles ou autres, nous semble être fort problématique et reposer sur une erreur de diagnostic; en effet, les tumeurs de même nature qui siégent dans les autres parties du corps ne manifestent aucune tendance à disparaître spontanément ou même à diminuer, quel que soit d'ailleurs le degré d'émaciation du sujet. Aussi est-il avantageux de recourir sans hésitation à une opération chirurgicale, d'autant plus facile à exécuter, dans le cas actuel, par une excision externe et par l'énucléation, que les lipomes des paupières sont ordinairement mobiles, et qu'il est aisé de conserver la peau qui les recouvre.

7° Épithéliome.

De toutes les tumeurs malignes qu'on a l'occasion d'étudier sur les paupières, l'épithéliome ou cancroïde est la plus fréquente, fait dont l'explication paraît être dans les raisons suivantes : on sait, en premier lieu, que les tumeurs malignes occupent de préférence le voisinage des ouvertures naturelles qui, souvent traversées par des corps de différente nature, sont ainsi exposées à des causes mécaniques d'irritation. Il est vrai que la fente palpébrale n'est pas, à cause de ses usages, rigoureusement assimilable, sous ce rapport, aux autres orifices naturels, tels que la bouche, le pylore, l'anus; mais si l'on remarque combien sont répétées dans cette région les irritations qui dépendent du frottement, d'une exagération des sécrétions cutanée, conjonctivale et lacrymale, on ne saurait repousser ici toute analogie entre ces diverses parties.

A ces considérations nous ajouterons qu'il existe peu de points du corps où l'hypergenèse du tissu cellulaire sous-cutané se produise avec autant de facilité qu'aux paupières. Le gonflement permanent et l'induration qu'on y observe, à la suite de blépharites ciliaires et de conjonctivites chroniques, en sont des preuves suffisantes. Si enfin on se remet en mémoire que les tumeurs néoplastiques se développent de préférence dans des tissus composés de cellules incomplétement développées, comme cela s'observe pour le tissu cellulaire et en particulier pour le tissu cellulaire de nouvelle for-

mation, on reconnaîtra que les paupières, et surtout leurs bords libres, sont un endroit des plus propices à la formation des tumeurs malignes. C'est ainsi qu'on voit ordinairement l'épithéliome débuter par le bord ciliaire des paupières, et notamment des paupières inférieures, dont il occupe plus souvent l'angle nasal que les autres points ; et c'est, en effet, cette partie qui reste toujours le plus exposée aux irritations qui dépendent du contact des sécrétions morbides.

L'épithéliome, on le sait, se compose principalement de cellules épithéliales, mais lorsqu'il apparaît aux paupières, on aurait tort de le considérer avec M. Mackenzie (1) comme étant purement une hyperplasie de la couche épidermique ; car on rencontre, dès les premières manifestations du cancroïde, des cellules épithéliales situées au sein même de la trame du derme et dépourvues de toute connexion avec l'épiderme, quoique ce dernier puisse, il faut l'avouer, montrer un épaississement considérable. Aussi l'épithéliome n'est-il pas ce que pense M. Sichel père (2), une production homœomorphe ; il présente, au contraire, les caractères de l'hétéromorphie ou hétéroplasie, puisque ce sont les éléments du tissu cellulaire du derme qui engendrent les cellules épithéliales de nouvelle formation, cellules à la production desquelles la couche épidermique ne participe que médiocrement dans bien des cas (3).

L'épithéliome débute généralement aux paupières sous la forme d'une petite excroissance peu élevée au-dessus du niveau du bord ciliaire ; elle offre la coloration normale de la peau ou une teinte gris jaunâtre, et présente, dans quelques cas, une certaine transparence. Tout d'abord, l'élevure de l'épithéliome est bosselée, et il est facile de se convaincre par le toucher qu'elle est composée de plusieurs petits boutons mobiles sur le tarse ; mais à mesure qu'elle augmente en étendue, elle peut perdre insensiblement ce caractère pour donner au doigt la sensation d'une plaque cartilagineuse. Bientôt la tumeur s'excorie extérieurement et elle donne naissance à un ulcère dont le fond présente une induration considérable, et dont les bords

(1) *Loc. cit.*, p. 185.

(2) *Iconographie*, p. 600.

(3) M. de Graefe (*Archiv für Ophthal.*, t. X, ch. 1, p. 206), en parlant des affections épithéliales des paupières, pour lesquelles il reprend à tort le nom d'*adénoïdes*, insiste sur la difficulté qu'on éprouve à apprécier le degré de malignité de ces néoplasies ; tandis que les unes, évidemment reconnues pour des épithéliomes, ne récidivent pas, si ce n'est quelquefois après de longues années, les autres offrent les caractères des tumeurs les plus dangereuses. L'éminent chirurgien de Berlin fait pressentir que les premières se rattachent probablement à la dégénérescence morbide d'une portion de la paupière dans la constitution de laquelle entre, pour une grande part, l'élément épithélial, de telle sorte que, d'après lui, le caractère hétéroplasique serait ici très-douteux.

sont irréguliers et quelquefois taillés à pic. La surface ulcérée sécrète une très-petite quantité de sanie grisâtre qui se concrète aisément vers les parties périphériques du mal, où elle forme des croûtes foncées. Dans la majorité des cas, les progrès de la maladie sont extrêmement lents; l'induration gagne de proche en proche et la perte de substance va croissant. Si l'épithéliome siége au grand angle de l'œil, il envahit la commissure interne des paupières et se propage plus rapidement vers le nez que vers l'angle externe.

Ce n'est qu'au début qu'on peut éprouver quelques difficultés à diagnostiquer un épithéliome : en effet, à ce moment, la petite tumeur peut passer pour une verrue ou pour une induration bénigne. Une fois l'épithéliome ulcéré, on ne court plus que le risque de le confondre avec une ulcération syphilitique. Un examen très-attentif et l'étude des antécédents du malade suffiront alors pour chasser tous les doutes.

Quant à l'*étiologie*, il est permis d'avancer que ces formes de cancer s'observent rarement avant la quarantaine, et que, dans plusieurs cas signalés, une lésion traumatique ou une irritation prolongée a précédé la manifestation de la maladie. Contrairement à d'autres tumeurs malignes, celle-ci s'observe plus souvent chez des sujets très-avancés en âge.

Le *pronostic* de cette affection est grave, surtout si l'on considère que ses premières atteintes sont souvent méconnues par le malade, et dans certains cas, par le médecin. Les récidives sont d'autant plus à redouter après l'extirpation qu'on répugne à exciser une partie considérable de la paupière, à cause de la peine qu'on a à réparer par l'autoplastie la perte de substance produite, ce qui fait que, dans beaucoup de cas, on a à déplorer moins une rechute proprement dite que l'extension du mal incomplétement enlevé.

Lorsqu'on s'abstient de tout traitement, on voit l'épithéliome marcher, avec une lenteur souvent remarquable, mais sûrement, vers la funeste terminaison qu'il doit avoir. La rapidité de ses progrès paraît augmenter sensiblement, dès qu'il envahit la conjonctive. Aussitôt que le mal dépasse l'épaisseur de la peau, ce qu'on reconnaît, en général, à l'apparition de douleurs vives et réitérées, les ganglions voisins s'engorgent, s'indurent et l'on assiste au développement des symptômes d'une cachexie (coloration sui generis de la peau, anorexie, insomnie, etc.). Néanmoins, à cette époque même, il est extrêmement rare qu'on ait à signaler l'apparition d'un foyer cancéreux secondaire.

Le *traitement* consiste dans la destruction ou l'extirpation de la néoplasie. L'emploi des caustiques (nitrate d'argent, caustique du frère Côme, de Canquoin, acide nitrique, acide acétique), qui constitue la première méthode, est indiqué lorsque l'épithéliome occupe une très-petite étendue, de telle sorte qu'il soit permis de reculer devant l'idée d'ouvrir une plaie dont il résulte pour le malade une difformité quelquefois gênante, ou dans les cas

diamétralement opposés, lorsque le mal a tellement gagné en profondeur et en surface qu'on ait à craindre de ne plus pouvoir l'enlever en totalité.

C'est donc dans les cas intermédiaires à ces deux extrêmes qu'il y a lieu de recourir au second procédé, à l'extirpation. Si l'épithéliome ne dépasse que fort peu le bord de la paupière, on peut le comprendre avec les ciseaux courbes dans une double section ovalaire ou en forme de V, en se rappelant que l'instrument tranchant doit rester de 3 ou 4 millimètres au delà des tissus morbides. On peut, du reste, renoncer à toute tentative de blépharoplastie et même de réunion par suture, toutes les fois que le mal s'est maintenu dans des limites modérées et n'a engendré aucune adhérence morbide avec les os; car on voit souvent une plaie assez étendue ne causer aux paupières inférieures que peu de difformité. Lorsque l'épithélioma n'est déjà plus localisé sur une paupière et qu'il a gagné la commissure et les parties circonvoisines, on doit s'efforcer de dissimuler la perte de substance qu'on est contraint de faire, en y fixant des lambeaux de tégument taillés sur le front, sur le nez ou sur la joue.

M. Bergeron a prôné le chlorate de potasse *intus et extra*, contre les épithéliomas, et cela, autant qu'il est aujourd'hui permis d'en juger, avec un succès quelquefois vraiment surprenant. L'observation donnée en note en est un exemple remarquable (1). Dans cette observation, le médicament n'a été donné qu'à l'extérieur ; dans d'autres cas, on en a prescrit l'usage interne à la dose de 2 grammes par jour. L'emploi de la solution de chlorate de potasse formulée plus bas, que l'on tient le plus longtemps possible au contact des parties malades, semble préférable à des badigeonnages réitérés avec une solution saturée. Nous ne voyons aucun mal à tenter l'essai de ce médicament : son inefficacité et les douleurs fortes qu'il occasionne seraient, en tout cas, ses seuls inconvénients (2).

(1) « Petite tumeur verruqueuse, apparue depuis sept ans à l'angle interne de l'œil, chez un homme de soixante-trois ans à soixante-cinq ans. Développement lent, mais progressif depuis deux ans. Amélioration temporaire sous l'influence de cautérisations avec le nitrate d'argent ; puis réapparition de la tumeur dont le volume se prend alors à augmenter assez rapidement. Consultation de MM. Laugier et A. Richard : Diagnostic, cancroïde ; traitement, ablation. Avant de recourir à cet ultima ratio de la thérapeutique, M. Blondeau, le médecin traitant, a recours à l'application quotidienne de plumasseaux de charpie imprégnés de la solution suivante : eau distillée, 115 gram. ; chlorate de potasse, 19 gram. ; qu'on maintient en place pendant un temps aussi prolongé que possible. Institué au commencement d'août 1863, ce traitement procure au bout de huit jours une diminution notable dans le volume de la tumeur, et, au bout de deux mois, sa disparition complète. Ce prompt et heureux résultat, reconnu par MM. Laugier et Richard comme une guérison légitime, ne s'est point altéré depuis. » (*Bulletin de thérapeutique*, t. LXVI, p. 12.)

(2) Récemment, sur la recommandation d'un confrère anglais, M. Broadbent, et sur celle de M. Guéniot, l'acide acétique en injection et en badigeonnage a été surtout

8° Carcinome.

Le carcinome ne s'observe presque jamais aux paupières, ni sous la forme dure du squirrhe, ni sous la forme molle de l'encéphaloïde, si toutefois on exclut les cas où ces deux néoplasies, après avoir pris leur point de départ dans l'orbite, se propagent aux paupières, aux sinus maxillaires, etc. L'épithéliome seul y apparaît d'une manière primitive, et nous croyons qu'on a confondu avec cette dernière néoplasie les tumeurs que quelques auteurs désignent sous le nom de *squirrheuses*, à cause de leur volume : en effet, l'épithéliome peut aussi produire un épaississement assez prononcé des parties de la peau qu'il envahit et donner naissance à des tubérosités d'une certaine hauteur. En parlant du cancer du tissu cellulo-graisseux de l'orbite et de son mode d'extension, nous aurons occasion de revenir sur celui des paupières.

II. — Maladies du bord libre des paupières.

ARTICLE XII.

HYPÉRÉMIE DU BORD CILIAIRE.

Symptômes anatomiques. — L'hypérémie du bord ciliaire des paupières est une affection des plus communes. Elle se rencontre presque constamment dans les inflammations chroniques de la conjonctive ; mais elle peut aussi se manifester avec le type de l'idiopathie et donner lieu elle-même à l'irritation des parties voisines. Elle est caractérisée par une rougeur du bord des paupières dont les vaisseaux, principalement les veinules, sont gonflés et dilatés : cette rougeur est sujette à s'accroître notablement quand les yeux sont exposés à l'action d'un air vicié, d'un froid vif, d'un vent violent, etc. Il s'y ajoute un gonflement léger du bord ciliaire et surtout de la partie de ce bord où les cils sont implantés. L'examen direct, quelque attention qu'on y mette, ne décèle ni accumulation de petites plaques de sébum, ni vésicules, ni excorations : l'aspect luisant des parties malades, qu'on a souvent occasion de constater, dépend de l'hypersécrétion des différentes glandes qui y siégent.

Cette affection ne mériterait réellement pas de fixer l'attention du pra-

prôné contre les affections épithéliales de la peau. Un de nos anciens chefs de clinique M. Dieu, médecin aide major à l'hôtel des Invalides, a réuni cinq observations de ce genre dont l'une a été recueillie à notre clinique, et où l'usage de l'acide acétique a eu un succès éclatant. (Voy. *Gazette des hôpitaux*, 16 mars 1867.)

ticien, si, assez souvent, elle n'était le signe précurseur d'une altération plus sérieuse, la blépharite ciliaire; et si, par elle-même, elle ne constituait une affection assez gênante, soit par les changements qu'elle produit dans la physionomie, soit par la susceptibilité qu'elle donne aux yeux de subir l'influence des moindres causes d'irritation. En outre, l'état dont nous nous occupons offre parfois une persistance extrême et se montre rebelle aux divers traitements qu'on dirige contre lui.

Mille causes peuvent être invoquées pour rendre raison de l'hypérémie du bord ciliaire. Le plus souvent, elle provient d'une hypersécrétion des glandes sébacées, très-abondantes, on le sait, dans cet endroit. D'autres fois, elle résulte d'un retard survenu dans la chute des cils; car il est bien connu depuis les recherches de MM. Moll (1) et Donders, que ces poils s'éliminent environ tous les trois ou quatre mois et que, à l'époque où l'un d'eux est près de tomber, il en naît à côté de lui un autre qui le chasse pour ainsi dire hors de la gaîne du follicule. Si la chute et la reproduction des cils se font irrégulièrement, ce fait peut avoir pour conséquence l'irritation des follicules et, partant, de leur champ d'implantation.

Une troisième cause occasionnelle de l'hypérémie du bord ciliaire doit être recherchée dans une anomalie de sécrétion des glandes de Méibomius, à la suite de laquelle le contenu de ces glandes augmente outre mesure de densité, éprouve alors de la difficulté à s'écouler au dehors et irrite ainsi la paroi des glandes et les parties du derme voisines. On trouve fréquemment des individus atteints d'hypérémie chronique du bord palpébral, chez lesquels les glandes de Méibomius sont remplies de masses calcaires. Il est vrai que l'hypérémie a pu aussi déterminer, à elle seule, cette transformation des glandes, par une action analogue à celle que nous avons mentionnée à propos du chalazion, en rétrécissant par compression les conduits glandulaires excréteurs.

Nous devons encore citer ici l'hypérémie du bord libre des paupières qu'il faut rattacher à d'anciennes conjonctivites chroniques ou à des obstacles apportés à l'élimination des larmes. En outre, elles se rencontrent, ainsi que l'hypérémie conjonctivale, chez les personnes qui, à cause d'une anomalie de réfraction (hypermétropie, astigmatisme), sont contraintes de faire des efforts continuels d'accommodation.

La marche de cette maladie est presque toujours chronique, ce qu'on s'explique facilement en considérant que la cause dont elle dépend est généralement persistante. Quant au *traitement*, nous renvoyons à l'article SÉBORRHÉE ou à celui qui suit.

(1) *Archiv für Ophthalmologie*, t. VI, A. 1, p. 286.

ARTICLE XIII.

BLÉPHARITE CILIAIRE, BLÉPHARO-ADÉNITE.

Symptômes anatomiques. — Les causes qui produisent l'hypérémie du bord ciliaire peuvent, lorsqu'elles agissent avec plus d'intensité, y déterminer une inflammation de force et de gravité variables. L'irritation vient, comme nous l'avons vu, soit de la conjonctive devenue le siége d'une sécrétion morbide, soit des follicules pileux, des glandes sébacées, sudorifiques ou de Méibomius, soit enfin du contact prolongé des larmes, lorsqu'un obstacle quelconque s'oppose à l'élimination de ce produit. Suivant que la cause de l'inflammation du bord ciliaire des paupières est située dans l'épaisseur même de ce bord, ou qu'elle occupe un point plus éloigné, comme celle qui résulte de l'obstruction des voies lacrymales, il est aisé de comprendre que la phlogose offrira des caractères différents; mais il ne faut pas croire qu'il soit facile de se prononcer formellement sur l'origine première du mal, lorsque celui-ci a déjà déterminé dans la structure anatomique des parties des désordres avancés. Il est, à notre sens, très-important d'arrêter son attention sur la multiplicité des causes qui peuvent rendre compte de la diversité des manifestations que présente la blépharite ciliaire. Quoiqu'il soit, en général, peu conforme à la nature de distinguer dans une inflammation plusieurs degrés, nous croyons pourtant que la clarté du sujet comporte cette division. Nous admettrons donc ici trois principaux groupes comprenant :

1° La blépharite ciliaire simple;

2° La blépharite ciliaire hypertrophique;

3° La blépharite ciliaire exulcéreuse.

1° La *blépharite simple* est celle dont l'évolution n'entraîne aucune altération anatomique importante dans les parties constituantes du bord ciliaire. Celui-ci, comme dans la maladie précédente, est rouge, offre des vaisseaux turgescents, et la partie du derme qui supporte les cils, légèrement tuméfiée, est enduite de croûtes peu épaisses qui couvrent des excoriations où l'on aperçoit quelquefois, lorsqu'on les met à jour, une mince conche d'un liquide purulent. Ces croûtes sont le résultat de la dessiccation de petites pustules dont quelques-unes, moins avancées, sont encore visibles chez certains malades. Ces pustules se montrent ordinairement entre les cils, ou parfois à la base de ces poils, dont elles sont alors traversées. Elles ne sont, en ce cas, autre chose que des boutons d'acné. Pour achever le portrait que nous traçons, nous devons signaler la présence d'une multitude de pellicules fines et friables qui proviennent d'une hypersécrétion des glandes sébacées. Elles occupent surtout le voisinage des cils auxquels elles fournissent

une gaîne incomplète, prolongée, dans certains cas, à l'intérieur même du follicule où le poil s'insère. La cause principale de la rougeur qui apparaît vers le bord des paupières réside à la fois dans l'amincissement de la couche épidermique et dans la congestion des vaisseaux qui rampent plus profondément.

2° La *blépharite hypertrophique* peut procéder de la forme précédente. Elle se caractérise par ce fait que les follicules pileux prennent à l'inflammation beaucoup plus de part. Le tissu cellulaire qui les entoure s'hypertrophie, d'où il résulte un gonflement souvent très-marqué du bord de la paupière correspondante. C'est dans cette variété de blépharite que l'on a lieu d'observer une production exagérée des éléments épithéliaux et graisseux que le follicule renferme. Ces masses s'agglutinent, dilatent la paroi qui les contient et amènent l'hypertrophie du tissu cellulaire enveloppant. Nous dirions, s'il nous était permis de nous exprimer ainsi, que nous avons ici affaire à une acné confluente et indurée du bord ciliaire.

Lorsque l'inflammation augmente encore en intensité, elle peut se terminer par suppuration ; mais ce n'est pas là le caractère propre de la blépharite ciliaire hypertrophique, qui cause bien plus communément une induration rebelle du bord libre, par suite de laquelle la nutrition des cils se faisant mal, ils se montrent rares et déviés de leur direction normale. Cet accident est apparemment la suite de la rétraction cicatricielle du tissu cellulaire nouvellement formé, rétraction cicatricielle qui déplace certains follicules et atrophie les autres. Comme dans la forme précédente, on aperçoit des croûtes, des excoriations et des pustules : la rougeur est moins vive ; car il n'est pas rare que la couche épidermique soit épaissie et qu'il soit possible de l'exfolier par plaques d'une certaine étendue.

C'est au même phénomène qu'on doit rapporter une légère éversion du bord palpébral dont la section, angulaire à l'état normal, s'émousse bientôt en s'arrondissant.

3° La *blépharite exulcérative* a pour caractère essentiel la destruction par suppuration des follicules pileux. Il est possible que l'inflammation primitive ait été assez intense pour déterminer cette suppuration ; mais il est bien plus fréquent de voir le mal débuter par la blépharite simple ou hypertrophique, et déterminer dans les orifices des follicules un rétrécissement tel, que les produits qu'ils sont destinés à évacuer soient retenus dans le sac du bulbe, où ils deviennent le point de départ d'une inflammation suppurative.

Dans cette variété de blépharite, on voit s'élever sur les bords gonflés des paupières des pustules assez larges, perforées par un cil. Lorsqu'on arrache le poil au moyen d'une traction modérée, il est quelquefois possible d'amener avec lui une gouttelette de pus enveloppée dans une sorte de poche composée de cellules épithéliales. Ces pustules peuvent devenir le point de dé-

part d'ulcérations profondes, bientôt comblées par des croûtes qui ne sont autre chose que des éléments purulents agglutinés et desséchés.

En dépit de la suppuration établie dans les follicules, on en voit néanmoins sortir de jeunes cils, moins forts et moins colorés que ceux qu'ils sont destinés à remplacer; mais si la suppuration réapparaît à diverses reprises, ou si elle s'est montrée une première fois, douée d'une intensité peu commune, les follicules s'oblitèrent complétement. Alors tout le long du champ d'implantation des cils, existe une série de petites fossettes dont la réunion constitue finalement une traînée cicatricielle, facile à démontrer, à la seule condition de débarrasser soigneusement le bord ciliaire des croûtes ou des produits de sécrétion qui y adhèrent.

A mesure que le tissu inodulaire se développe, le bord libre de la paupière cesse de s'appliquer exactement contre le globe de l'œil, et se tourne en dehors; en même temps les orifices des glandes de Méibomius prennent une direction curviligne et s'oblitèrent. C'est alors qu'il n'est plus possible, comme à l'état normal, d'exprimer une partie de leur contenu au moyen d'une pression modérée. Cette complication est une des plus graves de la blépharite ciliaire ; car on peut avancer, qu'une fois arrivée à cette période, elle entraîne l'impossibilité de ramener les paupières dans un état d'intégrité complète. En effet, d'un côté, le bord de la paupière n'étant plus lubrifié par la sécrétion des glandes de Méibomius, est exposé, d'une manière constante, au contact immédiat et irritant des liquides que, justement dans ces circonstances, le sac conjonctival sécrète surabondamment; d'un autre côté, l'oblitération de ces glandes entraîne l'épaississement de leur contenu, qui, à son tour, devient une cause d'irritation pour la muqueuse. Lorsqu'il s'agit d'une blépharite intense, on trouve la conjonctive qui avoisine le bord ciliaire hypérémiée et d'aspect tomenteux, tandis que les autres parties de la muqueuse peuvent se montrer plus ou moins intactes.

Au fur et à mesure que, par suite de la suppuration des follicules, la rétraction cicatricielle fait des progrès, l'éversion du bord palpébral, rougeâtre et complétement arrondi, augmente proportionnellement; il se forme alors un véritable ectropion. Or les conduits lacrymaux, tournés en dehors, perdent leurs fonctions, et la stagnation des larmes qui en résulte est encore une cause puissante d'irritation, car elle agit en excoriant les parties exposées au contact de ce liquide. Dans les formes extrêmes de blépharite, le gonflement du bord ciliaire peut diminuer consécutivement aux progrès que fait la cicatrisation, et les parties de conjonctive déplacées en dehors, primitivement veloutées et comme sarcomateuses, se couvrent d'un réseau blanchâtre de sillons cicatriciels. Les paupières sont presque absolument dépourvues de cils (*madarosis*) : ceux-ci sont remplacés par quelques poils incolores qui, déviés de leur direction, peuvent se porter vers le globe oculaire et devenir pour le malade une nouvelle source de tourments.

Les yeux que cette succession de phénomènes morbides a privés, pour ainsi dire, de leurs moyens de protection, sont sujets à s'enflammer sous l'influence de la moindre irritation et rendent ceux qui les possèdent incapables d'un travail continu. Pour ce seul motif, la blépharite ciliaire, dans ses formes les plus avancées, doit être regardée comme une affection grave, alors même qu'on ne tient aucun compte de la difformité souvent hideuse qu'elle produit.

La *marche* de la blépharite, quelle que soit la forme qu'elle affecte, est généralement chronique. Il est rare d'observer une inflammation aiguë du bord ciliaire, une infiltration œdémateuse de toute la paupière, et si l'on a signalé des cas analogues, ne faut-il pas supposer qu'on a eu affaire à une acné ciliaire, c'est-à-dire à l'inflammation aiguë d'un ou de quelques follicules pileux? La blépharite ciliaire a ceci de particulier qu'elle débute, dans la pluralité des cas, par des symptômes peu manifestes. Un peu de rougeur, un gonflement léger du bord libre, çà et là de petites excoriations du derme, tels sont les symptômes presque insignifiants d'une inflammation qui porte en elle-même les éléments dont elle s'entretient et s'accroît au point de devenir tout à fait incurable. On voit en effet des blépharites persister des années entières ou même indéfiniment, tout en montrant, suivant les saisons, des périodes d'exacerbation et de rémission. Le printemps et l'été favorisent ordinairement les premières.

Nous croyons peu nécessaire d'insister sur l'*étiologie* de la blépharite; car les différentes sources de cette affection ont déjà été indiquées à propos de l'hypérémie du bord ciliaire. Il est de fait que les personnes qui paraissent prédisposées à la séborrhée, qui souffrent de l'acné ou dont la peau est couverte de comédons nombreux, sont plus exposées que les autres à la blépharite ciliaire. C'est peut-être une raison de rapporter, dans certains cas, l'apparition du mal à quelque irrégularité survenue dans l'accomplissement des fonctions sexuelles, puisque de ces désordres on a maintes fois rapproché les altérations ci-dessus mentionnées.

D'autre part, les personnes dont la peau est irritable à l'excès, et devient, au seul frottement des habits, au contact réitéré de l'eau, le siége d'un eczéma, ne devront pas s'étonner d'être prises d'une inflammation du bord libre des paupières, c'est-à-dire d'une des parties de leur peau qui sont le plus fréquemment soumises aux frottements et au contact des sécrétions.

Les personnes au teint clair et aux cheveux blonds sont, sans contredit, celles qui en sont le plus souvent atteintes. Les sujets faibles et anémiques, en particulier les enfants, chez lesquels l'absence des soins de propreté s'allie à celle d'une nourriture insuffisante, sont, on le sait, manifestement exposés aux éruptions cutanées, partant, aux blépharites; et il n'est pas besoin, pour expliquer cette causalité, d'invoquer une diathèse lymphatique ou scrofuleuse. La malpropreté, il faut le dire, est une des conditions les plus

favorables au développement d'une blépharite ; ainsi, dans une certaine classe, on peut rencontrer sur les cils des paupières affectées des poux et même des poux du pubis.

On veut avoir observé récemment dans les follicules pileux la présence d'un champignon assez analogue à l'achorion du favus, simple ou bifurqué à l'instar de ce dernier. Sa présence donne lieu à la suppuration réitérée des follicules et à leur destruction définitive. Ce champignon serait donc, selon les auteurs qui s'en sont occupés, la cause principale de la persistance de certaines formes de blépharite ciliaire et des dangers qu'elle présente. Nous avons mis en observation des cas de blépharites rebelles sans pouvoir nous éclairer par nos propres recherches sur ce point d'étiologie, quoique l'examen microscopique soit, en pareille circonstance, des plus faciles.

La fréquence de la blépharo-adénite, dans sa forme la plus pernicieuse, chez les Israélites, et principalement chez ceux qui appartiennent à la classe pauvre, ne saurait échapper à un médecin un peu attentif. Nous attribuons cette coïncidence aux nombreuses altérations des voies lacrymales auxquelles ils sont sujets et qui portent chez eux obstacle à l'élimination des larmes ; mais nous nous réservons de traiter plus amplement de cette matière dans le chapitre destiné aux maladies des voies lacrymales.

Quant aux blépharites unilatérales, on a presque toujours lieu de les rapporter soit à l'obstruction de quelque partie des voies lacrymales, soit à une simple déviation des points lacrymaux. Rien de plus facile que de rendre manifeste la corrélation qui existe alors entre l'une et l'autre de ces maladies ; car il suffit de rétablir le cours des larmes, c'est-à-dire de détruire les obstacles qui s'y opposent, pour voir disparaître en peu de temps la blépharite déterminée par l'action irritante que les larmes exerçaient sur la conjonctive palpébrale en y séjournant outre mesure.

Nous dirons, pour terminer, qu'en face d'une blépharite très-ancienne il est souvent extrêmement difficile, pour ne pas dire impossible, au médecin, de marquer le point précis d'où la maladie a pris son origine ; en effet, non-seulement la conjonctive participe, en ce cas, à l'inflammation, mais la cornée elle-même, exposée, dans nombre de cas, au frottement des cils, peut être atteinte d'ulcération ; il se forme un ectropion par suite duquel les points lacrymaux, déviés de leur direction, s'oblitèrent, et les glandes de Meibomius se désorganisent entièrement (lithiase de la conjonctive).

Traitement. — Autant il est aisé au début d'une blépharite, autant il est difficile quand la maladie dure depuis longtemps. Avant de l'entreprendre, il est important de résoudre la question suivante : La maladie provient-elle d'une inflammation directe du bord ciliaire de la paupière, ou d'une altération, soit de la conjonctive, soit des voies lacrymales ? Ce point éclairci, on traitera la blépharite, soit comme une maladie cutanée restreinte à une très-faible portion du tégument, soit comme une affection de la con-

jonctive ou des voies lacrymales, en négligeant à peu près, ou même entièrement, l'inflammation du derme.

Dans ce chapitre, nous nous occuperons donc spécialement de la dermatose. Un praticien attentif doit se renseigner exactement sur la source d'où elle a pris naissance et d'où elle tire les éléments qui l'entretiennent. Si, par exemple, elle est le fruit d'une hypersécrétion des glandes sébacées, il doit faire consister le traitement dans l'emploi des moyens recommandés contre la séborrhée. Les soins d'une propreté minutieuse sont indiqués ici d'une façon toute spéciale : les malades doivent débarrasser régulièrement leurs cils et le bord libre de la paupière des croûtes qui y restent adhérentes, et dans ce but, on conseille aux personnes intelligentes l'emploi d'une petite pince à curettes pleines (fig. 35), très-apte à entretenir la propreté scrupuleuse si nécessaire en pareil cas. Il faut, de plus, empêcher d'une manière absolue les frottements des paupières, auxquels les enfants surtout sont excités par le chatouillement qui résulte de l'inflammation du bord palpébral. Il est indispensable pour les personnes atteintes ou prédisposées à la blépharite, de se nettoyer chaque matin les paupières avec de l'eau aussi chaude qu'il sera possible de la supporter, et l'usage des cataplasmes doit jouer un rôle essentiel dans le traitement des blépharites invétérées.

Fig. 35.



L'emploi de pommades faibles à l'oxyde de zinc et aux précipités rouge et blanc, dont on étend, au moyen d'un pinceau, une couche très-mince sur les parties affectées, suffit pleinement pour maîtriser la maladie (1).

(1) Parmi les différentes pommades ophthalmiques où l'on fait entrer avec avantage, dans la pluralité des cas, 5 centigrammes du médicament pour 4 grammes de récipient, nous préférons celles que l'on compose avec du cold-cream non parfumé à celles que l'on fait avec du beurre ou de l'axonge ; car pour que ces dernières ne deviennent pas rances et conséquemment nuisibles, il est urgent de les renouveler tous les quatre ou cinq jours. On fait ajouter à ces pommades, pendant la saison froide, une petite quantité d'huile d'amandes douces (1 gramme), qui a la propriété de les fluidifier et de rendre leur application plus commode. Les pommades au glycérolé d'amidon n'ont ici aucune supériorité sur les précédentes, si ce n'est qu'il est plus facile de les enlever au moyen d'un simple lavage ; mais elles ne possèdent pas autant, il faut l'avouer, l'action dissolvante que les corps gras exercent sur les masses sébacées. Il est bon d'employer ces topiques le soir, en s'efforçant de n'en appliquer sur les paupières qu'une couche assez mince pour qu'il n'en pénètre pas pendant la nuit dans le sac conjonctival. Il y a des personnes chez lesquelles un contact aussi prolongé de ces médicaments avec les paupières n'est pas bien supporté et devient lui-même une

Mais il n'en est pas ainsi lorsque le bord ciliaire est très-tuméfié, excorié, et même lorsqu'il présente de petites ulcérations ; un corps gras quelconque ne ferait alors qu'augmenter l'irritation. Dans ces cas, on commencera le traitement par l'usage des topiques astringents, c'est-à-dire de compresses longuettes imbibées d'une solution de sous-acétate de plomb (6 grammes pour 300 grammes), de sulfate de zinc ou de nitrate d'argent (1 gramme pour 300 grammes). Ces compresses sont appliquées trois ou quatre fois par jour, durant quinze ou trente minutes ; elles facilitent singulièrement les soins de propreté qui, nous ne saurions trop le redire, sont indispensables.

Pour hâter la guérison des excoriations, il est utile de les cautériser légèrement, chaque jour, avec une solution de nitrate d'argent plus concentrée que celle dont nous avons donné plus haut la formule (0^{gr},50 pour 20 grammes), en prenant toutefois le soin de neutraliser l'excès du caustique par l'eau salée. Si les ulcères dont il s'agit gagnaient un peu en profondeur, il faudrait les toucher tous les deux ou trois jours avec un crayon très-effilé de nitrate d'argent mitigé. C'est alors surtout qu'il faut immédiatement porter sur les points cautérisés un pinceau mouillé d'eau salée. Quand le gonflement des paupières a beaucoup diminué, et quand leur bord ciliaire s'est recouvert en totalité d'une couche épidermique continue et suffisamment résistante, on peut tenter l'usage prudent des corps gras, en commençant par employer la pommade antiblépharitique ou une pommade faible à base d'oxyde de zinc.

cause d'irritation ; on prévient cet inconvénient en faisant chaque jour une ou deux applications de la pommade prescrite, laquelle ne doit rester alors qu'une heure ou deux sur les parties malades.

Dans ces dernières années nous nous sommes servi, avec beaucoup de succès, d'une pommade qui se rapproche de celle que M. Hebra emploie dans les affections eczémateuses ; nous la désignons sous le nom de *pommade antiblépharitique*, en voici la formule :

℞ Emplâtre de plomb simple (pharmacopée de Prusse). } Huile de lin..... }	30 grammes.
Baume du Pérou.....	1^{gr},20

L'emplâtre, qui doit être autant que possible débarrassé de la glycérine, est fondu avec l'huile au bain-marie, puis on ajoute le baume du Pérou et l'on remue alors jusqu'à refroidissement complet. Voici le mode d'emploi : on recouvre des rondelles de toile d'une couche de cette pommade, et on les applique le soir sur les paupières fermées pour ne les enlever que le matin. On nettoie ensuite soigneusement les paupières avec de l'eau chaude.

Dans des cas de blépharite rebelle, on peut avec avantage faire usage d'une ancienne formule connue sous le nom de baume de Saint-Yves, qu'on emploie comme les autres pommades : Beurre très-frais, 90 grammes ; cire blanche, 15 ; oxyde rouge de mercure, 10 ; tuthie préparée, 4 ; camphre trituré, 2,25 ; huile d'œuf, 2.

L'épilation des cils, surtout des cils malades, est nécessaire tous les trois ou quatre jours et réclame beaucoup de soin dans l'exécution, lorsqu'il est avéré que l'inflammation a son point de départ dans les follicules pileux. Si ces derniers ont suppuré à diverses reprises, c'est le cas de porter l'attention sur les jeunes cils, afin d'arracher sans délai ceux dans lesquels on remarque une direction vicieuse qui les rend irritants pour l'œil.

Aussitôt que le bord libre d'une paupière manifeste la moindre tendance à se porter en dehors, on doit se hâter de remédier à la déviation des points lacrymaux inférieurs, en fendant le conduit dans une longueur proportionnée au degré d'éversion et de tuméfaction de la paupière malade.

Une multitude de médicaments, principalement de caustiques, parmi lesquels nous citerons la teinture d'iode employée en badigeonnage, ont été prônés pour le traitement des blépharites ; mais il ne faut pas s'y tromper : ce n'est pas de telle ou telle substance que la guérison dépend, elle est toute dans la manière de l'employer et dans la suppression du plus grand nombre possible des causes d'irritation auxquelles les yeux sont exposés. Enfin elle n'est à espérer que si le mal n'a pas marqué son passage par des lésions anatomiques indélébiles.

Les malades atteints de blépharite ciliaire intense feront bien de se servir de lunettes bleues, mettront dans leur travail des interruptions répétées, rechercheront un air pur et frais et devront surtout éviter les veilles prolongées. En même temps, ils surveilleront leur régime et s'abstiendront, autant que possible, de boissons alcooliques.

ARTICLE XIV.

ORGELET, HORDEOLUM.

Symptômes anatomiques. — Il est digne de remarque que le siége précis d'une affection aussi simple, aussi accessible aux moyens d'exploration, ait été l'objet de controverses nombreuses. Tandis que les uns regardent à juste titre l'orgelet comme un petit furoncle de la paupière, les autres comme le produit de l'inflammation aiguë d'un follicule sébacé ou pileux, ce qui, nous l'avons dit plus haut, constitue l'acné ciliaire ; certains auteurs y voient à tort le résultat de l'inflammation d'une glande de Meibomius.

L'orgelet apparaît sous la forme d'un bouton dur, très-sensible au toucher, occupant le bord libre de la paupière et juxtaposé au tarse. Il se développe dans l'espace de quelques jours, détermine souvent un gonflement œdémateux de la paupière et finit par percer en donnant issue à une petite quantité de pus et de tissu cellulaire mortifié de couleur verdâtre. Ce qui a fait penser qu'il s'agissait ici de l'inflammation d'une glande de Meibo-

mius, c'est, d'un côté, la proximité du tarse auquel l'orgelet se trouve adossé, et, d'autre part, la mobilité que la peau conserve dans les commencements, au niveau de la petite tumeur; mais, en renversant la paupière, on constate aisément que les glandes tarsiennes qui avoisinent la partie malade de la paupière sont complétement intactes : c'est à peine si la conjonctive montre, en pareil cas, un peu d'hypérémie.

La méprise que nous venons de signaler s'explique encore par le fait que les personnes sujettes aux orgelets sont assez souvent atteintes plus tard de chalazions. Il paraît, en effet, très-naturel de rapporter ces derniers à une inflammation glandulaire qui, à l'état aigu, donnerait lieu à un orgelet, susceptible lui-même de se transformer en chalazion, dans le cas où la suppuration ne viendrait pas éliminer les produits inflammatoires. Pourtant il s'en faut bien que le rapport qui existe entre ces deux affections soit aussi direct. S'il s'agit d'orgelets résultant de l'inflammation furonculeuse du tissu cellulaire épitarsien, il n'est pas surprenant qu'ils puissent amener l'oblitération d'un orifice glandulaire, et cela d'autant plus vraisemblablement qu'ils donnent facilement lieu à de petites cicatrices très-rapprochées de l'embouchure des glandes de Meibomius. Si au contraire l'orgelet n'est qu'un bouton d'acné, c'est-à-dire le résultat de l'inflammation d'un follicule pileux, les choses peuvent se passer de la même façon ; en outre, nous avons vu que l'acné provient souvent d'un changement morbide de la consistance des produits sécrétés par les glandes sébacées aboutissant au follicule : or, il arrive souvent qu'avec cette altération coïncide un trouble analogue de la sécrétion meibomienne, d'où l'apparition simultanée, ou la succession, des orgelets et des chalazions sur une même paupière. De ces considérations il ressort qu'on doit nier absolument, contre l'avis de plusieurs auteurs, la transformation directe d'un orgelet en chalazion.

L'orgelet n'a d'importance aux yeux du praticien que parce qu'il est sujet à récidiver fréquemment, de manière à devenir, pour celui qui en est affecté, un véritable tourment. Cette particularité a déjà été signalée à l'article de l'acné ciliaire ; elle n'a d'ailleurs rien qui puisse surprendre si l'on considère l'orgelet comme un furoncle, c'est-à-dire comme la manifestation d'une sorte d'état général de l'organisme assez nettement caractérisé pour qu'on ait pu le désigner sous le nom de diathèse furonculeuse. La prédisposition aux orgelets s'est montrée parfois si tenace, que les médecins appelés ont cru devoir envoyer leurs malades aux eaux et les astreindre à porter comme dérivatifs des sétons et des cautères.

Dans nombre de cas, si l'on avait affaire à de simples boutons d'acné, il vaudrait mieux s'en tenir à une épilation minutieuse, destinée à prévenir l'inflammation des follicules par des cils retardés dans leur chute. De même si l'irritation des follicules provenait de la rétention des produits sébacés, il faudrait se contenter de la combattre au moyen des pommades dont nous

avons donné la formule. Lorsqu'on est en présence d'une véritable furonculose du bord ciliaire, il ne faut plus autant compter sur les moyens thérapeutiques indiqués. Cependant une grande propreté devra toujours être observée pour éliminer une des causes principales de la reproduction des furoncles.

L'orgelet ne réclame, du reste, par lui-même, aucun *traitement* direct. S'il tarde à percer, on peut en pratiquer l'ouverture ou la faciliter au moyen de topiques émollients. Lorsque le bouton marque de la tendance à s'indurer, il est parfois bon de le frictionner avec des pommades aux précipités blanc ou rouge, aux iodures de potassium ou de plomb. Si enfin la suppuration terminale d'un orgelet se prolonge outre mesure, on s'en rend aisément maître par une cautérisation légère avec le nitrate d'argent. Nous croyons inutile de recourir alors au moyen proposé par Scarpa et indiqué par M. Desmarres, et qui consiste à laisser tomber une goutte d'acide sulfurique dans la cavité de l'orgelet. Ici, vraiment, le remède serait pire que le mal.

III. — Anomalies de position et de configuration des paupières.

ARTICLE XV.

ADHÉRENCES DU BORD LIBRE DES PAUPIÈRES (SYMBLÉPHARON, ANKYLOBLÉPHARON ET BLÉPHAROPHIMOSIS).

Les bords libres des paupières peuvent être anormalement réunis l'un à l'autre, par suite d'un vice de conformation congénital, d'une lésion traumatique, d'une vive inflammation de la muqueuse et du bord ciliaire, et notamment de celle qui suit les brûlures observées dans cette région.

Les paupières s'écartent peu de temps avant la naissance; mais de Ammon (1) ne se prononce pas sur l'époque précise à laquelle cette déhiscence s'effectue. L'union intime qui existe d'abord entre ces voiles protecteurs commence à se détruire par le côté interne où apparaissent dans la membrane interpalpébrale des ouvertures arrondies qui, en s'agrandissant et se rapprochant, déterminent la séparation des paupières. Leur bord est, à ce moment, légèrement dentelé, l'embouchure des glandes de Meibomius s'y ouvre, et dès que s'effacent les saillies mamelonnées qu'elles produisent, les cils commencent à se montrer. Il se peut qu'un temps d'arrêt vienne entraver cette marche régulière, et l'on connaît un certain nombre de cas d'ankyloblépharons congénitaux plus ou moins complets (Wenzel,

(1) *Archiv für Ophthalmologie*, t. VI, A. 1, p. 166, et *Annales d'Oculistique*, t. XLIV, p. 15.

Lawrence, Schœn, de Ammon, Benedict, etc.). Dans la pluralité de ces cas, cet arrêt de développement coïncidait avec l'absence complète de l'œil (anophthalmie), ou avec un autre vice originel.

L'ankyloblépharon acquis est bien plus fréquent que le précédent ; toutefois il est rarement complet. C'est aussi par exception que l'adhérence vicieuse est limitée aux bords libres et qu'elle n'empiète pas plus ou moins sur la face interne des paupières, en se compliquant de symblépharon. (Voyez pour le symblépharon, page 161.) Si l'adhérence s'est effectuée de telle sorte qu'elle n'ait point raccourci la fente palpébrale, on a un ankyloblépharon complet ou incomplet, selon que l'absence de division occupe la totalité ou une partie des bords marginaux. Si, au contraire, les angles de l'œil se sont rapprochés, et si la fente palpébrale a diminué de longueur, on a affaire à un blépharophimosis. Inutile de dire qu'il existe des cas où il n'est pas possible de faire un choix rigoureux entre cette dernière dénomination et l'ankyloblépharon incomplet siégeant vers l'angle externe des paupières.

Ces adhérences peuvent être le résultat d'une lésion traumatique ou d'une maladie inflammatoire qui, généralement, envahit la conjonctive elle-même. Tel est l'effet des ulcères du bord ciliaire qui se développent pendant le cours d'une blépharo-adénite et des brûlures qui intéressent la peau des paupières ou l'angle externe de l'œil, en donnant naissance à une bandelette de tissu inodulaire susceptible de réduire considérablement la fente palpébrale.

Lorsque l'ankyloblépharon est plus ou moins complet, qu'il se complique de symblépharon, il est permis, en général, de le rapporter à une inflammation diphthéritique de la conjonctive et du bord de la paupière, soit que cette inflammation ait été spontanée, soit qu'elle provienne d'une brûlure par la chaux vive, les acides minéraux, etc. Ces désordres surviennent aussi, mais moins fréquemment, à la suite de granulations rebelles, traitées trop activement par les caustiques.

Lors même qu'il existe un ankyloblépharon complet, on découvre presque constamment vers l'angle interne une petite ouverture par laquelle suintent les produits de sécrétion des glandes lacrymales et conjonctivales, si, toutefois, cette sécrétion n'est pas tarie. Il est très-difficile de dire dans ces cas extrêmes quelle quantité de la muqueuse est restée intacte, et si l'on peut garder l'espoir de trouver la cornée ou une portion de cette membrane encore transparente et capable de fonctionner. Le pronostic se guide en pareille circonstance sur le degré de la mobilité que les yeux conservent sous les paupières fermées et sur l'action que la lumière peut encore exercer sur ces organes. En effet, il serait illusoire de tenter un traitement curatif par des moyens chirurgicaux, si la conjonctive avait totalement ou à peu près disparu ; car non-seulement les essais que l'on ferait pour main-

tenir la fente palpébrale resteraient infructueux, mais encore la cornée, privée de la lubrifaction que lui fournissent la conjonctive et les larmes, offrirait bientôt les caractères de la xérophthalmie.

Traitement. — Lorsqu'une seule bride réunit les deux bords des paupières, on la divise d'un coup de ciseaux. Cela fait, on en pratique l'excision en se tenant le plus près possible des points où elle s'insère. Alors toute l'attention du praticien doit se porter sur les moyens d'empêcher la réunion des parties divisées. Ils consistent dans l'emploi de bandelettes de taffetas d'Angleterre ou du collodion qu'on applique de manière à déterminer un léger ectropion. Ce but nous paraît mieux et plus sûrement rempli par l'apposition de deux ou trois sutures, dans lesquelles on comprend un repli de la peau de la paupière inférieure, très-rapproché de la plaie formée par l'excision de la bride. Au bout de vingt-quatre ou de quarante-huit heures, on enlève les sutures devenues inutiles. Cette manière de faire l'emporte certainement sur la cautérisation ou l'isolement par le collodion d'une des lèvres de la plaie, et sur l'interposition d'un corps étranger entre les bords avivés de la section.

Si l'on a affaire à des brides cicatricielles siégeant vers les angles de l'œil,

Fig. 36.

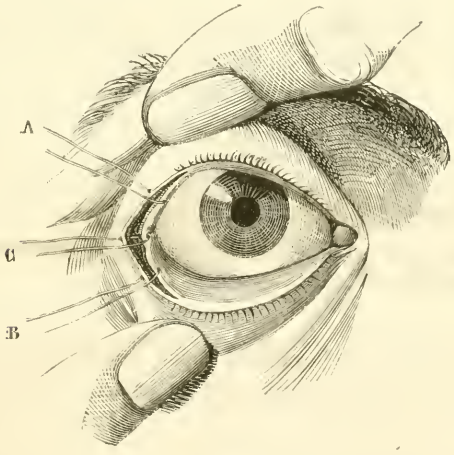

ou s'il s'agit d'un blépharophimosis complet, on doit, dans tous les cas, pratiquer l'élargissement de la fente palpébrale (l'opération du blépharophimosis de de Ammon) (1). Dans ce but, on y introduit un bistouri droit, dont on fait glisser la pointe dans la direction de la fente et sur le rebord orbitaire, ou, comme nous le faisons, une branche de ciseaux droits, en coupant les

(1) *Zeitschrift für Ophthalmologie*, t. II. Dresden, 1839.

téguments dans une étendue de 1 à 2 centimètres. Il ne reste plus alors qu'à réunir la muqueuse aux lèvres de la plaie cutanée ; pour y arriver, on doit se faire assister de deux aides, dont l'un exercera verticalement sur les paupières des tractions assez fortes pour transformer la plaie horizontale en plaie verticale (voy. fig. 36), et rapprocher la conjonctive de la peau, tandis que l'autre prendra le soin d'étancher très-exactement le sang pendant l'application des sutures (1). On saisit, pour les placer, la muqueuse d'abord et ensuite la peau. En général, il suffit des deux sutures A et B, mais on y ajoutera la suture C, si la muqueuse n'est pas tiraillée outre mesure de dedans en dehors et si l'on ne court aucun risque de la couper en procédant de cette façon ; presque toujours on échappe à l'inconvénient que nous venons de signaler lorsque la portion de conjonctive qu'on a saisie offre une certaine étendue, ou si l'on prend soin de dégager préalablement un peu la muqueuse des paupières et du globe oculaire, comme le fait M. Hamer (2). Les sutures doivent rester vingt-quatre ou quarante-huit

Fig. 37.

Fig. 38.

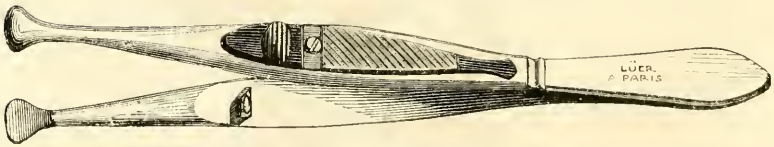

heures en place; elles ne déterminent jamais une inflammation excessive, à la condition qu'on place, pendant tout ce temps, des compresses froides sur les yeux.

(1) Pour faciliter l'apposition des ligatures, et dans tous les cas où une pareille opération se fait sur la conjonctive, on peut employer l'ancienne aiguille de Himly (fig. 37) ou la pince porte-aiguille que nous avons fait construire et dont les mors sont garnis en dedans d'une couche d'étain dans laquelle l'aiguille se maintient solidement (fig. 38).

(2) *Nederlansch Archief voor Genees- en Natuurkunde*, et *Annal. d'Oculist.*, t. LIII, p. 176.

Lorsque l'on a à traiter un ankyloblépharon complet, on ne doit se déterminer au rétablissement de la fente palpébrale qu'avec la certitude de n'avoir à combattre qu'un symblépharon partiel et de trouver la cornée au moins en partie transparente. Alors, par la petite fissure qui existe à peu près constamment vers l'angle interne de l'œil, on introduit une sonde cannelée sur laquelle on divise une partie des adhérences dans une longueur suffisante pour admettre la pulpe du petit doigt. Ce guide est, en effet, bien préférable au précédent, non-seulement pour détruire les adhérences qui unissent les bords des paupières, mais aussi pour diviser les brides qui rattachent ces dernières au globe de l'œil.

Nous ferons grâce au lecteur des différents procédés opératoires indiqués et prônés pour détacher les adhérences et en prévenir le rétablissement. Le meilleur moyen d'atteindre ce but, consiste à jeter, comme dans l'opération du blépharophimosis, des points de suture sur la conjonctive, afin d'empêcher la réunion des bords de la plaie, comme l'a conseillé de Ammon, si toutefois la muqueuse est encore assez intacte pour se prêter aux glissements et à la distension que cette petite opération nécessite.

L'interposition d'un moule de plomb et l'emploi des ligatures cutanées recommandées par M. Gaillard contre l'ectropion sont encore d'excellents moyens d'arriver au même résultat.

Nous avons eu assez fréquemment l'occasion de remédier à des combinaisons d'ankyloblépharon et de symblépharon, non dans le but de faciliter le retour de la vue, mais pour permettre l'adaptation d'un œil de verre. En pareille circonstance, ce qu'on doit se proposer, c'est d'ouvrir un espace aussi large que possible, et de dégager, du mieux que l'on peut, le globe oculaire destiné à recevoir la pièce artificielle. Pour cela, il faut remplir les trois indications suivantes :

1° N'exciser aucun repli de la conjonctive, à quelque condition que ce soit ;

2° Attirer un certain temps le bord libre des paupières en dehors, autrement dit, maintenir un ectropion à l'aide de l'opération du blépharophimosis et des sutures cutanées de M. Gaillard ;

3° Interposer un moule de plomb entre les paupières tout le temps que dure la cicatrisation.

Mais il ne faut pas se livrer trop tôt à de vaines espérances, car, nous sommes les premiers à l'avouer, les résultats de ces opérations sont maintes fois moins brillants au bout de quelques mois qu'on n'aurait pu le penser tout d'abord.

ARTICLE XVI.

ÉPICANTHUS (ἐπὶ, sur, κανθὸς, angle).

On désigne ainsi un état particulier caractérisé par l'élargissement de l'espace qui sépare les grands angles des yeux, élargissement dû à l'aplatissement des os propres du nez, et accompagné d'un développement excessif du tégument qui recouvre ces parties. Schœn (1) signala le premier le repli semi-lunaire qui se place alors au devant du grand angle de l'œil, dans une étendue variable, et il le considéra comme le vestige d'une paupière supplémentaire. Un bon nombre d'enfants nouveau-nés offrent une disposition de la peau du dos du nez qui rappelle l'épicanthus ; mais, dans l'épicanthus véritable, la peau est tellement flasque, qu'elle forme un repli semi-lunaire dont la concavité est tournée en dehors et parfois assez prononcée pour recouvrir les points lacrymaux. Quelques années après Schœn, de Ammon (2) s'occupa, d'une manière toute particulière, de ce vice de conformation et lui assigna le nom qu'il porte actuellement.

L'épicanthus est, on le sait, presque toujours congénital ; il est lié à un développement incomplet en hauteur des os du nez, des sinus frontaux, et très-probablement à un écartement anormal des cavités orbitaires. Il n'est pas rare de le voir compliqué d'un arrêt de développement du globe oculaire (microphthalmie), d'une chute congénitale de la paupière supérieure, de strabisme et de tumeurs lacrymales. M. Sichel (3) insiste sur un fait propre à cette difformité, qui donne aux personnes qui en sont affligées un des traits du type mongol. Cette ressemblance est justifiée par l'éloignement des yeux, par le peu d'élévation du dos du nez et par le rétrécissement de la fente palpébrale. Dans la plupart des cas, il est aisé de la faire disparaître, et avec elle l'épicanthus, en saisissant avec les doigts, ou avec une pince à ptosis, un repli de la peau de la racine du nez, et en relevant, par le même procédé, les paupières supérieures. Chose remarquable, à mesure que les os de la face se développent, que le nez devient proéminent, on voit se dissiper insensiblement ce vice congénital. Aussi est-il assez rare de l'observer à un degré un peu avancé sur un adulte. Nous ne l'avons vu assez développé pour recouvrir complétement la caroncule que chez des enfants d'un à deux ans.

Il paraît n'exister qu'une seule observation bien détaillée d'épicanthus

(1) *Handbuch der path. Anatomie des menschlichen Auges*, 1828, p. 60.
(2) *Zeitschrift für Ophthalmologie*, t. I, 1831, p. 533.
(3) *Mémoire sur l'épicanthus, etc.* (*Annales d'Oculistique*, t. XXVI, p. 29.

unilatéral (de Ammon) (1). Il n'est pas rare de voir des enfants chez lesquels, d'un côté, l'affection dont nous nous occupons est très-accusée, tandis qu'on en constate à peine des traces du côté opposé. Dans quelques cas exceptionnels, on a observé l'épicanthus du côté externe (Sichel (2) et Chevillon, de Vitry-le-François) (3). Les replis qui voilaient la commissure externe ressemblaient à ces brides de la peau qui succèdent parfois à des brûlures intéressant la région temporale.

On a signalé différentes variétés d'épicanthus acquis. Dans la plupart des cas, ce n'était autre chose que des brides cicatricielles consécutives à des blépharites intenses, à des brûlures, etc. L'épicanthus peut encore être simulé par un gonflement de l'angle interne de l'œil, comme il arrive dans l'ophthalmie purulente ; mais cette altération est de trop courte durée pour mériter la dénomination d'épicanthus temporaire qu'on a voulu lui donner (Desmarres) (4).

Parmi les formes d'épicanthus acquis, celle qui se rapproche le plus de la forme congénitale, sans avoir été, ce nous semble, signalée par les auteurs, s'observe à la suite de la nécrose du vomer et des os du nez, dans laquelle ces derniers s'affaissent plus ou moins complétement. Presque constamment, cette difformité reconnaît pour cause la syphilis constitutionnelle ou héréditaire : la peau, tout en conservant son intégrité, devient alors très-flasque et couvre le grand angle de l'œil. Un ozène insupportable incommode fréquemment les sujets qui sont atteints d'*épicanthus spécifique*, et surtout les personnes qui vivent avec eux. Nous signalons ce fait, parce que M. Sichel dit avoir aussi trouvé l'ozène dans des cas d'épicanthus congénital, où il attribue sa présence à un rétrécissement des sinus frontaux, grâce auquel les mucosités sécrétées dans ces cavités y seraient retenues. Il n'y aurait rien de bien surprenant à ce que certaines variétés d'épicanthus congénital ou acquis dans la première enfance soient aussi l'effet d'une nécrose des os du nez, plutôt que d'un arrêt de développement.

Le *traitement* de l'épicanthus congénital ou acquis a pour but de raccourcir la partie du tégument comprise entre les grands angles des yeux. Comme ce raccourcissement tend à se faire spontanément, à mesure que le dos du nez se relève, on ne doit s'arrêter à l'idée d'une opération que quand la difformité est très-prononcée et qu'il en résulte une gêne véritable dans l'acte d'écarter les paupières. M. Sichel conseille, pour tenter la guérison spontanément, de tendre entre les doigts, à diverses reprises et pendant un

(1) *Klinische Darstellungen der Krankheiten und Bildungsfehler des menschlichen Auges*, t. III, 1841, p. 1, fig. 6.

(2) *Annales d'Oculistique*, t. XXIX, p. 211.

(3) *Ibid.*, t. XXIX, p. 285.

(4) *Loc. cit.*, t. I, p. 474.

certain temps, la peau du dos du nez. Or, il est certes plus facile de remplir ce but en se servant, pour cet usage, d'une petite pince à ptosis.

L'opération de l'épicanthus consiste à enlever un lambeau ovalaire et vertical de la peau du dos du nez. Dans cette intention, de Ammon soulevait avec deux doigts un pli de la peau assez élevé pour faire disparaître l'épicanthus et circonscrivait d'un trait à l'encre la base de ce pli. Cela fait, il ne restait plus qu'à enlever, au moyen d'un bistouri pointu, le repli ainsi dessiné et à en réunir les lèvres par une suture entortillée.

Il est bien plus simple de traverser le repli soulevé de deux ou trois aiguilles courbes, munies chacune d'un fil de soie, au-dessus desquelles on taille avec des ciseaux courbes le lambeau cutané, et l'on achève la ligature comme à l'ordinaire. Si l'on traversait complétement la peau avec les fils, avant de faire l'excision, comme le recommande M. Sichel, il pourrait facilement arriver que la soie vînt se placer entre les branches des ciseaux, et qu'on en éprouvât quelque retard dans l'opération.

Lorsque l'épicanthus est très-prononcé et qu'on veut obtenir un raccourcissement notable de l'espace interangulaire, il est même bon de négliger la ligature et d'abandonner la cicatrisation à elle-même. S'il s'agit d'un épicanthus unilatéral ou d'un cas qui s'en rapproche, il semble préférable d'exciser le lambeau ovalaire, non pas au milieu de la racine du nez, mais plus ou moins près de l'œil affecté, au lieu d'attaquer directement l'épicanthus, en excisant partie ou totalité de ce repli semi-lunaire, ce qui pourrait donner lieu à une cicatrice vicieuse, à l'éversion du bord libre des paupières et des points lacrymaux.

ARTICLE XVII.

ÉCARTEMENT ANORMAL DE LA FENTE PALPÉBRALE, TARSORRHAPHIE.

La fente palpébrale est sujette, on le sait, à des variations physiologiques notables dans ses deux dimensions, et c'est principalement à cette particularité que s'attache le jugement du monde pour déterminer la grandeur des yeux. On reconnaît, en outre, avec un peu d'attention, qu'il est bien rare que sur le même sujet, les deux fentes palpébrales soient complétement identiques en hauteur et en largeur ; mais ces faibles différences échappent si l'observateur manque d'exercice, tandis que si, d'un côté, les parties médianes des paupières sont de 1 à 2 millimètres plus écartées que celles du côté opposé, il peut en résulter une asymétrie assez manifeste pour chacun. L'écartement anormal des paupières est surtout choquant lorsqu'il est unilatéral ; dans le cas contraire, il peut atteindre un certain degré sans être visiblement difforme.

L'altération dont nous nous occupons peut provenir d'une cause qui

siége dans les paupières elles-mêmes, et c'est le cas le moins fréquent; ou bien elle est due à un changement survenu dans la disposition des parties que l'orbite renferme. Ainsi on observe un élargissement de la fente, ordinairement unilatéral, pendant le spasme du releveur de la paupière, affection qui peut, du reste, lorsqu'elle est très-prononcée, simuler une exophthalmie légère. On voit encore la fente palpébrale se distendre outre mesure et pathologiquement dans la paralysie du nerf facial, où la paupière inférieure tombe sur la joue (lagophthalmos), maladie sur laquelle nous aurons occasion de revenir. L'écartement morbide des paupières, produit par la propulsion du contenu de l'orbite, se rattache ordinairement à l'existence dans cette cavité de tumeurs qui chassent l'œil au dehors. Mais ces affections exigent un traitement propre, et le symptôme dont nous parlons ne saurait devenir l'objet de soins particuliers. Il n'en est pas ainsi de quelques autres états morbides, où la cause de l'écartement anormal des paupières, tout en étant persistante, ne se prête guère à un traitement direct, tandis que l'incommodité qui en résulte mérite d'être prise en sérieuse considération : tels sont le goître exophthalmique (maladie de Basedow), l'augmentation de volume de l'un des yeux, enfin l'état qui succède à quelques opérations de strabisme.

1° Dans le goître exophthalmique, l'écartement des paupières peut être porté assez loin pour qu'elles ne puissent plus suffire à recouvrir les yeux, ce à quoi l'on est obligé de remédier, pour prévenir les accidents sérieux qui en pourraient résulter pour ces organes délicats.

2° Le développement excessif de l'axe antéro-postérieur d'un œil, tel qu'on peut l'observer à la suite de la scléro-choroïdite, engage de même le chirurgien à pratiquer le rétrécissement de la fente palpébrale, à cause de la difformité hideuse qu'il produit parfois.

3° A la suite de l'opération du strabisme, lorsqu'on n'a pas assez soigneusement ménagé la capsule de Tenon et le tissu sous-conjonctival, on peut voir la fente palpébrale gagner sensiblement en largeur (1) du côté où l'opération a été faite. Ce fâcheux accident est encore à craindre, lorsqu'il a fallu revenir à plusieurs reprises à la ténotomie d'un des muscles de l'œil, ou lorsqu'on s'est vu contraint de sectionner les tendons de différents muscles sur le même organe. Cet inconvénient de l'opération du strabisme s'observait bien plus souvent encore du temps où l'on employait l'ancienne méthode, en s'écartant, pour la section, du point exact d'insertion du muscle, et en coupant celui-ci dans sa continuité. En même temps qu'un strabisme vers le côté opposé survenait alors, à la suite d'une insertion vicieuse du muscle, ou d'un retrait de ce dernier au milieu du tissu graisseux intra-orbitaire,

(1) Souvent la différence en hauteur des fentes a préexisté et n'a échappé à l'observation qu'à cause de l'asymétrie qui existe dans la position des yeux.

l'œil se portait fortement au dehors et la fente palpébrale s'élargissait considérablement (1).

On remédie à l'affection dont nous nous occupons en réunissant, dans une étendue variable, les bords libres des paupières vers l'angle externe de l'œil, procédé connu sous le nom de *tarsorrhaphie*, et introduit dans la chirurgie oculaire par de Walther (2). Cette opération a subi de légères modifications, dont l'auteur, M. de Graefe (3), procède comme il suit: Il pince d'abord, entre le pouce et l'index, la commissure externe, de manière à rétrécir la fente palpébrale de la quantité qui semble convenable. Après avoir ainsi déterminé très-exactement le point auquel doit correspondre la nouvelle commissure, point que l'on peut, du reste, arrêter par un trait de plume, il introduit entre les paupières la plaque d'ivoire, et excise du bord libre de chacune d'elles, de dedans en dehors, un lambeau ayant en hauteur de 1 millimètre et demi à 2 millimètres, et en longueur de 3 à 6 millimètres, de telle façon que les deux plaies se réunissent à la commissure. Il est nécessaire que le tranchant du bistouri enlève tous les bulbes des cils. A leur extrémité interne, les deux plaies se terminent perpendiculairement au bord libre des paupières; mais, pour assurer une réunion plus intime en ménageant les cils, on avive encore, et cette fois légèrement, le bord ciliaire, dans une étendue de 2 à 3 millimètres au delà de chacune des sections perpendiculaires supérieurement indiquées; une ou deux sutures suffisent pour garantir la réunion, surtout associées à l'emploi prolongé du bandeau progressif.

L'effet de l'opération, si elle a bien réussi, doit être tout d'abord excessif; mais il arrive insensiblement au degré voulu. Toutefois, la tarsorrhaphie a un inconvénient que l'on n'a pas longtemps méconnu, en ce que la nouvelle commissure est tiraillée d'une manière disgracieuse dans les mouvements que l'œil exerce en se portant en haut. Pour y obvier, M. de Graefe a proposé de modifier le manuel opératoire de la tarsoraphie, en prolongeant vers la tempe l'incision supérieure, de 3 à 5 millimètres, tout en l'inclinant légèrement en bas, puis en excisant de la paupière supérieure, comme dans le procédé d'ectropion de Dieffenbach (voy. fig. 41), un lambeau triangulaire ayant pour base le prolongement de l'incision supérieure. La réunion s'effectue alors au gré de l'opérateur, et, quand l'œil tend à entraîner en haut la

(1) Disons en passant que nous avons eu occasion de pratiquer la tarsorrhaphie dans des cas où l'on voulait procéder à la prothèse oculaire, pour une phthisie complète de la cornée sans réduction du globe. Ici l'augmentation de volume produite par l'addition de la coque d'émail peut être complétement dissimulée au moyen d'une réduction proportionnée de la fente palpébrale.

(2) *Journal de de Graefe et de Walther*, t. X, 1826.

(3) *Archiv für Ophthal.*, t. III, A. 1, p. 248.

paupière supérieure, cet effet est contre-balancé par les tractions que la cicatrice exerce en sens opposé.

Il appartient évidemment à l'expérience du chirurgien de décider s'il doit tâcher de remédier à un élargissement considérable d'une des fentes palpébrales, en la rétrécissant par la tarsorrhaphie, dans une étendue très-notable, ou s'il ne vaut pas mieux, pour éviter un excès fâcheux, combiner cette opération avec l'élargissement de la fente palpébrale de l'autre côté (opération du blépharophimosis), et partager, de cette manière, aussi également que possible entre les deux yeux, la correction nécessaire. Inutile d'ajouter que, par l'effet d'une coquetterie assez répandue, l'élargissement des fentes palpébrales est mieux goûté et plus facilement accepté des malades que le raccourcissement.

ARTICLE XVIII.

RENVERSEMENT DES PAUPIÈRES EN DEHORS (ECTROPION).

L'ectropion est une éversion de la paupière qui tantôt se borne à une partie, tantôt affecte la totalité de ce voile membraneux. L'éversion porte, suivant les cas, sur toute une paupière ou sur les deux à la fois.

Nous nous attacherons moins à mettre sous les yeux du lecteur un tableau détaillé des différents degrés et des nombreuses variétés d'aspect que l'ectropion présente, qu'à déterminer le mode de production de cette altération et à mettre en lumière l'analogie des causes qu'elle reconnaît habituellement. En procédant ainsi, nous appellerons l'attention sur trois considérations importantes :

1° Le bord palpébral ne quitte le globe de l'œil que si une traction est exercée sur lui, soit par le tégument raccourci, soit par une action musculaire, soit enfin par le poids exagéré des parties constituantes de la paupière même.

2° Le bord palpébral et la paupière ne peuvent rester un certain temps attirés en dehors sans s'élargir et sans donner lieu à un changement dans la configuration du tarse ;

3° L'éversion de la paupière est rapidement suivie d'un trouble dans l'élimination des larmes et d'un changement morbide de la muqueuse, exposée anormalement au contact prolongé de l'air.

1° Le bord palpébral, nous venons de le dire, peut se porter en dehors sous l'action d'une rétraction de la peau. En parlant de la blépharite et de l'eczéma des paupières, nous avons insisté sur ce fait : qu'à mesure que le tégument externe contigu au bord de la paupière se raccourcit, ce bord tranchant quitte le globe de l'œil, se renverse en dehors et s'arrondit, dans la plupart des cas. A cette cause d'éversion il s'en ajoute bientôt une seconde

qui n'est pas moins puissante ; car l'inflammation, gagnant en profondeur, ne tarde pas à atteindre les fibres de l'orbiculaire les plus rapprochées du bord ciliaire (muscle lacrymal postérieur de Henke, muscle ciliaire), et les prive de leur action spéciale, qui consiste, on le sait, à appliquer au globe oculaire le bord libre des tarses.

Les fibres musculaires qui se répandent dans les parties molles des paupières (muscle lacrymal antérieur de Henke) mises à chaque instant en contraction par l'excitation qu'elles reçoivent de la conjonctive irritée, sont presque constamment livrées à des mouvements spasmodiques qui ont pour effet de faire basculer le tarse, une fois que celui-ci n'est plus appliqué contre le globe de l'œil. Primitivement, le bord ciliaire change de position en se mettant à angle aigu avec le globe de l'œil ; mais à mesure que se relâchent les fibres musculaires destinées à retenir ce bord, l'angle en question augmente jusqu'à ce que le bord supérieur soit devenu inférieur, et que le tarse tout entier forme avec le globe de l'œil un angle obtus. Ici trois actions concourent à la production de l'ectropion : le raccourcissement de la peau, le défaut d'action des parties les plus centrales du muscle orbiculaire (muscle ciliaire ou lacrymal postérieur) et l'exagération d'activité des fibres périphériques (muscle lacrymal antérieur).

Le mécanisme de l'ectropion peut se faire d'une autre manière et résulter plus directement du relâchement des parties centrales de l'orbiculaire, lorsque ces parties sont tiraillées par une force agissant de dedans en dehors. Ainsi, quand, dans une conjonctivite purulente, la muqueuse se gonfle considérablement ; quand le corps papillaire s'hypertrophie et quand la conjonctive bulbaire montre un chémosis notable, on voit souvent les paupières, l'inférieure surtout, se renverser en dehors. Lorsque le contenu de l'orbite et la conjonctive des paupières augmentent ainsi brusquement de volume, ce sont les bords ciliaires qui supportent la plus grande partie des tiraillements ; c'est pourquoi les fibres musculaires qui longent ces bords sont aisément privées de leur action, tandis que les parties périphériques du muscle, celles qui parcourent les parties molles des paupières, continuent d'agir et font d'autant plus facilement basculer le tarse que ce dernier ne s'adapte plus exactement à la convexité de l'œil.

L'ectropion peut se produire de la même manière dans les conjonctivites purulentes chroniques ; mais, là encore, il doit son existence au tiraillement du bord palpébral, à la distension qu'il subit et à la prépondérance d'action des fibres périphériques du muscle orbiculaire (muscle lacrymal antérieur).

Il existe une troisième variété d'éversion particulière à la paupière inférieure, et qui a reçu le nom d'*ectropion sénile*, parce qu'on l'observe le plus communément chez les personnes avancées en âge et débilitées. Le relâchement de la peau et du tarse est ici la cause primitive du mal. Il

se manifeste tout d'abord par une adaptation incomplète de la paupière au globe de l'œil, par l'éversion des points lacrymaux et par un larmoiement suivi d'une irritation plus ou moins intense de la conjonctive. Le contact des sécrétions morbides enflamme et tuméfie rapidement le bord ciliaire. Le muscle orbiculaire étant souvent dans un état avancé d'atrophie chez les vieillards, atrophie d'autant plus marquée que la couche musculaire est plus mince, comme il arrive pour la partie ciliaire de l'orbiculaire, celle-ci est bientôt mise hors d'action par les tiraillements que la peau et le tarse relâchés exercent sur elle, tandis que la partie périphérique (le muscle lacrymal antérieur) du même muscle, quoique affaiblie par l'atrophie d'un certain nombre de fibres, continue à se contracter, et, comme dans les variétés d'ectropion précédemment étudiées, fait basculer le tarse. Ce mouvement d'éversion est, de plus, facilité par le poids même de la paupière ; car il n'est pas rare de voir, en pareille circonstance, la peau, infiltrée sous forme d'une poche pendante, tirailler, en se portant en bas, la portion la plus fixe du tégument, c'est-à-dire celle qui adhère au bord libre du tarse.

Ici, nous devons donc signaler comme causes essentielles de l'ectropion le relâchement de la peau, l'atrophie du muscle orbiculaire, notamment de sa partie centrale, et le poids même de la paupière, portant particulièrement son action sur le bord ciliaire.

A côté de cette forme d'ectropion il s'en place une autre qui se rencontre dans la paralysie de la septième paire, d'où le muscle orbiculaire tire ses filets moteurs. A mesure que les paupières et le globe de l'œil perdent leur contiguïté, l'élimination des larmes devient plus difficile et finit par ne plus se faire, ce qui peut provoquer de l'œil une irritation permanente. L'ectropion atteint presque exclusivement la paupière inférieure ; celle-ci se porte en bas, et, si la peau s'infiltre, elle contribue, par le poids qu'elle acquiert ainsi, à faire basculer le tarse. La paupière supérieure, au contraire, attirée en haut par le muscle releveur, résiste jusqu'à un certain point à cette attraction en vertu de sa propre pesanteur, et continue, par conséquent, à s'adapter, d'une manière incomplète, il est vrai, au globe oculaire (lagophthalmus paralytique).

Qu'il nous suffise d'indiquer en passant l'ectropion qui se produit dans les cas où des tumeurs de l'orbite ou des paupières chassent directement devant elles, en les renversant, ces voiles membraneux. Ce qui doit ici fixer l'attention, c'est le mal primitif, auquel il importe beaucoup plus de remédier que de chercher à combattre la position vicieuse des paupières.

Notons encore comme une cause assez fréquente de la maladie qui nous occupe, la rétraction cicatricielle qui succède à une blessure ou à une suppuration des paupières ou des téguments voisins. On sait qu'on peut exciser de larges replis de la peau des paupières, sans que l'éversion de cette dernière en résulte : cet accident est, en effet, bien plus fréquemment

l'effet du travail qui s'opère dans une cicatrice profondément située que celui d'une cicatrice superficielle. On peut ajouter à cela qu'une cicatrice profonde est, en se rétractant, d'autant plus fréquemment suivie d'ectropion, qu'elle est plus proche du bord adhérent du fibro-cartilage et qu'elle intéresse davantage l'aponévrose tarso-orbitaire ; car ces deux conditions concourent efficacement à faire basculer le tarse. Ainsi on peut dire que de toutes les lésions, celles qui prédisposent le plus à la formation d'un ectropion sont ces cicatrices qui suivent la carie du rebord orbitaire. Il n'est pas rare d'observer alors des cas où la perte de substance qui s'est faite aux dépens du tégument externe a été presque insignifiante et où la rétraction de la cicatrice fortement adhérente à l'os a suffi pour faire basculer la paupière. Ce mécanisme est, à proprement parler, le seul qui produise l'éversion de la paupière supérieure aussi souvent au moins que celle de la paupière inférieure, la plupart des causes que nous avons signalées plus haut agissant presque exclusivement sur cette dernière. Il en résulteque l'ectropion de la paupière inférieure est beaucoup plus commun que celui de la paupière supérieure.

Disons, en terminant l'étiologie de l'ectropion, qu'il a été observé dans quelques cas très-rares à l'état congénital (Laschge, de Ammon, Riberi, Schütte, Seiler) (1).

2° L'ectropion complet, s'il dure quelque temps, ne peut manquer de changer la configuration de la paupière. Non-seulement le relâchement sénile qui survient dans la peau et le tarse et qui peut agir comme cause prédisposante, non-seulement l'inflammation chronique de la muqueuse qui a des effets analogues, peuvent allonger la paupière et le fibro-cartilage ; il faut en dire autant de l'éversion elle-même, qui contribue à cette augmentation en longueur de la paupière, par ce fait qu'elle détruit la courbure du tarse et qu'elle l'aplatit.

Toutefois, ces considérations ne s'appliquent ni aux formes tout à fait récentes ni aux formes tout à fait chroniques d'ectropion, où la paupière déformée a cessé complétement d'être en contact avec l'œil, où la sécrétion conjonctivale s'est tarie, où enfin la muqueuse s'est desséchée et s'est atrophiée, en même temps que le tarse correspondant.

3° Les tristes effets de l'éversion des paupières et surtout de l'inférieure, se font d'abord sentir par le trouble qui survient dans l'évacuation des larmes. Le point lacrymal inférieur perd rapidement ses fonctions et le repli muqueux situé entre le globe de l'œil et la paupière se remplit de larmes. Celles-ci coulent bientôt en abondance sur les joues et y déterminent des excoriations qui, en rétractant la peau, contribuent encore à

(1) Voyez de Ammon, *Klinische Darstellungen der angeborenen Krankheiten des Auges und der Augenlieder*. Berlin, 1841, p. 1 et pl. I, fig. 7.

augmenter le mal. Si l'ectropion est double, de telle sorte que les larmes ne peuvent plus se porter, en quelque quantité que ce soit, dans le sac lacrymal, celui-ci revient fortement sur lui-même, quelquefois au point de s'oblitérer en partie, une fois l'ectropion guéri.

A mesure que la muqueuse se porte dehors, que l'occlusion de l'œil devient plus difficile, la conjonctive s'altère au contact prolongé de l'air, le corps papillaire s'hypertrophie et quelquefois il survient un gonflement si considérable qu'il a valu à certains ectropions l'épithète de *sarcomateux*, à cause des gros bourrelets rougeâtres que présente alors la paupière. Cet état peut durer très-longtemps sans incommoder le malade autrement que par la difformité qui l'accompagne ; si toutefois l'ectropion n'intéresse qu'une paupière et que la cornée soit encore à l'abri du contact de l'air. Dans le cas contraire, cette membrane devient le siége d'ulcères profonds qui peuvent entraîner sa destruction.

Ces faits sont heureusement rares, et il est certains malades qui, avec un ectropion double, réussissent néanmoins, grâce à la rotation forcée de l'œil en haut et au froncement de la peau de la partie orbitaire de la paupière, à préserver de la destruction l'organe menacé. Ainsi, nous avons eu occasion d'observer un jeune homme qui avait été horriblement mutilé par les éclats d'un flacon renfermant de l'éther qui avait pris feu. Les quatre paupières furent affectées d'ectropion complet, par suite de la cicatrisation des brûlures, et l'effet de ces désordres fut l'ulcération de la partie inférieure des cornées que le malade ne pouvait préserver du contact de l'air, pendant le sommeil. Nous crûmes assister à la destruction, au moins partielle, des cornées ; mais il n'en fut rien, car à mesure que les cicatrices voisines des rebords orbitaires perdirent de leur rigidité et permirent au malade de rapprocher davantage les bords adhérents de ses cartilages tarses, il put, en portant très-fortement ses yeux en haut pendant le sommeil, parvenir à voiler ses cornées, et les ulcères qui s'y étaient développés se guérirent complétement. Dans ce cas, toute opération dut être abandonnée, car le tégument des parties environnantes des yeux s'était transformé en un tissu inodulaire fort dense.

Lorsque les paupières atteintes d'éversion n'ont plus de contact avec la muqueuse du globe de l'œil, lorsque les larmes ne les baignent plus avec autant d'abondance, à cause de la tolérance que l'œil manifeste fréquemment pour l'état dans lequel il est tombé, on voit la conjonctive se dessécher à partir du bord libre, et se recouvrir d'une couche épaisse d'épithélium. A la longue, la muqueuse s'affaisse, est sillonnée de traînées cicatricielles, et le tarse participe finalement lui-même à cet état d'atrophie.

Le *pronostic* de l'ectropion varie beaucoup selon la durée du mal, selon ses causes et selon les changements qui sont survenus dans la paupière. Entre toutes les variétés que nous avons signalées, celle qui provient d'un

gonflement excessif de la muqueuse (ophthalmie purulente) est encore celle qui permet le pronostic le plus favorable. On peut en dire autant de l'ectropion qui résulte du relâchement de la peau ou de la paralysie du muscle orbiculaire ; car alors la thérapeutique ne rencontre pas d'obstacles insurmontables. Il s'en faut de beaucoup qu'il en soit de même lorsque le raccourcissement de la peau a joué un rôle important dans le mécanisme de l'éversion. Les difficultés qui se présentent alors sont d'autant plus grandes que les pertes de substance ont plus profondément intéressé la paupière, ainsi que son bord libre. C'est ce qui arrive dans l'ectropion consécutif à une blépharite ancienne, au raccourcissement de la peau qui résulte d'une nécrose de la paroi osseuse de l'orbite, etc. ; car, même en recourant aux procédés d'autoplastie les plus ingénieux, on n'obtient jamais qu'un résultat bien éloigné de l'état normal des parties. Au contraire, les cicatrices superficielles de la peau, à la suite desquelles un ectropion est survenu, peuvent, au bout d'un certain temps, perdre toute action nuisible sur la position des paupières.

Le *traitement* de l'ectropion est, on le comprend sans peine, très-différent suivant qu'il s'adresse à l'une ou à l'autre des variétés énumérées plus haut. La plus simple, celle qui provient d'une tuméfaction aiguë de la muqueuse, est, en général, peu rebelle au traitement. Lorsque le mal est récent, il suffit de pratiquer la réduction des paupières déviées et de la maintenir au moyen du bandeau compressif, en renouvelant ce dernier toutes les deux ou trois heures, pour enlever soigneusement les sécrétions morbides qui s'accumulent dans le sac conjonctival. Lorsque la réduction dont nous parlons rencontre des difficultés, que la partie périphérique du muscle orbiculaire est prise de contractions spasmodiques, que la paupière est gorgée de sang, il est bon de faire précéder l'application du bandeau de scarifications multiples de la conjonctive. Si la réduction était difficile, ou si l'étranglement des paupières était assez prononcé pour faire redouter le sphacèle, il ne faudrait pas hésiter à fendre la commissure externe, dans l'étendue d'un centimètre ; mais ce débridement n'est indiqué que dans les cas extrêmes. Pour les détails, nous renvoyons au traitement de l'ophthalmie purulente (voy. p. 44).

Lorsqu'il s'agit d'un ectropion sarcomateux, suite d'une ophthalmie purulente chronique ou d'un catarrhe chronique, ce qu'il faut surtout s'attacher à combattre, c'est l'état hypertrophique du corps papillaire. Dans ce but, on a recommandé et tenté, souvent sans beaucoup de succès, l'excision de plis plus ou moins étendus de la muqueuse, les cautérisations énergiques, et enfin ces deux moyens combinés.

Avant d'entreprendre un traitement quelconque, il nous semble urgent de voir si la paupière renversée paraît s'être notablement allongée, et si les parties voisines du tégument se sont fortement rétractées sous l'influence d'un

contact prolongé avec les sécrétions morbides fournies par la muqueuse, si, par exemple, cette rétraction est poussée assez loin pour contre-balancer le raccourcissement de la conjonctive qu'on obtiendrait par les moyens signalés plus haut. Lorsque la paupière renversée ne semble pas s'être très-allongée et que la peau du voisinage est encore saine, comme dans l'ectropion de date récente, on est en droit d'expérimenter un traitement destiné à ramener la muqueuse à son épaisseur normale, et il est permis d'espérer la guérison du mal. (En parlant de ce traitement, nous avons particulièrement en vue l'ectropion de la paupière inférieure.) Dans ces conditions, il faut tout d'abord s'efforcer de préserver la peau du contact des mucosités et des sécrétions morbides. On y arrive en fendant, suivant le procédé de Bowman, le conduit lacrymal inférieur, et en employant les corps gras en onctions. Cela fait, on pratique sur la muqueuse des cautérisations avec le nitrate d'argent mitigé, puis des scarifications multipliées. Lorsque la conjonctive commence à se dégonfler et la paupière à regagner une partie de sa mobilité, il faut essayer de replacer et de maintenir la paupière dans sa position au moyen du bandeau compressif qu'on applique alors à des intervalles assez rapprochés.

Ces cautérisations modérées avec un caustique dont on neutralise immédiatement l'excès, l'emportent, à nos yeux, sur les excisions larges et les cautérisations fortes qui donnent fréquemment naissance à un tissu inodulaire très-irritant pour l'œil. Nous devons excepter les cas d'ectropion faciles à réduire avec le doigt et où le cul-de-sac inférieur a conservé toute son ampleur. Ici nous employons la cautérisation telle qu'on la pratique en Angleterre (1).

Il faut avouer que c'est la minorité des cas qui comporte un traitement aussi peu énergique ; car, si la paupière s'est allongée, on doit recourir à un traitement chirurgical répondant à la double indication de remettre la paupière en position et de réduire son volume. Les mêmes moyens curatifs doivent être employés quand l'allongement de la paupière est sénile ou consécutif à la paralysie du muscle orbiculaire.

Nous nous sommes contenté dans cet article de signaler les procédés mis en usage de notre temps, sans nous attacher à reproduire tout le manuel opératoire de l'ectropion, car il n'offre qu'un intérêt historique, et ne serait point à sa place dans un ouvrage où l'on recherche surtout l'utilité pratique.

(1) On renverse fortement la paupière, de manière à mettre le cul-de-sac complétement à découvert ; on l'étanche soigneusement avec un linge sec, puis on promène cinq à six fois le nitrate sur la partie du cul-de-sac la plus voisine du globe de l'œil, dans toute la longueur de la paupière. La cautérisation doit être limitée à une bande de 2 ou 3 millimètres, et il faut neutraliser le caustique après son application.

1° Le *procédé d'Adams* (fig. 39) (1) consiste à enlever au milieu de la paupière un lambeau triangulaire dont la base correspond au bord libre et dont le sommet est tourné vers la joue. Ce lambeau doit comprendre toute l'épaisseur du tégument, du cartilage et de la muqueuse, et il faut proportionner l'étendue de la base à celle de la déformaton. Il suffit, en général, de lui donner 8 à 10 millimètres. On commence l'opération par déterminer très-nettement les dimensions de la partie qu'on veut exciser, après avoir préalablement mis la paupière dans sa position naturelle ; cela fait, on sectionne à l'aide d'un bistouri pointu les deux côtés du triangle, qui mesureront de 10 à 20 millimètres, puis on saisit avec des pinces à griffes le bord de la paupière, tout près de l'une des incisions, dans la partie qui doit être excisée. En soulevant et en attirant à soi la paupière, on la tend suffisamment pour l'éloigner du globe de l'œil et pour pouvoir sans difficulté fendre en un seul temps la paupière, jusque près du rebord orbitaire inférieur, d'un coup de bistouri dirigé suivant l'une des sections. On en fait autant

Fig. 39.

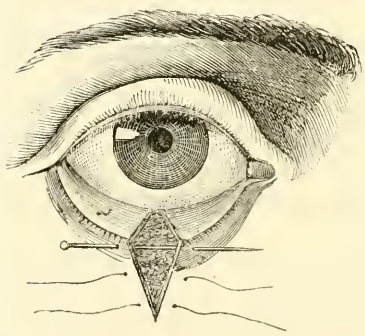

Fig. 40.

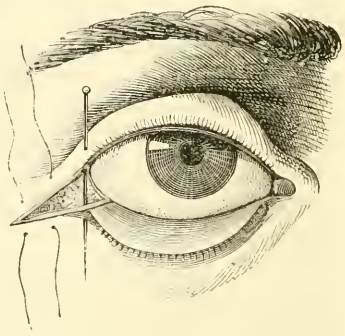

de l'autre côté. Comme on ne réussit pas à enlever du premier coup la portion de paupière comprise entre les deux sections, car elle adhère ordinairement au fond de la plaie, on coupe les brides qui l'y retiennent, soit avec le bistouri, soit avec les ciseaux. Si l'on employait les ciseaux seuls pour exciser le lambeau triangulaire on n'apporterait pas dans cette partie de l'opération la précision qu'elle exige.

La réunion de la plaie se pratique au moyen d'une suture entortillée et simple, et l'on a soin de placer l'épingle tout près du bord libre de la paupière.

Il faut reconnaître à ce procédé opératoire plusieurs inconvénients et le principal est qu'il expose à un colobome de la paupière (Dieffenbach). En

(1) *Practical observations on ectropium or eversion of the eyelieds.* London, 1812, p. 4.

admettant qu'on échappe à ce danger, on a souvent à craindre une coaptation vicieuse, par suite de laquelle la cicatrice bosselée et difforme qui occupe le milieu de la paupière devient pour le malade une gêne et une source d'irritation. Pour éviter ces accidents et donner à la cicatrice un emplacement qui la dissimule davantage, on peut, avec de Ammon (1), placer le lambeau triangulaire dans une position telle que son côté externe soit le prolongement de la commissure externe (voy. fig. 40). Il est important alors d'attirer la paupière, lorsqu'on la divise, en avant et en dehors, afin que l'angle que représente le lambeau de la muqueuse ne tombe pas trop près de la partie moyenne de la paupière.

2° *Combinaison du procédé d'Adams avec la tarsorrhaphie de de Walther* (2). — Dans ce procédé, le lambeau est taillé de telle sorte que le ligament palpébral externe le divise en deux parties égales. Avant de pratiquer cette opération, on introduit sous la commissure externe, afin de la distendre, une plaque d'ivoire; après quoi l'on sectionne, avec un bistouri pointu, les deux côtés du triangle, en prenant leur point de départ à une distance d'un millimètre et demi du bord palpébral de la commissure, et en les faisant converger vers un point de la tempe éloigné de 15 à 20 millimètres de l'angle externe. La double section terminée, on saisit avec les pinces la pointe du triangle que l'on dissèque de dehors en dedans en n'intéressant dans cette dissection que le derme. Arrivé aux extrémités des sections sur les bords libres des paupières, on échange le bistouri contre les ciseaux et l'on ménage le tarse, en ayant soin d'enlever tous les bulbes pileux et de ne comprendre dans la section qu'une faible partie de la muqueuse. Puis, comme dans la tarsorrhaphie simple, on prolonge l'avivement des bords libres des paupières de 2 à 3 millimètres vers l'angle interne en conservant les bulbes pileux, c'est-à-dire en n'excisant que la superficie du derme. Enfin on réunit les bords avivés des tarses au moyen d'une suture entortillée, tandis qu'on se contente de simples ligatures pour rapprocher les autres parties de la plaie.

De Walther enlevait, dans sa tarsorrhaphie, une partie du tarse, ce qui n'est pas nécessaire dans le procédé que nous décrivons.

L'opération d'Adams combinée à la tarsorrhaphie n'enlève pas une portion aussi étendue de la paupière renversée que le procédé d'Adams modifié par de Ammon, employé seul. Elle agit principalement en relevant la paupière (et particulièrement la commissure externe), c'est pourquoi elle est surtout indiquée dans les cas où la paupière et la commissure externe sont fortement abaissées, sans que la première soit considérablement allongée, et quand

(1) *Zeitschrift für Augenheilkunde*, t. I, p. 529.

(2) *Journal de de Graefe et de Walther*, t. I, p. 1828, et *System der Chirurgie*, t. VI, 1828, p. 166.

le globe de l'œil se trouve trop proéminent du côté malade. Aussi l'emploi de cette opération mixte rend d'excellents services dans des cas de lagophthalmus paralytique ancien où, à la rigueur, on pourrait avoir recours à un procédé analogue pour l'angle interne de l'œil malade, si la première opération avait été insuffisante (Le Dran (1), de Graefe) (2).

Fig. 41.

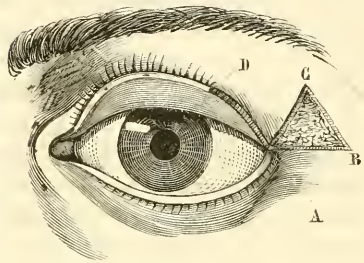

Fig. 42.

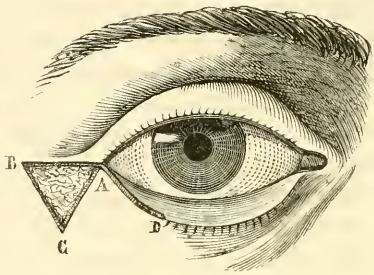

3° *Opération de Dieffenbach* (3). — On excise, comme l'indiquent les figures 41 et 42, un lambeau cutané triangulaire long de 6 à 8 millimètres, à base horizontale et contigu par son extrémité interne à la commissure externe de l'œil, qu'on dissèque et qu'on enlève dans sa totalité. On incise alors la commissure et l'on dégage la paupière par des sections qui longent sa face profonde, puis on avive le bord de la paupière renversée à partir de l'angle externe, dans une étendue égale à celle de la base du triangle détaché. La paupière est alors portée en dehors, et l'on réunit les points A et B, D et A. La suture entortillée sera employée pour la réunion des côtés du triangle, tandis que de simples ligatures suffiront pour la coaptation du bord palpébral à la base de ce même triangle. De cette manière, aucune partie de la plaie ne restera à découvert, et si l'on n'obtient pas la réunion par première intention, on peut espérer la guérison de l'ectropion par suite de la rétraction cicatricielle qui succède à l'extirpation du lambeau A B C.

On voit que, dans cette opération, tout consiste à porter en dehors l'angle

(1) *Mémoires de l'Académie royale de chirurgie*, t. II, p. 343. Paris, 1780.

(2) *Archiv für Opthalmologie*, t. IV, 1858, A. 2, p. 209.

(3) Zeis, *Handbuch der plastischen Chirurgie*. Berlin, 1838, p. 380. Un procédé dû à l'invention si féconde de Dieffenbach, et que l'on retrouve dans tous les manuels, consiste à inciser la peau au-dessous de la paupière renversée, à se frayer, par l'ouverture, un chemin jusque dans le sac conjonctival et saisir la conjonctive qu'on attire et qu'on fixe dans la plaie extérieure, en imprimant au tarse un mouvement de bascule qui redresse la paupière. (Voy. *Neue Heilmethode des Ectropium*, v. Dr. J. F. Dieffenbach, *Rust's Magazin*, t. XXX, 1830.)

externe de la paupière, qu'on peut, suivant une légère modification du procédé de Dieffenbach, remonter ou descendre à volonté, en donnant à la base du lambeau qu'on excise une position plus ou moins inclinée. Le raccourcissement de la paupière n'est produit que par la traction continue qu'on fait subir à son angle externe de dedans en dehors. Aussi cette opération n'est-elle couronnée de succès que dans les cas d'ectropion où la paupière renversée ne s'est pas trop allongée.

Les opérations que nous venons de décrire, et qui peuvent servir de types susceptibles d'être modifiés suivant les nécessités des différents cas, ont principalement pour objet les variétés d'ectropion où la paupière renversée n'est retenue par aucune bride cicatricielle et peut, sous l'impulsion du doigt, reprendre momentanément sa position (1).

Les procédés opératoires que nous allons exposer se rapportent, d'une manière générale, aux ectropions dans lesquels la rétraction d'une cicatrice a raccourci la peau de la paupière et fait basculer le tarse correspondant.

Procédé de Sanson (2) *et de Wharton Jones.* — Lorsqu'il s'agit d'une

Fig. 43.

Fig. 44.

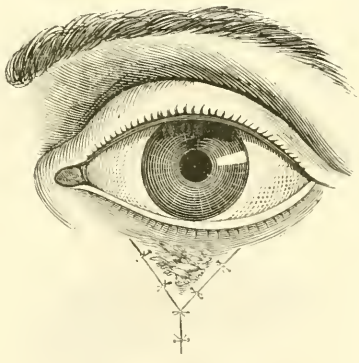

(1) Si toutefois on en excepte les cas où la cicatrice en question occuperait précisément le lieu d'élection désigné pour l'excision du lambeau triangulaire. Il en était ainsi dans l'ectropion auquel de Walther appliqua pour la première fois la tarsoraphie et qu'il appela ectropion de l'angle externe.

(2) C'est à tort que ce procédé (attribué aussi à M. Wharton Jones qui semble l'avoir appliqué le premier pour la paupière supérieure) a reçu dans quelques manuels et traités le nom de blépharoplastie (procédé par extension du lambeau, Desmarres), il ne s'agit pas ici de la formation d'une nouvelle paupière, mais simplement du dégagement de l'ancienne. Ce procédé porte dans la plupart des traités le nom de Sanson : nos recherches et les renseignements que M. Sichel nous a bien voulu donner à ce sujet n'indiquent nullement que Sanson en soit l'auteur.

cicatrice adhérente à l'os, comme dans la figure 43, on la circonscrit dans deux incisions qui, partant du voisinage du bord libre (dans la figure, elles sont trop éloignées du bord), comprennent la majeure partie de ce bord et convergent sur la joue ou sur le front au delà de la cicatrice. Cela fait, on détache soigneusement le lambeau, de son sommet vers sa base, en disséquant autant que possible la cicatrice, et en s'efforçant, une fois arrivé au rebord orbitaire, de détacher, par des incisions parallèles à ce bord, tout tractus cicatriciel qui serait un obstacle à la réduction de l'ectropion. Enfin on réunit, comme l'indique la figure 44, les lèvres de la plaie, après avoir dégagé préalablement la peau dans une certaine étendue, pour faciliter la coaptation. La réunion qu'on obtient par ce procédé affecte la forme d'un Y, tandis que la section pratiquée dans le premier temps de l'opération avait celle d'un V.

Procédé de de Ammon (1). — Celui-ci diffère du précédent en ce que la double incision qui circonscrit la cicatrice est de forme circulaire. Si la cicatrice était plus étendue en largeur qu'en hauteur, cette incision prendrait la disposition d'un ovale couché (comme dans la figure 45). Dans le

Fig. 45.

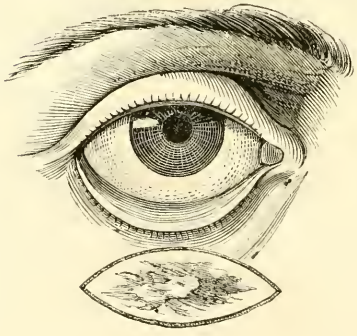

Fig. 46.

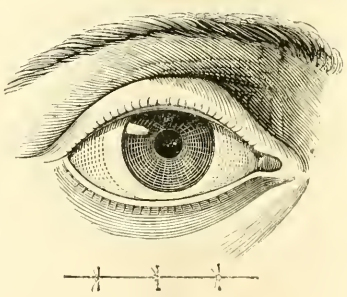

cas contraire, l'ovale devient vertical ou plus ou moins incliné. Les incisions terminées, on dégage soigneusement la peau vers la joue ou vers le front ainsi que du côté de l'orbite, en introduisant le bistouri à plat et en le conduisant parallèlement aux incisions semi-circulaires. Ensuite, on avive très-superficiellement la cicatrice et l'on réunit les lèvres de la plaie, après les avoir fait glisser au-dessus de cette surface avivée (fig. 46). Il est aisé de comprendre qu'en pareille circonstance l'îlot cicatriciel (Dreyer), pour permettre le glissement et la coaptation des parties, ne doit pas avoir une éten-

(1) *Zeitschrift für Ophthalmologie*, t. I, H. I, p. 36, et *Nova blepharoplast methodus*, p. J. F. Dreyer. Vindobonæ, 1831, p. 28.

due trop considérable, car tout le succès de l'opération dépend des chances que l'on a d'obtenir une réunion immédiate.

Procédé de Fred. Jæger (1). — Cette opération a quelque analogie avec celle de de Ammon ; seulement, elle y ajoute l'excision d'une partie de la paupière allongée et expose, pour ce motif, autant et plus que le procédé d'Adams, au danger d'un coloboma artificiel ; mais comme elle a été cha-

Fig. 47.

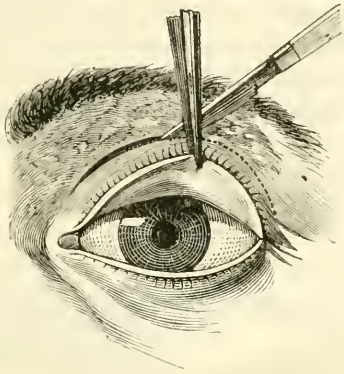

leureusement recommandée par quelques auteurs, par M. Sichel (2) entre autres, nous la ferons connaître ici en peu de mots.

On a affaire, comme l'indique la figure 47, à une cicatrice adhérente au

Fig. 48.

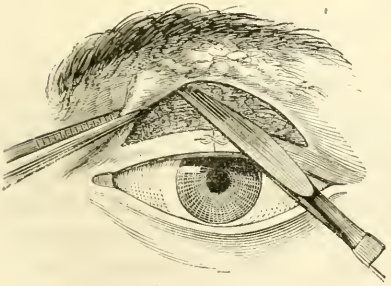

Fig. 49.

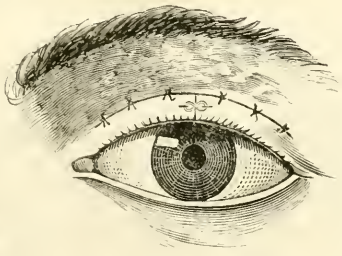

rebord orbitaire supérieur, et qui renverse la paupière en l'attirant de son côté. On commence par inciser cette dernière dans toute son étendue, à 4

(1) Dreyer, *loc. cit.*, p. 40.
(2) *Iconographie*, p. 653.

ou 6 millimètres de son bord et parallèlement à lui. Il est bon, pour faciliter cette incision, ouvrant, en quelque sorte, une seconde fente palpébrale, d'employer la plaque d'ivoire de Jæger. Cela fait, on détache complétement du pont cutané compris entre la fente palpébrale et l'incision qui lui est parallèle une portion quadrangulaire, dont on mesure l'étendue à la disproportion pathologique des deux paupières; puis on dégage la peau de la cicatrice adhérente à l'os, de manière à lui donner une grande mobilité (voy. fig. 48). Enfin, on réunit les bords de la plaie par la suture entortillée et la suture simple, comme on le voit dans la figure 49, en s'attachant surtout à affronter très-exactement les lèvres verticales. On conçoit sans peine que cette opération n'est d'une exécution facile que quand il est possible de détacher aisément la cicatrice et de rendre ainsi la peau très-mobile sur les parties sous-jacentes. Si ces conditions ne peuvent être remplies, il vaut mieux recourir à l'un des procédés suivants.

Second procédé de Dieffenbach (1). — Comme le montre la figure 50, on comprend la cicatrice adhérente à l'os dans une section triangulaire ayant sa base tournée vers la paupière, et dont les côtés mesurent de 1 à 2

Fig. 50.

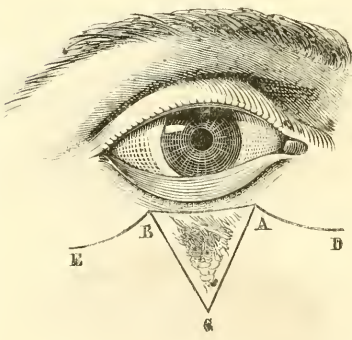

Fig. 51.

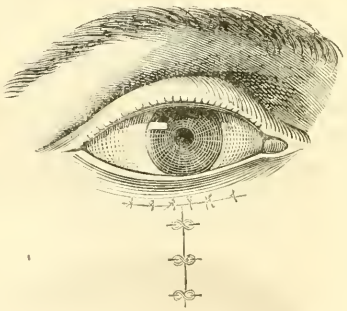

pouces, puis on l'extirpe en totalité. Ensuite on prolonge des deux côtés la section qui représente la base du triangle. On s'efforce de dégager les lambeaux latéraux, pour en faciliter le glissement et la coaptation, et l'on achève cette dernière au moyen de la suture entortillée, pour la portion verticale de la plaie, et des ligatures simples, pour sa portion horizontale (fig. 51). Ce mode d'opération permet l'extirpation de cicatrices situées au-dessus, au-dessous, ou en dehors de la fente palpébrale.

Nous pouvons dire qu'assez souvent, dans des cas d'ectropion produit par une rétraction cicatricielle, nous avons obtenu de très-bons résultats en

(1) Zeis, *Handbuch der plastischen Chirurgie, nebst einer Vorrede* v. J. F. Dieffenbach. Berlin, 1838, p. 378.

nous contentant de dégager le tissu cicatriciel de l'os, et de faire alors la tarsoraphie dans une étendue proportionnée à la déviation première. Pourtant, nous n'avons eu jamais besoin de recourir à la suture temporaire des paupières, comme l'a conseillée Mirauld d'Angers (1). Ce confrère, après l'avivement, réunit les bords des paupières au moyen d'une suture entortillée, et maintient cette réunion pendant un an environ. Dans les cas où le raccourcissement de la peau rendrait la tarsoraphie insuffisante, on peut avoir recours au procédé suivant.

Procédé de de Graefe (2). — Après avoir soigneusement nettoyé la paupière renversée, on tâche de découvrir le point d'implantation des cils, qui peuvent être en grande partie détruits par des blépharites de longue durée ; puis on pratique une incision horizontale le long du bord intermarginal allant du point lacrymal inférieur jusque dans la commissure externe (voy. fig. 52). A partir de ces deux points, on fait tomber en bas deux sections verticales de huit à dix lignes de longueur. Le lambeau quadrangulaire A

Fig. 52.

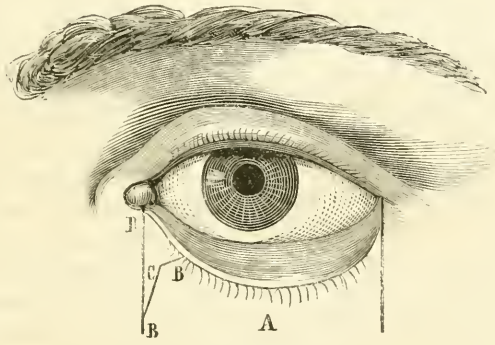

qu'on obtient ainsi est dégagé dans toute son étendue, et lorsque l'atrophie cutanée est notable, il faut pousser ce dégagement sous-cutané au delà des sections. Au moyen de deux pinces larges, on saisit alors ce lambeau près de son bord, pour l'attirer fortement vers le front et faire ensuite la réunion des sections verticales. Comme les extrémités du lambeau dépassent de beaucoup les angles de la paupière, on les raccourcit au moyen de deux sections B B qui se réunissent à l'angle obtus C, et l'on fixe cet angle dans le point occupé précédemment par l'angle aigu du lambeau. Ce raccourcissement a un double effet, celui de réduire l'étendue du bord palpébral et celui de relever le lambeau. Plus C se trouve placé près du bord palpébral, plus il raccourcit ce bord, moins il relève le lambeau, et *vice versâ*.

(1) *Annales d'oculistique*, t. XXV, p. 131.
(2) *Arch. für Ophthalmologie*, t. IX, 1. 2.

On termine l'opération par la réunion de la section horizontale en traversant la conjonctive à 1 ou 2 millimètres du bord de la plaie, et la peau à 3 ou 4 millimètres, après quoi on tire les fils assez fortement en haut pour les fixer au front. Il va sans dire qu'une réunion par première intention doit par-dessus tout être recherchée : par conséquent, une coaptation aussi exacte que possible, quand l'écoulement du sang est arrêté, est de rigueur ; on immobilise ensuite les parties avec le bandeau compressif. Il n'en est pas moins vrai que tout en obtenant le meilleur résultat, les sections verticales de ce lambeau tiraillé et tourmenté laissent des cicatrices désagréables.

Procédé de Fricke (1). — Si la rétraction est très-intense, si les glissements de la peau voisine de la cicatrice sont très-difficiles, les procédés ci-dessus décrits peuvent être insuffisants et l'on est obligé de recourir à la restauration du tégument altéré de la paupière, en empruntant des lambeaux aux parties circonvoisines. Nous entrons ainsi dans l'étude des opérations autoplastiques, de la blépharoplastie.

D'après Fricke, on comprend la cicatrice entre deux sections semi-elliptiques et on l'excise. Dans le cas d'une cicatrice très-étroite, on se contente d'une simple incision dirigée parallèlement à cette dernière, du côté opposé au bord libre de la paupière; puis on coupe les brides cicatricielles. Pour cela, on dissèque la peau jusque vers la conjonctive, et l'on arrive ainsi à rendre la paupière aussi mobile que possible. A ce moment, un aide, après avoir étanché le sang, se charge d'écarter les lèvres de la plaie, en exerçant une traction continue de haut en bas. On obtient ainsi une plaie longitudinale d'une largeur variable, selon que l'on a dû recourir à deux sections semi-elliptiques, ou à une simple incision. On mesure avec soin les dimensions de cette plaie et l'on taille dans la peau du front ou de la joue un lambeau suffisant pour remplir l'espace laissé vide par l'écartement des lèvres de la plaie. Ce lambeau doit atteindre, par la face profonde, le muscle orbiculaire, peut même comprendre ce muscle dans son épaisseur et doit offrir un large pédicule. La portion de peau qu'on sectionne ainsi doit surpasser de 2 millimètres en longueur et en largeur l'intervalle qu'elle est destinée à combler, eu égard à la rétraction soudaine qu'elle montre, une fois détachée. Cela fait, il ne reste pour permettre au lambeau réparateur de glisser dans la plaie qui a succédé à l'extirpation ou au dégagement de la cicatrice, qu'à réunir par une simple incision les extrémités correspondantes de l'une et de l'autre ouverture. Pour éviter le tiraillement de la peau pendant le temps de l'opération qui consiste à mettre le lambeau en place, on peut prolonger l'incision qui limite ce dernier en dehors. De simples ligatures suffisent pour la réunion du lambeau : quant aux lèvres de la

(1) *Die Bildung neuer Augenlieder* (*Blepharoplastik*), par J. C. G. Fricke. Hambourg, 1829.

plaie pratiquée sur le front ou sur la joue, on peut les rapprocher au moyen de la suture entortillée.

Pour les cas d'ectropion plus compliqués et où les procédés ci-dessus mentionnés seraient insuffisants, nous renvoyons à l'article de la blépharoplastie.

ARTICLE XIX.

TRICHIASIS ET DISTICHIASIS (DE θρίξ, POIL, ET δὶς στίχος, DEUX RANGÉES).

Symptômes anatomiques. — On entend par trichiasis une direction vicieuse des cils, en vertu de laquelle ceux-ci se portent vers le globe oculaire, sans que la paupière soit en aucune façon altérée. Lorsqu'en outre les cils déviés sont implantés de telle façon qu'ils forment distinctement plusieurs rangées, on a, suivant les auteurs, affaire à un distichiasis. Cette distinction n'est pas très-importante, si l'on considère qu'à l'état normal les cils forment plusieurs séries linéaires, et que leurs pointes semblent seules à peu près au même niveau, de manière à simuler une régularité d'implantation qui n'existe pas (Moll, Donders). Néanmoins, nous ne nions pas que l'écartement physiologique de la base des cils puisse augmenter, comme nous le verrons tout à l'heure.

Il se présente un second point qu'il importe d'éclaircir pour faciliter le diagnostic du trichiasis. Frappés de l'irrégularité survenue dans l'implantation des cils, irrégularité révélée, la plupart du temps, par l'absence de parallélisme des poils, les observateurs n'ont pas tardé à invoquer, pour expliquer ce fait, une augmentation de nombre de ces derniers. Cette hypothèse, qu'on n'a jusqu'à présent appuyée d'aucune recherche attentive, n'en a pas moins fait son chemin dans tous les traités spéciaux. Si l'on remarque que pour la paupière supérieure, siége le plus ordinaire de l'affection dont nous traitons, le nombre des cils peut varier à l'état normal de cent à cent-cinquante, et, pour la paupière inférieure, de cinquante à soixante-quinze, on jugera quel cas il faut faire de cette prétendue multiplication des bulbes pileux. On a voulu chercher dans la coloration, la consistance, l'emplacement et la direction des cils déviés, la preuve de l'opinion qui les regarde comme étant de nouvelle formation ; mais en parlant des follicules pileux, de l'acné en particulier, nous avons dit qu'une fois le follicule devenu le siége d'une hypergenèse des éléments cellulaires qui tapissent sa cavité, ou d'une suppuration, il donne fréquemment naissance à un poil faible, décoloré et souvent dévié.

Dans la plupart des cas de triachiasis ou de distichiasis, l'intégrité du reste de la paupière fait distinguer ces affections de l'entropion ; toutefois il

faut faire ici une réserve ; car il arrive fréquemment que le bord tranchant de la paupière malade soit émoussé, arrondi, comme dans la blépharite chronique, affection que d'ailleurs la maladie dont nous nous occupons reconnaît souvent pour cause.

Si la déviation des cils occupe une étendue assez considérable du bord libre, il n'est guère possible qu'elle échappe à l'observation, et c'est à juste titre alors qu'on lui attribue le larmoiement, l'injection conjonctivale, les affections pannenses de la cornée, enfin les souffrances du malade et la sensation de corps étranger qu'il accuse. Mais il n'en est pas ainsi lorsque les cils tournés vers le globe oculaire sont peu nombreux, quoique, même dans ces conditions, ils puissent devenir une source constante d'irritation et de douleurs. En pareil cas, on est exposé à méconnaître le principe du mal, et à le confondre avec une affection idiopathique de la conjonctive, tandis qu'en enlevant ou en redressant les cils déviés, on ferait assez rapidement disparaître les symptômes inflammatoires déclarés dans la muqueuse.

Pour se bien renseigner sur la présence des cils déviés, M. Mackenzie, ce praticien émérite, conseille de ne pas écarter les paupières du globe de l'œil, par la raison que les poils fins se redressent alors facilement et peuvent échapper à l'examen. Il est préférable, dit-il, pour les apercevoir, de laisser la paupière appliquée contre le globe de l'œil, de manière que l'iris ou la pupille y forme un arrière-plan, et de faire tomber la lumière latéralement. Nous ne croyons pas, quant à nous, que ce procédé d'exploration soit très-commode, car le malade cligne les paupières dès que les cils sont en contact avec l'œil. Ces mouvements gênent l'observateur qui se trouve bien plus à son aise en soulevant légèrement la paupière et en se plaçant de côté. De cette manière, il lui est très-facile de constater la présence des poils, même les plus fins, dont la pointe se montre en dedans de la lèvre interne du bord libre. L'éclairage oblique peut rendre service en pareil cas.

Etiologie. — Le trichiasis et le distichiasis sont presque toujours causés par une irritation prolongée du bord ciliaire, et nous négligeons entièrement l'hypothèse d'après laquelle un certain nombre de follicules pileux, datant de la vie fœtale et incomplétement organisés, se développeraient à l'époque de la puberté, en suivant une évolution analogue à celle des dents de certains sujets, et pousseraient dans une direction vicieuse en donnant lieu au distichiasis (Vidal de Cassis).

En parlant des différentes formes d'acné ciliaire et de blépharite, nous avons insisté sur ce fait que, dans la plupart des cas où une suppuration circonscrite se fait, dans plusieurs foyers, au bord de la paupière, il résulte assez souvent du travail cicatriciel consécutif une déviation des cils. Mais, faisant abstraction d'une cause aussi nettement déterminée, on nous accordera qu'il est peu de régions aussi exposées que le bord ciliaire à un gonflement inflammatoire de longue durée. Cette tuméfaction, loin d'être due,

comme le pensait l'école ancienne, à la présence d'un exsudat plastique ou séreux, provient d'une augmentation de volume et de nombre des éléments de tissu cellulaire que la paupière contient. Si le gonflement persiste un certain temps et s'il atteint un certain degré de développement, on peut être sûr que l'examen microscopique révélera la présence de tissu cellulaire de nouvelle formation, en quantité variable. Celui-ci peut, on le sait, disparaître en totalité ou en partie, soit par voie de dégénérescence graisseuse, soit en se rétractant sensiblement. Le siége le plus commun de ces processus inflammatoires chroniques est le champ d'implantation des cils ; aussi ne faut-il pas s'étonner lorsque ces poils, irrégulièrement disposés à l'état normal, le deviennent bien davantage au moment où le bord ciliaire se dégonfle et où le tissu cellulaire de nouvelle formation revient sur lui-même. La déviation et l'altération des poils ont, en ce cas, une seule et même source.

Si l'on considère combien sont nombreuses les causes d'hypérémie du bord ciliaire, et avec quelle insouciance certaines personnes supportent, pendant des années, de légers catarrhes conjonctivaux, un gonflement accompagné de rougeur du bord des paupières, on n'a pas lieu d'être surpris qu'à la longue les cils changent de position, alors qu'il serait impossible de préciser la cause fréquemment éloignée de la maladie.

Assez souvent, lorsqu'on s'occupe des maladies inflammatoires des paupières, on a occasion de signaler une sorte de cercle vicieux, en vertu duquel une affection en engendre une seconde, qui, à son tour, entretient celle qui lui a donné naissance. Il en est ainsi pour la maladie dont nous traitons. Lorsque quelques cils frottent contre l'œil, on voit, consécutivement à l'irritation qu'ils déterminent, les paupières se fermer à tout instant, et ces mouvements s'exagérer, chez quelques personnes, au point de constituer un véritable spasme. Pendant ces contractions spasmodiques du muscle orbiculaire, la déviation des cils malades augmente ; car ces contractions forcées ont pour effet de faciliter, chez certains sujets, la production d'un entropion et de tourner davantage les cils déviés contre le globe de l'œil. La dégénérescence graisseuse de la portion ciliaire du muscle orbiculaire, signalée par quelques auteurs (Warlomont, Testelin) comme cause du trichiasis, nous paraît, au contraire, devoir agir en sens inverse. Ce n'est pas que nous prétendions que cet état ne puisse se rencontrer, chez des sujets avancés en âge, avec le trichiasis ; mais nous voyons dans ces faits une simple coïncidence, sans y chercher des relations de cause à effet. Nous avons reconnu d'ailleurs, en parlant de l'ectropion, que la dégénérescence graisseuse susdite peut provenir d'une inflammation prolongée de la muqueuse du bord de la paupière.

Traitement. — Le traitement du trichiasis et du distichiasis consiste à s'opposer à la direction vicieuse que prennent les cils et à combattre les

causes qui l'entretiennent. On ne remplit qu'une de ces indications, si l'on se contente d'enlever avec une pince à cils (sans dents, à griffes plates) les poils déviés. Malheureusement il faut revenir à cette épilation à des intervalles parfois très-rapprochés, et l'atrophie des follicules pileux qu'on espère obtenir de cette pratique, se fait souvent attendre indéfiniment. Le sulfure de calcium donne une épilation plus complète et qui suffit fréquemment pour plusieurs mois (Duval, d'Argentan) (1). Cette substance ne doit servir que fraîchement préparée, car elle s'altère avec beaucoup de rapidité. On en fait sur le bord des paupières une légère onction, après avoir garanti l'œil du contact de ce médicament au moyen de la plaque d'ivoire. De quatre à six minutes après, on lave les paupières avec un linge mouillé et à grande eau.

Pour obtenir une épilation complète et encore plus prolongée, on fait suivre l'épilation ordinaire de la cautérisation avec le nitrate d'argent, la potasse caustique, ou le cautère actuel qu'on applique sur le bord libre, soit directement, soit par l'intermédiaire d'épingles d'entomologistes enfoncées préalablement dans les bulbes pileux et qui s'échauffent rapidement au contact du fer rouge. Enfin, on a tenté d'introduire du tartre stibié en poudre dans une section pratiquée le long de la racine des cils.

Tous ces procédés, d'une exécution souvent assez délicate, ont deux grands inconvénients : 1° ils ne réussissent d'une manière absolue que dans des cas exceptionnels ; 2° ils causent une difformité assez choquante, puisqu'ils privent le bord libre de tous les cils et oblitèrent les glandes Meibomiennes qui le lubrifient (madarosis).

Un troisième procédé curatif, plus radical que les précédents, consiste à enlever dans sa totalité le champ d'implantation des cils. Dans la méthode ancienne, peu élégante, on se contentait d'enlever purement et simplement le bord ciliaire avec les poils qui le garnissent (Bartisch, Cortum et Heister) (2). Beer et F. Jæger (3) ont tâché de ménager le tarse et la conjonctive en se bornant à exciser aux dépens du tégument une bandelette large de 2 à 3 millimètres. Flarer (4) modifia cette méthode en dégageant d'abord le tégument externe à l'aide d'un couteau lancéolaire enfoncé entre le tarse et la peau, parallèlement au fibro-cartilage, pour enlever ensuite la bandelette longitudinale et les cils. Il échappait ainsi plus facilement au risque de laisser des follicules pileux sur place. Vacca Berlinghieri (5) commençait

(1) *Annales d'oculistique*, t. XXXI, p. 155.

(2) *Institutiones chirurgiæ*, t. I. Amsterdami, 1739.

(3) *Dissertatio sistens diagnosin et curam radicalem trichiasis*, etc., auctore Christiano Hosp. Viennæ, 1818.

(4) *Zanerini dissert. sopra Trichiasi*. Pavia, 1829.

(5) *Nuovo metodo di curare la Trichiasis*. Pisa, 1825, et *Archives générales de médecine*, t. IX, 1825.

par pratiquer une section parallèle au bord des paupières, à 3 millimètres de distance de ce dernier, et terminait par deux autres sections perpendiculaires à la première ; puis il soulevait le lambeau et excisait les follicules pileux, ou les détruisait à l'aide d'un pinceau trempé dans l'acide nitrique ; enfin, il réappliquait le lambeau et le fixait au moyen d'une bandelette agglutinative.

Ces divers procédés destinés à enlever le champ d'implantation des cils, en intéressant plus ou moins le fibro-cartilage et le tégument externe, ont bien un certain avantage sur la cautérisation seule, car ils sont d'un effet plus certain ; mais ils exposent bien plus que les autres aux inconvénients d'une cicatrisation vicieuse et de la déformation du bord libre qui, non-seulement défigurent le malade, mais exposent ses yeux à des irritations répétées, par le contact du tissu inodulaire auquel ils donnent naissance. D'après nous, tous ces procédés devraient être relégués dans le domaine de l'histoire.

Un quatrième mode d'opérer consiste, non plus à enlever les cils, mais à déplacer directement ou indirectement leur champ d'implantation. Un procédé qui peut ici servir de type, en indiquant le but qu'on se propose d'atteindre, est celui de Jæsche (1), modifié par M. Arlt (2). Il consiste à dégager la peau et les cils du tarse, comme le faisait Flarer, puis à délimiter une bandelette longitudinale au moyen d'une incision parallèle au bord ciliaire, distante de celui-ci de 3 ou 4 millimètres et qui sert de base à une autre incision semi-lunaire remontant à une hauteur variable et intéressant la peau jusqu'au tarse. On extirpe le lambeau ainsi déterminé, puis on rapproche les lèvres de chaque section, en faisant glisser sur le fibro-cartilage la bandelette garnie de cils qui laisse ainsi à découvert dans une certaine étendue le bord libre du tarse. Il peut arriver que la bandelette de peau conservée et dégagée de ses adhérences dans toute sa partie moyenne, vienne à se mortifier ou à se détruire par suppuration, si la réunion ne se fait pas par première intention, et lorsque les extrémités de ce lambeau n'ont pas une largeur suffisante ou ne sont pas assez vasculaires. C'est le défaut principal de ce procédé qui a, en outre, l'inconvénient d'amener l'oblitération de presque toutes les glandes de Meibomius et de ne déplacer que très-incomplétement les cils, vers les angles des paupières.

Pour obvier, en partie, à ces derniers inconvénients M. de Graefe a cru devoir apporter à l'opération de Arlt les modifications suivantes (voy. fig. 53) : On commence par deux incisions verticales de quatre lignes de longueur, qui partant du bord libre, remontent en traversant la peau et le muscle orbiculaire. Ces sections délimitent latéralement la partie destinée à être transplantée, et doivent commencer, dans un cas de trichiasis complet, d'un

(1) *Medic. Zeitung Russlands*, 1844, n° 9.

(2) *Prager med. Vierteljahrschrift*, t. VII, 1845.

côté, juste à la commissure externe, de l'autre, près du point lacrymal supérieur. C'est alors que, comme dans l'opération de Arlt, on divise la paupière en deux couches par une seconde section qui passe entre la peau et le cartilage (section intermarginale), puis on attache la couche cutanée de

Fig. 53.

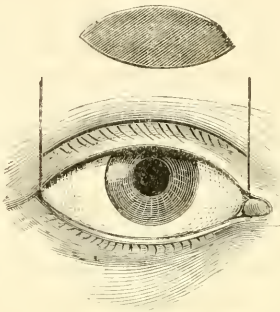

manière que le bord ciliaire soit remonté de deux lignes. Pour augmenter l'effet de l'opération on peut, soit exciser un pli ovale de la peau dont les extrémités n'ont nullement besoin de rejoindre les extrémités des sections verticales, ou se contenter de comprendre, sans excision préalable, un pli analogue de la peau entre deux ou trois sutures.

On dévie le champ d'implantation des cils moins directement, mais aussi plus simplement, en excisant une portion de la peau qui avoisine les cils, comme le faisait déjà Celse, de son temps, et comme M. Desmarres (1) le recommande. On coupe horizontalement, et tout près des cils, un ou plusieurs petits lambeaux ovalaires et l'on abandonne la cicatrisation à elle-même. On peut encore obtenir la rétraction cicatricielle recherchée, au moyen de cautérisations, d'un emploi d'ailleurs assez peu commode, par l'acide sulfurique (Callisen, Helling).

Une des meilleures méthodes, à notre avis, aussi simple d'exécution que sûre dans ses effets, est l'emploi des ligatures cutanées posées d'après les indications de M. Gaillard (2), avec cette différence toutefois qu'au lieu de placer ces ligatures aux angles des paupières, nous préférons les mettre au-dessous ou au-dessus des points où les cils sont le plus déviés en dedans. Une, deux ou trois de ces ligatures suffisent en général. On saisit avec des pinces, tout près du bord ciliaire, un repli de la peau de 3 à 4 millimètres de largeur, que l'on transperce de part en part avec une aiguille munie d'un fil de soie solide et double, et l'on tâche de glisser cette dernière sur le

(1) *Loc. cit.*, t. I, p. 532.

(2) *Bulletin de la Société de Poitiers*, 1844.

tarse même. On fait ensuite un nœud que l'on serre très-fortement et l'on abandonne l'élimination de la ligature à la suppuration. Le redressement des cils est immédiat et la réduction des poils déviés est maintenue par la rétraction cicatricielle qui succède à l'élimination suppurative des ligatures. Il ne faut pas se préoccuper de la difformité passagère que causent alors le gonflement de la peau et les nodosités qu'il produit autour des points occupés par les fils. Si la déviation des poils se combinait à des altérations survenues dans la configuration des paupières, on devrait recourir aux moyens indiqués dans l'article suivant.

ARTICLE XX.

RENVERSEMENT DES PAUPIÈRES EN DEDANS (ENTROPION).

Quand le renversement des cils en dedans s'accompagne d'un déplacement analogue de la peau contiguë au bord libre et de ce dernier lui-même, on a affaire à un entropion. L'entropion peut être plus ou moins prononcé, intéresser une seule paupière ou les deux en même temps. Comme dans la description de l'éversion des paupières en dehors, nous nous attacherons ici à faire ressortir :

1° L'identité des causes qui donnent lieu aux différentes formes d'entropion ;

2° La nature des altérations produites dans la configuration des paupières ;

3° La gravité des suites que cette affection peut entraîner par rapport à l'œil.

1° Les causes prédisposantes de l'entropion peuvent se rapporter uniquement au raccourcissement du tégument interne de la paupière, comme celles de l'ectropion au raccourcissement du tégument externe. En parlant des granulations chroniques, du trachome (page 111), nous avons vu que, non-seulement la rétraction cicatricielle qui survient dans la conjonctive est suivie de l'inversion du bord palpébral ; mais encore que cette déformation coïncide avec un changement de configuration du tarse. Si dans l'ectropion produit par la rétraction du tégument externe, le fibro-cartilage perd sa courbure, s'élargit et s'allonge, on peut vérifier que dans l'entropion ayant une origine analogue, la courbure du tarse augmente, tandis que ses dimensions en largeur et en longueur diminuent.

Les effets que ces modifications doivent exercer sur la position des paupières sont faciles à concevoir ; mais il n'est pas rare qu'à cette action mécanique s'en ajoutent d'autres, moins aisées à déterminer. Lorsque, par exemple, on observe attentivement un nombre considérable d'yeux atteints de véritables granulations, où la muqueuse se transforme peu à peu et

souvent malgré le traitement, en un tissu cicatriciel dense, on remarque avec étonnement que l'entropion se manifeste avec beaucoup plus de promptitude et d'intensité sur les uns que sur les autres. On en rencontre même chez lesquels l'entropion manque absolument, quoique le tarse correspondant soit déformé et la conjonctive palpébrale transformée en un tissu inodulaire résistant. Quelle différence une observation minutieuse peut-elle donc signaler entre les uns et les autres, pour rendre compte de ce phénomène? On se rappelle que l'*ectropion* se développe d'autant plus facilement qu'à mesure que le tégument externe se relâche ou se raccourcit, la portion ciliaire (muscle lacrymal postérieur) de l'orbiculaire perd de son action, tandis que la portion qui parcourt les parties molles des paupières (muscle lacrymal antérieur) conserve la faculté de se contracter ou même gagne en puissance.

C'est le contraire qui arrive pour l'*entropion*. Le raccourcissement de la muqueuse est d'autant plus vite suivi de l'inversion du bord libre, que la portion ciliaire de l'orbiculaire a mieux conservé sa contractilité, laquelle peut même avoir été, si même celle-ci ne s'est pas augmentée par une action réflexe, consécutive à l'excitation de la muqueuse malade. On peut ajouter à cela que si les granulations chroniques ont été fréquemment interrompues dans leur évolution par des poussées inflammatoires accompagnées d'un gonflement notable de la muqueuse, et si cette tuméfaction a eu pour effet d'exercer des tiraillements prolongés sur le bord libre, qui lui-même peut avoir été envahi par l'inflammation, on a sous les yeux un concours de circonstances défavorables à la production de l'entropion, puisqu'elles peuvent avoir pour effet de relâcher et d'atrophier la portion ciliaire du muscle orbiculaire.

Supposons qu'alors la turgescence et la sécrétion puriforme de la muqueuse se dissipent, et qu'à la suite d'un développement abondant de granulations nouvelles, la muqueuse se change en tissu cicatriciel; on verra l'inversion des paupières neutralisée en totalité ou en partie par la prépondérance d'action que la portion la plus périphérique de l'orbiculaire (le muscle lacrymal antérieur) possède sur la portion ciliaire du même muscle, affaiblie ou atrophiée. On a donc raison de dire, et la pratique journalière y autorise pleinement, que les personnes atteintes de granulations chroniques sont d'autant plus inévitablement atteintes d'entropion que les contractions de la portion ciliaire de l'orbiculaire peuvent mieux se faire sans interruption pendant toute la période de raccourcissement de la muqueuse, et qu'elles sont moins entravées par une tuméfaction ou des tiraillements excessifs.

Il a été, en second lieu, question d'une espèce d'*ectropion* qui survient consécutivement au relâchement des parties centrales de l'orbiculaire, dans les cas où celles-ci sont soumises à l'action prolongée d'une force qui

s'exerce du dedans en dehors, comme il arrive dans l'ophthalmie purulente aiguë. C'est dans des conditions diamétralement opposées que se forme l'*entropion*, à la suite d'un gonflement considérable et rapide des paupières. Ici, en effet, la turgescence de ces voiles membraneux occupe principalement le bord orbitaire, où le tissu sous-dermique est beaucoup plus lâche et plus abondant qu'au voisinage du bord libre. En pareille circonstance, la portion de l'orbiculaire qui se répand dans les parties molles des paupières, considérablement distendue, peut être mise dans l'impossibilité d'agir, alors que les fibres de la portion ciliaire, moins fortement tiraillées, se contractent encore et peuvent renverser en dedans la peau voisine du bord libre et les cils qui y tiennent. Contrairement à ce qui arrive pour la paupière inférieure, dans les cas analogues d'*ectropion*, on peut observer ici, pour la paupière supérieure, que le poids des téguments tuméfiés contribue à renverser en dedans la peau voisine du bord libre.

En troisième lieu, il a été fait mention d'un *ectropion sénile*, causé primitivement par le relâchement de la peau et du tarse. Dans l'*entropion sénile* les choses se passent presque à l'inverse. En effet, l'absence d'une coaptation exacte des paupières contre le globe de l'œil résulte alors de l'enfoncement de l'œil dans l'orbite, phénomène consécutif à l'atrophie du tissu graisseux que cette cavité renferme. La portion ciliaire de l'orbiculaire, par ce fait moins distendue qu'à l'état normal, a donc une tendance à se raccourcir et à porter les téguments vers la fente palpébrale, tendance qui s'exagère si les personnes dont il s'agit clignent fréquemment les paupières, à la suite d'une irritation conjonctivale ou de la pénétration d'un corps étranger. L'inversion de la paupière peut alors affecter une forme aiguë qu'elle ne présente jamais lorsqu'elle résulte d'une rétraction du tissu conjonctival.

Ces variétés, à caractère spasmodique, s'observent parfois consécutivement à des opérations pratiquées sur le globe de l'œil, lorsqu'un pansement mal fait a favorisé l'inversion du bord palpébral et que l'irritation qui s'ensuit augmente ce vice de coaptation par les contractions qu'elle détermine dans le muscle orbiculaire.

C'est ici le lieu de placer l'entropion qui survient parfois dans la phthisie de l'œil et dont le développement est singulièrement aidé par toute irritation de la muqueuse capable de donner lieu aux clignements signalés plus haut. Le même effet se produit lorsque, dans le cours de l'atrophie, le cul-de-sac, fortement tuméfié, a distendu outre mesure les parties périphériques des paupières. Toutes ces formes *spasmodiques d'entropion* affectent, le plus souvent, la paupière inférieure.

En traitant de l'*ectropion*, nous avons cité, en dernier lieu, celui qui succède à une perte de substance du tégument externe et à la rétraction cicatricielle qui en est la conséquence. Les choses se passent d'une manière

analogue dans certains cas d'*entropion* qu'on observe après les brûlures par la chaux vive, les acides minéraux, enfin, après la destruction de la muqueuse qui survient dans la diphthérite. L'inversion de la paupière est alors d'autant plus facile que le mal a intéressé une partie plus notable du tissu sous-conjonctival et de la muqueuse des tarses ; car on sait qu'il est possible, sans exposer le malade à un *entropion*, d'enlever des lambeaux assez étendus de la conjonctive du bulbe et du cul-de-sac.

Nous ne ferons que signaler en passant le cas tout à fait exceptionnel où de Ammon a rencontré l'entropion congénital (1).

2° Les altérations qui se montrent dans la configuration des paupières, à la suite du mal dont nous nous occupons, sont bien plus fréquemment la conséquence des causes primitives de l'entropion que de celui-ci même. Ainsi, le tarse est, comme le prouve la pathogénie des granulations, bien plus souvent raccourci dans tous ses diamètres et recourbé en dedans d'une façon anormale, qu'il ne le serait s'il existait une corrélation intime entre ces altérations et l'inversion de la paupière malade. On peut ajouter à cela que, s'il se produit un entropion dans les cas où les paupières ne s'appliquent pas rigoureusement contre le globe de l'œil enfoncé dans l'orbite, et si les fibres ciliaires de l'orbiculaire gagnent sur les autres parties de ce muscle une prépondérance d'action manifeste, de telle sorte qu'on ait affaire à un entropion spasmodique, on se convaincra aisément de cette vérité : que le renversement des paupières peut avoir atteint un degré considérable, sans que la déformation de ces voiles membraneux soit bien sensible. Sous ce rapport, nous trouvons donc, entre l'entropion et l'ectropion, une différence radicale. Aussi, est-il sensé de croire que la résistance opposée par le globe oculaire à l'incurvation des tarses n'est pas étrangère à cette particularité. Nous n'admettons pas, en vertu de la même considération, que l'entropion puisse être notablement favorisé par un ramollissement des tarses ou par une altération qui émousse le bord marginal des paupières.

Dans toutes les formes chroniques d'entropion causées par le raccourcissement de la muqueuse, la fente palpébrale perd de son étendue ; au contraire, dans les formes aiguës et spasmodiques, l'inversion des paupières peut simuler l'élargissement de cette ouverture.

3° On conçoit sans peine que l'inversion des paupières devienne, pour le malade, bien plutôt que l'ectropion, une source de tourments interminables. En outre, l'action réflexe excitée dans l'orbiculaire par le frottement des bords libres contre le globe de l'œil est une cause d'irritation plus puissante que l'exposition à l'air libre et le larmoiement résultant d'un défaut

(1) Voy. *Klinische Darstellungen der angeborenen Krankheiten des Auges und der Augenlider*. Berlin, 1841, p. 6 et pl. II, fig. 15.

de coaptation des paupières, et, par conséquent, tend toujours très-activement à faire progresser le mal. Tandis, par exemple, qu'on voit des ectropions supportés pendant des années entières, sans que les personnes soient tourmentées de cette infirmité autrement que par la défiguration qu'elle produit; les sujets atteints d'un entropion, même léger, sont bientôt contraints à chercher à y porter remède. Faute de combattre cette position vicieuse des paupières, on pourrait voir la cornée perdre sa transparence, et même se détruire partiellement ou en totalité. Il est vrai que, dans les cas d'entropion spasmodique *intense*, le tégument externe de la paupière peut s'enrouler si complétement de dehors en dedans qu'aucun cil ne touche le globe de l'œil : quoique, en pareille circonstance, les suites fâcheuses de la maladie soient moins promptes à paraître, le contact du derme avec la cornée et la rétention des larmes ont bientôt sur l'organe un effet fâcheux.

Le *pronostic* de l'entropion dépend du degré de déformation que présentent les paupières. Ainsi, tandis que les formes spasmodiques, consécutives à une ophthalmie aiguë, à un gonflement excessif des paupières, permettent d'augurer une terminaison très-favorable, le contraire arrive pour l'entropion qui s'accompagne d'une rétraction de la muqueuse, surtout lorsque, comme dans le trachome, celle-ci s'est, en grande partie, transformée en tissu cicatriciel.

Le *traitement* de l'affection dont nous nous occupons doit remplir deux conditions essentielles : replacer la paupière dans la position qu'elle occupait, et combattre la déformation de ce voile membraneux, de manière à empêcher le renversement de se reproduire. Il est peu de maladies des paupières qui aient donné lieu à tant de procédés opératoires que l'entropion, mais il n'y en a guère qui remplissent les deux indications ci-dessus indiquées ; c'est pourquoi ils sont, pour la plupart, insuffisants ou inefficaces. C'est ce qui arrive pour la déviation des paupières en dehors qu'on se propose d'obtenir par la rétraction cicatricielle, en excisant, suivant Celse, plusieurs ovales verticaux dans la peau des paupières (1), ou encore en cautérisant cette dernière avec le fer rouge, à l'aide de la galvano-caustique, des acides minéraux, etc.

Les destructions partielles de la peau par les caustiques, l'excision de replis cutanés, qu'on y comprenne (Haynes-Walton) (2) le muscle orbiculaire

(1) Pour pratiquer l'excision d'un ou de plusieurs plis cutanés, Himly, Beer, Adams, Langenbeck, ont fait construire des pinces munies à leur extrémité de tiges soudées à angle droit sur les branches, dont on retrouve des échantillons dans presque toutes les boîtes d'instruments de chirurgie oculaire. On les remplace facilement, comme l'a indiqué M. Jünken, par deux pinces à mors au moyen desquelles on saisit un pli de la peau, en confiant l'une d'elles à un aide.

(2) *Operative Ophthalmic Surgery*, t. XXXIII, p. 264. London, 1851.

ou non, qu'on y mette ou non, préalablement ou consécutivement, des ligatures et qu'on les modifie en les disposant de la façon la plus ingénieuse, restent inefficaces, lorsqu'il s'agit d'un entropion dans lequel la muqueuse est rétractée, la fente palpébrale raccourcie et où le tarse a changé de courbure.

Ces procédés pourraient à la rigueur trouver leur application dans les cas où l'entropion n'est pas compliqué de déformation de la paupière, où il s'agit d'une affection spasmodique et souvent passagère; mais, comme nous le verrons tout à l'heure, ils peuvent être remplacés avec avantage, dans ces circonstances, par des moyens moins rigoureux. Le traitement de M. Gaillard, exposé à l'article du trichiasis et modifié par Rau (1), qui au lieu de deux ligatures posées aux angles de l'œil, en mettait trois, peut, être insuffisant, pour les motifs que nous avons donnés ci-dessus.

Depuis longtemps, les médecins anglais avaient reconnu qu'il existe un nombre considérable d'inversions des paupières où la déformation du tarse, particulièrement son incurvation, joue un rôle important, et c'est sur cette complication qu'il leur parut urgent de diriger les efforts de la thérapeutique. C'est dans ce but que Ware (2) proposait d'exciser perpendiculairement toute l'épaisseur de la paupière, soit au milieu de ce voile membraneux, soit du côté de la tempe, en espérant de la cicatrisation une éversion de la paupière. Sir P. Crampton (3) pratiquait, aux extrémités de l'œil, deux sections perpendiculaires longues de 6 à 12 millimètres. Il faisait basculer le lambeau déterminé par les sections à l'aide d'une sorte d'écarteur des paupières (spéculum), ou en se servant de bandelettes de diachylon fixées à la joue ou au front.

Guthrie (4) obtenait le même résultat en excisant, en même temps, un repli cutané et en réunissant à l'aide de quelques sutures les bords de la plaie. On peut encore favoriser singulièrement le mouvement de bascule du lambeau compris entre les deux sections verticales, en réunissant sur la paupière renversée les extrémités supérieures de ces dernières par une incision transversale qui n'intéresse que la conjonctive et le tarse (Adams).

On conçoi sans peine que l'opération de Crampton, modifiée par Guthrie et Adams, mérite le reproche d'amener une déformation permanente de la paupière, inconvénient auquel on peut échapper en usant du procédé de de Ammon (5) connu sous le nom de *tarsotomie* longitudinale. Cette opération consiste à couper la paupière parallèlement au bord palpébral, à

(1) *Archiv für Ophthalmologie*, t. I, A. II, p. 176.
(2) Voy. Mackenzie, forth edition, p. 225.
(3) *Essay on the entropion*. London, 1806.
(4) *Lectures on the operative surgery of the eye*, p. 31. London, 1825.
(5) Voy. Zeis, *loc. cit.* 1838, p. 391.

6 millimètres de celui-ci, comme d'ailleurs Richter (1) l'avait recommandé. On enfonce le couteau de dedans en dehors, en commençant l'incision près du point lacrymal, pour l'achever à quelque distance de la commissure externe. A cette tarsotomie, on peut combiner l'excision d'un lambeau cutané horizontal, après quoi on procède à la réunion qui a pour effet de faire basculer les portions divisées du tarse.

M. Streatfeild (2) a modifié cette opération de la façon suivante : Il excise assez près du bord libre du fibro-cartilage et dans l'épaisseur de ce dernier, un lambeau en coin dont le sommet regarde vers l'œil, et dont la base étroite a presque l'étendue de la surface externe du tarse. Il enlève en même temps la portion correspondante du tégument et attend que le travail cicatriciel opère le mouvement de bascule qu'il veut provoquer dans la partie du tarse contiguë au bord libre.

Pour en finir avec les opérations d'entropion qui ont pour objet de remédier à une conformation vicieuse du tarse, nous citerons le procédé de Saunders (3), qui ne consistait en rien moins qu'à extirper le tarse lui-même. Cette opération était aussi radicale que celle que Bartisch imagina contre le trichiasis, et où il enlevait complétement le bord libre de la paupière malade. Au reste, Saunders a quelquefois combiné les deux méthodes.

En considérant comme une des causes vulgaires d'entropion les contractions spasmodiques de l'orbiculaire, on en est venu à proposer de combattre ce mal d'une troisième manière, en attaquant directement le muscle.

Dieffenbach en conseilla la myotomie sous-cutanée, méthode qui a été introduite dans la pratique par Florent Cunier (4). Il pénétrait, sous la peau, au niveau du rebord osseux de l'orbite, avec un ténotome effilé, faisait glisser l'instrument, en arrière de l'orbiculaire, jusqu'au bord libre de la paupière et sectionnait le muscle en dégageant l'instrument.

Le procédé de Heidenreich (5) diffère un peu de celui-ci. La plaque d'ivoire étant introduite sous les paupières, on s'en sert pour tendre le muscle vers la commissure externe. Cela fait, on enfonce le ténotome près du bord libre, dans le tiers externe de la paupière inférieure ; puis l'instrument est poussé horizontalement sous le muscle, de dedans en dehors, et l'on achève la section en le retirant.

Il est encore un autre moyen d'opérer l'entropion, en remplissant l'indication qui consiste à élargir la fente palpébrale anormalement raccourcie.

(1) *Anfangsgründe der Wundarzneikunde*. Gœttingen, 1799.

(2) *Ophthalmic hospital Reports*, n° 3, p. 121, et *Annales d'oculistique*, t. XL, p. 212.

(3) *Tractise on some practical points on the diseases of the eye*, p. 41. London, 1819.

(4) *Annales d'oculistique*, t. V, 1841, p. 264.

(5) *Die subkutane Blepharotomie*, v. J. W. Heidenreich. Ansbach, 1844.

On y arrive par l'opération du blépharophimosis imaginée par de Ammon. Ici, on le comprend aisément, on a encore affaire à une myotomie; seulement elle est directe et non sous-cutanée et se rapproche de celle que Key (1) proposa en 1825. Après avoir passé en revue les différents procédés opératoires inventés contre l'entropion, arrêtons-nous un peu sur les diverses indications qu'ils ont pour but de remplir.

Les opérations comprises dans le premier groupe et dont Celse a donné le type, ont pour objet de redresser la paupière retournée en dedans, en exerçant, au moyen du tégument externe rétréci, une traction permanente.

Dans la seconde série étudiée plus haut, on attaque la courbure vicieuse du tarse, suivant la méthode de Crampton, à laquelle Guthrie combine le rétrécissement du tégument externe.

En troisième lieu, on tente de s'opposer aux contractions spasmodiques de l'orbiculaire par la myotomie.

Enfin la quatrième grande méthode consiste à élargir la fente palpébrale et comprend par conséquent l'un des temps de l'opération précédente.

On ne saurait nier que ces différentes méthodes d'opérer l'entropion méritent d'être conservées, si l'on considère la variété des causes susceptibles d'influer sur la formation du mal. Si chacun de ces modes opératoires a ses défauts, c'est, il faut le dire, parce qu'il est, à lui seul, insuffisant pour remplir toutes les indications que présente l'entropion le plus commun, celui dans lequel la muqueuse est rétractée, le tarse vicieusement incurvé, le muscle orbiculaire contracté d'une manière anormale, et la fente palpébrale raccourcie.

Dans ces conditions, en effet, il serait nécessaire de réunir en un procédé unique les moyens qui sont propres à chacun des groupes d'opérations esquissés plus haut. Ce but est rempli par la combinaison de l'opération du blépharophimosis avec celle que M. Gaillard a proposée contre l'entropion, combinaison vantée, à juste titre, par M. Pagenstecher et que nous avons décrite en traitant des granulations (p. 127).

Par cette méthode complexe on obtient :

1° Le raccourcissement du tégument externe produit par les ligatures dont on abandonne l'élimination à l'inflammation suppurative;

2° Un changement de courbure des tarses dégagés préalablement par la section de la commissure externe. Ce changement de courbure est d'autant plus efficace qu'on met plus de soin à faire glisser les ligatures cutanées exactement contre les tarses et dans une hauteur correspondante à celle qu'ils présentent, de telle sorte que le tissu inodulaire qui se formera soit contigu aux fibro-cartilages. On combat encore la courbure vicieuse de ces

(1) *The Lancet*, November 5, 1825.

derniers en les allongeant au moyen des tractions exercées par les ligatures qui ont pour effet de réunir la muqueuse à la peau. Nous laissons ces ligatures deux ou trois jours sur place, après nous être attaché à y comprendre une assez grande épaisseur de la muqueuse pour y engager une partie du tissu sous-muqueux avoisinant le bord temporal des tarses.

3° On combat la contraction de l'orbiculaire et la compression fâcheuse qu'il exerce sur le globe de l'œil, par la section destinée à élargir la fente palpébrale. L'énergie générale du muscle est fortement diminuée par l'interposition d'une partie de la conjonctive entre les extrémités des fibres sectionnées, et l'on amoindrit l'action de la portion ciliaire au moyen des ligatures cutanées.

4° On neutralise par l'élargissement permanent de la fente palpébrale les effets fâcheux du raccourcissement qu'elle offrait avant l'opération.

C'est sans contredit à ce concours d'actions salutaires qu'est due la remarquable sûreté de ce procédé, et, pour ce motif, il se place au-dessus de tous ceux qui lui fournissent ses divers éléments (1). D'ailleurs, ce n'est pas, comme le croit M. Pagenstecher, à deux, mais bien à quatre méthodes qu'il a emprunté avec tant de succès les particularités de son procédé. Au reste, il est avéré pour tous ceux qui ont eu l'occasion d'en apprécier les effets, qu'il réalise l'accord assez rare de la théorie avec la pratique.

Malgré cela, il ne faudrait pas nous attribuer la volonté de l'ériger en méthode exclusive contre toute espèce d'entropion ; car il serait peu sensé de conseiller, même contre des formes légères du mal, un moyen unique, qui, s'il est efficace, est aussi très-pénible pour le malade, le force à s'aliter pour quelques jours et le défigure pour deux à trois semaines au moins, par le

(1) M. Snellen (*Compte rendu du Congrès d'ophthalmologie*, 1862, p. 237) indique, tout en se servant au besoin, dans les cas de rétrécissement de la fente palpébrale, de l'opération du blépharophimosis, l'usage d'une ligature de son invention et dont il donne la description suivante : « Nous nous servons d'un fil muni de deux aiguilles » et nous les passons de l'intérieur à l'extérieur, à travers toute l'épaisseur de la » paupière, en faisant en sorte que l'une d'elles traverse le tarse vers son bord supé- » rieur et que l'autre passe un peu au-dessus de ce bord. Ensuite, ces mêmes aiguilles » sont conduites en repassant par leur ouverture de sortie, le long de la face externe » du tarse, entre celui-ci et la couche musculaire, pour venir sortir dans le bord » ciliaire l'une à côté de l'autre, à une distance de 2 millimètres environ. On parvient » facilement à faire parcourir cette direction aux aiguilles courbes en renversant » fortement la paupière. Le bord supérieur du tarse se trouve ainsi entouré d'une anse, » et en liant alors extérieurement le fil au bord ciliaire, ce dernier est attiré vers le haut » de la ligature. Il reste deux choses à observer dans l'application de la ligature : la » première, qu'on ait soin de perforer la conjonctive à un point assez élevé pour qu'il y » ait entre l'endroit où elle a été traversée par l'aiguille et le bord libre de la paupière » une portion aussi étendue que possible de cette muqueuse, et ceci s'obtient natu- » rellement en renversant fortement la paupière ; en second lieu, le fil ne doit pas

gonflement qui accompagne l'élimination des ligatures, et y succède pendant quelques semaines.

M. de Græfe a recommandé contre les formes spasmodiques d'entropion, le procédé opératoire suivant : on pratique (fig. 54), à 3 millimètres de

Fig. 54.

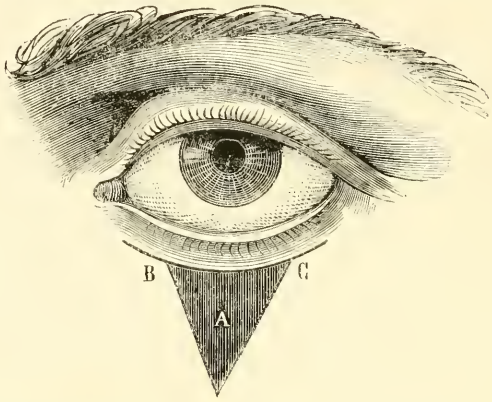

distance du bord palpébral inférieur et parallèlement à ce bord, une section cutanée qui reste distante de la commissure externe de 3 à 4 millimètres. On excise alors un lambeau triangulaire A et l'on réunit, au moyen de deux ou trois sutures simples, les lambeaux B et C préalablement dégagés. La largeur et la hauteur du lambeau varieront suivant le relâchement des parties cutanées ; sa base sera de 6 à 10 millimètres à peu près. Si, chez des personnes âgées, le relâchement des parties orbitaires du muscle orbiculaire est très-accusé, on donnera de préférence au lambeau à exciser une forme en coupole (fig. 55).

Fig. 55.

» venir à jour au-dessous du bord ciliaire, car la petite plaie qui sera ensuite cica-
» trisée pourrait occasionner plus tard de la difformité dans la rangée ciliaire de cet
» endroit. » Lorsque M. Snellen vante les avantages de sa ligature, comparativement à celle de M. Pagenstecher, en disant qu'elle exerce une action mécanique en portant *tout de suite* le bord ciliaire vers le haut, et en ce qu'elle atteint promptement le but à obtenir sans exposer à une cicatrice comme celle de M. Pagenstecher, ni à une suppuration prolongée, accident indispensable de son procédé, nous ne saurions nous rallier à son opinion. Car non-seulement l'effet de la déviation du bord ciliaire s'effectue immédiatement après qu'on a placé les ligatures, mais de plus il ne peut être ici question d'une suppuration prolongée. Celle-ci commence, en général, le quatrième jour après l'opération et se termine le dixième ou le onzième jour avec l'élimination des fils. Les cicatrices ne sont, nous l'avons dit, choquantes que pendant un temps fort court.

M. de Graefe accorde lui-même que ce procédé auquel nous reprochons de produire plus de cicatrices vicieuses que l'opération précédemment décrite, prédispose lui-même au raccourcissement de la fente palpébrale. On est donc forcé, lorsque cette fente est trop étroite, de pratiquer encore l'opération du blépharophimosis. Évidemment, cette combinaison rend alors le procédé bien plus complexe.

Dans les cas d'entropion spasmodique de la paupière supérieure, où le tarse correspondant a subi un ratatinement sensible, M. de Graefe recommande le procédé suivant qui, à notre avis, est inutilement compliqué. On procède à l'excision du lambeau triangulaire comme cela a été décrit pour la paupière inférieure, après quoi on écarte par traction les lèvres de la plaie, et l'on incise horizontalement et tout près du bord libre de la paupière, le muscle orbiculaire dont on repousse les fibres en haut, de manière à mettre à nu le cartilage tarse. On excise alors de ce tarse un triangle B (fig. 56) dont

Fig. 56.

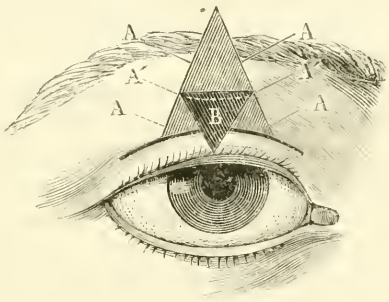

la base, tournée en sens inverse du triangle cutané, occupe le bord orbitaire du tarse, et mesure de 5 à 6 millimètres. La pointe du triangle effleure le bord marginal de ce même tarse, et comprend toute son épaisseur, de façon que la conjonctive seule reste. Les sutures doivent être placées de manière que la moyenne (A'A') comprenne à la fois la peau et les couches superficielles du tarse. Ordinairement cette opération doit être combinée à celle du blépharophimosis.

Lorsqu'on a à combattre une simple inversion du bord de la paupière, résultant, par exemple, d'un défaut de coaptation consécutif à une opération pratiquée sur le globe de l'œil, ou produite par l'enfoncement de cet organe aidé de la contraction spasmodique du muscle orbiculaire, il suffit d'un pansement composé de bandelettes de taffetas ou de diachylon (recouvert au besoin de collodion), et destiné à renverser légèrement la paupière en

dehors. M. Arlt (1) conseille, en pareille circonstance, de placer entre le rebord orbitaire et la paupière une boulette de charpie et de la fixer dans cette position au moyen d'un bandeau.

Si l'inversion de la paupière ne coïncide pas avec un enfoncement du globe de l'œil, ce célèbre praticien engage à prendre une bandelette de toile, d'un pouce et demi de longueur sur un demi-pouce de largeur, d'en fixer, par une couche de collodion, une extrémité au-dessous de l'angle interne, entre le rebord orbitaire et le bord adhérent du tarse, puis de tendre assez fortement la bandelette en la tirant horizontalement de dedans en dehors vers la peau de l'angle externe qu'on repousse avec le doigt de dehors en dedans sous la toile, avant de l'y accoler. Cela fait, on enduit la bandelette de collodion pour empêcher le retrait de la peau qu'elle embrasse. En s'enroulant sur elle-même, elle agit en redressant la paupière.

On arrive plus simplement encore au même résultat avec la pince à ptosis, entre les branches de laquelle on prend un repli cutané choisi au voisinage du bord libre de la paupière, ou avec des serres-fines qui ont, il faut le dire, comme la pince à ptosis, l'inconvénient d'être difficilement tolérées par les personnes qui viennent de subir une opération sur l'œil et chez lesquelles un entropion s'est produit.

Si l'on s'aperçoit que ces pansements ne suffisent pas, ce qui arrive dans les cas de spasme véritable de l'orbiculaire, on peut, suivant le conseil de Wardrop, fendre le ligament palpébral externe, puis appliquer le bandeau compressif ou un pansement approprié. Cette pratique est surtout recommandable lorsque le spasme de l'orbiculaire est entretenu par l'irritation de la conjonctive ou de la cornée. Si, après la section du ligament palpébral externe, on n'arrivait pas, au moyen du pansement, à maîtriser l'inversion de la paupière malade, on pourrait y joindre les ligatures de M. Gaillard, et, enfin, pour les cas les plus rebelles, il faudrait en venir à l'opération de M. Pagenstecher.

ARTICLE XXI.

ABSENCE DES PAUPIÈRES. — BLÉPHAROPLASTIE.

Dans les premières semaines de la vie intra-utérine, les paupières ne peuvent être, suivant de Ammon (2), distinguées du tégument général de la tête qui passe au devant de l'œil sous la forme d'une membrane lisse. Peu à peu, il se forme dans cette région deux replis cutanés qui, en se déve-

(1) *Archiv für Ophthalmologie*, t. IX, A. I, p. 96.

(2) *Archiv für Ophthalmologie*, t. VI, A. I, p. 155, et *Annales d'oculistique*, p. XLIV, p. 5.

loppant et se rapprochant, constituent les paupières. Ces replis sont d'abord étroitement fixés à l'œil, et lorsqu'ils se touchent par leurs bords, leur réunion devient très-intime. C'est, d'après Meckel, vers la douzième semaine que ce phénomène survient. En même temps que la peau fournit un repli au devant de l'œil, le tarse apparaît ainsi que la conjonctive, l'appareil éliminateur des larmes, le cercle osseux de l'orbite et les muscles de l'œil et des paupières. Cette concordance dans le développement de tant de parties importantes destinées à garantir l'œil, est une présomption en faveur de la rareté des cas où les paupières seules feraient défaut (ablépharon) sans que l'œil lui-même ou les organes voisins soient atteints d'un vice de conformation. La plupart des observations d'ablépharons se rapportent même à des fœtus monstrueux.

On rencontre bien plus fréquemment l'absence des paupières quand ces voiles membraneux ont été détruits par la gangrène, comme après la pustule maligne, les inflammations phlegmoneuses intenses, des brûlures, etc. On cite encore un assez grand nombre d'observations de paupières détruites par des blessures d'armes à feu et par des morsures; mais dans la généralité des cas, c'est à la suite d'un lupus, d'une ulcération syphilitique ou d'un épithélioma que les paupières se trouvent détruites. Cet accident est d'autant plus grave que la destruction est plus étendue, qu'elle intéresse une plus grande partie du cul-de-sac conjonctival et des tégnments voisins de l'orbite. Avec de telles lésions, l'œil privé de ses moyens de protection, sans qu'il soit possible de les lui rendre, est fréquemment voué à une perte certaine et qui ne survient qu'après de vives souffrances.

Si la peau du voisinage a été épargnée par le mal qui a frappé les paupières, l'intérêt du malade porte le chirurgien à recourir à la blépharoplastie, non-seulement dans le but de conserver un organe aussi important que l'œil, mais encore afin de remédier à une difformité vraiment hideuse.

Tandis que les opérations autoplastiques qui se font sur les autres parties du visage ont une origine très-éloignée, la blépharoplastie, envisagée comme une méthode bien définie, paraît dater de ce siècle. On trouve chez Dzondi (1) les premières indications d'un procédé destiné à pratiquer une nouvelle paupière inférieure. Ce chirurgien empruntait un lambeau à la peau de la joue. De Graefe père (2) indique, mais d'une manière peu précise, que l'art de la rhinoplastie pourrait donner des indications précieuses pour suppléer à l'absence des paupières, et il rapporte, à l'appui de cette opinion, le cas d'une jeune fille chez laquelle il remplaça avec succès la paupière inférieure, en attirant en haut un lambeau pris sur la joue. Des tentatives analogues de

(1) *Hufelands Journal Novemberheft*, 1818, p. 99.

(2) *Rhinoplastie*, etc., 1818, p. 15, *Journal de Graefe et de Walther*, t. II, p. 8.

restauration partielle des paupières se rencontrent dans la méthode de Fricke (voy. page 696), et dans celle de Jünken (1), laquelle ne diffère de la précédente que par l'étroitesse du pédicule du lambeau.

Tous ces procédés n'ont, répétons-le, pour objet que la réparation d'une partie de la paupière ou bien l'implantation d'un lambeau cutané dans une perte de substance survenue dans ce voile membraneux, et c'est à Dieffenbach (2) que revient le mérite d'avoir essayé le premier de remédier à l'absence complète d'une paupière. Depuis cette époque, les procédés opératoires se sont multipliés en France, en Allemagne et en Angleterre, et il serait fastidieux de les énumérer tous, en mentionnant les noms de leurs auteurs.

Néanmoins, la blépharoplastie nous semble avoir été, dans les traités pratiques, l'objet d'une négligence qu'elle ne comporte pas; car si cette opération ne répond pas à toutes les espérances de ceux qui l'emploient, cela ne tient certainement pas à l'imperfection des procédés, mais aux difficultés insurmontables qu'on éprouve à rétablir dans leur totalité des organes aussi complexes que les paupières. Si bien qu'on taille et qu'on applique un lambeau cutané, il est impossible qu'il remplace la paupière munie de son cartilage, de son appareil musculaire et glandulaire, de ses cils et de sa muqueuse. Toutefois, les déceptions qu'on éprouve dans l'entreprise de la blépharoplastie ne sont pas telles qu'on doive renoncer à cette opération, et elle sera toujours de première nécessité lorsqu'un œil sera mis en péril par une exposition constante au contact de l'air.

La blépharoplastie est encore formellement indiquée dans tous les cas où l'on a été contraint d'extirper des épithéliomas des paupières assez étendus pour nécessiter la formation d'une plaie large et qui exige pour se cicatriser un temps fort long. Ici, nous partons d'un principe contesté par bien des chirurgiens, et d'après lequel on regarde les récidives comme moins fréquentes dans tous les cas où l'on peut obtenir la réunion par première intention. En effet, une fois que l'organisme offre une tendance marquée à la production des néoplasies, il est permis de supposer que les manifestations de cette tendance sont favorisées par la présence d'un foyer où se produit abondamment du tissu cellulaire nouveau, comme cela arrive dans les vastes plaies en suppuration. D'ailleurs, on ne saurait nier qu'en enlevant des produits néoplasiques au voisinage des yeux, et en comblant la perte de substance produite, on s'oppose avantageusement à une difformité souvent très-choquante.

En règle générale, dans toutes les opérations de blépharoplastie, on peut poser deux principes, qu'il faut observer, autant que possible, très-rigoureusement :

(1) *Die Lehre von den Augenoperationen*, 1829, p. 267.

(2) *Caspers Wochenschrift*, n° 1, 1835, p. 8.

1° Conserver la plus grande partie possible de l'ancienne paupière, de son muscle orbiculaire et principalement de son bord libre;

2° Ménager complétement la muqueuse, si cela se peut.

Les différents procédés connus se divisent naturellement en deux groupes :

Dans le premier, on forme la nouvelle paupière au moyen d'un ou de plusieurs lambeaux rapprochés par inclinaison.

Dans l'autre, les lambeaux sont rapprochés par torsion. Nous décrirons quelques opérations propres à servir de types et de guides dans la pratique.

Procédé de Dieffenbach. — Si, comme dans la figure 57, il s'agit d'une destruction totale de la paupière inférieure, on comprend les parties malades dans deux sections qui, des angles de l'œil, convergent vers la joue. On détache ensuite de bas en haut le lambeau A B C, ainsi circonscrit, en ayant soin de ménager, autant que possible, la conjonctive. L'espace triangulaire qui reste est alors comblé par un lambeau qu'on obtient en prolongeant la commissure externe, dans une longueur A E, qui dépasse de 3 à 4 millimètres celle de la base du triangle. De l'extrémité de cette section, on

Fig. 57.

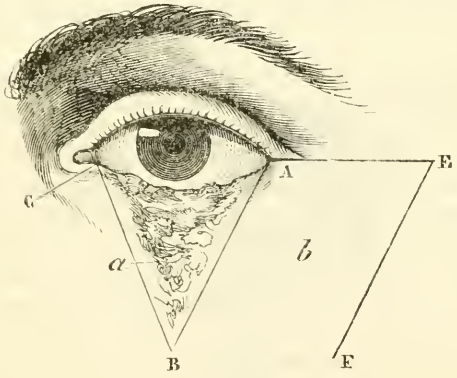

en mène une seconde parallèle à A B, et égale à cette dernière. En faisant le lambeau, on aura soin de ménager, autant que possible, le tissu sous-cutané (qu'on laisse attaché au lambeau), et les nerfs cutanés dont cette région est si abondamment pourvue. L'écoulement du sang arrêté, on procède à la réunion (fig. 58). S'il a été possible de conserver la conjonctive, on devra la fixer très-exactement au lambeau réparateur. La cicatrisation de la perte de substance triangulaire qui reste alors au voisinage de la nouvelle paupière doit être abandonnée à elle-même, quoiqu'il

faille, à plusieurs reprises, réprimer par des cautérisations l'exubérance des bourgeons charnus. Cette cicatrisation s'opère presque toujours de manière à attirer les parties voisines vers le point qu'elle occupe, et il est

Fig. 58.

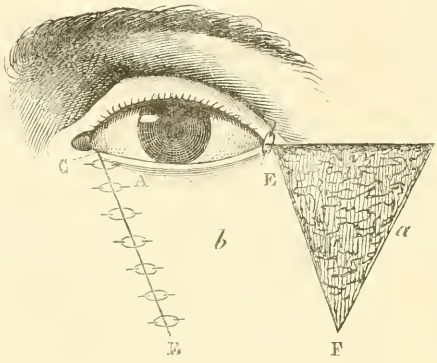

facile de comprendre que la nouvelle paupière sera, de toutes ces parties, la plus sujette à suivre ces tractions. C'est pourquoi on a raison d'éviter, autant que possible, au voisinage de la nouvelle paupière, une cicatrisation de cette sorte.

M. Burow (1) y a réussi dans le procédé si ingénieux qu'il a imaginé. Il excise, comme Dieffenbach, un lambeau triangulaire comprenant toute la partie malade de la paupière (voy. fig. 59). Après quoi, il prolonge vers

(1) *Beschreibung einer neuen Transplantationsmethode*. Berlin, 1856. — En décrivant sa méthode, M. Burow (*loc. cit.*, p. 8) donne quelques conseils qui ne seront certes pas sans intérêt pour ceux qui savent avec quelles difficultés on a à lutter pour arriver, dans les opérations autoplastiques, à la réunion par première intention, d'où dépend tout le succès de l'opération. Ce chirurgien distingué se sert pour la ligature entortillée, non d'épingles de Carlsbad, mais d'aiguilles anglaises ordinaires qu'on a repassées au feu. Après les avoir ainsi détrempées et rendues flexibles, on aplatit leurs pointes de manière à leur donner une forme lancéolaire. Ces aiguilles auxquelles on peut imprimer la courbure qu'on souhaite, s'introduisent avec beaucoup de facilité à l'aide d'un porte-aiguille, et lorsqu'on veut les enlever on les tourne une ou deux fois autour de leur axe et on les attire à soi en les saisissant par leur extrémité lancéolaire. M. Burow pense que pour obtenir avec plus de sûreté la réunion par première intention, il y a beaucoup d'avantage à enlever les aiguilles le plus tôt possible. C'est pourquoi si les parties réunies ne supportent que des tiraillements faibles, on peut procéder à cette extraction soit immédiatement, soit au bout de vingt-quatre heures. Dans ce but, on recouvre chaque suture entortillée, de ses extrémités à une certaine distance de la plaie, avec du collodion qu'on laisse se dessécher com-

la tempe la base du triangle et la donne pour base à un autre triangle A D E identique avec le premier, et dont le sommet E regarde en haut. Enfin, il

Fig. 59.

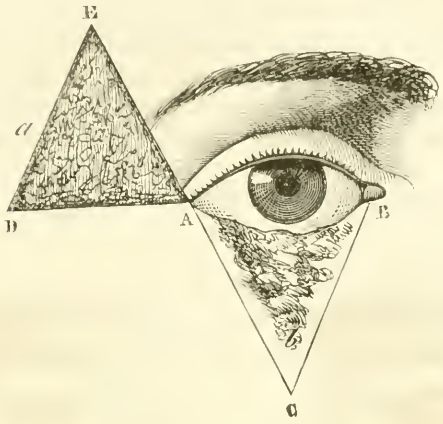

dégage jusqu'à sa base le lambeau limité par la base du triangle supérieur et par le côté externe du triangle inférieur; puis il le fait basculer de telle

Fig. 60.

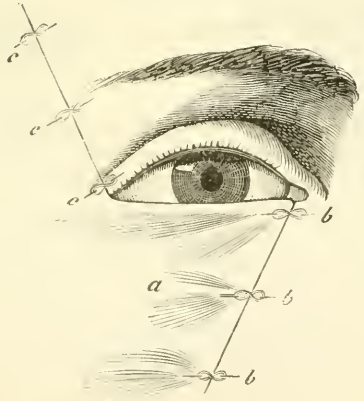

sorte que son angle A se place en B, à l'angle interne de l'œil (voy. fig. 60). Par ce fait, les deux pertes de substance produites sont très-habilement

plétement avant d'enlever les aiguilles. Si l'on attendait pour le faire de vingt-quatre à quarante-huit heures après l'opération, la soie ou le coton dont on se sert serait tellement imprégné de la sérosité qui s'écoule de la plaie, que le collodion n'y aurait

dissimulées. On se comporte, pour la paupière supérieure, de la façon inverse.

Un autre mode de restauration consiste à emprunter un lambeau à la peau du front, comme Blasius (1) l'a fait pour la paupière inférieure. On enlève d'abord soigneusement les parties malades : on sectionne le lambeau préalablement dessiné (fig. 61) après avoir pris la précaution de lui donner, dans tous les sens, 2 millimètres de plus que n'en ont les dimensions de la perte de substance ; après quoi, on procède à la réunion. Blasius a eu soin de réunir autant que possible les bords de la plaie du front, comme cela est

Fig. 61.

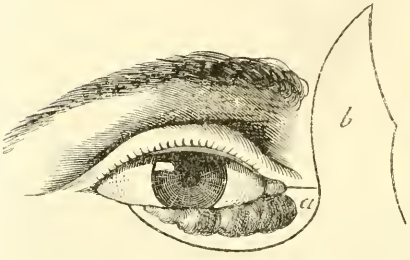

Fig. 62.

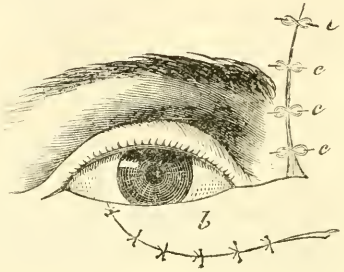

indiqué dans la figure 62 (2), pour empêcher que le lambeau ne soit déplacé par la rétraction cicatricielle qui serait survenue sans cette précaution.

pas assez de prise. Il est bon alors d'enrouler encore autour des aiguilles quelques tours de soie, de les enduire d'une couche de collodion, et l'on peut ensuite enlever les aiguilles en toute sécurité : celles qui occupent le voisinage des angles de la plaie peuvent rester plus longtemps en place, mais il ne faut jamais les laisser au delà de quarante-huit heures. Un des principaux obstacles qu'on rencontre dans les opérations autoplastiques est le tiraillement qui s'oppose à la réunion des lambeaux. M. Burow donne, pour combattre cet inconvénient, une indication très-pratique. Il conseille d'enfoncer à la distance d'un pouce et demi à deux pouces, de chaque côté de la plaie, une épingle dirigée parallèlement à cette dernière, de telle sorte qu'elle comprenne entre ses points d'entrée et de sortie une portion de la peau longue de 12 à 16 millimètres. On enroule ensuite autour de ces épingles un fil de soie non tordu, en forme de 8 de chiffre, en serrant plus ou moins les circonvolutions selon que la plaie est plus ou moins tiraillée. Ces aiguilles restent sur place deux ou trois jours et l'on peut augmenter l'efficacité de leur action par l'emploi du collodion.

(1) *Berliner medic. Zeitschrift. Maerz*, 1842.

(2) Les figures 61 et 62 ont été empruntées à M. Ritterich (*Lehre von den blutigen Augenoperationen*, etc. Leipzig und Heildelberg, 1859).

M. Hasner d'Artha (1) a employé de la même manière la méthode de torsion en se servant d'un lambeau pris sur le front et sur le nez. Dans ses opérations aussi, la réunion des plaies fut pratiquée dans la plus grande étendue possible. Les figures suivantes, empruntées à M. Hasner, offrent un certain intérêt pratique ; car on a assez souvent l'occasion de séparer les angles des paupières envahis par un épithélioma. Si le mal occupe le grand angle de l'œil (voy. fig. 63 et 64), on circonscrit la partie malade entre deux sections elliptiques distantes de quelques millimètres du foyer morbide. On sectionne alors un lambeau assez grand pour combler la perte de substance produite, en l'empruntant au tégument du nez.

Ce lambeau se termine par une extrémitée bifurquée (fig. 63) destinée à la réparation du bord libre. Après avoir coupé le pont qui sépare le lambeau de l'endroit où il doit être fixé, on l'y maintient à l'aide de simples sutures. Le pont sectionné constitue lui-même un lambeau qu'on repousse en bas et en dedans, afin de réunir, autant que possible, par une suture entortillée, les lèvres de la plaie qu'il a fallu pratiquer en disséquant le lambeau réparateur.

Dans la restauration des parties voisines de la commissure externe (fig. 65 et 66) on procède d'une façon tout à fait analogue, en prenant un lambeau dans la région de la tempe. La restauration simultanée des deux paupières

Fig. 63.

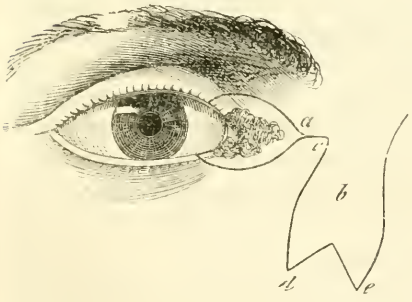

Fig. 64.

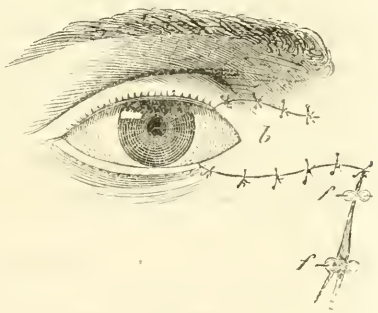

(méthode de M. Hasner d'Artha) est une opération qui ne trouve que très-exceptionnellement son application dans la pratique.

Du reste, il ne faut pas vouloir aller trop loin dans de pareilles tentatives, et dès qu'on a obtenu une protection suffisante pour l'œil, en lui rendant une paupière, surtout la supérieure, il est prudent de s'abstenir d'autres essais. Les lambeaux attirés par torsion et destinés à remplacer la paupière

(1) *Entwurf einer anatomischen Begründung der Augenheilkunde.* Prag, 1847, p. 248.

inférieure ont une tendance fâcheuse à se rétracter ; ou bien, en s'œdématiant, ils tombent par leur seul poids et manquent alors leur double but qui

Fig. 65.

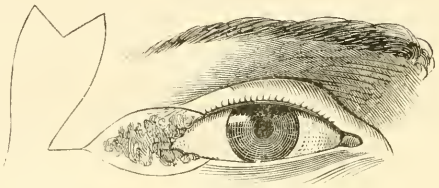

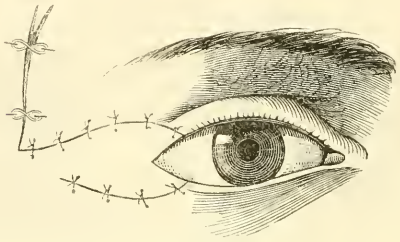

Fig. 66.

est de protéger l'œil et de remédier à la difformité survenue dans le visage. Pour la paupière supérieure, la chute du lambeau, privé de toute action musculaire, peut devenir bien plus pénible encore, en masquant la cornée et en forçant le malade à remplacer par les doigts l'action du releveur qu'il a perdue. En résumé, il faut une grande expérience et un maniement très-habile des procédés autoplastiques, pour arriver par les opérations que nous venons de décrire à procurer aux malades un soulagement véritable.

ARTICLE XXII.

BLESSURES DES PAUPIÈRES ET DES SOURCILS.

On trouve dans les traités un nombre considérable de faits relatifs à des blessures des paupières et des sourcils qui sont intéressants à double titre, soit à cause de la difformité consécutive, soit à cause des suites déplorables qui, dans certains cas, en sont résultées pour l'œil correspondant. Nous nous attacherons principalement, dans cette étude, à l'histoire des plaies faites par des instruments tranchants ou piquants, et de celles qui ont été produites par une déchirure, en négligeant les brûlures et les plaies empoisonnées, dont nous avons déjà parlé ailleurs.

Les plaies par instrument tranchant ont plus ou moins de gravité, suivant qu'elles sont plus ou moins profondes, qu'elles ont plus ou moins attaqué le bord libre de la paupière, et aussi suivant leur direction. Les plaies horizontales qui n'intéressent que la peau, le muscle et le tarse se guérissent généralement avec beaucoup de facilité sans défigurer le malade. Une semblable lésion ne devient sérieuse que si elle porte sur la paupière supérieure, et si elle a blessé son ligament suspenseur, le fascia tarso-orbitaire. En pareil cas, le muscle releveur peut avoir été détaché, d'où résulte la chute de la paupière. En outre, ces blessures profondes, lorsqu'elles ne guérissent pas par première intention, entraînent facilement une suppuration étendue, surtout lorsqu'elles se compliquent d'une forte contusion. La rétraction de la cicatrice fait bientôt basculer le tarse et produit un ectropion par le mécanisme que nous avons fait connaître plus haut (voy. article ECTROPION). On peut néanmoins avancer que les plaies horizontales, même profondes, ne sont pas si souvent la cause d'une difformité permanente que les plaies verticales, surtout lorsque ces dernières ont intéressé toute l'épaisseur de la paupière, principalement au niveau du bord libre. Si des soins minutieux ne réussissent pas alors à favoriser une coaptation très-exacte, on risque de voir persister l'écartement des parties sectionnées et survenir la lésion désignée sous le nom de *coloboma* des paupières.

D'un autre côté, si la réunion s'est faite, mais d'une manière irrégulière, on voit le bord libre se bosseler en un point où les cils, implantés d'une façon vicieuse, se dévient parfois vers le globe de l'œil en donnant lieu, non-seulement à une difformité désagréable, mais encore à un état fâcheux pour la vue du malade. Les blessures verticales, même profondes, ne se guérissent facilement sans laisser beaucoup de traces que lorsque le bord ciliaire a été épargné.

Les plaies produites par des instruments piquants sont, dans la plupart des cas, rapidement cicatrisées ; mais il ne faut pas perdre ici de vue une considération importante : c'est qu'elles peuvent, en traversant la paupière dans toute son épaisseur, avoir intéressé le globe de l'œil ou les parties situées dans l'excavation orbitaire. D'un côté, une telle complication peut amener la perte de l'œil ; de l'autre, la propagation de la phlogose vers les enveloppes du cerveau y peut déterminer les accidents les plus redoutables. Mais, en admettant même que ces conséquences extrêmes ne soient pas la suite d'une blessure pénétrante de la paupière, rien n'empêche que, la conjonctive bulbaire ayant été lésée, il ne se forme un symblépharon capable d'opposer peu à peu un obstacle aux mouvements des paupières et du globe de l'œil lui-même.

Les plaies par déchirure des paupières se guérissent, en général, aussi bien que les plaies produites par des instruments tranchants, sauf les cas où la déchirure s'est compliquée d'une contusion très-intense des parties. C'est

alors qu'on peut observer un sphacèle plus ou moins étendu. Ces plaies exposent encore le malade à un autre danger, en vertu du préjugé commun à bon nombre de chirurgiens pour lesquels toute tentative de réunion immédiate doit être abandonnée ici, puisque, d'après eux, la suppuration est inévitable. Ce principe est faux, comme le prouve l'expérience de tous les jours, et non-seulement on peut hardiment recommander, d'une manière générale, de réunir immédiatement toutes les plaies et déchirures des paupières capables d'entraîner quelque difformité, mais encore il faut essayer de ce moyen lorsqu'il s'est écoulé quelques jours depuis l'accident et que la suppuration a commencé. En effet, si les résultats de la réunion tardive qu'on obtient en pareille circonstance ne sont pas aussi satisfaisants qu'ils l'eussent été après une coaptation immédiate, ils n'en seront pas moins de beaucoup supérieurs à ceux que donne la cicatrisation consécutive à une suppuration prolongée. A l'appui de cette assertion, nous citerons en note les faits suivants (1).

Lorsqu'il s'agit de plaies simples faites avec un instrument tranchant et réunies au moyen d'une suture, le meilleur pansement qu'on puisse employer est le bandeau compressif, dont on prolonge l'usage quelques jours encore après l'ablation des points de suture. Les applications de glace ne sont indiquées que dans les cas où la lésion s'est compliquée d'une forte contusion.

Un point important de l'histoire des plaies du sourcil accompagnées d'une blessure du nerf sus-orbitaire est la complication redoutable qui survient parfois, c'est-à-dire la cécité de l'œil correspondant. Il est bien entendu qu'il faut exclure des cas de ce genre tous ceux où la blessure s'est accompagnée d'une commotion de la région orbitaire ou du crâne assez intense pour

(1) M. N..., en entrant dans le corridor de sa maison, fut heurté en plein visage par le manche d'un balai avec lequel un petit garçon se disposait à effrayer ses camarades. Le choc fut assez violent pour déchirer la moitié de la paupière inférieure et produire une plaie qui, partant du grand angle de l'œil, longeait parallèlement le bord libre en formant un lambeau d'un demi-centimètre de hauteur. Le conduit lacrymal inférieur avait été déchiré et l'on voyait très-nettement l'ouverture de la partie déclive du conduit resté en rapport avec la paupière. C'était un dimanche que l'accident avait eu lieu, et quoique la paupière fût retombée sur la joue, en causant une difformité très-notable, le malade ne demanda du secours que le lundi. Je lui proposai la réunion de la plaie qu'il refusa, par crainte de manœuvres chirurgicales. Le quatrième jour seulement, sur mes instances, le malade consentit à se laisser appliquer une suture. Je commençai donc à placer un point de suture à l'aide d'un fil d'argent très-fin que je pouvais laisser sur place à volonté et avec lequel je réunis aussi exactement que possible l'angle interne de la paupière déchirée. Cela fait, le malade se refusa obstinément à supporter la coaptation du reste de la plaie. Néanmoins, ce pansement incomplet et tardif eut pour effet de faire adhérer entre elles les parties préalablement réunies

expliquer, par elle seule, les troubles fonctionnels immédiats de la vue. De plus, il faut négliger ici tous les cas où la blessure du nerf sus-orbitaire a été faite par un instrument piquant, et où il n'est pas très-certain que le corps vulnérant n'a pas pénétré plus profondément qu'on ne le supposait au premier abord, et entraîné une inflammation des parties profondes de l'orbite ou des enveloppes de l'encéphale (Petit). Cette exclusion faite, il ne reste dans la science qu'un petit nombre d'observations où des lésions du nerf sous-orbitaire, non compliquées d'autres blessures, ont causé une amaurose complète, regardée par Sabatier et Beer comme sympathique et produite par l'intermédiaire du filet nerveux du rameau nasal qui concourt à la formation du ganglion ophthalmique. Cette amaurose sympathique ne surviendrait, suivant ces auteurs, qu'à la période de cicatrisation, c'est-à-dire au moment où ce nerf est exposé à des tiraillements continuels dus à la rétraction inodulaire.

Il est à regretter que la plupart des observations de ce genre (1) aient été recueillies à une époque où l'on n'avait pas de moyens sûrs d'explorer les modifications survenues dans le nerf optique et où il n'était pas aisé de négliger les troubles de la vue produits par une simple paralysie de l'accommodation.

Toutefois, il faut avouer que l'irritation assez prolongée d'une branche de la cinquième paire pourrait bien se transmettre par le filet que ce nerf envoie au ganglion ophthalmique, en propageant ainsi jusqu'à l'œil une irritation des nerfs de la sensibilité générale qui, on le sait, gouvernent les sécré-

et de remédier au plus fort de la difformité, c'est-à-dire à la chute de la paupière.

L'observation suivante prouve d'une manière péremptoire que la contusion violente des parties déchirées ne s'oppose pas davantage à une réunion immédiate.

Au mois de janvier 1863 je fus appelé chez M. de L..., qui entraîné par la chute de son cheval, était tombé de telle sorte que le côté droit de son visage avait porté sur la terre gelée. Par bonheur, la violence du coup fut amortie par le chapeau de chasse de M. de L..., néanmoins le choc avait été assez considérable pour causer la déchirure de toute la paupière inférieure. Il existait à 3 ou 4 millimètres du bord libre une plaie qui, partant de l'angle externe, se terminait au voisinage du grand angle et qui, descendant vers la joue, avait une profondeur de 2 centimètres et demi à 3 centimètres. Deux heures après l'accident, une tuméfaction considérable occupait toute la figure. Ayant nettoyé la plaie des caillots et du sable qu'elle contenait, et l'ayant régularisée en excisant avec des ciseaux les tissus broyés qui adhéraient à sa lèvre inférieure, je procédai aussi exactement que possible à la coaptation avec de simples sutures. Ce pansement, joint à l'application d'une vessie remplie de glace, amena une cicatrisation tellement rapide que huit jours après, M. de L.... pouvait reprendre ses occupations, sans que la paupière fût déformée ou seulement déviée.

(1) Voyez les observations citées dans l'excellente publication : *Die Verletzungen des Auges*, v. Adolph Zander, et *Arth. Geissler Zweite Hœlfte*, 1864, p. 472.

tions intra-oculaires (1). Il résulterait de ce fait une hypersécrétion de liquide dans l'intérieur de l'œil, et il surviendrait une forme simple de glaucome chronique, si longtemps confondue avec l'amaurose.

Un grand nombre de faits, dans lesquels on a pratiqué, dans un but thérapeutique, la section du nerf sus-orbitaire, prouvent suffisamment, de même que les expériences de Vicq d'Azir, Magendie et Romberg, que de simples blessures et de simples sections de ce nerf ne suffisent pas à déterminer une irritation sympathique de l'œil correspondant. En conséquence, il faut pour amener de pareils désordres, une irritation continue, comme celle que peut provoquer une cicatrice adhérente à l'os, en privant en partie la peau de sa mobilité. Aussi, doit-on accorder au conseil de Beer toute l'attention qu'il mérite, lorsqu'il engage à terminer la section du nerf sus-orbitaire blessé, ou à pratiquer l'ablation de la cicatrice.

Disons, en terminant ce chapitre, que la présence de corps étrangers dans les paupières constitue un fait des plus exceptionnels ; cependant il faut en être prévenu pour ne pas tomber dans une erreur de diagnostic fâcheuse, comme il est arrivé dans l'observation que nous citons en note (2).

D. — TROUBLES FONCTIONNELS DES PAUPIÈRES.

ARTICLE XXIII.

PARALYSIE DE L'ORBICULAIRE DES PAUPIÈRES ET DES MUSCLES DU SOURCIL.

La paralysie de la septième paire entraîne dans la coaptation des paupières une certaine difficulté, caractérisée tantôt, dans les cas légers, par du larmoiement, tantôt, dans les cas extrêmes, par une coaptation incomplète des

(1) Sous ce rapport, le nerf sus-orbitaire ne joue pas un rôle particulier, car d'autres branches de la cinquième paire ont été aussi accusées de pouvoir provoquer une action sympathique sur l'œil : il en est ainsi des nerfs dentaires, des nerfs sensitifs qui se rendent au méat auditif externe (Deleau), etc.

(2) « Un homme d'une trentaine d'années, fort et bien constitué, exerçant la profession de juge près d'un tribunal de province, porte depuis longtemps une petite tumeur dans l'épaisseur de la paupière supérieure de l'œil gauche. Cette tumeur, aujourd'hui de la grosseur d'une noisette, fait une saillie notable dans le petit angle de cet œil au-dessus de la commissure externe des paupières ; elle est légèrement bosselée à sa surface et donne à la peau qui la recouvre une coloration noirâtre. Cette même coloration se retrouve sur la conjonctive qui revêt la face inférieure du cartilage tarse. Enfin, à l'aide du toucher, on constate l'existence d'un prolongement dur qui s'applique contre la paroi externe de l'orbite pour se perdre dans les graisses de cette cavité. Du reste, il n'existe aucune trace appréciable de cicatrice sur la peau qui recouvre ou qui avoisine cette tumeur, et le malade ne donne d'autres commémoratifs

paupières et par la chute de l'inférieure. Souvent alors, celle-ci se renverse en dehors, tandis que la supérieure, n'obéissant plus qu'à l'action de son muscle propre, peut s'élever outre mesure, en perdant ses rapports normaux avec le globe de l'œil ; toutefois, il faut le dire, on n'observe cette prépondérance d'action du releveur que quand le malade regarde en haut ; s'il dirige ses yeux en bas, la paupière supérieure s'abaisse plus du côté affecté que du côté sain. Le défaut qui survient dans la coaptation des paupières, quand l'orbiculaire est paralysé, a été désigné sous le nom de *lagophthalmus paralytique*.

Comme la paralysie faciale est le plus souvent bornée à un côté, on trouve dans cette circonstance quelques symptômes propres à la maladie qui nous occupe. Ainsi, le sourcil est élevé, la joue affaissée comme l'aile du nez, et la bouche attirée du côté sain. Le défaut d'action du muscle orbiculaire devient beaucoup plus manifeste encore, lorsque le malade s'efforce de fermer l'œil atteint, en laissant l'autre ouvert, tandis que la difformité du visage devient moins choquante, lorsque les deux yeux se ferment à la fois. Si la paralysie est ancienne et très-prononcée, de telle sorte que la position des paupières soit sensiblement changée, on voit, pendant le sommeil, l'œil se porter en haut, de façon que la pupille disparaisse en arrière de la paupière incomplétement abaissée, et le malade tenter instinctivement de suppléer avec ses doigts au défaut d'action de l'orbiculaire, pour échapper aux sensations pénibles que lui causent le froid et la sécheresse de la conjonctive, exposée d'une manière constante au contact de l'air.

Quand toutes les branches de la septième paire sont affectées de paralysie, le voile du palais est lui-même atteint et la luette déviée du côté sain. Suivant M. Longet (1), la déviation de la luette ne surviendrait que dans les cas où la cause paralysante agirait sur le nerf, avant le premier coude de l'hiatus de Fallope.

que ceux-ci : qu'il a fait une chute sur cette partie dans son très-jeune âge et que la maladie ne prend de l'accroissement que depuis trois ans. A ces signes, il était bien difficile de ne pas croire à l'existence d'une petite tumeur mélanique de la paupière supérieure envoyant un prolongement dans l'orbite. L'extirpation large et entière du mal fut proposée par le chirurgien et acceptée par le malade. Elle fut exécutée le lendemain au moyen d'une incision longitudinale parallèle au pli palpébral et d'une dissection attentive faite à l'aide de ciseaux et d'une pince-érigne. La tumeur fut aisément renversée sur son pédicule, mais quand on voulut couper celui-ci, les ciseaux rencontrèrent un corps dur sur lequel ils s'émoussèrent. Ce corps enlevé avec la tumeur n'était autre qu'un morceau de fer long de 2 centimètres environ et qui paraissait être formé par la pointe d'un petit clou. Ce corps étranger s'était enkysté dans le tissu cellulaire de la paupière et de l'orbite et c'étaient les parois assez épaisses de ce kyste, infiltrées d'oxyde ou de sels ferreux, qui donnaient à cette tumeur l'aspect des tumeurs mélaniques. (Lenoir, *Archives d'ophthalmologie*, t. II, p. 261.)

(1) *Traité de physiologie*, t. II, p. 360. Paris, 1850.

Po mieux se renseigner sur la cause primitive de la paralysie et sur son siége et pour se rendre meilleur juge du pronostic, il est important de s'éclairer sur la part que le nerf auditif prend à la maladie. On sait que le nerf facial et le nerf auditif se rendent ensemble dans le conduit auditif interne, et que leur origine, ainsi que leur trajet primitif, sont si intimement liés qu'avant Sœmmering on confondait ces deux paires en une seule, et que l'on admettait dans la septième paire une portion dure (ou faciale) et une molle (auditive). Si donc la cause du mal siége dans l'intérieur du crâne, près de l'origine du nerf facial, il survient le plus souvent un trouble dans les fonctions du nerf auditif correspondant. Si la cause paralysante est sur le trajet du nerf et si le voile du palais montre des symptômes de paralysie, cette cause est au-dessus du ganglion géniculé, situé, on le sait, au genou, ou à la première courbure du canal de Fallope, ganglion qui reçoit le grand nerf pétreux superficiel. Lorsque, au contraire, le voile du palais est intact, on pense que la cause de la maladie est au-dessous du ganglion ci-dessus désigné. Il n'est pas jusqu'à présent prouvé que la paralysie de la septième paire ait sur les muscles intrinsèques de l'organe de l'ouïe une action caractérisée par l'exaltation du sens auditif (Roux).

Le plus souvent, on observe des paralysies du facial où la cause de la maladie siége tout près du trou stylo-mastoïdien et n'affecte que les branches qui composent le pes anserinus major. Dans ces cas, le nerf peut être comprimé par des ganglions engorgés, des tumeurs, un gonflement inflammatoire de la glande parotide, etc. On voit encore la paralysie du facial survenir à la suite de refroidissements brusques qui ont amené une périostite par suite de laquelle le nerf est comprimé, ou enfin consécutivement à un traumatisme qui a porté directement sur le trajet du nerf ou intéressé la caisse du tympan.

Le *traitement* doit nécessairement se baser sur la connaissance de l'origine du mal. Lorsqu'on soupçonne une cause inflammatoire ayant amené une compression du nerf, on peut diriger contre elle un traitement antiphlogistique, consistant en déplétions sanguines locales, frictions mercurielles, calomel à l'intérieur, etc. Une fois la paralysie établie d'une manière permanente, il sera permis de tenter l'usage de la strychnine employée par la méthode endermique, ou d'exciter plus directement encore les filets du nerf paralysé par des injections sous-cutanées du même médicament que l'on fera avec beaucoup de prudence, au moyen de la seringue de Pravaz. La faradisation a été aussi expérimentée dans le même but.

On songera à un traitement chirurgical, notamment à la tarsorrhaphie, soit dans les cas où la difformité de la paupière inférieure, renversée en dehors, est arrivée à un degré tel, que la guérison de la paralysie doive laisser après elle un vice de conformation choquant, soit dans les cas où la coaptation des paupières est assez défectueuse pour que le globe de l'œil coure quelques

dangers. C'est alors que Dieffenbach (1) conseillait, pour abaisser la paupière supérieure attirée en haut par le muscle releveur, de pratiquer la section de ce dernier. Cette opération, dangereuse pour l'intégrité future des fonctions des paupières, est inutile, vu que la tarsorrhaphie, appliquée dans une certaine étendue, combat suffisamment la déviation de la paupière supérieure, et qu'il est toujours facile, à un moment donné, d'en annuler les effets en élargissant de nouveau la fente palpébrale.

Quand l'action de la paralysie sur les paupières n'est pas très-marquée, et qu'on a conservé l'espoir de la voir disparaître spontanément sans laisser de traces dans les parties qu'elle affecte, le mieux est de s'opposer, autant qu'on le peut, aux troubles passagers qu'elle détermine, par l'emploi périodique du bandeau compressif.

ARTICLE XXIV.

CHUTE DE LA PAUPIÈRE SUPÉRIEURE, PTOSIS.

La chute de la paupière supérieure peut provenir des causes les plus diverses, et depuis longtemps on est convenu, pour ce motif, de reconnaître plusieurs variétés de cette affection. Pour éviter de surcharger la mémoire, et nous rapprocher autant que possible de la nature des choses, nous ne distinguerons que deux formes de ptosis : celle qui résulte d'une insuffisance du releveur de la paupière, et celle qui provient de l'inaction incomplète ou de la paralysie de ce même muscle.

La chute de la paupière provoquée par l'insuffisance du muscle releveur peut avoir des causes très-diverses ; car cette affection se produit tantôt par l'effet d'un vice de conformation du releveur, tantôt par un défaut d'innervation, ou enfin, lorsque, à la suite d'une violence quelconque, le muscle a été blessé de manière à ne pouvoir plus fonctionner qu'incomplétement. Dans un autre ordre de faits, le releveur a conservé toute son intégrité d'action, mais cette dernière est masquée par l'effort que lui oppose soit la résistance de la paupière, soit le muscle orbiculaire lui-même. Dans la première forme, l'insuffisance est absolue ; dans la seconde, elle n'est que relative.

Le ptosis consécutif à une véritable insuffisance du muscle releveur se rencontre souvent à l'état congénital, compliqué, comme nous l'avons vu, d'un autre vice de conformation, l'épicanthus. Cette difformité est quelquefois héréditaire et doit être attribuée à un développement incomplet du releveur, muscle qui peut même, à ce qu'il paraît, faire entièrement défaut dans quelques cas exceptionnels (Caffe).

(1) *Die operative Chirurgie*, t. I, p. 744. Leipzig, 1845.

Le ptosis congénital est presque toujours incomplet. Il présente ceci de particulier, qu'il disparaît lorsque le malade dirige ses regards en bas, preuve que la paupière n'a pas subi d'élongation anormale. On confond assez facilement avec le ptosis congénital, la chute de la paupière, qui peut se, produire pendant la naissance, consécutivement à la paralysie de la troisième paire. Si cette paralysie persiste, de telle sorte que l'action de l'orbiculaire ne soit pas contre-balancée par celle du muscle releveur, et cela à une époque où le développement de ces différentes parties suit des phases très-rapides, on observe, même après la disparition complète de la paralysie, une insuffisance relative du releveur, insuffisance avec laquelle coïncide un allongement morbide de la paupière, privée, pendant un certain temps, de ses mouvements d'élévation.

Une autre forme de véritable insuffisance du muscle releveur peut résulter d'un défaut existant dans l'innervation de ce muscle. Elle s'observe, par exemple, comme symptôme d'une paralysie incomplète de la troisième paire, puis dans les cas où soit une tumeur, soit un épanchement comprime le nerf qui se rend au releveur. Une autre cause d'insuffisance réelle du muscle réside dans une lésion traumatique ayant porté sur les fibres musculaires, comme il arrive quand une section horizontale a intéressé l'aponévrose tarso-orbitaire par l'intermédiaire de laquelle le releveur s'insère à la paupière supérieure. Qu'une portion de cette aponévrose ait été détruite par une maladie inflammatoire siégeant dans la partie supérieure de l'orbite ou près de son bord supérieur, et l'on pourra constater une insuffisance du muscle produisant un ptosis qui n'est complet que quand la maladie a détruit en totalité l'insertion du releveur à la paupière.

Le ptosis consécutif à une insuffisance relative de ce muscle, et qu'on a fréquemment l'occasion d'observer, est un accident qui se rattache ordinairement à une ophthalmie purulente ou granulaire et chronique. Plusieurs causes tendent, en effet, dans ces cas, à contre-balancer l'action physiologique du releveur : c'est d'abord le poids insolite qu'acquiert la paupière supérieure dont la muqueuse turgescente a souvent pris un volume considérable, et, d'un autre côté, l'hypertrophie du tissu cellulaire sous-cutané qui succède à une tuméfaction prolongée. Ajoutons à cela que l'antagoniste du releveur, dont l'exercice augmente en vertu de l'excitation morbide que la conjonctive y détermine par action réflexe, peut, dans certains cas, atteindre un développement inaccoutumé, en rapport avec une plus grande énergie fonctionnelle.

L'action physiologique du releveur est encore entravée par la rétraction d'une cicatrice de la paupière, par un symblépharon partiel qui tient cette dernière plus ou moins abaissée, ou enfin par un ankyloblépharon incomplet ayant raccourci d'une manière variable la fente palpébrale. C'est au concours de ces différentes causes qu'il faut attribuer une chute incomplète de la pau-

pière, fréquemment observée chez des personnes anciennement atteintes de granulations.

Il est beaucoup plus rare de rencontrer l'insuffisance incomplète du releveur qui succède à l'hyperplasie des tissus constituants de la paupière supérieure. Ainsi un ptosis survient quand, à la suite d'un érysipèle à récidives fréquentes, le tissu sous-cutané s'est hypertrophié et qu'il s'est développé un éléphantiasis localisé. La présence à la paupière supérieure de kystes volumineux, de lipomes, etc., peut produire un résultat analogue.

En résumant les causes dont peut dépendre une insuffisance relative ou réelle du muscle releveur, on verra que, dans ce dernier cas, le muscle est plus ou moins directement altéré, et qu'au contraire la paupière n'a pas subi dans sa configuration de changements bien marqués; tandis que lorsqu'il s'agit d'une insuffisance relative, les dimensions de la paupière ont considérablement augmenté, sans que le muscle soit profondément modifié dans sa constitution.

Le ptosis paralytique, la forme qu'on a le plus souvent occasion d'observer, se rattache généralement à la paralysie de la troisième paire; mais dans quelques cas rares, il s'observe aussi isolément, à la suite d'une compression directement exercée sur le nerf qui se rend au muscle releveur, comme il arrive quand un abcès s'est développé à la voûte orbitaire, lorsque cette paroi est devenue le siége d'une exostose (syphilitique), d'une tumeur osseuse éburnée, etc.

Des indications qui précèdent, il résulte que le *pronostic* de la maladie qui nous occupe doit varier suivant la cause qu'elle reconnaît dans un cas particulier. Tout ce qu'il est permis d'avancer ici, c'est qu'il est ordinairement plus aisé de porter remède à une insuffisance relative qu'à une insuffisance réelle du releveur; car il est, dans le premier cas, moins difficile d'agir directement sur le siége du mal.

Le *traitement* est lui-même évidemment sous la dépendance du caractère du ptosis, des causes et de la durée de la maladie. Ainsi, dans les cas d'insuffisance du muscle releveur de la paupière, par défaut d'innervation, à la suite d'une paralysie complète ou incomplète, on devra s'efforcer de combattre la cause du mal en s'abstenant, du moins au début, de tout traitement chirurgical. L'emploi de l'électricité, des irritants cutanés, l'usage des frictions et des lotions aromatiques, joints à un traitement interne approprié, sont des moyens auxquels il sera bon de recourir dans la circonstance.

Si, au contraire, le diagnostic s'était arrêté à une insuffisance du muscle releveur reconnaissant pour cause une conformation anatomique vicieuse, congénitale ou acquise; à une insuffisance relative, mais permanente, dans laquelle le muscle releveur fût impropre à soulever la paupière augmentée de poids et de volume, ou incapable de contre-balancer l'action exagérée de

son antagoniste, l'orbiculaire; enfin à une paralysie incomplète, mais permanente du releveur, il serait vain de consacrer un temps inutile à des tentatives médicales. Il faudra, dans tous ces cas, chercher à rétablir les fonctions du releveur en proportionnant les résistances qu'il doit vaincre à son degré d'énergie. Si l'action du releveur manquait d'une manière absolue et définitive, il n'en serait pas moins indiqué de diminuer la chute de la paupière, si disgracieuse et si gênante pour le malade.

Fig. 67.

Nous l'avons dit, avant d'en arriver à des moyens chirurgicaux, il faut s'être bien convaincu que la maladie est dans un état de stabilité parfaitement caractérisé et que l'on n'a, en aucune façon, à espérer un retour complet ou incomplet de l'innervation du releveur. Tout en consacrant un certain temps aux tentatives de thérapeutique plus haut indiquées, il sera bon, si le ptosis est complet, d'y remédier provisoirement, au moyen d'une petite pince à ptosis (1), dans les cas où le malade est contraint à se servir de l'œil affecté. Nous avons quelquefois essayé avec succès d'y suppléer au moyen de quelques ligatures passées dans un pli de la peau et faites d'un fil d'argent très-délié.

L'opération la plus vulgaire qu'on ait recommandée contre le ptosis consiste à exciser un repli cutané de la paupière abaissée. Dans ce but, on saisit entre deux pinces une portion du tégument assez large pour faire disparaître la chute de la paupière lorsque le malade regarde devant lui, mais qui n'atteigne pas néanmoins des dimensions suffisantes pour empêcher l'occlusion de l'œil. Ce repli est enlevé au moyen d'un ou de plusieurs coups de ciseaux, et l'on réunit par quelques points de suture les lèvres de la plaie. Ces excisions ont, le plus souvent, trop peu de succès ; ou bien on risque, en les pratiquant sur une certaine étendue, de dépasser de justes limites et de défigurer le malade, surtout lorsqu'on donne au repli excisé autant de largeur que le font quelques chirurgiens anglais (Hunt). Ils pratiquent l'incision supérieure immédiatement au-dessous du sourcil, l'étendent jusqu'aux angles des paupières, et font descendre l'incision inférieure plus ou moins près du bord libre. Le lambeau cutané excisé offre, dans ce cas, la forme d'une feuille d'olivier. Si l'on a affaire à une insuffisance relative du releveur causée par une augmentation du poids de la paupière, on comprend encore que ce procédé puisse avoir quelque valeur, mais il n'en est pas de même lorsqu'il s'agit d'une insuffisance véritable.

Pour remédier à ce défaut, on est parti avec beaucoup de sens, des données de la thérapeutique du strabisme, et l'on s'est efforcé, tout en dimi-

(1) Cette pince, indiquée par M. Sichel, est avantageusement modifiée par un ressort analogue à celui des serres-fines (voyez fig. 67).

nuant le poids de la paupière, devenu excessif pour le muscle affaibli, de lui donner une insertion plus favorable au développement de sa puissance. Malheureusement, les tentatives faites dans ce but par MM. Bowman et de Graefe ont à peu près échoué, et cela à cause des particularités anatomiques propres au releveur; c'est pourquoi on les a aujourd'hui complétement abandonnées. Faute de pouvoir agir directement sur le muscle en question, on s'est donc occupé des moyens de diminuer autant que possible la résistance que le releveur ne pouvait plus vaincre, et pour cela on s'est efforcé d'affaiblir son antagoniste, le muscle orbiculaire.

Dans ce but, M. de Graefe (1) a proposé l'opération suivante: On incise, à 5 millimètres de son bord libre, le tégument de la paupière supérieure dans toute sa longueur; en exerçant ensuite des tractions verticales sur les lèvres de la plaie, on les écarte assez fortement, surtout si l'on a pris le soin de disséquer légèrement le tissu sous-cutané. Cela fait, on saisit avec des pinces à crochet une portion du muscle orbiculaire, large de 8 à 10 millimètres, qu'on excise avec des ciseaux, en laissant l'aponévrose orbitaire intacte. Si, par hasard, on intéressait cette aponévrose et s'il en résultait une hernie du tissu graisseux de l'orbite, capable d'entraver la réunion de la plaie, il faudrait en enlever une partie. Deux ou trois points de suture suffisent: ils doivent comprendre les bords de la plaie musculaire aussi bien que ceux de la plaie cutanée. Comme il est important d'apporter beaucoup d'exactitude dans la coaptation des bouts du muscle sectionné, on commence par enfoncer l'aiguille au-dessous de la lèvre inférieure de la plaie, en traversant simultanément le muscle; puis on saisit les fibres musculaires de l'autre bout avec des pinces et on les traverse, ainsi que la peau, en sens inverse, c'est-à-dire de la profondeur vers la superficie. L'effet que produit cette opération consiste, on le voit, dans le raccourcissement de la portion sous-cutanée de la paupière supérieure, combiné à l'affaiblissement du muscle orbiculaire. Si la paupière a subi un élargissement anormal, on peut à l'excision de l'orbiculaire joindre celle d'un lambeau cutané.

Dans les cas extrêmes de ptosis où il existe une paralysie complète du releveur, ces tentatives opératoires doivent nécessairement échouer, et l'on doit se contenter d'un traitement palliatif, en employant la pince ci-dessus décrite, ou les ligatures métalliques.

ARTICLE XXV.

AFFECTIONS SPASMODIQUES DES PAUPIÈRES. — BLÉPHAROSPASME.

De tous les muscles de l'œil, c'est l'orbiculaire des paupières qui est le plus fréquemment atteint de spasme. Les affections spasmodiques du rele-

(1) *Archiv für Ophthalmologie*, t. IX, A. II, p. 59.

veur de la paupière, dans lesquelles la paupière est attirée en haut d'une manière anormale et offre à l'action de l'orbiculaire une résistance considérable (lagophthalmus spasmodique), sont vraiment rares, si l'on fait abstraction des cas où elles coïncident avec le goître exophthalmique, et nous nous contenterons, pour ce motif, d'en faire ici une simple mention.

Quant au spasme de l'orbiculaire, nous pouvons en signaler deux formes. Dans l'une, le muscle est pris de contractions cloniques, produisant des clignements répétés, pendant lesquels le relâchement du muscle n'est généralement pas assez complet pour permettre aux paupières un écartement normal. Les contractions cloniques peuvent encore ne se produire que dans une portion de l'orbiculaire, et alors elles ont pour effet de mettre en mouvement, soit l'une des paupières, soit même une partie de ce voile membraneux. L'instillation d'une solution concentrée d'extrait de calabar a pour effet, chez bon nombre de sujets, de produire très-vite ce spasme qui occupe indifféremment toutes les fibres des muscles lacrymaux antérieur et postérieur. Ces contractions, très-bien perçues par le malade et par l'observateur, se déclarent souvent chez des sujets irritables et n'ont aucune importance réelle; car elles se dissipent d'elles-mêmes ou sous l'influence de frictions aromatiques sur le front et sur les paupières. Au contraire, les contractions cloniques qui occupent les deux paupières à la fois sont beaucoup plus tenaces et résistent presque toujours à tout traitement, lorsqu'elles sont idiopathiques. Souvent ce clignement résulte uniquement d'une action réflexe des nerfs sensitifs de la conjonctive irritée sur les filets de la septième paire, et il disparaît alors avec l'irritation de la muqueuse.

Les contractions cloniques que provoquent dans l'orbiculaire certains troubles fonctionnels ayant leur siége dans la rétine (hyperesthésie), sont, comme nous allons le voir, bien moins fréquentes qu'il ne semble au premier abord. Quoi qu'il en soit, lorsque l'orbiculaire se prend une fois de mouvements convulsifs assez violents, occasionnés par l'excitation des fibres sensitives qui appartiennent aux téguments de l'œil, ils peuvent exister indéfiniment, sans qu'on ait besoin d'invoquer la persistance de l'action réflexe qui les a causés. Ces contractions cloniques des paupières, auxquelles le malade devient sans trop de peine indifférent et qui sont souvent beaucoup plus désagréables aux personnes condamnées à en subir la vue, constituent sans doute une infirmité fâcheuse, mais elles ne sont pas à comparer, quant à leurs conséquences, aux contractions cloniques de l'orbiculaire.

Cette seconde forme de blépharospasme offre à l'observateur deux variétés principales, qu'on pourrait désigner sous les noms de *blépharospasme intermittent* et *continu*. Dans le blépharospasme intermittent qui, le plus souvent, occupe les deux paupières à la fois, les contractions toniques apparaissent à des intervalles plus ou moins éloignés, et ne durent souvent pas plus de quelques instants. Entre deux accès successifs, le muscle orbiculaire ne

manifeste aucun trouble dans ses fonctions; à peine y existe-t-il une légère contracture qui neutralise faiblement l'action physiologique du relevenr. Pendant les accès spasmodiques, bien que le temps durant lequel les malades sont privés de la vue soit extrêmement court, ils ont beaucoup de peine à supporter cet état ; car ne pouvant pressentir le spasme, ils sont toujours sous le coup d'une cécité complète, quoique très-passagère. Ainsi, nous avons dû recourir, chez une malade, à la section du nerf sus-orbitaire, à cause d'un blépharospasme périodique qui avait, à différentes reprises, exposé cette personne à être écrasée par les voitures. En effet, plusieurs fois surprise, en traversant les rues, par son blépharospasme, elle s'était trouvée dans l'impossibilité de continuer son chemin, et il est probable que la crainte d'un accident était pour quelque chose dans la fréquence des attaques spasmodiques qui la saisissaient en pareille circonstance.

Il n'est pas rare que cette forme intermittente de blépharospasme se transforme peu à peu en une forme continue par le rapprochement des attaques. Durant les intervalles de repos qui leur restent, les malades parviennent encore à entr'ouvrir les yeux ; mais ils perdent insensiblement cette faculté, et sont alors atteints d'une cécité complète. Le blépharospasme ne diminue ou ne cesse alors que pendant le sommeil.

L'*étiologie* du spasme intermittent et continu des paupières, quoique assez mal définie, comme celle de toutes les névroses en général, joue pourtant dans le pronostic et dans le traitement un rôle trop sérieux pour que nous négligions de lui donner ici l'importance qu'elle mérite. Nous rangerons donc les différentes variétés connues de blépharospasme en trois groupes distincts, d'après la cause à laquelle on les attribue :

A. *Blépharospasme traumatique.*

B. *Blépharospasme coïncidant avec certaines inflammations de la conjonctive et de la cornée, ou consécutif à ces maladies.*

C. *Blépharospasme qui n'est que le symptôme d'une névrose générale du facial.*

A. — Le blépharospasme traumatique s'observe ordinairement dans les cas où un corps étranger a pénétré dans le sac conjonctival, et y a séjourné un certain temps. La lésion que produit sa présence, plus ou moins passagère, est quelquefois insignifiante. Le spasme, d'abord intermittent, devient graduellement continu et peut, à mesure qu'il gagne en intensité, s'étendre aux muscles voisins. C'est ainsi que des malades qui, au début, parvenaient encore, même pendant le spasme, à donner à leurs paupières 1 ou 2 millimètres d'écartement, finissent par avoir, dans leurs attaques, des convulsions de tous les muscles de la face, convulsions qui prennent le caractère épileptiforme, si l'on tente d'écarter les paupières, et parfois spontanément, comme dans le cas rapporté par M. de Graefe (1).

(1) *Archiv für Ophthalmologie*, t. I, A. I, p. 440.

Généralement le blépharospasme débute par l'œil où se trouve la lésion, puis il gagne l'autre, et les parties musculaires qui sont prises de convulsions du côté sain correspondent exactement à celles que la maladie prend successivement du côté de la blessure, où, il faut le dire, existent presque toujours les contractions les plus fortes. Les observations de blépharospasme causé par une action réflexe très-peu prolongée et traumatique des nerfs sensitifs qui se répandent dans la conjonctive et à la surface de la cornée, sont bien plus rares que celles dans lesquelles l'action réflexe a duré un certain temps, comme dans la forme suivante.

B. — Le blépharospasme coïncidant avec des altérations siégeant dans l'œil, ou consécutif à ses lésions, est surtout fréquent dans la conjonctive pustuleuse, et principalement dans une variété de cette forme où les pustules gagnent de proche en proche les parties centrales de la cornée et que nous avons décrite sous le nom de kératite en forme de bandelette (page 136).

Le blépharospasme existe encore dans les cas où les pustules siégent d'emblée au voisinage du centre de la cornée et où la couche épithéliale est altérée en différents points.

Un autre blépharospasme fort tenace peut accompagner le développement d'un ulcère ou d'un abcès sthénique, lorsque le mal s'est produit avec rapidité, et les contractions forcées des paupières souvent alors retardent la guérison (1).

C. — Le blépharospasme s'observe encore comme symptôme d'un tic convulsif de la face, et l'on peut dire que, dans un nombre assez imposant de faits

(1) Le blépharospasme que bon nombre d'enfants présentent en pareille circonstance et qui, lorsqu'ils sont exposés au grand jour, augmente assez brusquement d'intensité, a de tout temps été désigné sous la dénomination vague de photophobie. Comme il existe des cas où la lésion matérielle est tout à fait disproportionnée avec l'intensité du spasme, on est allé jusqu'à faire de la photophobie un état idiopathique, une maladie *sui generis*. En acceptant le nom de photophobie, c'est au nerf optique qu'on attribue la plus grande part de l'action réflexe exercée sur les filets moteurs de l'orbiculaire et dont le spasme résulte ; mais, dans la pluralité des cas, il n'en est pas ainsi. D'abord, chez certains malades, le blépharospasme se conserve, avec toute sa violence, dans une obscurité complète ; chez d'autres, c'est à peine si l'absence de lumière amène quelque diminution dans la force et la fréquence des contractions de l'orbiculaire. Il faut donc attribuer à l'action réflexe des nerfs sensitifs de la conjonctive et de la cornée sur ce muscle le rôle le plus important dans la production de ce symptôme. Comment s'expliquer maintenant l'influence manifeste que, chez certains sujets, l'irritation de la rétine par la lumière exerce sur le degré du blépharospasme? M. de Graefe (*Archiv f. Ophthalmologie*, t. IV, A. II, p. 196) fait remarquer à ce sujet, qu'une fois les filets du facial devenus plus prompts à répondre aux actions réflexes qui leur viennent presque incessamment des nerfs sensitifs de la cinquième paire, il n'est pas surprenant que ces fibres motrices réagissent bien plus énergiquement lorsque l'action réflexe qui leur arrive provient d'un autre nerf, du nerf optique

observés, les contractions des muscles faciaux ont débuté par l'orbiculaire. De plus, Belligneri signale une hyperesthésie ou des névralgies intenses des parties correspondantes de la peau, comme ayant précédé les contractions spasmodiques. D'autres auteurs ont vu le blépharospasme succéder à une névralgie sus-orbitaire. Ce qui doit surtout nous intéresser ici, c'est la corrélation qui existe entre ces névralgies de la cinquième paire et le tic convulsif, corrélation importante au point de vue étiologique et surtout au point de vue thérapeutique.

D'après des observations nombreuses, on est en droit de considérer les troubles fonctionnels qui se montrent dans les muscles innervés par le nerf facial, comme provenant d'une névrose réflexe de la cinquième paire, et l'on y est d'autant mieux autorisé qu'on a vu les contractions spasmodiques céder à la compression exercée sur le rameau principal de la cinquième paire qui se répandait dans les parties où l'irritation des fibres sensitives avait siégé primitivement. Ainsi, chez certains malades atteints de tic convulsif, particulièrement de blépharospasme, on a remarqué qu'il existait dans les parties innervées par la cinquième paire, un point précis où la compression du nerf contre un plan résistant suffisait pour arrêter les mouvements convulsifs, point que les malades eux-mêmes connaissent quelquefois, pour s'être observés avec soin.

Afin d'éviter une confusion possible, hâtons-nous de dire qu'on peut aussi, dans certains cas, modérer ou même arrêter le blépharospasme, en comprimant directement le nerf facial, à son point d'émergence par le trou

par exemple. Quant à nous, nous pensons que les choses se passent, dans la plupart des cas, d'une manière moins compliquée. Les affections qui s'accompagnent le plus souvent d'un blépharospasme (photophobie), sont celles dans lesquelles les filets sensitifs de la cornée, principalement répandus, comme on le sait, à la superficie de cette membrane, sont mis à nu et exposés au contact des sécrétions conjonctivales, des larmes et aux frottements des paupières. L'action réflexe des nerfs sensitifs sur l'orbiculaire est, en conséquence, d'autant plus vive que les frottements des paupières sont plus fréquents et les larmes répandues plus abondantes. Or ces deux conditions se trouvent remplies lorsque les sujets s'exposent au grand jour ; et l'on comprend qu'il ne soit pas nécessaire, pour expliquer alors l'intensité du spasme, d'invoquer une hyperesthésie de la rétine ou, en d'autres termes, une répulsion particulière pour la lumière, la photophobie. Ce que les malades craignent, ce sont les causes capables d'augmenter le nombre des clignements de leurs paupières et l'abondance de leur sécrétion lacrymale. D'ailleurs comment comprendre qu'à mesure que la couche épithéliale se reproduit sur les parties dénudées du tissu cornéen, et protége les nerfs contre les irritations mécaniques et chimiques auxquelles ils sont exposés, cette prétendue hyperesthésie se dissipe ? Comment comprendre encore la diminution ou même la disparition momentanée de la photophobie qui succède à l'instillation d'une solution de nitrate d'argent, ayant pour résultat de produire l'effet ci-dessus mentionné, en couvrant passagèrement d'une mince eschare les parties superficielles de la cornée ?

stylo-mastoïdien, entre l'angle du maxillaire inférieur et l'apophyse mastoïde. M. Romberg (1) dans son excellent *Traité des maladies nerveuses*, insiste sur ce fait que le tic convulsif provient rarement d'une affection cérébrale, sauf les cas où il coïncide avec des attaques d'épilepsie. Il semble, suivant M. Romberg, qu'on n'ait pas encore observé des affections spasmodiques des muscles de la face résultant d'une lésion du facial siégeant à la base du crâne ou dans le trajet que parcourt ce nerf dans l'épaisseur des os. Cet auteur insiste, au contraire, dans ces circonstances, sur la fréquence d'une irritation centripète de la cinquième paire, qui tantôt se propage jusqu'au cerveau, où sa présence est indiquée par des phénomènes de douleur, et tantôt, transmettant vers la moelle l'action réflexe dont elle est la cause, reste dissimulée. C'est en vertu des raisons précédentes qu'il faut explorer avec le plus grand soin toutes les parties auxquelles la cinquième paire se distribue ; car il peut arriver qu'une branche de ce tronc soit comprimée dans les parois osseuses qu'elle traverse, et que cette compression donne lieu à une action réflexe capable de déterminer le blépharospasme (2).

Pour terminer l'étiologie du blépharospasme, nous rappellerons qu'on a invoqué le rhumatisme pour expliquer le tic convulsif, après avoir vu cette affection se développer brusquement, dans certains cas, à la suite d'un refroidissement rapide de la figure chez des personnes surprises par un courant d'air froid au milieu d'une transpiration abondante. Rien ne prouve que, dans ces cas, la cinquième paire n'ait pas aussi contribué à déterminer le spasme.

Les irritations provoquées dans le tube digestif par des vers intestinaux, les spasmes hystériques survenus sous l'influence d'un trouble des fonctions génitales de la femme, doivent encore trouver ici mention.

Le *pronostic* du blépharospasme est, en général, grave, si l'on excepte les cas où l'affection spasmodique accompagne ou suit des maladies inflammatoires de l'œil. Outre l'influence funeste que ces mouvements convulsifs

(1) *Lehrbuch der Nerven-Krankheiten des Menschen*, t. I, 1853, p. 350.

(2) M. de Graefe a présenté à la Société médicale de Berlin (voyez les rapports des séances du 16 décembre 1863 et du 6 avril 1864) une malade chez laquelle le blépharospasme cessait rapidement lorsqu'on comprimait un point situé au-dessous de l'alvéole de la dernière molaire inférieure. On pratiqua en arrière de la dernière alvéole une incision pénétrant jusqu'à l'os, mais sans modifier le blépharospasme. Ayant alors constaté qu'en comprimant le sus-orbitaire et la branche temporale du malaire, on diminuait notablement le spasme, on procéda à la section de ces nerfs. Le spasme s'arrêta presque complétement ; mais il réapparut quinze jours après. La section du nerf dentaire inférieur, faite par la bouche, réussit enfin à faire cesser le blépharospasme qui, quatre semaines après, ne s'était pas reproduit. Mitchel a signalé un cas de tic convulsif survenu spontanément qui s'était propagé aux muscles du cou et du bras et qui disparut après l'extirpation de plusieurs dents cariées.

des paupières exercent, dans la plupart des cas, sur le moral des malades et sur leur santé générale, la contraction énergique et prolongée des paupières peut occasionner des accidents sérieux dans l'organe même de la vision, surtout s'il est saillant et, par suite, soumis, pendant le spasme, à une forte compression. Le blépharospasme qui appartient à un tic convulsif déjà ancien résiste ordinairement à tous les essais curatifs dirigés contre lui, au grand désespoir des malades.

Le *traitement* de cette singulière affection dépendra des données étiologiques propres à chaque cas, et l'on n'aura véritablement de chances de succès qu'à la condition de préciser avec exactitude le point de départ de la maladie. Par exemple, on recherchera minutieusement si le blépharospasme ne tient pas à une action réflexe exercée sur le facial par la cinquième paire. Si le blépharospasme était causé par la présence d'un corps étranger ayant séjourné quelque temps dans le sac conjonctival et dont l'élimination complète restât le moins du monde douteuse, il faudrait procéder à un examen très-attentif de l'œil malade. Or, pour vaincre la résistance du spasme qui s'oppose à cette exploration, on peut être contraint d'employer le chloroforme, pour obtenir une rémission passagère des symptômes convulsifs. Si le blépharospasme est sous la dépendance d'une affection de la conjonctive ou de la cornée, toute l'attention du médecin se portera sur cet état ; et ce n'est que dans les cas extrêmes que le blépharospasme, étant pour la maladie concomitante de l'œil ou de la muqueuse une cause persistante d'entretien, devra être combattu directement, au moyen d'une névrotomie, par exemple.

Lorsque le blépharospasme persiste en dépit de la disparition des accidents inflammatoires, comme il arrive dans les cas où un corps étranger n'a fait que séjourner pendant un temps très-court dans le sac conjonctival, on verra si la compression du nerf sus-orbitaire ne réussit pas à faire cesser, ou tout au moins à modérer les contractions spasmodiques. Quand ces tentatives sont suivies de succès, c'est vers le point indiqué qu'il faut diriger les essais thérapeutiques. Ils consistent principalement dans l'emploi des injections calmantes sous-cutanées, dans l'usage des courants interrompus ou constants et dans la section du nerf (1).

(1) Pour ce qui est des injections sous-cutanées, les meilleures sont celles qu'on fait avec des préparations de morphine, et la tempe est le lieu d'élection qu'il faut préférer, quand il est impossible de découvrir un point où la compression réussisse. L'emploi de l'atropine par la méthode endermique ou sous forme d'injection, n'a pas donné jusqu'à présent de résultats encourageants, et n'est pas exempt de danger. La solution de sulfate de morphine dont nous nous servons généralement est de $0^{gr},20$ de sel pour 4 grammes d'eau distillée, et nous avons l'habitude d'en injecter de dix à 20 gouttes, ce qui représente la capacité de dix à vingt divisions de la seringue Pravaz modifiée par M. Lüer. La solution doit être d'une limpidité parfaite et l'instru-

Les injections de morphine procurent généralement aux malades un grand soulagement, et elles peuvent, dans les cas où le spasme est modéré, dispenser d'une opération chirurgicale. Malheureusement, il existe des cas où l'influence de ce mode de traitement est très-passagère ou presque nulle, si l'on ne porte pas la dose du médicament à un point assez élevé pour déterminer des symptômes d'intoxication. C'est ici surtout qu'il convient de recourir à la section du nerf sus-orbitaire, d'après la méthode recommandée par M. Romberg. Il est bien difficile de s'expliquer l'influence que la section d'une branche nerveuse qui préside à la sensibilité exerce sur les nerfs moteurs du muscle qu'elle traverse; mais ce n'en est pas moins un fait acquis. D'ailleurs Herbert Mayo (1) et Magendie ont cité des observations dans lesquelles la destruction ou la section intra-crânienne et unilatérale de la cinquième paire fut suivie de la paralysie des paupières du même côté.

Il est possible qu'une fois la sensibilité musculaire abolie par suite de la paralysie d'une partie des nerfs du sentiment, les nerfs moteurs n'obéissent plus aux actions réflexes qui pourraient leur être transmises par d'autres fibres sensitives; mais seulement à une action énergique, c'est-à-dire volontaire. Ajoutons que cette explication ne saurait rendre suffisamment compte de l'influence qu'exerce la section du nerf sus-orbitaire; car cette opération n'abolit qu'en partie la sensibilité des organes de protection de l'œil. Il est vrai que la même section peut intéresser une branche motrice de la cinquième paire qui, suivant M. Henke, se rend à la portion de l'orbiculaire la plus voisine du bord ciliaire (muscle lacrymal postérieur de Henke).

Pour pratiquer la section du nerf sus-orbitaire, il est bon de soumettre préalablement le sujet aux inhalations de chloroforme, et il faut prendre le soin de tendre la peau du sourcil en haut et en dehors, afin d'éprouver moins de difficultés à faire glisser le ténotome qu'on enfonce sous la peau de dehors en dedans. On tourne le tranchant de l'instrument vers le rebord orbitaire supérieur, en incisant avec une certaine force le périoste, à la réunion du tiers moyen et du tiers interne de cette saillie osseuse. Aussitôt après l'opération on applique un bandeau compressif, pour prévenir la formation de larges ecchymoses qui défigureraient le malade. L'anesthésie cutanée qu'on

ment tenu dans un état de propreté irréprochable; car quoiqu'il ne nous soit jamais arrivé le moindre accident, consécutivement à ces injections dont nous faisons presque journellement usage, il existe, à notre connaissance, des faits où elles ont eu des suites fâcheuses et menacé de déterminer un phlegmon diffus. En outre, M. Nussbaum a signalé des symptômes d'intoxication très-violents à la suite de la pénétration de la solution dans les veines. On échappera à ce grave accident en déplaçant un peu la canule après son introduction.

(1) Voy. Longet, *loc. cit.*, p. 288.

obtient ainsi n'occupe généralement, après la section du nerf, qu'une partie assez restreinte du front; mais quelques heures ou, au plus tard, un jour après, elle gagne en étendue.

L'effet immédiat de l'opération consiste à permettre d'attirer en haut la paupière supérieure, sans déterminer le spasme ou même les convulsions qui résultaient jusque-là d'une pareille tentative. Les contractions spasmodiques disparaissent d'abord du côté opéré et abandonnent la paupière supérieure avant l'inférieure. Ce n'est que postérieurement qu'elles se dissipent de l'autre côté. Néanmoins, dans certains cas, on a dû recourir, pour obtenir un résultat complet, à une névrotomie double.

J'ai, plusieurs fois, pratiqué cette petite opération. Quoique l'effet immédiat qu'elle produisit sur les contractions spasmodiques ait été très-favorable, les accidents nerveux ont, chez plusieurs malades, reparu au bout de quelques semaines pour ne céder, chez quelques-uns, qu'à l'emploi énergique des courants induits, dirigés à l'aide de conducteurs humides au travers des paupières. Ces mêmes courants n'avaient procuré, avant l'opération, aucun soulagement; et cette médication nous paraît n'être avantageuse que contre les affections spasmodiques peu intenses (1). Mais nous devons avouer que, sur quelques malades, les simples sections sans excision n'ont donné qu'un résultat tout à fait passager.

Le blépharospasme le plus rebelle est celui qui accompagne le tic convulsif de la moitié ou de la totalité de la face. En pareil cas, on doit rechercher très-minutieusement les points sur lesquels la compression de certaines branches de la cinquième paire réussit à arrêter le blépharospasme. Parmi ceux de ces points qu'on a le plus fréquemment rencontrés, nous citerons celui du nerf sus-orbitaire, qu'on peut comprimer contre l'os frontal; celui du filet malaire qui repose, à sa sortie, sur l'os de ce nom, et celui du nerf dentaire inférieur qu'on peut comprimer dans la bouche, contre la branche montante de l'os maxillaire inférieur. C'est aussi vers ces divers points qu'on est en droit de tenter la névrotomie des branches que nous venons d'indiquer. Les alvéoles et les dents méritent aussi une attention toute spéciale dans l'étude étiologique du tic convulsif.

On ne devrait suivre qu'en désespoir de cause l'exemple de Dieffenbach qui, sur un malade atteint de tic convulsif et de blépharospasme, sectionna, avec un résultat assez satisfaisant, tous les muscles atteints de contractions

(1) M. Remak (*Berliner Klinische Wochenschrift*, nos 21-23, 1864) vante les bons effets qu'il a obtenus dans l'emploi de courants constants appliqués directement sur les muscles ou les nerfs qui s'y rendent. Il signala, en outre, un cas dans lequel l'application d'un électrode positif sur la région cervicale postérieure, au niveau de l'apophyse transverse de la cinquième vertèbre, fit, en trois semaines, disparaître le spasme presque complétement. Le point sur lequel il agit correspondait environ au ganglion moyen de la portion cervicale du grand sympathique.

spasmodiques. De même, on a recommandé la section de tous les filets du facial qui se répandent dans le muscle orbiculaire ; mais il ne faut pas oublier qu'une pareille tentative expose à un lagophthalmus paralytique dont le malade se trouve à la fois fort embarrassé et défiguré. On rencontre du reste peu de malades qui acceptent les opérations compliquées qu'on leur propose en pareil cas.

Entre tous les moyens palliatifs qui méritent d'être mentionnés pour servir au traitement du blépharospasme, nous signalerons la compression du nerf facial exécutée à l'aide d'une petite pelote qu'on applique au niveau du point d'émergence de ce nerf, près du trou stylo-mastoïdien ; l'emploi prolongé de compresses très-chaudes sur les paupières, dont j'ai tiré de très-grands services dans des cas où le blépharospasme succédait à une inflammation de la cornée ; enfin l'usage du bandeau compressif combiné aux injections sous-cutanées d'une solution de morphine.

ARTICLE XXVI.

ANOMALIES CONGÉNITALES.

En terminant l'étude des maladies des paupières, il nous reste à dire quelques mots des anomalies congénitales que présentent ces parties. Nous avons eu déjà l'occasion d'en nommer quelques-unes, telles que l'absence congénitale des paupières, l'ankyloblépharon, l'entropion, l'ectropion et le blépharoptosis. Il nous reste à signaler la fissure congénitale des paupières, connue sous le nom de coloboma (1). Cette fente peut s'observer sur une des paupières seulement ou sur les deux à la fois. Presque toujours elle est combinée à d'autres anomalies du même genre, comme la fente congénitale

(1) M. O. Becker (*Wiener medic. Wochenschrift*, nos 16-18, 1863), en rapportant un cas fort curieux de coloboma congénital de la paupière supérieure gauche compliqué de lipomes sous-conjonctivaux et de cils implantés sur la conjonctive bulbaire des deux yeux, cas observé dans la clientèle du professeur Arlt, a réuni les observations de coloboma conjonctival des paupières venues à sa connaissance. Ce sont :

1° Une observation de Beer (*das Auge*, etc., Wien, 1831, p. 51) ;

2° Une observation de Heyfelder (Ammon, *Zeitschrift für die Ophthalmologie*, t. I, 1831, p. 480) ;

3° Une observation de de Ammon (*Ibid.*, t. V, 1835, p. 83) ;

4° Une observation de Cunier (*Annales d'oculistique*, t. VII, 1842, p. 10) ;

5° Une observation de M. Arlt sur le cas relaté par M. Becker (*Krankheiten des Auges*, t. III, 1845, p. 376) ;

6° Une observation de M. de Graefe (*Archiv für Ophthalmologie*, t. IV, A. 2, p. 269) ; et nous pouvons y ajouter :

7° Une observation de M. Horner (*Klin. Monatsbl.*, t. II, p. 190).

de la voûte palatine, des lèvres, etc. L'observation que nous donnons en note, en offre un cas vraiment typique (1).

Une autre anomalie mérite encore d'être mentionnée ici ; c'est l'existence d'une paupière supplémentaire, fait dont nous citerons en note deux observations (2).

(1) « Ch. T..., âgé de six mois, m'est amené après avoir été déjà opéré d'un bec-de-lièvre qui avait 8 millimètres de hauteur et qui se trouve aujourd'hui réuni dans sa partie supérieure. Il n'existe pas de séparation complète du palais, mais bien une excavation anomale qui occupe toute la longueur de cette voûte. Les os du nez sont portés vers la droite, de telle façon que la pointe de cet organe s'écarte de 6 millimètres de la ligne médiane; de plus l'os nasal gauche descend moins bas que le droit. Les parties molles du nez offrent deux anomalies singulières : l'aile gauche n'est pas en continuité avec la pointe, mais avec une partie de la saillie dorsale déviée à droite et située à 8 millimètres au-dessus de la pointe. En outre, cette aile gauche est fendue par un coloboma de 8 millimètres de hauteur. Les deux paupières de l'œil gauche sont le siége d'un coloboma analogue, situé vers l'angle interne de l'œil, qui reste par conséquent à découvert pendant l'occlusion de l'organe. Les deux colobomas ont diminué par l'effet de l'action musculaire, et présentent 3 millimètres de hauteur sur 8 de largeur. Le point lacrymal inférieur est en dehors du coloboma et tout près de lui. Une sonde d'Anel introduite par cet orifice traverse un conduit assez large dirigé en bas et en dedans, en dehors du coloboma qu'il longe et aboutissant directement, par l'intermédiaire du canal nasal, dans le méat inférieur des fosses nasales. A la paupière supérieure, il existe, au niveau du coude que forme le bord externe du coloboma avec le bord ciliaire, et tout près de ce dernier, une saillie papilliforme sans ouverture ; mais au côté interne du coloboma, et un peu au-dessus du ligament palpébral interne, on aperçoit un orifice très-fin appartenant à un canal un peu moins étroit, long de plusieurs millimètres, dirigé de bas en haut et aboutissant à un cul-de-sac. Les bords internes des colobomas convergent vers l'angle interne où ils se réunissent. Lors même qu'on tend les paupières en les attirant de dedans en dehors à l'aide d'un doigt appliqué sur la peau de la tempe, le bord ciliaire de la portion gauche offre 3 millimètres de moins que celui de la portion droite et l'on y observe un moins grand nombre de cils. Enfin on trouve, au voisinage du bord interne de la cornée, une petite tumeur dermoïde glabre, de la dimension d'une lentille. Les parents de l'enfant sont très-bien portants ; et l'on ne connaît dans les antécédents qu'une chute sur le visage faite par la mère durant sa grossesse. » (De Graefe, *Archiv für Ophthalmologie*, t. IV, A. 2, p. 269.)

(2) Observation I. — « Chez l'enfant Baud (âgé de deux ans), on voit, dans l'angle externe, une duplicature de la conjonctive oculaire d'une blancheur remarquable, formant un triangle assez étendu, ne possédant toutefois ni lame cutanée externe, ni fibres musculaires apparentes, s'étendant d'un demi-centimètre en avant sur la conjonctive oculaire et d'un centimètre et demi lorsque l'œil est tourné dans l'angle cutané. Cette quatrième paupière jouit d'une certaine mobilité ; elle n'est point adhérente à la conjonctive bulbaire ni à la face interne des paupières, et ne gêne en rien la vision, quoiqu'elle vienne, dans les mouvements d'extension, presque au bord de la grande circonférence de la cornée. Cette abnormité palpébrale renferme donc en réalité

tous les éléments d'une quatrième paupière, et elle est, par le fait, beaucoup plus complète que la paupière rudimentaire dont nous venons de parler plus haut (le pli semi-lunaire). » (F. Dubois, *Annales d'oculistique*, t. XXXIV, 1855, p. 259.)

Observation II. — « Une enfant du sexe féminin, âgée de quatre mois, m'est présentée à ma clinique le 15 septembre 1862. Tous les organes sont bien conformés et l'appareil de la vision ne présente, de chaque côté, d'autre anomalie que celle que je vais indiquer. A droite, il existe, au-dessous de la moitié externe de la sclérotique, un repli semi-lunaire à concavité tournée en dedans ; ce repli est formé par un tissu blanc grisâtre parcouru, à sa surface, par quelques vaisseaux. Il devient beaucoup plus saillant lorsqu'on déprime fortement la paupière supérieure. Ses deux extrémités semblent se perdre dans le cul-de-sac supérieur et inférieur de la conjonctive. Il a une consistance moyenne. Lorsque l'œil se porte en dedans, le repli roule avec le globe. Dans son parcours le plus étendu, il n'arrive jamais jusqu'au niveau de la circonférence de la cornée. Il ne gêne donc en rien l'exercice de la vision. » (M. Fano, *Annales d'oculistique*, t. XLIX, p. 24.)

BIBLIOGRAPHIE.

1840. Canstatt. Beiträge zur Kenntniss des Krebses der Augenlieder. (*Hannov. Ann.*, t. III, H. 4, et *Schmidts Jahrb.*, t. XXV, p. 94.)

» Zeis. Fortgesetzte Untersuchungen über die Anatomie u. Pathologie der Augenlieder. (*v. Ammon's Zeitschr. f. d. Ophthalmol.*, t. V, H. 2 et 3.)

» Laforie. Blépharoplastie ; cinq observations. (Jobert, de Lamballe, *Gaz. méd. de Paris*, n° 3.)

» Ammon (v.). Ueber hornartige Auswüchse der Augenlieder. (*Monatsschr. f. Med. Augenh. u. Chir. v. Ammon*, t. III, H. 4.)

1841. Dieffenbach. Ueber die Heilung der Ptosis des oberen Augenliedes mittelst Durchschneidung des M. Orbicularis palpebr. (*Med. Ztg. des V. f. Heilk. in Preussen*, n° 47.)

» Rigaud (Ph.). De l'anaplasie des lèvres, des joues et des paupières. Thèse de concours, Paris, in-8°, p. 192.

» Curling. Observations de ptosis et d'ectropion. (*Lond. med. Gaz.*, avril et mai.)

» Hunt. Du ptosis. (*Ibid.*, avril.)

» Hall. Observations de ptosis. (*Ibid.*, mai.)

» Bérard. Ectropion double, nouveau procédé de blépharoplastie. (*Bullet. de l'Acad. roy. de méd.*, t. VII, p. 183.)

» Ansiaux (Jules). Blépharoplastie. (*Ann. d'Ocul.*, t. V, p. 130.)

» Cunier (Fl.). De la division sous-cutanée de l'orbiculaire des paupières dans l'entropion et l'ectropion spasmodiques. (*Ibid.*, p. 264.)

1842. Pétrequin. Note sur les divers procédés opératoires pour le traitement de l'ectropion, du trichiasis, de l'entropion et des adhérences oculo-palpébrales. (*Bullet. de thérap.*, t. XXII, p. 35.)

1842. Guillon. Mémoire sur la blépharoplastie. (*Ibid.*, t. XXIII, p. 322, et *Ann. d'Ocul.*, t. IX, p. 80.)
» Ammon (de). Die Cantoplastik eine neue Lidoperation. (*v. Walter's u. v. Ammon's Journal*, t. I, H. 2.)
» Blasius. Neue Methode der Blepharoplastik. (*Med. Zeit. d. V. f. Heilk. in Preussen*, n° 10.)
» Velpeau. Des tumeurs enkystées des paupières. (*Lancette franç.*, n° 79.)
» Neumann. Tenotomische Heilung der Entropien. (*Casper's Wochenschr.*, n° 9.)
» Serre. Traité sur l'art de restaurer les difformités de la face, selon la méthode par déplacement ou méthode française. Montpellier, in-8°, p. 470, 4 pl.
1843. Robert. Ueber subcutane Durchschneidung des Orbicularis des Auges u. die Cantoplastik zur Heilung der Blepharophimosis, etc. (*v. Walther's u. v. Ammon's Journ.*, t. XXXII, H. 1.)
» Ryba. Zur Genesis der Haarbalggeschwulst der Orbitalgegend. (*Ibid.*)
» Gerold. Die Operation des Augenlidkrampfes u. d. Balggeschwülste am Augenliede. (*Casper's Wochenschr.*, n° 23.)
» Dalrymple. De l'ossification des tumeurs enkystées des paupières. (*Lond. med. Gaz.*, juin.)
» Cappelletti. Du traitement de l'entropion par la myotomie sous-cutanée. (*Giorn. per servire ai progressi*, etc., mai et juin.)
» Gulz. Die Operation des Ectropium nach Bonnet in Lyon. (*Oest. med. Wochenschrift*, n° 22.)
» Faria de Mattos. Note historique et pratique sur la cure de l'entropion. (*Ann. d'Ocul.*, t. X, p. 178.)
1844. Arlt. Ueber das Gerstenkorn, die Entzündung der Drüschen an der Basis der Cilien u. die Entzündung der Meibomischen Drüsen. (*Prager Vierteljahrschrift*, H. 2.)
» Liston. Hypertrophie congénitale de la paupière supérieure. (*The Lancet* et *l'Expérience*, 31 oct.)
» Laval. Ueber den Krebs der Augenlieder. (*Allgem. Ztg. f. Chir.*, n°s 47 et 48.)
» Heidenreich. Die subcutane Blepharotomie gegen subacuten Augenliederkrampf u. krampfhaftes Entropion. Ansbach, in-8°, p. 23.
» Flarer. Du traitement de l'entropion au moyen du séton, etc. (*Gazz. med. di Milano*, n° 44.)
» Wilde. Observations sur les causes et sur l'opération de l'entropion. (*Dubl. Journ. of med.*, mars.)
» Jaesche. Neues Verfahren bei der Operation der Trichiasis u. Distichiasis. (*Med. Zeit. Russl.*, n° 9.)
» Froebelius. Mittheilungen über das Entropium, die Trichiasis, etc. (*v. Walther's u. v. Ammon's Journ.*, N. F., t. III.)
» Steinhausen. Trichiasis u. Distichiasis. (*Rust's Magazin*, H. 3.)
» Mackenzie (W.). Ectropion complet. Blépharoplastie. Guérison. (*Ann. d'Ocul.*, t. IX, p. 42.)
» Bérard. Note historique sur la cure de l'entropion. (*Ibid.*, p. 140.)
» Furnari. Des causes et de la fréquence de l'entropion en Afrique. (*Ibid.*, p. 229.)
» Sichel. Des différentes espèces de ptosis ou chute de la paupière supérieure. (*Ibid.*, t. XII, p. 187.)
1845. Arlt. Ueber Trichiasis und Entropium. (*Prager Vierteljahrschr.*, t. VII.)
» Bellingham. Opération de l'entropion. (*Dubl. med. Press*, févr.)
» Blandin. Blépharoplastie. (*Gaz. méd. de Paris*, n°s 7 et 8.)
» Froebelius. Ueber die Blepharophimosis acquisita u. die Heilung derselben, etc. (*v. Walther's u. v. Ammon's Journ.*, t. VI.)
» Cappelletti. Nuevo processo operativo per esequire la blepharoplastica alla palpebra inferiore. Trieste, in-4°, p. 16.
» Bastings. Note sur l'opération autoplastique proposée par le docteur Houston pour la cure de l'ectropion. (*Ann. d'Ocul.*, t. XIII, p. 214.)

1845. Bérard. De la chute de la paupière supérieure et de son traitement. (*Bullet. de thérap.*, oct.)
» Ryba. Ueber Hordeolum u. Chalazion. (*Prager Vierteljahrschr.*, IV.)
1846. Zeis. Die Kanthoktesis. Eine neue Augenlidoperation. (*v. Walther's u. v. Ammon's Journ.*, t. V, H. 4.)
» Neuhausen. Heilung des Entropion durch Myotomia subcutanea. (*Med. Zeit. d. V. f. Heilk. in Preussen*, n° 15.)
» Velpeau. Blépharoplasie. (*Gaz. des hôp.*, n° 42.)
» Blasberg. Ueber Ectropium. (*Casper's Wochenschr.*, n° 22.)
» Sichel. Des kystes séreux des paupières, etc. (*Arch. gén. de méd.*, août.)
» — Sur les taches lipomateuses des paupières non décrites jusqu'ici. (*Ann. d'Ocul.*, t. XV, p. 284.)
» Desmarres. Nouvel instrument pour l'extraction des tumeurs des paupières. (*Ibid.*, t. XVI, p. 111.)
» France. Observations sur le ptosis. (*Guy's Hosp. Rep.*, IV.)
» Tavignot. Un mot sur les tumeurs gommeuses syphilitiques des paupières et leur traitement. (*Bullet. de thérap.*, t. XXXI, p. 274.)
1847. Cox. Stéatome de la paupière supér. (*Prov. med. and surg. Journ.*, n° 48.)
» Schneider. Die Distichiasis u. ein neues Verfahren zur Heilung derselben (Cautérisation au moyen du beurre d'antimoine ou de l'acide nitrique). (*Rhein. Monatsschr.*, sept.)
» Bonnet. Blépharoplastie. (*Gaz. méd. de Paris*, n° 32.)
» Tavignot. De la blépharite ponctuée. (*Ann. d'Ocul.*, t. XVIII, p. 199.)
» Gaillard. Blépharoplastie. Nouveau procédé de suture. (*Ibid.*, p. 241.)
» Velpeau. Ankyloblépharon. (*Ann. de thérap.*, nov.)
1848. Blunhardt. Heilung eines Falles von Angiectasie des oberen Augenliedes durch Extractum saturni pur. (*Würtenb. Corresp.-Bl.*, n° 22.)
» Robert. Extirpation des paupières. (*Ann. de thérap.*, sept. et oct.)
» Blasius. Beiträge zur plastischen Chirurgie. Berlin, in-8°, p. 245.
» Gaillard. Ectropion, blépharoplastie, suture en pont. (*Ann. d'Ocul.*, t. XIX, p. 233.)
» — Anaplasie des paupières. (*Ibid.*, t. XX, p. 165.)
» Sichel. Sur une affection verruqueuse des paupières et du voisinage, liée à une diathèse lymphatique. (*Ibid.*, p. 45.)
1849. Stephan. Ueber die Operation des Coloboms u. des Ectropium. (*N. Zeitg. f. Med.*, etc., n° 28.)
» Chassaignac. Emphysème traumatique des paupières par rupture du sac lacrymal. (*Gaz. des hôp.*, n° 81.)
» Hewlett. Sécrétion d'une masse noirâtre par les glandes de Meibomius. (*Prov. Journ.*, 20.)
» Desormeaux. Blessure de la paupière inférieure avec lésion du canal nasal. (*Gaz. des hôp.*, n° 133.)
1850. Langenbeck. Blepharoplastik. (*Deutsche Klinik*, n° 34.)
» Walton. Trichiasis et Entropion. (*Med. Times and Gaz.*, mai et sept.)
» France. Ectropion paralytique, nouvelle méthode de traitement. (*Lancet*, janv., et *Ann. d'Ocul.*, t. XXIV, p. 47.)
» Cornaz. Allongement congénital de la paupière inférieure (dans quelques observations d'abnormités congénitales des yeux, etc.). (*Ann. d'Ocul.*, t. XXIII, p. 24.)
» Ricord. Chancre induré du grand angle de l'œil. (*Un. méd.*, et *Ann. d'Ocul.*, t. XXIV, p. 233.)
1851. Wutzer. Ectropium utriusque palpebræ inferioris, transplantatio cutis. (*Deutsche Klinik*, n° 14.)
» Heifelder (O.). Carcinoma palpebræ superioris. (*Ibid.*, n° 17.)
» Sichel. Note sur la cure de l'ectropion sarcomateux. (*Bullet. de thérap.*, sept., et *Ann. d'Ocul.*, t. XXVI, p. 170.)

1851. — Mémoire sur l'épicanthus, etc. (*Ann. d'Ocul.*, t. XXVI, p. 29.)
» Mirault (d'Angers). Nouvelle méthode pour la cure de l'ectropion consécutif à la brûlure. (*Ann. d'Ocul.*, t. XXVI, p. 121.)
» Mackmurdo. Des maladies des paupières. (*Lancet*, oct.)
1852. Blin (L.). Cancer de la paupière supérieure, ectropion. (*Un. méd.*, n° 8.)
» Jobert (de Lamballe). Du cancer de la paupière supérieure. (*Gaz. des hôp.*, n° 26.)
» Bernard. Nævus de la paupière guéri par la galvanocaustique. (*Med. Times and Gaz.*, mars.)
» Walton (H.). De la contraction musculaire comme cause de l'entropion ; nouvelle méthode opératoire. (*Ibid.*, mai.)
» Winn (J. M.). Du traitement de l'entropion. (*Ibid.*, juill.)
» Schindler. Zerstörung des linken oberen Augenlieds durch Lupus Augenlidbildung, etc. (*Deutsche Klinik*, n° 36.)
» Meier. Cancer de la paupière supérieure, blépharoplastie. (*New-York. med. Journ.*, sept.)
» Ammon (v.). Seltene Warzenform u. Hornbildung auf Augenliedern von Menschen. (*Illust. med. Zeitg.*, t. II, H. 3.)
» Magni. Opération pour remédier à l'ankyloblépharon. (*Gaz. des hôp.*, et *Ann. d'Ocul.*, t. XXVIII, p. 210.)
» Goyrand (d'Aix). Entropion aigu. Emploi des serres-fines. (*Bullet. de thérap.*, et *Ann. d'Ocul.*, t. XXVIII, p. 225.)
» Froebelius. Ueber Chalazion u. dessen Heilung. (*Med. Zeitg. Russl.*, n° 52, et n° 1, 1853.)
1853. Roser. Ueber einige Operationen am Augenlied. (*Arch. f. phys. Heilk.*, XII, 3.)
» Barrozzi. Ectropion très-volumineux. (*Gazz. Lomb.*, n° 35.)
» Sichel. Note sur une espèce non encore décrite d'épicanthus (épicanthus externe). (*Un. méd.*, n° 89.)
» — Symblépharon et ankyloblépharon. (*Gaz. des hôp.*, n° 63.)
» Zandyck. Epicanthus externe. (*Un. méd.*, n° 142.)
» Chevillon. Épicanthus externe. (*Ann. d'Ocul.*, t. XXIX, p. 285.)
» Seemann. Die Transplantationsmethode des Prof. Dr Burow. (*Deutsche Klinik*, n° 20.)
» Escolar. Blépharite dartreuse, etc. (*Ann. d'Ocul.*, t. XXX, p. 211.)
1854. Richet. Opération de l'entropion par l'excision, suivie de la réunion des lèvres de la plaie à l'aide de serres-fines. (*Arch. d'Ophthal.*, t. II, p. 255.)
» Chassaignac. Importance du décapage des cils dans les ophthalmies. (*Ibid.*, p. 88.)
» Laboulbène. Nævus saillant vasculaire de la paupière supérieure gauche. Cautérisation antérieure, traitement par le séton, ablation, guérison. (*Ibid.*, p. 128.)
» Lenoir. Tumeur de la paupière supérieure formée par un corps étranger. (*Ibid.*, p. 261.)
» Heifelder (O.). Ulceratio palpebrarum syphilitica ; ablepharon. (*Deutsche Klinik*, n° 50.)
» Sichel. Observation de gangrène de la paupière supérieure droite avec gonflement sarcomateux de la conjonctive palpébrale supérieure sans cause connue. (*Ann. d'Ocul.*, t. XXXI, p. 219.)
» Duval (d'Argentan). De la cure radicale du trichiasis sans opération chirurgicale. (*Ibid.*, p. 155.)
» Walton (H.). Remarques sur l'espèce de tumeur palpébrale appelée en Angleterre tumeur tarsale (tarsal tumor). (*Ibid.*, p. 185.)
» Carron du Villards. Tumeur éléphantiasique de la paupière supérieure, etc. (*Ibid.*, t. XXXII, p. 253.)
» Graefe (A. v.). Fall von Blepharospasmus mit hinzugetretenen allgemeinen Konvulsionen durch die Durchschneidung des Supraorbitalnerven geheilt, etc. (*Arch. f. Ophthalm.*, t. I, A. 1, p. 440.)

1855. Burow. Beschreibung einer neuen Transplantationsmethode zum Wiederersatz verlorengegangener Theile des Gesichts. Berlin, in-4°, p. 39, 1 pl.
» Marcé. Note sur les adhérences des paupières consécutives aux blépharites chroniques. (*Arch. d'Ophthalm.*, t. V, p. 109.)
» Gaillard. Entropion par enroulement. (*Ibid.*, p. 238.)
» Dubois (F.). Nævus maternus congénital et paupière supplémentaire. (*Ann. d'Oeul.*, t. XXXIV, p. 267.)
» Rau. Behandlung des Entropiums durch Ligatur ohne Ausschneidung eines Hautstückes. (*Arch. f. Ophthalm.*, t. I, A. 2, p. 176.)
» — Modification der Canthoplastik. (*Ibid.*, p. 182.)
» Batten. Du traitement de l'entropion chronique par le collodion. (*Lancet*, oct.)
» Van Dommelen. Du traitement. opérat. de l'entropion. (*Nederl. Lancet*, sept.)
1856. Prichard (A.). De l'autoplastie des paupières. (*Assoc. Journ.*, févr.)
» Denonvilliers. Blépharoplastie. (*Gaz. hebd.*, n° 24.)
» Van Weesemael. Ectropion considérable de la paupière supérieure droite déterminée par l'hypertrophie de la muqueuse palpébrale, etc. (*Ann. d'Ocul.*, t. XXXV, p. 85.)
» Carron du Villards. Histoire d'une tumeur éléphantiasique de la paupière supérieure gauche, guérie par une opération. (*Ibid.*, p. 129.)
» Fronmueller. De l'anomalie congénitale de l'œil, dite quatrième paupière. (*Ibid.*, t. XXXVI, p. 49.)
» Bonnafont. Blépharoplastie. (*Un. méd.*, n° 150.)
» Nagel. Zur Radicalheilung der Trichiasis. (*Oest. Zeits. f. prakt. Heilk.*, n° 44.)
1857. Ceyseus (Ed.). Entropion, opération, etc. (*Journ. méd. de Bruxelles*, avril.)
» Walton (H.). De l'entropion et de son traitement. (*Brit. med. Journ.*, 3 janv. et 7 févr.)
» Wordsworth (J. C.). De l'ectropion. (*The Lancet*, n° 10.)
» Wharton (Jones). Opération de coloboma des paupières, etc. (*Med. Times and Gaz.*, 22 août.)
» Anagnostakis. Remarques pratiques sur le traitement du trichiasis. (*Ann. d'Ocul.*, t. XXXVIII, p. 5.)
» Buys. Nouvelle opération de l'entropion. (*Press. méd.*, n° 48.)
» Moll. Bydragen tot de Anatomie en Physiologie des Oogldeu-Diss. Utrecht, in-8°.
» — Bemerkungen über den Bau der Augenlieder des Menschen. (*Arch. f. Ophthalm.* t. III, A. 2, p. 258.)
» Dreyer (Aug.). Ueber die sogenannte Operatio Trichiasis. (*Med. Zeitg. Russl.*, n° 40.)
1858. Streatfeild. On groowing the fibro cartilage of the lid in cases of entropion and trichiasis (*Ophth. Hosp. Rep.*, t. I, p. 121.)
» Hutchinson. Melted iron, moulted to the lid. (*Ibid.*, p. 217.)
» Sichel. De l'ectropion, de son opération et de la blépharoplastie. (*Ann. d'Ocul.*, t. XXXIX, p. 51.)
» Donders. Untersuchungen über die Entwickelung u. den Wechsel der Cilien. (*Arch. f. Ophth.*, t. IV, A. 1, p. 286.)
» Busch. Beitrag zur Operation des Entropium's. (*Ibid.*, p. 107.)
» Graefe (A. v.). Fall von Durchschneidung des Supraorbitalnerven u. sonstige Ergebnisse über Heilwirkung dieser Operation. (*Ibid.*, p. 184.)
» — Bemerkungen über die Tarsoraphie. (*Ibid.*, p. 201.)
» — Ueber eine an den Augenliedern beobachtete Schweisskrankheit. (*Ibid.*, p. 254.)
» — Ein Fall von Colobom beider Lieder, der Nase u. der Lippe. (*Ibid.*, p. 269.)
» Dohler. Dermoidcysten am äusseren Ende der Augenbrauen. (*Oest. Zeitg. f. prakt. Heilk.*, n° 15.)
» Arlt. Operationsverfahren bei Ectropium. (*Wien. med. Zeitschr.*, n° 51.)
» Bendz. Considérations pratiques sur l'adénite meibomienne et la périchondrite tarsienne. (*Ann. d'Oeul.*, t. XXXIX, p. 145.)

1858. Mantazean. Epilation des cils contre la blépharite. (*Gaz. des hôp.*, n° 142.
» Secondi. Blépharoplastie. Méthode indienne. (*Gazz. Lomb.*, n° 47.)
1859. Manec. Entropion avec blépharospasme traité par la section de la commissure externe des paupières. (*Gaz. hebd.*, n° 3.)
» Delaunay. Utilité de la section de la commissure externe des paupières dans les cas d'entropion et de blépharospasme. (*Gaz. hebd.*, n° 3.)
» Desmarres. Euryblépharon. (*Mon. des hôp.*, n° 19.)
» Adelmann. Lupus des Gesichts. Misslungene Blepharoplastik. (*Günsb. Zeitschr. f. klin. Med.*, t. I, II. 1.)
» Hoogeweg. Radicaloperation der Trichiasis. (*Med. Zeitschr. des V. f. Heilk. in Preussen*, n° 8.)
» Sichel. Epicanthus congénital. Opération. (*Un. méd.*, n° 18.)
» Clot-Bey. Trichiasis et entropion. (*Gaz. des hôp.*, n° 121.)
» Denonvilliers. Du phlegmon des paupières. (*Ibid.*)
» Williams. Traitement de l'entropion et du trichiasis par la ligature. (*Cincinn. Lancet*, et *Gaz. hebd.*, déc.)
1860. Foucher. Traitement de l'entropion. (*Revue thér. méd.-chir.*, n° 7.)
» Breuning (G. v.). Doppelseitige Blepharoplastik. (*Ung. med. Zeitschr.*, n° 24.)
» Sichel. De l'ectropion sarcomateux. (*Bull. de thérap.*, juin.)
» — Note sur un procédé mécanique simple et facile de remédier à une espèce fréquente d'entropion. (*Ibid.*, juillet, p. 59.)
» Ammon (v.). Der Epicanthus u. das Epiblepharon, zwei Bildungsfehler der menschlichen Gesichtshaut. Erlangen, in-8°, p. 81.
» Dauscher. Cystosarkom am oberen Augenliede. Exstirpation. (*Allg. Wien. med. Zeitg.*, n° 20.)
» Snellen. Operationsmethode des Entropion. (*Wien. med. Wochenschr.*, n° 27.)
» Fischer. Beitrag zur Blepharoplastik. (*Ibid.*, n° 51.)
» Le Roy de Méricourt. Chromhidrose. (*Gaz. des hôp.*, n° 30.)
» Cazelles. Du traitement de l'ectropion cicatriciel Thèse de Paris, in-4°, 100 p.
» Warlomont. Traitement de l'entropion et du trichiasis par la ligature. (*Journ. de méd. de Brux.*, mai, et *Ann. d'Ocul.*, t. XLIII, p. 169.)
» Fauvel. Nouvelle observation de chromhidrose. (*Un. méd.*, n° 63.)
» Debrou. Sur un moyen de s'opposer à la formation de l'ectropion dans les cas de pustule maligne, de brûlure ou de sphacèle des paupières. (*Soc. de chir.*, 24 oct., et *Un. méd.*, p. 205.)
» Jago. Voluntary power of using Horner's muscle (tensor tarsi). (*Ophth. Hosp. Rep.*, t. II, p. 123.)
» Streatfeild. Voluntary power of using the tensor tarsi and of causing entropion of the lower lid. (*Ibid.*, p. 176.)
» — Entropion from winking. (*Ibid.*, p. 247.)
» Taylor. Voluntary power of using the orbicularis palpebrarum so as to invert the lower lid. (*Ibid.*, p. 186.)
» Mackenzie (W.). Cancerous ulceration close to the inner canthus, treated with sulfate of zinc paste. (*Ibid.*, p. 5.)
» Harkness. Phthiriasis palpebrarum. (*Ibid.*, p. 125.)
» Bader. Operations on entropion, ectropion, ptosis. (*Ibid.*, p. 108.)
» Eccles. Plastic operation for the formation of new eyelids. (*Ibid.*, t. III, p. 2.)
» Streatfeild. Accidental trichiasis, etc. (*Ibid.*, p. 8.)
» Schirmer. Ein Fall von Teleangiectasie. (*Arch. f. Ophthalm.*, t. VII, A. 1, p. 119.)
1861. Broca. Kyste lacrymal siégeant à l'angle externe de l'œil. (*Gaz. des hôp.*, n° 41.)
» Bonnafont. Cure radicale de l'entropion sans opération sanglante. (*Un. med.*, n° 51.)
» Mazel et Boniface. Tumeur veineuse réductible de la paupière inférieure. (*Un. méd.*, 27 févr.)
» Legrand du Saulle. Kyste de la paupière. (*Gaz. des hôp.*, n° 138
» Hancock. Nouvelle opération contre l'ectropion. (*Lancet*, 24 déc.)

1861. Décondé. Tumeur sanguine de la paupière traitée par l'injection au perchlorure de fer, sphacèle de la paupière, guérison. (*Arch. belg. de méd.*, avril, et *Ann. d'Ocul.*, t. XLVI, p. 94.)

» Deroubaix. Des causes de l'inefficacité de certaines opérations pratiquées pour le trichiasis, etc. (*Pr. méd. belg.*, déc. et *Ann. d'Ocul.*, t. XLVII, p. 285.)

» Williams (J.). On a new and effectual cure for entropion and trichiasis. (*Ophthal. Hosp. Rev.*, t. III, p. 219.)

» Nivert. De la contraction spasmodique du muscle orbiculaire, etc. (*Bullet. de thérap.*, oct. 61.)

1862. Deval (Ch.). Traitement de la blépharite ciliaire. (*Gaz. des hôp.*, n° 12.)

» Launay. Blépharoplastie. (*Gaz. méd. de Paris*, n° 17.)

» Noyes. Opération de l'entropion. (*Amer. med. Times*, n° 2.)

» Bahr. Operation des Entropion. (*Petersb. med. Zeitschr.*, n° 2.)

» Luca (de). Sur deux nouvelles causes et sur une nouvelle méthode curative de la blépharoptose. (*Gaz. hebd.*, n° 20.)

» Guérin (Alph.). Nouveau procédé de blépharoplastie pour la cure de l'entropion. (*Bull. de thérap.*, 15 août.)

» Alessi. Epilation partielle des sourcils ; amblyopie irritative intermittente consécutive. (*Ann. d'Ocul.*, t. XLVII, p. 214.)

» Fano. Nature et traitement des kystes des paupières. (*Bullet. de thérap.*, avril, et *Ann. d'Ocul.*, t. XLVII, p. 134.)

1863. Deliége et Deroubaix. Tumeur sarcomateuse de la paupière. (*Journ. de Brux.*, mars.)

» Salomon (V.). Des maladies des paupières chez les enfants. (*Brit. med. Journ.*, 17 janv.)

» — Cas de tubercules syphilitiques des paupières. (*Ibid.*, 18 avril.)

» Wardsworth. Tumeur érectile de la paupière guérie par la cautérisation interstitielle. (*Lancet*, 11 mars.)

» Fergusson. Ablation d'une tumeur mélanique de la paupière inférieure. Mort rapide. (*Ibid.*, 2 juillet.)

» Girardi. Ectropium am oberen Augenliede geheilt durch orthopädisches Verfahren. (*Wien. med. Halle*, n° 29.)

» Velpeau. Kystes dermoïdes de la région du sourcil. (*Gaz. des hôp.*, n° 84.)

» Fano. Du traitement de la blépharite ciliaire par le badigeonnage du bord palpébral avec la teinture d'iode. (*Abeille méd.*, 20 juillet.)

» — Entropion spasmodique ; section sous-cutanée du faisceau palpébral inférieur de l'orbiculaire, etc. (*Un. méd.*, 24 avril.)

» — Paupière surnum. chez un enfant nouveau-né. (*Ann. d'Ocul.*, t. LI, p. 23.)

» Spencer Watson. A case of entropium, probably spasmodic in origin treated by the repeated application of collodium. (*Med. Times and Gaz.*, juin.)

» Dusmani. Cas de blépharoptose sur une jeune fille hystérique, guéri par la lumière projetée dans l'œil par l'ophthalmoscope. (*Gaz. des hôp.*, n° 31.)

» Arlt. Ueber den Ringmuskel der Augenlieder. (*Arch. f. Ophthalm.*, t. IX, A. 1, p. 64.)

» Graefe (A. v.). Operation der Ptosis. (*Ibid.*, t. IX, A. 2, p. 57.)

» — Elephantiasis des oberen Augenliedes. (*Klin. Monatsb. f. Augenheilk.*, t. I, p. 21.)

» — Tumor im submucösen Gewebe der Liedbindehaut bestehend aus wahrem Knochen. (*Ibid.*, p. 23)

» Hart. Entropion et trichiasis. Opération. (*Lancet*, 17 oct.)

» Spies. Ektropium des unteren Augenliedes. (*Wien. med. Halle*, n° 51.)

» Snellen. On suture in entropion. (*Ophthal. Hosp. Rep.*, t. IV, p. 63.)

» Foucher. Emphysème des paupières consécutif à la rupture du sac lacrymal. (*Gaz. des hôp.*, n° 48.)

» Le Roy de Méricourt. Mémoire sur la chromhidrose ou chromocrinie cutanée. (*Ann. d'Ocul.*, t. L, p. 5, 110 et 267.)

1864 Laugier. Ectropion, blépharoplastie, récidive, nouvelle opération. (*Ibid.*, n° 6.)
» Warlomont. Quelques mots sur un nouveau cas de chromhidrose palpébrale. (*Ann. d'Ocul.*, t. LII, p. 97.)
» — De la chromhidrose. (*Klin. Monatsbl.*, t. II, p. 381.)
» Carter (Rob.). Deux cas de mort à la suite d'une injection coagulante dans un nævus sous-cutané. (*Ibid.*, p. 214.)
» Moerloose. Observation d'un cas de chromhidrose jaune. (*Ibid.*, p. 205.)
» Faur. Tumeur érectile artérielle de la paupière inférieure droite. Attouchement avec un cautère chauffé à blanc. Guérison. (*France méd.*, et *Ann. d'Ocul.*, t. LII, p. 170.)
» Graefe (A. v.). Cylindroma ; Adenoide der Augenlieder. (*Arch. f. Ophth.*, t. X, A. 1, p. 184 et 206.)
» — Ueber Operation des Entropion u. Ectropion. (*Ibid.*, t. X, A. 2, p. 191.)
» Horner. Colobom des Augenlieds. Zahlreiche Dermoid-Geschwülste. (*Klin. Monatsbl.*, t. II, p. 186.)
» Champouillon. Cas de distichiasis. (*Gaz. des hôp.*, n° 149.)
» Furnari. Blépharoplastie. (*Gaz. hebd.*, n° 50.)
1865. Mausvezin. De l'œdème gangréneux des paupières et des moyens de prévenir les cicatrices vicieuses consécutives. (*Arch. gén. de méd.*, avril, et Paris, in-8°, p. 86.)
» Schoemaker. De l'entropion. (*Nederl. Tydsch.*, mai.)
» Wrigth. Du trichiasis. (*Dubl. quarterly Journ.*, févr.)
» Jaesche. Zur Würdigung meiner Operation der Trichiasis u. des Ektropiums. (*Petersb. med. Zeitschr.*, p. 230.)
» Richet. Blépharoplastie. (*Gaz. des hôp.*, n° 92.)
» Debrou. Observations d'œdème malin ou charbonneux des paupières, terminé par la mort, avec autopsie et remarques sur la pustule maligne. (*Arch. gén. de méd.*, oct., p. 403.)
» Marcacci. Cancroïde des paupières. Blépharoplastie. (*Imparziale*, janv., et *Ann. d'Ocul.*, t. LIV, p. 127.)
» Warlomont. De l'opération de l'entropion. (*Ann. d'Ocul.*, t. LIV, p. 251.)
» Szokalski. Excroissance cornée sur la paupière. (*Ibid.*, p. 211.)
» Waldhauer. Sur le trichiasis. (*Petersb. med. Zeitschr.*, p. 391.)
» Hamer. Nouvelle modification de l'opération du blépharo-phimosis. (*Nederl. Arch. voor Gences en Natuurk.*, p. 135, et *Ann. d'Ocul.*, t. LV, 176.)
» Dauvé. Examen ophthalmoscopique d'un malade atteint de chromhidrose palpébrale. (*Ann. d'Ocul.*, t. LV, p. 236.)
» Küchler. Ueber Blepharoplastik. (*Deutsche Klinik*, n° 52.)
» Robertson (Argyll). Du lupus des paupières. (*Edinb. med. Journ.*, p. 657.)
» Lawrence (Z.). Ptosis de la paupière supérieure. Entropion de l'inférieure. Ligatures. Guérison. (*Ophth. Rev.*, oct.)
1866. Gotti (Vinc.). Observations de blépharoplastie. (*Rev. clin.*, mars.)
» Letenneur. Observations de blépharoplastie. Nantes, in-8°, p. 11.
» Williams (E.). Blépharite ciliaire, etc. (*New-York med. Record.*, mars.)
» Cruveilhier (P. E. G.). De l'ectropion. Paris, in-8°, p. 191.
» Foucher. Opération de l'entropion de la paupière sup. (*Gaz. des hôp.*, n° 76.)
» Wecker. Dacryops, dilatation cystoïde de l'un des conduits excréteurs de la glande lacrymale. (*Gaz. hebd.*, n° 25, et *Klin. Monatsbl.*, t. V, p. 34.)
» Hirschler. Ueber das sekundäre syphilitische Geschwür des Augenliedes (blepharitis syphilitica). (*Wien. med. Wochenschrift*, n°s 72-74.)
» Rydel. Traumatisches Emphysem der Augenlieder ; Heilung. (*Ibid.*, n° 77.)
» Walton (H.). Paralytic entropion successfully treated by operation. (*Brit. med. Journ.*, 15 sept.)
» Herzenstein. Beitrag zur Behandlung der Trichiasis u. Distichiasis. (*Arch. f. Ophth.*, t. XII, A. 1, p. 76.)
» Prince (D.). On operation for correction of inversion of the ciliary margin, etc. (*Ann. Journ. of med.*, oct., 1, p. 381.)
» Tilhol. De l'occlusion chirurg. des paupières. Thèse de Paris, in-8°, p. 80.

1866. Thomas. Des tumeurs des paupières. Thèse de Paris, in-8°, p. 78, 1 pl.
» Steffan. Pediculi pubis an den Cilien. (*Klin. Monatsbl.*, t. IV, p. 44.)
» Rothmund. Ein Fall von Chromhidrose oder Chromokrinie der Augenlider u. dessen Ursache. (*Ibid.*, p. 103.)
1867. Schirmer. Kleinzelliges Sarkom aller vier Augenlieder. (*Klin. Monatsb.*, t. V, p. 124.)
» Lawson (G.). Injuries of the eye, orbit and eyelids. London, in-8°, p. 430.
» Rizet. Kyste osseux de la paupière sup. (*Ann. d'Ocul.*, t. LVII, p. 184.)
» Sichel (J. et A.). Considérations sur les kystes pierreux ou calcaires des sourcils. (*Ibid.*, p. 211.)
» Ilcken. Dacryops d. i. cystoiede uitzetting eener uitlozingsbuis der traanklier. (*Het Lancet*, n° 3, p. 105.)
» Dieu. Acide acétique contre les cancroïdes. (*Gaz. des hôp.*, n° 32.)
» Knapp. Fall von Plastik des unteren Augenliedes, etc. (*Arch. f. Ophth.*, t. XIII, A. 1, n° 127.)
» Chanu. De la blépharite. Thèse de Paris, in-4°, p. 46.
» Wecker. De la blefaritis bajo el punto de vista de sus causas y de su tratamiento. (*El Pabellon medico*, n° 44.)

MALADIES DE L'ORBITE.

ARTICLE PREMIER.

INFLAMMATION DU PÉRIOSTE DE L'ORBITE. — PÉRIOSTITE.

Considérations générales. — Dans la description des inflammations qui peuvent affecter les différentes parties du contenu de l'orbite, nous procéderons de la périphérie vers le centre. Nous aurons donc à nous occuper, en premier lieu, du périoste qui tapisse cette cavité ; puis du tissu graisseux intra-orbitaire ; enfin de l'enveloppe fibreuse de l'œil, ou capsule de Tenon. Si nous excluons de cette étude les phlogoses qui prennent leur point de départ dans l'œil même ou dans les organes lacrymaux, nous aurons compris dans cette triple description les principales affections inflammatoires qui ont l'orbite pour siége. Cette classification n'offre pas, comme on pourrait le penser, un pur intérêt théorique; son importance est surtout signalée pour le clinicien et au point de vue pratique. En effet, c'est en suivant cet ordre qu'il sera possible de présenter une étude précise de chacune de ces trois affections, d'établir entre elles un diagnostic différentiel aussi rigoureux que possible, et de donner au traitement une direction éclairée, ce qui, on le sait, est si difficile lorsqu'il s'agit des maladies de l'orbite.

Symptômes. — La périostite de l'orbite varie singulièrement dans ses symptômes, suivant la marche qu'elle prend et les produits qu'elle fournit, et l'on peut dire que sa marche et ses produits sont entre eux dans une

corrélation intime. Ainsi, une périostite aiguë tendant manifestement à la suppuration diffère essentiellement d'une inflammation chronique du périoste, souvent caractérisée par une hypergenèse de tissu cellulaire et une hyperplasie osseuse.

Quant à la *périostite aiguë*, elle est plus rare que la périostite chronique, affection peu fréquente elle-même. Elle signale son début par l'apparition de douleurs ciliaires très-violentes qui deviennent continues et s'accompagnent très-vite d'un mouvement fébrile intense, d'anorexie, de nausées et d'une grande prostration. Ces symptômes généraux marchent de pair avec les troubles locaux qui consistent dans une vive rougeur des paupières, une saillie de l'œil et un défaut de mobilité de cet organe, plus prononcé dans les points qui correspondent aux parties malades du périoste. Ces symptômes locaux prennent souvent, dans l'espace de peu de temps, un développement très-considérable. Les paupières, rouges et luisantes, sont quelquefois insuffisantes pour couvrir le globe de l'œil chassé de l'orbite ; la conjonctive bulbaire est soulevée de manière à entourer la cornée d'un épais bourrelet jaunâtre, et, à cette époque, on a observé la mobilité de l'organe visuel complétement supprimée, sans que la vue ait présenté des changements. Au début de l'exophthalmie, l'œil est baigné de larmes ; mais une fois le mal arrivé à un degré aussi avancé, la compression des conduits excréteurs de ce liquide en arrête l'écoulement.

Peu de jours suffisent quelquefois pour mettre le malade dans un état d'abattement profond, et l'on cite un certain nombre d'observations où le coma et des mouvements convulsifs ont précédé la mort, causée dans ces cas par la propagation du mal aux parties environnantes, particulièrement aux enveloppes du cerveau.

Nous avons dit plus haut que quand la périostite affecte une marche très-rapide, les produits qu'elle fournit sont de nature purulente, et nous pouvons y ajouter qu'ils se forment quelquefois avec assez de rapidité pour que la compression qu'ils exercent sur les parties voisines en amène la mortification. C'est donc avec raison qu'on a avancé qu'assez souvent les collections purulentes sous-périostiques ont pour résultat la nécrose d'une portion des parois osseuses de l'orbite et le sphacèle du tissu cellulaire voisin. Cet effet provient, en partie, d'une action purement mécanique ; car le pus, décollant le périoste, oblitère un nombre assez considérable des vaisseaux nourriciers. En pareille circonstance, l'examen anatomique montre la surface de l'os dénudée, couverte d'aspérités par suite de la résorption inégale des sels calcaires qui entraient dans sa composition, les canalicules de Havers dilatés ainsi que les aréoles du tissu spongieux, et le tissu cellulaire normalement contenu dans ces vacuoles en voie d'hypergenèse ou de pyogenèse. Dans ces cas, l'inflammation du tissu osseux lui-même peut compliquer celle du périoste et envahir toute l'épaisseur des minces parois de l'orbite.

Les dangers, à bon droit redoutés, que présentent ces périostites à marche rapide, s'expliquent facilement, si l'on considère combien il est fréquent de voir le mal se développer sur les portions les moins résistantes de l'orbite, par exemple sur la voûte de cette cavité. On comprend, en effet, combien doit être à craindre une pareille inflammation, si l'on se rappelle, que cette voûte orbitaire est, principalement chez les enfants, tellement mince, qu'au niveau des impressions digitales, le tissu osseux peut faire entièrement défaut, de telle sorte que le périoste de l'orbite et la dure-mère soient presque immédiatement en contact.

La *périostite chronique*, qui, il faut le dire, peut avoir des conséquences aussi fâcheuses que la périostite aiguë, en diffère essentiellement par ce fait que l'évolution des phénomènes morbides locaux s'y effectue beaucoup moins rapidement, et qu'au lieu de les accompagner, les tronbles généraux y sont en quelque façon consécutifs. Ici encore, les douleurs péri-orbitaires sont un symptôme précurseur. Elles sont bientôt suivies d'une légère tuméfaction des paupières, particulièrement de la supérieure, tuméfaction qui n'a parfois que les caractères de l'œdème. En général, l'inflammation est restreinte à une partie assez limitée du périoste, et les produits qui s'accumulent sous cette membrane fibreuse n'ont pour effet de dévier l'œil et de le déplacer que quand la périostite siége au voisinage du sommet de l'orbite.

Le plus souvent, un abcès intra-orbitaire est la conséquence d'une périostite chronique ; mais on a aussi, dans quelques cas, observé une hypergenèse abondante de tissu cellulaire produisant des tumeurs qui, constituées par un tissu de nouvelle formation imbibé de sérosité, offraient une consistance gélatineuse.

A mesure que la maladie rétrograde, tantôt ces tumeurs s'organisent davantage, s'ossifient et prennent une consistance très-considérable ; tantôt elles reviennent sur elles-mêmes, se résorbent après avoir subi la dégénérescence graisseuse, et ne laissent finalement comme résidu qu'un épaississement du périoste, marquant le siége de la maladie. C'est ainsi qu'on observe quelquefois des périostites qui, tout en produisant une exophthalmie et un gonflement assez notable des paupières, se terminent par résolution ou en laissant après elles, soit une exostose, soit un simple épaississement du périoste ; tandis que, dans un autre ordre de faits, l'inflammation est assez énergique pour donner lieu à la formation d'une collection purulente, à un vaste décollement du périoste et, consécutivement, à une carie ou à une nécrose.

Reste à savoir dans combien des cas observés la périostite n'est que consécutive à une inflammation des os eux-mêmes ; car on peut se demander si le point de départ de la maladie ne réside pas, assez souvent, dans une véritable ostéite. On a signalé des observations dans lesquelles la

collection purulente sous-périostique recouvrait une substance osseuse rougie, ramollie, et contenant du pus dans ses aréoles, et où l'inflammation s'était étendue jusqu'à la membrane protectrice de la table opposée de l'os.

Un caractère anatomique propre à la périostite chronique consiste en ce que le travail de réparation commence autour du foyer morbide avant même que celui-ci soit entièrement détergé. Ainsi, on constate fréquemment autour de l'abcès une couche épaisse de tissu cellulaire de nouvelle formation qui, lorsque le pus s'est évacué, constitue des bourgeons charnus abondants, et de plus on observe dans le tissu osseux qui limite la lésion principale toutes les phases de la réparation. Celle-ci succède si rapidement à l'élimination des produits inflammatoires, qu'elle peut donner lieu à un épaississement notable de la paroi malade, en fournissant un tissu d'une grande densité. Dans d'autres circonstances, la marche de la périostite chronique est si lente, qu'on a quelquefois pu confondre cette maladie avec une néoplasie maligne en voie de développement (1). Le diagnostic doit alors se baser sur l'état de la santé générale, l'absence ou l'apparition des frissons d'une fièvre, soit rémittente, soit continue, enfin, d'une fluctuation qu'il est quelquefois possible de percevoir d'une manière, à la vérité, assez incertaine.

La périostite à marche aiguë qui, on le sait, se termine presque constam-

(1) Le cas présenté par le maréchal Radetzky en est un exemple très-curieux et d'autant plus propre à mettre en lumière les difficultés du diagnostic qu'il a induit en erreur les praticiens les plus éminents. Nous rapportons un abrégé de la relation faite par M. le professeur Frédéric Jaeger (*Annales d'oculistique*, t. XXIII, p. 14), d'après le bulletin qu'il reçut du médecin particulier et d'après l'examen qu'il fit lui-même. Le maréchal, âgé de soixante et dix ans, s'exposa le 9 octobre 1840, à l'époque des manœuvres du camp de Pardenone, pendant six heures consécutives, sur le cheval qu'il montait, à la chaleur accablante qui régnait dans les vallées et aux courants d'air des hauteurs. Il fut pris subitement d'une fièvre violente, accompagnée de grandes douleurs dans la région du front et des tempes. En même temps, il se déclara une inflammation dans l'œil droit et ses parties molles, et cet organe fut chassé presque complétement hors de l'orbite. L'inflammation de l'œil, la fièvre et les douleurs se dissipèrent, mais il resta dans les paupières de la rougeur et dans la conjonctive un boursouflement qui ne fit qu'augmenter. Une tumeur appréciable à la vue et au toucher se montra dans l'angle palpébral interne et fit sortir le globe oculaire de son orbite. Malgré tous les médicaments homœopathiques administrés par le médecin particulier, M. Hartung, la maladie s'aggrava pendant les trois mois suivants et une seconde tumeur apparut dans l'angle externe. Puis le globe de l'œil proémina de plus en plus hors de l'orbite ; des douleurs, parfois de fortes congestions et des accès de vertiges survinrent et se renouvelèrent. Le médecin particulier et le professeur Flarer (de Pavie), appelé en consultation (à peu près trois mois après le début de la maladie), crurent à la présence d'une tumeur maligne (squirrhe péri-orbi-

ment par suppuration, n'est pas toujours facile à distinguer de l'inflammation du tissu cellulo-graisseux de l'orbite, qui, au début, présente des symptômes analogues. Quant aux troubles généraux qui surviennent dans l'une et dans l'autre des affections que nous venons de mettre en présence, ils sont tellement semblables, à la période d'invasion, qu'ils ne sauraient servir au diagnostic.

C'est dans la protrusion de l'œil et dans ses caractères particuliers, qu'il faut encore chercher les meilleurs indices de la nature du mal. Si, par exemple, la périostite occupe le fond de l'orbite, et si le gonflement du périoste et la collection purulente sous-périostique sont considérables, l'exophthalmie sera très-manifeste; mais comme la maladie offre presque toujours sa plus grande étendue sur une des parois de l'orbite, la saillie de l'œil ne se fera pas directement en avant; elle sera plus prononcée du côté opposé à celui qui est le principal siége du mal. Au contraire, comme le tissu graisseux de l'orbite englobe, pour ainsi dire, l'œil d'une manière uniforme; s'il s'enflamme et se tuméfie, il doit chasser directement devant lui l'organe de la vision, suivant son axe antéro-postérieur. En pareil cas, la mobilité de l'œil peut diminuer beaucoup, mais d'une même quantité dans tous les sens, et non d'un côté plus que de l'autre, comme dans la périostite.

La sensibilité qui augmente au fur et à mesure que l'exophthalmie fait

taire). Le professeur Jaeger, mandé par l'empereur à Milan, constata l'état suivant : « Le globe de l'œil droit, sain dans toutes ses parties, est complétement poussé en dehors de la cavité par une tumeur qui non-seulement la remplit entièrement, mais la déborde même de beaucoup. La saillie qu'il forme par suite de l'écartement extraordinaire des paupières est telle, que si celles-ci pouvaient se contracter, la fente se fermerait derrière le globe. Touchée à travers les paupières, cette tumeur sur laquelle le bulbe repose, immobile comme sur un coussin, est dure comme pierre, inégale et bosselée. La pression y cause de la douleur. Les paupières, voûtées par cette tumeur, sont avancées et énormément tendues dans toutes les directions, gonflées et immobiles. Elles sont, de plus, sillonnées par un réseau de vaisseaux variqueux. La couleur de la surface externe en est altérée, d'un bleu foncé presque noir, de même que celle des parties du visage qui les environnent. La surface interne de la conjonctive est d'un rouge sale, baignée de mucosités sanieuses... » On est d'un commun accord, dans la consultation des deux professeurs et de M. Hartung, pour déclarer que la maladie consiste dans une dégénérescence squirrheuse des parties molles de l'orbite, menaçant de passer à l'état de cancer, et devant nécessairement finir par miner la vie même du malade. C'est d'après cette opinion qu'est rédigé le rapport adressé à l'empereur. Le maréchal, qui s'était opposé à tout traitement direct, continue à suivre les prescriptions homœopathiques de son médecin particulier. Peu de temps après, un écoulement copieux de pus s'effectue : l'œil rentre progressivement dans l'orbite et, suivant les paroles de M. Hartung, la tumeur fongueuse de l'orbite disparaît sous l'influence du traitement homœopathique.

des progrès, est ordinairement la même dans les deux affections ; néanmoins on rencontre des cas de périostite où les malades localisent eux-mêmes avec assez de précision les douleurs qu'ils ressentent, vers le bord de l'orbite qui correspond à la paroi affectée. Au reste, dans la plupart des cas, l'un des bords est très-sensible au toucher, lorsque glissant, quand on le peut, le petit doigt dans le cul-de-sac conjonctival, on le promène lentement à la face interne de cette saillie osseuse. Ce symptôme n'existe pas dans l'inflammation du tissu graisseux rétro-bulbaire, où il est remplacé par les vives douleurs que ressentent les malades quand on repousse légèrement le globe oculaire vers le fond de l'orbite.

La rougeur et le gonflement des paupières sont, en général, beaucoup plus marqués dans l'inflammation du tissu cellulo-graisseux que dans la périostite et ils s'étendent alors généralement jusque vers le rebord orbitaire. Dans la périostite, la tuméfaction marche moins rapidement, atteint rarement un développement aussi considérable et se montre presque toujours plus accusée sur une des paupières que sur l'autre.

Tout en faisant le tableau de ces caractères différentiels, nous devons avouer qu'une erreur est toujours possible, comme l'expérience nous l'a prouvé, et cela en vertu des raisons suivantes. Une périostite aiguë, surtout lorsqu'elle occupe les parties profondes de l'orbite, peut se compliquer, dès le début, d'une inflammation si intense du tissu cellulo-graisseux contigu, qu'elle en simule, à s'y méprendre, l'inflammation primitive. Alors la rougeur excessive des paupières et la sensibilité locale que les malades, agités par de vives souffrances, témoignent au moindre attouchement, sont des signes tout à fait impropres à éclairer le diagnostic. En outre, comme on le verra dans le prochain chapitre, le tissu cellulo-graisseux peut s'abcéder et donner naissance à une collection abondante de pus qui pousse l'œil plus fortement dans un sens que dans l'autre : caractères signalés plus haut comme appartenant à la périostite. On comprend donc qu'il puisse n'être possible de se faire une opinion exacte sur la nature du mal qu'après avoir donné issue aux produits de la suppuration par une ouverture dans laquelle il est nécessaire, dans l'intérêt du diagnostic, de conduire ultérieurement une sonde exploratrice.

L'*étiologie* de la périostite de l'orbite offre peu de données précises. On signale parmi les causes les plus fréquentes de cette maladie les contusions de la région orbitaire ou les plaies par instruments piquants qui ont blessé l'une des parois de l'orbite. Dans ce dernier cas, le médecin doit appliquer toute son attention à reconnaître s'il n'est pas resté dans la plaie une partie du corps vulnérant qui entretienne l'inflammation. L'action prolongée d'un froid intense sur la région orbitaire figure encore, ainsi que l'insolation, parmi les causes de la maladie que nous étudions. On a aussi observé des cas où l'inflammation du périoste de l'orbite avait pris son point de départ dans les

cavités voisines, comme, par exemple, les sinus frontaux, maxillaires et la cavité crânienne. Quant à l'influence étiologique de l'âge sur la périostite orbitaire, on peut dire que celle-ci est plus fréquente dans l'enfance et dans la jeunesse que dans l'âge adulte, et qu'il n'est pas rare de la rencontrer dans les premiers mois de la vie.

Le *pronostic* de la périostite orbitaire offre toujours une certaine gravité, qui varie, du reste, suivant le siége et l'étendue du mal. On comprend facilement qu'un abcès sous-périostique de la voûte de l'orbite puisse s'ouvrir dans la cavité du crâne au travers de cette même paroi. On cite des cas de ce genre où des débris de substance cérébrale se présentèrent à l'ouverture de la plaie, et où la suppuration du cerveau mit fin à la maladie. Quand la périostite est localisée très-près du sommet de l'orbite, non-seulement on est menacé d'une propagation de la phlogose vers le crâne, au travers des fentes, le long des vaisseaux et des nerfs qui occupent cette région, mais encore les suites ordinaires de la périostite doivent être plus fâcheuses qu'en tout autre point, à cause de la compression que subissent les cordons nerveux rassemblés dans cet étroit espace. Enfin, tout épaississement du périoste et toute exostose deviendront presque toujours, en ce point, la cause d'une exophthalmie permanente, d'une cécité plus ou moins complète et de la paralysie d'un ou de plusieurs des muscles de l'œil. Le pronostic de la périostite n'est moins grave que dans les cas où, pour avoir reconnu la maladie à temps, on a donné rapidement issue aux produits de la suppuration, et prévenu, de cette manière, l'extension des phénomènes morbides aux parties voisines.

Le *traitement* exige, on le comprend sans peine, beaucoup d'habileté et de circonspection. On peut poser en règle générale, que dès qu'on suppose qu'un abcès s'est formé, il est indispensable de l'ouvrir. Aussi, dans le cas où l'on hésiterait entre un abcès sous-périostique et un phlegmon orbitaire qui n'exigerait pas une intervention aussi urgente, serait-il bon d'agir comme si l'on avait arrêté son opinion à la première de ces maladies, et de pratiquer une incision, pour prévenir, en toute occurrence, un large décollement du périoste.

L'ouverture de ces abcès est d'autant plus difficile qu'ils siégent plus profondément et qu'ils donnent moins de fluctuation ; on peut être, dans les cas les moins favorables, forcé de pénétrer très-profondément dans la cavité orbitaire, laquelle offre, on le sait, chez l'adulte, environ 4 centimètres et demi de profondeur. Le bistouri doit glisser le long de la paroi de l'orbite, et il faut le pousser avec modération, de manière à éviter la perforation d'une lamelle osseuse si peu épaisse, que ses altérations peuvent avoir rendue très-friable. On cherchera de même à maintenir l'instrument à une distance convenable du globe oculaire ; car on connaît plusieurs observations d'après lesquelles des chirurgiens très-habiles, jaloux d'exécuter un coup de maître,

ont blessé l'œil et sont ainsi arrivés involontairement à suivre le conseil de Wenzel qui proposait de sacrifier l'œil dans les cas d'abcès rétro-bulbaires.

L'ouverture de ces abcès est incomparablement moins difficile lorsqu'ils donnent une fluctuation manifeste, perceptible au voisinage du rebord orbitaire. Il suffit, en pareille circonstance, de s'attacher à suivre à la lettre le conseil de de Ammon qui veut qu'on n'incise pas directement la peau au niveau de la tumeur, mais un peu au-dessus pour la paupière supérieure, au-dessous pour l'inférieure, afin d'éviter autant que possible que la plaie horizontale qu'on ouvre ne contracte avec l'os des adhérences qui exercent consécutivement une influence fâcheuse sur la position des paupières. Dans les cas où une altération des os fournit une suppuration prolongée, Riberi a conseillé d'ouvrir les abcès de l'orbite en perforant largement l'os planum de l'ethmoïde au moyen d'une gouge et d'un maillet, et de pratiquer à ce niveau une ouverture capable d'admettre le petit doigt. Ce conseil semble une preuve de ce fait que le traitement est parfois pire que le mal lui-même.

Une fois l'abcès détergé, on s'efforcera, au moyen d'explorations prudentes avec le stylet, de se renseigner sur l'état du périoste et de l'os sous-jacent, sans oublier qu'il ne faut pas pousser ces perquisitions trop loin, à cause du peu de résistance que les parois opposent quelquefois à l'instrument. Une mèche interposée aux lèvres de la plaie extérieure, des injections d'eau tiède et des pansements fréquents suffisent pour empêcher le pus de séjourner dans un trajet fistuleux.

Il est bien entendu que le traitement général mérite, dans le cas dont nous nous occupons, une attention particulière ; mais nous croyons devoir nous inscrire énergiquement contre les conseils qu'on peut lire encore dans tous les traités, et d'après lesquels on devrait tenter de faire avorter la périostite, au moyen de saignées réitérées, de sangsues appliquées en grand nombre à la tempe, de purgatifs drastiques, etc. La plupart des observations prouvent du reste l'inefficacité de cette méthode, qui en affaiblissant considérablement les malades, les place dans des conditions très-défavorables à leur guérison. Des fomentations chaudes, des frictions d'onguent mercuriel belladoné sur le front et les tempes, enfin quelques doses de calomel sont quelquefois employées avec avantage comme moyens palliatifs. Si l'on se croit autorisé à remettre l'ouverture de l'abcès, on devra recourir aux injections sous-cutanées de morphine, pour diminuer les souffrances du malade.

En traitant de la carie et de la nécrose des parois orbitaires, nous indiquerons les moyens de remédier à l'établissement d'un trajet fistuleux et d'une suppuration prolongée.

ARTICLE II.

INFLAMMATION DU TISSU CELLULO-GRAISSEUX DE L'ORBITE, PHLEGMON DE L'ORBITE.

Symptômes. — Le tissu cellulo-graisseux lâche et riche en vaisseaux qui remplit les vides de la cavité orbitaire autour de l'œil et de ses dépendances, peut se prendre plus ou moins rapidement d'inflammation. Il y survient alors un gonflement considérable, une transsudation séreuse abondante et une hypergenèse active des éléments du tissu cellulaire qui entrent dans sa composition. La maladie peut suivre deux marches différentes : tantôt la rapidité des phénomènes morbides est telle que l'hypergenèse qui les accompagne aboutit à la formation de cellules de pus, lesquelles forment un abcès tendant à se faire jour au dehors, dès qu'il a atteint certaines dimensions ; tantôt, l'exsudat séreux se résorbe, les cellules nouvelles se ratatinent et subissent, pour la plupart, la dégénérescence graisseuse, de telle sorte que le coussinet graisseux rétro-bulbaire reprenne peu à peu ses anciennes dimensions. Sans contredit, cette forme est la moins fréquente.

Les symptômes les plus saillants de la maladie qui nous occupe sont l'exophthalmie et la rougeur érysipélateuse qui apparaît sur les paupières tuméfiées. L'exophthalmie s'effectue, comme nous l'avons déjà dit, d'une manière uniforme ; aussi, pendant les débuts de la maladie, la diminution de la mobilité, peu manifeste d'ailleurs, est la même dans toutes les directions. L'œil ne devient complétement fixe et immobile en tous sens, que quand le mal a atteint son plus haut degré de développement. Cet organe est alors circonscrit par d'épais bourrelets qui proéminent circulairement sous les paupières tuméfiées et les empêchent de se rapprocher. La protrusion de l'organe visuel est une des causes de la sensibilité que les malades accusent, sensibilité qui s'accroît en même temps que l'exophthalmie et devient très-vive si la saillie de l'œil s'effectue avec rapidité, tandis qu'elle reste peu intense quand le phénomène auquel elle est liée suit une évolution lente. Comme dans la périostite, les malades localisent les douleurs suivant le trajet des nerfs de sensibilité qui traversent l'orbite, c'est-à-dire principalement le long des nerfs sus- et sous-orbitaire. Mais tandis que dans l'affection précédente les douleurs étaient, pour ainsi dire, un symptôme prodromique, l'inflammation du tissu cellulo-graisseux rétro-bulbaire ne cause de douleurs intenses que quand le gonflement qu'elle détermine est assez prononcé.

Dès le début de la maladie, les paupières se tuméfient et il survient un chémosis séreux. Bientôt apparaît sur la peau de ces voiles membraneux une

rougeur violacée qui s'étend jusqu'aux bords orbitaires et occupe les deux paupières à la fois. Si, à ce moment, on promène le petit doigt sur la circonférence de l'orbite, en portant la pulpe du doigt vers la surface interne de ce bord aussi profondément que la sensibilité le permet, on ne parvient pas à rencontrer une région sensiblement plus douloureuse que les autres, comme cela arrive nécessairement lorsqu'on tente la même épreuve dans le cas d'une périostite siégeant au rebord orbitaire. Il ne peut donc plus rester de doutes que sur l'existence d'une périostite du sommet de l'orbite, affection généralement moins rapide dans la succession de ses phases que le phlegmon intra-orbitaire. A peine croyons-nous nécessaire de mentionner la confusion qu'on a faite dans certains cas entre cette inflammation et la conjonctivite purulente intense, uniquement à cause du chémosis considérable et de la sécrétion muco-purulente abondante que présentaient les malades.

L'inflammation du tissu graisseux de l'orbite marche généralement avec beaucoup de rapidité, et lorsqu'elle se termine par suppuration on voit les paupières devenir sur un point particulier, voisin, dans la plupart des cas, du rebord orbitaire, le siége d'une tuméfaction plus intense que celle des parties environnantes, puis le chémosis augmenter près de ce point, où il devient alors possible de constater une fluctuation plus ou moins prononcée. L'abcès, lorsqu'il s'ouvre spontanément, perce sous la paupière, ou au travers de son tégument externe.

L'*étiologie* du phlegmon orbitaire, maladie assez rare du reste, et celle de la périostite qui se déclare dans la même région, fournissent quelques traits au moyen desquels on arrive, dans un certain nombre de cas, à différencier ces deux phlegmasies. En effet, tandis qu'on cite plusieurs observations d'après lesquelles la périostite orbitaire s'est déclarée chez un sujet en pleine santé, on ne voit guère le phlegmon de l'orbite naître dans de pareilles conditions.

Le phlegmon succède, presque toujours, à certains désordres survenus dans la santé générale, à un défaut de nutrition prolongé, ou à un trouble fonctionnel particulier des organes destructeurs et réparateurs (?) des globules sanguins. Il s'observe dans le cours de la convalescence des maladies graves, de la fièvre typhoïde par exemple, à la suite des affections charbonneuses, après les fièvres paludéennes prolongées, et chez les personnes débilitées par la misère et les chagrins. Au contraire, la périostite est ordinairement la conséquence d'un traumatisme qui a intéressé les bords ou les parois de l'orbite. Le phlegmon de l'orbite peut accompagner, bien plus souvent que ne le fait la périostite, les inflammations des parties molles qui avoisinent cette cavité. Ainsi, on l'observe à la suite des érysipèles des paupières, de la phlébite faciale, de l'inflammation phlegmoneuse du sac lacrymal et de la glande du même nom. On l'a vu aussi éclater accidentellement après certaines opérations pratiquées sur les voies lacrymales, et parmi lesquelles nous

mentionnerons particulièrement l'oblitération du sac à l'aide du fer rouge, du beurre d'antimoine et d'autres caustiques; puis, après des injections poussées avec assez de force pour rompre les parois des conduits ou du sac et s'introduire dans le tissu cellulaire des parties voisines. Enfin, le phlegmon de l'orbite a été observé à la suite d'opérations exécutées sur les paupières ou sur le globe oculaire lui-même, opérations qui avaient eu pour conséquence une suppuration étendue.

Le *pronostic* du phlegmon orbitaire serait beaucoup moins grave que celui de la périostite, si cette maladie n'avait coutume de s'attaquer à des sujets préalablement débilités; car, il faut l'accorder, les suites de la première de ces maladies sont insignifiantes après l'évacuation des produits de la suppuration. S'il s'établit parfois un trajet fistuleux, donnant issue, pendant un temps fort long, à un écoulement purulent, c'est que le phlegmon s'est compliqué d'une altération des parois osseuses de l'orbite ou qu'il en est la conséquence : aussi la maladie qui nous occupe est-elle surtout à craindre chez les personnes affaiblies, au milieu de la période d'acuité. On ne saurait en effet nier que la phlogose puisse, à ce moment, se propager vers la cavité crânienne et causer un œdème ou une inflammation purulente des méninges. Si, à la suite d'un phlegmon orbitaire, on a quelquefois observé une cécité complète, due à l'atrophie du nerf optique, on doit rapporter ces faits, dans les cas où il faut exclure l'hypothèse d'une périostite méconnue, à la rétraction cicatricielle opérée au fond de l'orbite. C'est, à notre avis, par suite d'une erreur de diagnostic qu'on a attribué à une induration des tissus naguère malades l'exophthalmie permanente qui succède quelquefois au phlegmon orbitaire. Ce phénomène nous paraît devoir être attribué aux suites ordinaires de la périostite, à la production d'exostoses, etc.

Quant au *traitement* du phlegmon orbitaire, nous blâmons l'usage qui le fait consister dans l'emploi de tous les moyens antiphlogistiques connus. Sauf les cas où la maladie a eu évidemment un traumatisme pour point de départ, les personnes atteintes de phlegmon orbitaire ne sont pas de force à suivre, sans préjudice, une médication débilitante. La plupart des observations prouvent d'ailleurs que cette méthode n'a sur l'évolution de la maladie aucune influence manifeste et qu'elle agit uniquement, mais d'une manière fâcheuse, sur l'état des forces du sujet et la durée du mal. Ces considérations restreignent donc au phlegmon orbitaire traumatique l'indication de l'usage prolongé des applications glacées, des déplétions sanguines locales et du calomel à l'intérieur. Si, au contraire, le phlegmon semble reconnaître pour cause lointaine des troubles de la santé générale, il faut s'en tenir à l'emploi des cataplasmes chauds, des fomentations aromatiques, des frictions sur le front, avec l'onguent mercuriel belladoné, et de légères purgations, si la nécessité s'en présente.

Lorsqu'on est certain que l'inflammation intra-orbitaire est restreinte au tissu cellulo-graisseux et laisse le périoste intact, il est permis de retarder l'intervention chirurgicale, pour se donner le temps de juger si la suppuration s'établit et, en ce cas, pour lui donner une issue favorable, sans avoir besoin de pratiquer une ouverture dans la paupière. Quand le diagnostic est peu sûr, les douleurs fort vives et l'état général du sujet inquiétant, on a le droit de tenter une ponction exploratrice, d'après les sages indications de M. Richet (1). Ce chirurgien émérite plonge un bistouri à lame étroite dans le sillon oculo-palpébral, au niveau du bord orbitaire inférieur, et perce, par conséquent, le bord adhérent de la paupière inférieure.

Dès qu'un abcès tend vers la perforation, il faut l'ouvrir pour abréger les tourments du malade ; mais il n'est urgent de prendre dans l'exécution de cette opération les précautions recommandées par de Ammon, que si l'on n'a pas formellement écarté la pensée d'une périostite compliquant le phlegmon orbitaire. Un traitement corroborant, et, au premier chef, l'emploi des préparations à base de quinquina, sont souvent indiqués pour accélérer la réparation des forces et hâter ainsi la guérison.

ARTICLE III.

INFLAMMATION DE LA CAPSULE DE TENON.

Considérations générales. — L'enveloppe fibreuse de l'œil, ou capsule de Tenon, entoure cet organe, comme une capsule articulaire la tête osseuse qu'elle contient. Elle n'est perforée que par le nerf optique, les vaisseaux et nerfs ciliaires et les muscles de l'œil. Au voisinage de la cornée, la conjonctive, le tissu sous-conjonctival et cette capsule se confondent de telle sorte qu'il est impossible de les séparer. Au delà de l'équateur de l'œil, la capsule de Tenon se dessine très-nettement, est assez résistante et forme, après l'ablation de l'œil, une calotte qui rappelle pour l'aspect une capsule articulaire. Au contraire, dans sa moitié antérieure et spécialement tout près de la cornée, cette enveloppe n'a guère qu'une existence virtuelle et se trouve interrompue sur un grand nombre de points pour livrer passage aux muscles qui s'insèrent à la sclérotique. Là, son épaisseur et sa résistance sont beaucoup moins considérables.

Quelles déductions pratiques tirer de ces dispositions anatomiques? Près de l'équateur de l'œil et au delà, la capsule offre, pour ainsi dire, un obstacle aux phénomènes inflammatoires qui éclatent au devant d'elle ou en arrière. Au contraire, les inflammations qui ont leur siége dans les parties antérieures de l'orbite et de l'œil peuvent beaucoup plus facilement gagner

(1) *Traité pratique d'anatomie médico-chirurgicale.* Paris, 1860, p. 335.

le tissu cellulaire lâche qui unit la capsule fibreuse au globe oculaire, et s'étendre à cet organe lui-même. Cette capsulite est-elle, pour cela, une maladie fréquente? Non, si on lui assigne un caractère indépendant et si l'on y veut voir une entité pathologique; oui, si on la regarde comme un symptôme commun à plusieurs inflammations du globe oculaire.

Symptômes. — La capsulite, ou inflammation de la capsule de Tenon, qu'il ne nous a été permis d'observer comme maladie distincte que dans un petit nombre de cas, présente trois symptômes caractéristiques qui sont :

1° Une injection sous-conjonctivale prononcée avec tuméfaction du tissu sous-muqueux, phénomène qu'on chercherait vainement à rattacher soit à une kératite, soit à une iritis, soit enfin à une affection des membranes profondes. Cette injection violacée et le gonflement du tissu périkératique rappellent, quant à l'aspect, la tuméfaction épisclérale si manifeste dans quelques formes d'iritis que les anciens, fidèles observateurs, croyaient devoir rapporter à la diathèse rhumatismale (voy. p. 247); seulement, ici, l'iris est intact et ses fonctions sont normales. L'injection ne peut pas non plus se rattacher à une choroïdite; car, bien qu'elle persiste en général plusieurs semaines, les milieux de l'œil n'offrent jamais le moindre trouble et la vue reste excellente. Enfin, il n'est pas permis de songer à une violente inflammation de la muqueuse, à laquelle le tissu sous-muqueux de la conjonctive bulbaire se serait associé, et cette confusion est impossible à cause de l'intégrité presque complète de la conjonctive du cul-de-sac et des paupières et de l'absence de presque toute sécrétion morbide de la muqueuse.

2° Le second symptôme essentiel de la capsulite consiste dans une légère exophthalmie qui s'établit dès le début de la maladie et qui, tout en durant autant qu'elle-même, n'atteint jamais des proportions notables, comme celle qui résulterait des inflammations étudiées dans les chapitres précédents.

3° Le troisième caractère de la capsulite réside dans une diminution de la mobilité du globe oculaire, ce phénomène restant beaucoup moins prononcé que dans les inflammations des autres parties que l'orbite contient. C'est pour cela que ce symptôme peut, comme le précédent, échapper à un observateur peu exercé; il ne se manifeste que pendant les mouvements extrêmes de l'œil, et n'est sensible aux malades qu'en leur donnant la perception d'images doubles. L'apparition de ces images doubles a lieu pendant le regard forcé, dans toutes les directions, et ces images présentent, à égale distance, le même écartement, ce qui prouve que l'exophthalmie s'est produite d'une manière uniforme.

O'Ferral (1), qui a, le premier, décrit une inflammation du tissu rétro-

(1) *Dublin Journal of medical science.* Dublin, 1844, p. 343. Voy. traduction de Mackenzie, t. I, p. 450.

bulbaire, sous le nom d'inflammation de la capsule de Tenon, maladie qu'il attribua à la diathèse rhumatismale, s'est évidemment trompé ; car il n'avait très-probablement affaire qu'à une inflammation du tissu graisseux de l'orbite ou à une périostite. Il relate, dans ses observations, une protrusion de l'œil tellement prononcée, un chémosis si considérable et des douleurs si violentes, que ces symptômes ne sauraient se rapporter à une simple inflammation de la capsule de Tenon. Il trouve un signe pathognomonique de la capsulite dans ce fait que la paupière supérieure n'est pas le siége d'une rougeur intense au voisinage du rebord orbitaire, et que ce dernier n'est pas sensible à la pression : or ces phénomènes peuvent tout naturellement se rattacher à un phlegmon du tissu cellulo-adipeux contigu à la paroi inférieure de l'orbite, phlegmon consécutif à une périostite.

Les caractères que cet auteur attribue à la marche de la capsulite ne peuvent, en outre, que se rapporter à une inflammation du tissu graisseux de l'orbite ou à une périostite de la même région ; car il n'arrive jamais dans une véritable inflammation de la capsule de Tenon qu'il se forme une collection purulente assez considérable pour qu'on puisse, d'après son conseil, percer l'abcès en pratiquant une ouverture à la capsule, dans le point où la fluctuation se fait sentir. Nous pouvons avancer hardiment que la véritable capsulite n'aboutit jamais à la suppuration, sauf dans les cas où elle accompagne l'inflammation phlegmoneuse du globe de l'œil (panophthalmitis). En pareille circonstance, nous avons vu le pus se faire jour au travers de la sclérotique, et le tissu cellulaire lâche qui unit cette membrane à la capsule fournir lui-même une suppuration abondante.

La *marche* de la capsulite est caractérisée par une certaine lenteur et par la persistance de la plupart des symptômes ci-dessus mentionnés. Les douleurs n'atteignent jamais la même intensité que dans la périostite et le phlegmon orbitaire, et on les a vues, dans certains cas, manquer presque absolument. Elles disparaissent lorsque l'œil reprend sa position, ce qui arrive au bout de six à huit semaines ; et avec elles se dissipent la vision double et l'injection périkératique.

Etiologie. — Cette affection si rare reconnaît principalement pour causes occasionnelles les blessures qui ont intéressé la capsule de Tenon. A ce sujet, nous devons signaler la strabotomie, après laquelle une capsulite de ce genre peut éclater, dans quelques cas rares, lorsque l'opérateur n'a pas suffisamment ménagé les rapports de la capsule avec la sclérotique (1).

(1) Cet accident ne nous est arrivé qu'une seule fois sur un très-grand nombre d'opérations de strabisme. Il s'agissait d'une jeune fille qui, vingt-quatre heures après l'opération, fut prise d'une exophthalmie analogue, pour le degré, à celle que nous avons signalée plus haut, et qui s'accompagna d'une injection périkératique assez in-

L'inflammation de la capsule de Tenon suit parfois, mais moins directement, l'opération de la cataracte; alors elle résulte généralement de l'irido-choroïdite purulente qui survient après cette opération. L'exophthalmie légère qui se produit provient, sans nul doute, d'une inflammation de la capsule de Tenon, et ce fait ne laisse pas que d'avoir une certaine importance pratique ; car l'énucléation des yeux atteints d'irido-choroïdite purulente n'a pas toujours été sans de grands dangers, lorsqu'on y a eu recours dans le seul but de débarrasser le malade d'un organe voué à la destruction et dont la présence lui causait des souffrances intolérables. Dans ces circonstances fâcheuses, on a vu la capsule, brusquement mise à nu après l'énucléation, continuer à fournir des produits inflammatoires, et la phlegmasie se propager le long des enveloppes du nerf optique, de manière à causer une méningite mortelle.

La capsulite s'observe encore, mais très-rarement, après des érysipèles de la face, ou spontanément chez des malades qui se sont exposés à des changements brusques de température ou chez lesquels se sont rencontrés les traits de la diathèse rhumatismale.

Le *pronostic* de la capsulite idiopathique est en général favorable, mais la durée de cette maladie est longue, quel que soit d'ailleurs le traitement qu'on dirige contre elle. Le pronostic de la capsulite est moins favorable quand cette inflammation succède à un érysipèle facial ou à une lésion traumatique. Il semble qu'alors le tissu cellulaire qui tapisse la capsule devienne le siége d'une hypergenèse bien plus active que dans les cas de capsulite idiopathique, et que le tissu nouvellement formé, subissant une rétraction en quelque sorte cicatricielle, puisse exercer une influence funeste sur le point d'émergence du nerf optique et amener une cécité complète. Il s'est même produit des faits de ce genre dans des cas où l'exophthalmie avait été très-peu prononcée.

La capsulite qui accompagne les inflammations phlegmoneuses de l'œil est naturellement peu digne d'intérêt à côté de l'affection primitive, si grave par elle-même. Néanmoins il ne faut pas perdre cette complication de vue; car c'est à elle qu'on doit très-probablement rapporter les troubles généraux si sérieux qui surviennent parfois avec la panophthalmie.

Le *traitement* de la capsulite idiopathique sera complétement expectatif. Divers moyens consistant dans l'emploi de frictions belladonées sur le front, de compresses chaudes et d'un bandeau compressif modérément serré, peuvent être mis en usage pour tenter d'abréger la durée du mal. Si les

tense, bientôt dissimulée par un léger chémosis. Contrairement à ce qui arrive pour la capsulite idiopathique, cette inflammation, très-peu douloureuse, céda, au bout de quelques jours, à l'emploi de réfrigérants et de quelques doses de calomel, sans avoir eu, pour la jeune malade, aucune suite fâcheuse.

symptômes inflammatoires gagnent en intensité, on pourra recourir au calomel à l'intérieur et aux émissions sanguines locales. Cette méthode antiphlogistique et, en particulier, l'application d'une vessie remplie de glace pilée sur l'œil recouvert d'une compresse, ne sont, pour ainsi dire, indiquées que dans les cas de capsulite traumatique. Lorsque la capsulite est consécutive à la suppuration du globe oculaire, les moyens antiphlogistiques ne peuvent avoir pour résultat que de diminuer les forces du malade, sans atténuer ses souffrances. En pareil cas, un débridement hardi et l'emploi de compresses imbibées d'une infusion aromatique et chaude, ou de fumigations jointes à des injections sous-cutanées de morphine, est seul capable d'accélérer le cours de la maladie et de soulager le malade.

ARTICLE IV.

CARIE ET NÉCROSE DES PAROIS DE L'ORBITE.

Considérations générales. — Il faut oublier la succession naturelle des phénomènes pathologiques, pour séparer, comme nous le faisons, la description de ces altérations de l'histoire de la périostite qui leur donne naissance dans le plus grand nombre des cas; mais comme le but que nous poursuivons dans ces études consiste à donner, aussi exactement que possible, les traits cliniques de chaque maladie, ce dessein nous autorise à consacrer un chapitre particulier à celles que nous venons de désigner.

Symptômes. — Abstraction faite des circonstances où ces altérations pathologiques des os, la carie et la nécrose, surviennent comme la conséquence manifeste de l'inflammation du périoste et où cette dernière suit une marche assez rapide, il est des cas où les lésions osseuses se produisent d'une manière si lente et si peu sensible, qu'elles ne se révèlent à l'observateur que grâce à l'accumulation des produits morbides auxquels elles donnent naissance, à la compression des organes voisins, enfin à la réaction qui se produit consécutivement dans l'état général du sujet. Quoiqu'il soit toujours difficile de reconnaître ce qui, dans ces maladies, appartient au périoste ou aux os eux-mêmes, on peut dire que le rôle important revient généralement ici au tissu osseux.

Les symptômes généraux, nous l'avons vu, manquent, dans certains cas, presque complétement au début de la nécrose ou de la carie des os de l'orbite, et ils n'éclatent que quand les phénomènes locaux ont déjà atteint un certain degré d'intensité. Ces derniers varient suivant le siége du mal. Ainsi une collection purulente succédant à la carie d'une partie des parois de l'orbite aura pour conséquence le déplacement du globe de l'œil, si la maladie occupe la profondeur de la cavité orbitaire. Au contraire, si la carie siége au niveau du rebord de l'orbite ou dans le voisinage, elle ne s'accompagne pas

de la moindre exophthalmie. De même, les douleurs et la réaction fébrile sont bien plus intenses dans la carie ou la nécrose du sommet de l'orbite, que dans les affections semblables du bord antérieur de cette cavité ; dans ce dernier cas, en effet, la sensibilité au toucher n'est véritablement très-vive que si le doigt vient à comprimer un point malade.

Le gonflement des paupières, particulièrement de la supérieure, est, en général, le premier symptôme qui fixe l'attention du médecin, et ce gonflement porte souvent les caractères d'un simple œdème. A cette époque, il peut encore s'écouler un temps assez long avant qu'une collection purulente qui s'effectue dans la profondeur de l'orbite n'amène une exophthalmie (plus prononcée dans un sens que dans l'autre) et que le repos du malade ne soit souvent troublé par de vives souffrances. L'ouverture de l'abcès se fait vers le cul-de-sac conjonctival ou au travers du tégument de la paupière la plus voisine, préalablement amincie par une inflammation phlegmoneuse. Il semble résulter d'un nombre considérable d'observations que les abcès profonds ont plus de tendance à percer par la conjonctive que ceux qui suivent une altération du rebord orbitaire; mais il est impossible d'instituer, à cet égard, une règle générale. Il n'est ni plus facile, ni plus important de déterminer si c'est vers le bord interne ou le bord externe de l'ouverture orbitaire antérieure que les abcès se font le plus fréquemment jour ; mais on peut affirmer avec certitude qu'il est bien rare de voir un abcès provenant d'une partie nécrosée des parois de l'orbite s'ouvrir un passage dans les cavités voisines.

Le pus qui s'échappe de l'ouverture produite soit artificiellement, soit d'une manière spontanée, est généralement peu épais, mal lié et répand rapidement une odeur désagréable. Les bords de l'ouverture ne tardent pas à se renverser vers l'extérieur, à se couvrir de quelques bourgeons charnus flasques, d'une coloration brunâtre ou violacée, et la sonde introduite n'atteint assez souvent l'os malade qu'au travers d'un trajet étroit plus ou moins sinueux. Ce trajet offre d'autant plus de longueur que la carie ou la nécrose est plus rapprochée du sommet de l'orbite, et, dans ce cas, on trouve communément le tissu cellulo-graisseux voisin devenu le siége d'une induration permanente déterminant une exophthalmie légère qui ne se dissipe qu'avec la maladie de l'os et la suppuration qui l'accompagne. La sonde conduite avec prudence dans le trajet fistuleux rencontre une surface rugueuse entourée de bourgeons charnus, et si la maladie dure depuis quelque temps, si la suppuration est bien établie, il n'est pas rare de pouvoir constater la mobilité d'une esquille isolée par la nécrose. C'est surtout alors que ces explorations deviennent dangereuses, si le mal occupe la voûte de l'orbite; car on risque, en ce cas, de pousser l'instrument vers la cavité crânienne.

La *marche* de ces maladies est, en général, très-lente. Il se passe des

mois et quelquefois des années avant que la suppuration ne tarisse, quoique, il faut le dire, elle s'interrompe quelquefois brusquement par suite d'une oblitération passagère de la fistule, phénomène marqué par la réapparition de l'exophthalmie, quand le siége du mal est profond, et par la manifestation de symptômes fébriles intenses. Parfois l'élimination ou l'extirpation d'un séquestre donne à la maladie une allure plus rapide. Il va sans dire que l'état général, l'âge du sujet et les causes du mal ont sur la succession de ses différentes phases une influence marquée. La tournure que prend la maladie doit être d'autant plus favorable que les forces du sujet sont meilleures et qu'il est moins avancé en âge, surtout quand la carie ou la nécrose est l'effet d'un traumatisme et non la manifestation d'une diathèse. La réparation des parois osseuses détruites se fait quelquefois, chez les enfants, avec une rapidité merveilleuse, et souvent sans que le voisinage d'un organe aussi délicat que le cerveau devienne la source de complications dangereuses.

Quant à l'*étiologie* de la carie ou de la nécrose des parois orbitaires, nous mentionnerons, comme causes occasionnelles, toutes les violences qui portent sur cette région, en particulier, les contusions. Le bord externe et supérieur est le plus souvent atteint, car c'est celui qui est le plus exposé aux chocs directs, dans les chutes par exemple. Chez les enfants, la scrofule peut singulièrement favoriser l'évolution de la périostite et de la carie consécutives à des violences qui, dans des conditions générales moins défavorables, n'auraient pas eu ces suites fâcheuses. On doit reconnaître que les abcès de l'orbite qui surviennent après une carie sont bien plus fréquents chez les enfants scrofuleux que chez les adultes : du reste, ces jeunes sujets offrent souvent des nécroses multiples et une guérison très-difficile.

On peut assez souvent encore attribuer la carie et la nécrose orbitaires à la diathèse syphilitique, cause si fréquente de la carie des os du nez qui, dans certains cas, gagne de proche en proche les parois de la cavité contiguë aux fosses nasales. La lésion osseuse rapportée au mercurialisme est, sans doute, elle-même de nature syphilitique.

Parmi les sources des maladies qui nous occupent, on doit, en outre, signaler toutes les altérations siégeant dans les cavités voisines de l'orbite et qui ont donné lieu à une suppuration abondante, ou qui ont soumis les minces parois de l'orbite à une compression assez énergique pour en déterminer la mortification. On cite, par exemple, des cas dans lequels des abcès et des tumeurs du cerveau se sont fait jour au travers de la voûte orbitaire.

Il est bien rare que les inflammations des téguments de la face, érysipèles, phlegmons, ou les affections inflammatoires les plus graves des voies lacrymales aient pour effet la carie ou la nécrose orbitaire.

Le *pronostic* de ces maladies est toujours grave, sauf dans les cas où une violence extérieure n'a déterminé qu'une lésion osseuse très-limitée, et où l'état des forces du sujet permet de compter sur une terminaison prompte et favorable. Quoique les maladies du rebord orbitaire soient moins dangereuses, elles ont pour conséquence fâcheuse de donner lieu, par une rétraction cicatricielle étendue, au renversement de la paupière, lorsque la suppuration a été longue et abondante et que la plaie osseuse s'est entourée de bourgeons charnus exubérants.

La carie des os du sommet de l'orbite, moins fréquente que la précédente, est d'un pronostic bien plus grave. Le voisinage du trou optique, des fentes sphénoïdale et sphéno-maxillaire, au travers desquelles l'inflammation peut se propager et le pus fuser profondément, est une source de complications funestes. En outre, le pus et les esquilles ont peine à s'éliminer et la suppuration se prolongeant indéfiniment, avec des interruptions fréquentes, mais peu durables, dans l'écoulement des produits qu'elle fournit, épuise les malades et devient souvent mortelle, surtout quand elle est survenue chez des enfants débiles. On comprend que si le mal siége à la voûte de l'orbite, l'apparition de phénomènes généraux graves devra faire songer à la destruction de la paroi et à la pénétration du pus dans la cavité crânienne.

L'indication principale du *traitement* est de hâter, autant que possible, la marche si lente de ces affections, et de s'opposer ainsi à une destruction étendue des os, qui aurait pour conséquence des accidents souvent irréparables. On doit donc, dans ce dessein, procéder le plus tôt possible à l'évacuation du pus, en suivant la marche indiquée à propos de la périostite. Il faut, de plus, prévenir, du mieux qu'on peut, la stagnation du pus dans le trajet fistuleux, en y introduisant une mèche et en y faisant des injections répétées. Avant l'ouverture de l'abcès, il serait très-imprudent de recourir aux moyens antiphlogistiques connus pour combattre les phénomènes inflammatoires qui annoncent, dans certaines circonstances, l'évacuation spontanée du pus, en se manifestant à la surface des téguments. Au contraire, il est très-important de ménager les forces du malade et d'instituer un traitement tonique destiné à favoriser la réparation des tissus, dès que l'abcès a été ouvert. Dans les cas où l'on serait convaincu de la spécificité du mal, on serait autorisé à joindre l'usage des mercuriaux aux moyens ci-dessus indiqués; mais dans ces circonstances mêmes, on doit proscrire toute médication débilitante.

Lorsque le sondage a révélé la présence d'une esquille, il peut arriver qu'on soit contraint, pour en faciliter l'issue, d'agrandir la plaie extérieure. Les caustiques ne seront appliqués qu'à l'ouverture du trajet fistuleux, si cet orifice s'entourait de bourgeons charnus abondants; tandis que la cautérisation du trajet fistuleux et des os malades, par le moyen des injections,

des caustiques en substance, enfin du fer rouge, doit être complétement abandonnée, à cause des complications redoutables que cette méthode pourrait amener du côté de l'œil ou du cerveau. Tout au plus, peut-on recourir à l'injection de solutions astringentes faibles, poussées avec prudence dans le trajet fistuleux, dans le but de modifier une suppuration qui fournirait des produits de mauvaise nature.

Si l'emplacement d'une ouverture spontanée ou artificielle est tel qu'un ectropion doive presque inévitablement s'ensuivre, il est bon de remettre jusqu'à la consolidation de la cicatrice, toute tentative thérapeutique ayant pour objet de combattre la rétraction cicatricielle; car, malgré l'opinion de plusieurs auteurs, il est impossible de prévenir ce phénomène pendant le cours de la maladie, dût-on recourir aux moyens les plus énergiques, par exemple, à l'occlusion passagère de l'œil par la tarsorrhaphie.

ARTICLE V.

EXOPHTHALMIE. — GOÎTRE EXOPHTHALMIQUE.

Considérations générales. — On entend par exophthalmie une projection de l'œil, telle que le centre de rotation de cet organe est déplacé d'arrière en avant, avec ou sans déviation latérale. Dans cet état, les rapports naturels de l'œil avec le rebord orbitaire antérieur ont subi des changements plus ou moins étendus, et pour mesurer ce déplacement, on doit se guider sur les notions suivantes :

1° Une ligne droite passant par les milieux des bords orbitaires supérieur et inférieur rase de très-près le sommet de la cornée.

2° L'insertion du ligament palpébral interne à la crête lacrymale antérieure est à peu près au même niveau que le sommet de la cornée, et le rebord orbitaire externe se dévie tellement en arrière qu'il ne protége même pas la moitié postérieure du globe de l'œil. Il peut, il est vrai, exister, à cet égard, des anomalies physiologiques telles, que le centre de rotation de l'œil occupe un point antérieur ou postérieur à sa place ordinaire; mais alors la symétrie qui s'observe dans la position des deux yeux, et l'absence de toute déviation latérale, phénomène si facile à contrôler par le moyen des images doubles, ne permettent pas à un observateur attentif de faire aisément erreur (1).

Abstraction faite de l'exophthalmie traumatique, dans laquelle il existe une véritable luxation du globe de l'œil, on peut renfermer dans deux grands groupes toutes les variétés connues d'exophthalmie. Le premier

(1) M. Cohn (voy. l'article « DE L'EXOPHTHALMOMÉTRIE », *Compte rendu des séances du Congrès international de* 1867) a fait construire un instrument destiné à mesurer la

comprendra toutes les formes de cette maladie dans lesquelles une ou plusieurs des parties qui constituent le contenu de l'orbite ont subi une augmentation de volume ; le second, toutes les variétés d'exophthalmie résultant d'un rétrécissement de la cavité orbitaire, que ce rétrécissement provienne, d'ailleurs, d'un épanchement soit gazeux soit liquide, qui diminue l'espace destiné au contenu normal de l'orbite, ou bien qu'il résulte soit d'un épaississement, soit d'une déviation de ses parois.

Dans le premier groupe, nous devons mentionner, avant toute autre cause d'exophthalmie, l'augmentation de volume du tissu cellulaire qui entre pour une si grande part dans la constitution du contenu de l'orbite. Ainsi s'explique l'exophthalmie qui résulte d'un gonflement œdémateux de ce tissu et de l'hypergenèse qui s'y produit, au début d'une périostite, d'une inflammation du tissu graisseux orbitaire, ou enfin d'une capsulite. Si l'hypergenèse fait des progrès et si la suppuration s'établit, cette dernière devient pour l'œil une nouvelle cause de projection.

Pour nous, qui envisageons le pus comme un tissu nouveau, dont la masse intercellulaire serait fluide, et qui, pour cette raison, occupe parmi les néoplasies un rang très-bas, en rapport avec son peu de durée, nous passons tout naturellement de cette cause d'exophthalmie à celle qui réside dans la production, au sein de l'orbite, de néoplasies moins éphémères, c'est-à-dire des différentes tumeurs qui s'observent dans cette région.

Le second groupe renferme les épanchements gazeux, les extravasations sanguines, les exostoses de la paroi orbitaire, les néoplasies qui y ont leur siége (que nous serons plus tard contraints de ranger parmi les tumeurs), enfin, les différentes néoplasies et les collections de diverse nature qui repoussent vers l'orbite les parois des cavités voisines, où elles sont contenues.

Ayant établi, dans cet exposé rapide, les diverses causes capables de produire la propulsion de l'œil, nous nous arrêterons à une forme d'exophthalmie qui rentre dans la première catégorie du premier groupe, et où l'on n'a à signaler comme lésion qu'un simple gonflement du tissu cellulaire graisseux de l'orbite, avec dilatation des vaisseaux et parfois hypergenèse des éléments cellulaires. Cette forme est très-remarquable, car elle coïncide avec des changements anatomiques semblables de la glande thyroïde, ce qui lui a valu le nom d'exophthalmie strumeuse ou de goître exophthalmique.

C'est en 1840 (1) que Basedow publia, pour la première fois, un tableau

procidence du globe oculaire. Malheureusement cet appareil, quoique assez facile à manier, est si compliqué qu'il s'introduira difficilement dans la pratique. L'auteur soutient que l'instrument est d'une telle délicatesse qu'il peut accuser des différences dans la saillie des yeux, chez les femmes, à l'époque des règles, ou dans les hémorrhagies utérines.

(1) *Casper's Wochenschrift*, 28 März, 1840.

succinct des symptômes qui constituent cette affection, symptômes sur l'ensemble desquels Graves avait déjà insisté dans ses leçons orales, ultérieurement publiées (1), sans y reconnaître une entité pathologique. Depuis cette époque, l'attention des médecins, tenue en éveil par ces travaux originaux, se porta sur cette matière et l'on recueillit un nombre considérable d'observations, auxquelles on put joindre, dans quelques cas, les résultats de l'examen nécroscopique (Basedow, Hensinger, Naumann, James Begbie, Praël, Traube, Michel Peter, etc.). L'étude de cette maladie reçut en France une vive impulsion de la discussion que les travaux de Aran et de Hiffelsheim soulevèrent, en 1862, à l'Académie de médecine (2).

Symptômes. — Les symptômes essentiels de cette maladie consistent dans des troubles fonctionnels du cœur, dans le gonflement de la glande thyroïde et dans l'exophthalmie, à laquelle j'ajouterai une rétraction particulière de la paupière supérieure.

Les troubles cardiaques consistent dans une augmentation du nombre des contractions du cœur (de 100 à 200 par minute), phénomène qui se manifeste par des palpitations souvent très-pénibles (3). Le cœur n'offre, dans la majorité des cas, aucune lésion appréciable, ou bien il s'est faiblement accru en volume, ce qui s'explique très-bien par l'excès d'activité survenu dans ses fonctions (Charcot). Un faible bruit de souffle, simple ou double, accompagne quelquefois ses battements tumultueux et s'explique soit par un état concomitant d'anémie, soit par l'existence accidentelle d'un vice organique du cœur (Stokes, Praël). Il est prouvé d'une manière certaine que l'hypertrophie, en quelque sorte physiologique, du cœur, peut disparaître complétement, si la guérison de la maladie s'effectue (Romberg, Aran). Dans nombre d'observations, on mentionne, avec la dilatation et le bruit de souffle simple ou double qui peut l'accompagner, un battement très-manifeste des artères du cou, et ces palpitations artérielles peuvent être perçues par le malade lui-même aussi facilement que celles du cœur.

Simultanément avec ces troubles des organes circulatoires apparaît une augmentation de volume de la glande thyroïde : il survient un goître qui conserve communément, surtout chez l'homme, des dimensions modérées. On cite même des cas où la turgescence de la glande était insensible ou manquait d'une manière absolue, ce qui tenait probablement au peu de développement physiologique de cette glande, si sujette à varier normalement

(1) *On clinical medicine* 1843, p. 674.

(2) Voyez l'excellente thèse de M. Eugène Hippolyte Turgis : *Recherches et observations pour servir à l'histoire du goître exophthalmique*. Paris, 1863.

(3) Tandis que, dans la maladie de Basedow, l'exophthalmie ou l'hypertrophie thyroïdienne peut faire défaut, l'augmentation en nombre des battements du cœur et les palpitations sont des phénomènes constants.

dans ses dimensions. Le goître est ordinairement plus développé à droite qu'à gauche, il semble pouvoir augmenter dans les paroxysmes de la maladie et disparaître complétement avec elle; il résulte de la dilatation des artères de la glande, phénomène certainement lié aux troubles circulatoires perceptibles dans les gros troncs artériels du cou, et auquel s'ajoute parfois une hypertrophie réelle du tissu cellulaire qui entre dans la composition de la glande.

Le symptôme qui a le plus attiré l'attention sur cette étrange maladie est l'exophthalmie. Elle atteint généralement les deux yeux à la fois, débute, le plus souvent, par le droit, et montre dans son développement et sa durée, des fluctuations remarquables. L'imminence de l'exophthalmie se révèle ordinairement par un symptôme particulier, qui consiste dans une contraction singulière du releveur de la paupière supérieure (1). Celle-ci, obéissant à ce spasme, ne descend plus autant que de coutume, ce qui devient très-manifeste lorsque l'œil s'abaisse, mouvement auquel s'associe normalement la paupière supérieure. Il ne faudrait pas croire que ce phénomène dépende du degré de l'exophthalmie; car quelquefois il est très-prononcé sans qu'on puisse, avec la plus grande attention, constater la moindre saillie de l'œil correspondant (2).

C'est cette rétraction de la paupière qui, en découvrant une portion ordinairement cachée de la sclérotique, au-dessus de la cornée, donne au regard ce caractère d'étonnement et de dureté signalé par la plupart des observateurs et qui augmente tout naturellement par l'effet d'une exophthalmie croissante (3). L'exophthalmie peut atteindre un degré tel que, durant les paroxysmes, l'œil fasse hernie entre les paupières. Cet organe est chassé de l'orbite dans la direction de son axe antéro-postérieur, et cette propulsion est la conséquence d'une turgescence prolongée des artères qui finissent par se dilater et, sous l'influence de cette tension exagérée, permettent à une abondante transsudation de se produire dans les tissus ambiants. L'activité

(1) Voy. de Graefe : *Berliner medic. Gesellschaft. Sitzungsber.* März 1864.

(2) Cette contraction du releveur de la paupière supérieure, nous l'avons, il y a environ cinq ans, très-clairement aperçue chez une dame dont l'œil droit présentait un si singulier aspect que son mari, lui-même médecin, vint nous demander s'il ne s'agissait pas en effet d'un goître exophthalmique au début. Cette dame était alors enceinte et se plaignait de quelques palpitations de cœur, sans offrir de gonflement dans la région thyroïdienne. Notre diagnostic s'arrêta à un simple spasme du releveur que nous attribuâmes aux troubles de la circulation causés par la grossesse, et cette opinion fut pleinement justifiée, après l'accouchement, par la disparition des accidents; on sait, du reste, que la grossesse exerce sur le goître exophthalmique une heureuse influence (Basedow, Charcot, Trousseau).

(3) On peut faire disparaître momentanément cette rétraction de la paupière par une injection sous-cutanée de morphine.

qui survient alors dans la nutrition de ces parties rend parfaitement compte de l'hypergenèse du tissu cellulaire observée parfois à l'autopsie. Les phases auxquelles l'exophthalmie est sujette paraissent liées à la dilatation progressive des vaisseaux du tissu cellulo-graisseux, lequel acquerrait ainsi peu à peu des caractères analogues à ceux des tissus érectiles et deviendrait susceptible de varier dans son degré de turgescence, suivant l'afflux du sang et la tension artérielle (1).

Il est prouvé que, dans les cas de guérison observés, l'exophthalmie s'est totalement dissipée ; mais il faut ajouter que ce symptôme, une fois développé, est de tous le plus persistant ; ce qui ne saurait s'expliquer s'il était uniquement le résultat d'une dilatation passagère des vaisseaux et d'une simple transsudation séreuse. La vision reste généralement intacte, les observations qui signalent la production d'une myopie progressive, marchant de pair avec l'exophthalmie, reposent sur des erreurs de diagnostic ; car s'il devait se manifester sous cette influence quelque trouble de la réfraction, ce serait, au contraire, une hypermétropie, conséquence naturelle du raccourcissement de l'axe antéro-postérieur de l'œil, retenu dans sa cavité protectrice par ses muscles.

L'examen ophthalmoscopique montre parfois les veines rétiniennes turgescentes et flexueuses. Les altérations inflammatoires de l'œil observées chez certains malades atteints de goître exophthalmique s'expliquent par le contact insolite de l'air auquel la cornée est exposée, parfois d'une manière constante, et par le tiraillement auquel les nerfs qui se rendent au globe oculaire sont soumis pendant la propulsion de cet organe. Ces complications ont, jusqu'à présent, été presque exclusivement observées sur des hommes (Basedow, Naumann, Praël, de Graefe, Tessier). Nous n'avons trouvé dans les écrits publiés sur cette matière que deux cas de complications inflammatoires survenues chez la femme, dans le cours de la maladie (Fatum, Lawrence) ; elles consistent dans des irritations réitérées de la conjonctive et certaines formes de kératites qui suivent une marche analogue à celle qui succède à la paralysie de la cinquième paire (kératite neuro-paralytique). La cornée tombe en sphacèle, se dessèche quelquefois en se recouvrant de croûtes jaunâtres et se détruit sans qu'il se manifeste de signes bien prononcés de réaction.

Parmi les symptômes de second ordre, nous citerons des vomissements

(1) Il eût été beaucoup plus facile d'expliquer avec Aran l'exophthalmie et les variations auxquelles elle est sujette par la contraction du muscle orbitaire que feu Henri Müller croyait avoir trouvée et qui avait, selon lui, pour objet de favoriser la propulsion de l'œil. Malheureusement pour cette théorie, ce muscle se réduit à quelques fibres lisses qui se rendent aux extrémités des tarses et pourraient, à la rigueur, exercer quelque influence sur la position des paupières, mais qui sont tout à fait impuissantes à modifier la position de l'œil.

fréquents, des sensations de chaleur fort pénibles à la peau qui poussent certains malades à rechercher un air vif (Basedow, Tessier), un abattement général, une sensation très-vive de sécheresse dans les yeux lorsque la contraction spasmodique du releveur est très-forte, et les phénomènes ordinaires d'une chloro-anémie prononcée.

L'*étiologie* et la nature du goître exophthalmique ont, depuis que cette maladie est entrée dans le cadre nosologique, soulevé parmi les médecins une polémique ardente. Quelles sont donc les principales altérations observées jusqu'à nos jours? Ce sont des troubles circulatoires, des dilatations artérielles et une hypergenèse consécutive des éléments de tissu cellulaire des parties dont les dispositions anatomiques ont permis l'afflux sanguin le plus considérable, c'est-à-dire la glande thyroïde et le tissu cellulo-graisseux de l'orbite. Les troubles circulatoires signalent le début de la maladie ; les lésions anatomiques des diverses parties du système vasculaire sanguin, de la glande thyroïde et du tissu cellulo-graisseux de l'orbite, sont consécutives et ne peuvent évidemment dépendre que de ces troubles de la circulation, liés eux-mêmes à des troubles de l'innervation. On arrive ainsi à localiser le siége du mal dans le système nerveux vaso-moteur et à le placer dans cet ensemble de fibres nerveuses et de ganglions qu'on désigne sous le nom de grand sympathique. C'est donc dans une névrose du grand sympathique qu'il faut chercher l'origine du goître exophthalmique (Charcot, de Graefe, Aran, Trousseau). On nous accordera que même en appelant cette névrose « *congestive* » (Trousseau), on n'élargit pas sensiblement le cercle des connaissances acquises sur cette affection ; car ni les autopsies et un examen minutieux de la portion cervicale du grand sympathique, ni les vivisections n'ont réussi à répandre assez de lumière sur cette question obscure pour qu'on puisse attribuer au terme de *névrose*, employé dans le cas actuel, une signification bien précise.

L'étiologie de cette maladie présente quelques particularités dignes d'intérêt. Elle est beaucoup moins fréquente chez les hommes que chez les femmes et paraît atteindre ces dernières entre quatorze et trente-deux ans, tandis que chez les premiers elle semble ne survenir que dans un âge plus avancé.

Dans quelques cas rares, le mal a été observé après une blessure de la tête (Begbie, de Graefe) ; mais il est beaucoup plus fréquent de le voir succéder à une émotion vive, à un chagrin profond, à une dépression morale ou à des privations prolongées. Parmi les maladies intercurrentes, peut-être prédisposantes, on signale au premier rang la chlorose et la chloro-anémie, ce qui serait peut-être la cause de la fréquence de cette maladie chez les jeunes filles.

Le *pronostic*, quoique sérieux dans un grand nombre de cas, ne doit pas être considéré comme très-fâcheux d'une manière générale ; car souvent on

a vu les symptômes de la maladie se dissiper d'eux-mêmes au bout de quelques années. Généralement la durée de la maladie est longue, et une fois que l'exophthalmie s'est bien accusée, elle devient le symptôme le plus tenace. On sait d'une manière certaine que les rechutes sont assez communes et peuvent apparaître dans le cours d'une convalescence franche : en pareil cas, la persistance d'une fréquence anormale des battements du cœur est très-propre à tenir le médecin sur ses gardes.

Chez les hommes, il est prudent de réserver le pronostic avec plus de rigueur encore que chez les femmes ; car c'est généralement chez eux que se développent les formes les plus graves et que les complications cornéennes sont le plus fréquentes.

Le *traitement* de cette maladie a soulevé, on peut le dire, autant d'opinions contradictoires que l'interprétation des faits qu'elle présente ; mais il est bon d'ajouter que la plupart des observateurs s'accordent à dire que la médication débilitante est celle dont on a le moins de bons résultats à attendre, et qu'on n'a eu qu'à se louer d'avoir profité des époques de rémission pour instituer un traitement tonique, surtout chez les sujets où il était possible de constater un degré considérable de chloro-anémie.

Les préparations iodées ont, quelque temps, joui d'une grande vogue ; mais on ne tarda pas à reconnaître que cette méthode, loin d'être toujours efficace, n'est pas constamment exempte de danger et peut, dans certains cas, aggraver la position des malades. Un des hommes les plus compétents en pareille matière, Trousseau, blâmait, sans exception, l'emploi de l'iode, tandis que la plupart des auteurs ne le prescrivent pas durant les paroxysmes de la maladie et attendent, pour en tenter l'usage, que le calme succède à l'excitation vasculaire. Mais, à cette époque même, on peut substituer aux préparations iodées et ferrugineuses qui ont été aussi très-vantées, des agents thérapeutiques plus inoffensifs et recourir à des moyens purement hygiéniques, à un changement d'air, à une hydrothérapie modérée, à l'usage du petit-lait, etc. Quelques praticiens ont agi directement sur le goître et l'exophthalmie, au moyen des différentes préparations iodées, appliquées extérieurement (frictions de teinture d'iode au pourtour de l'œil) ; mais le plus souvent sans en obtenir de grands résultats. Les médicaments qui exercent sur les phénomènes de la circulation une influence directe, la digitale, par exemple, semblent avoir perdu toute leur efficacité lorsqu'on les administre dans la maladie qui nous occupe.

L'exophthalmie est fréquemment l'objet d'un traitement à part, soit qu'on se propose de prévenir des complications du côté de la cornée, soit qu'on ait en vue de remédier à l'aspect difforme que la saillie des yeux donne parfois au visage. On atteint ce double but par la tarsorrhaphie. (Voy. p. 680.) En réunissant les extrémités externes des bords ciliaires des paupières dans une étendue qui varie entre 6 et 8 millimètres, on rend l'occlusion des yeux

possible et, ce qui importe surtout aux femmes, on diminue leur saillie difforme. Ici, plus encore que dans tous les autres cas où l'on emploie la tarsorrhaphie, l'usage du bandeau compressif et le repos le plus absolu sont indispensables pendant les jours qui suivent l'opération, afin de prévenir l'exacerbation du mal, qui, en se manifestant par une augmentation de l'exophthalmie, pourrait faire échouer la réunion par première intention. Mieux vaut obtenir un résultat un peu excessif, car on n'a pas à craindre de donner ainsi lieu à une difformité. En effet, dès que l'exophthalmie s'est dissipée, il est toujours facile de rendre à la fente ses dimensions primitives par l'opération du blépharophimosis. L'existence de complications cornéennes ne constitue pas une contre-indication de la tarsorrhaphie : tout au contraire, les résultats de cette opération ont prouvé que ces complications reconnaissent pour cause principale le défaut d'occlusion de l'œil et qu'elles commencent à se dissiper dès qu'on a obtenu le rapprochement des paupières. L'effet que la tarsorrhaphie est supposée produire en comprimant le tissu cellulo-graisseux de l'orbite est très-contestable.

Dans le but de combattre encore les complications du côté de la cornée, et pour dissimuler un des effets les plus choquants du goître exophthalmique, M. de Graefe propose la section partielle du releveur de la paupière. Nous donnons en note son procédé opératoire (1).

Pour obtenir la réduction de l'exophthalmie, on a aussi expérimenté au moyen des courants induits, afin de tonifier le muscle orbiculaire et d'activer ses contractions ; mais ces tentatives n'ont pas été, à ce qu'il paraît, couronnées d'un grand succès.

Lorsqu'il survient des complications vers la cornée et que les malades refusent l'opération, il faut, autant que possible, y suppléer par l'usage prolongé de compresses imbibées d'eau chaude ou de lait chaud ; d'instillations d'atropine, et d'une compression modérée au moyen du bandeau compressif. Les déplétions sanguines locales ou l'instillation de collyres astringents ne donnent que des résultats défavorables.

(1) « Je pratique d'abord une incision parallèle au bord palpébral supérieur, à une demi-ligne environ du bord supérieur du cartilage tarse. Après avoir excisé quelques fibres de l'orbiculaire, on met à nu le fascia tarso-orbitaire dans lequel on remarque l'épanouissement du tendon du releveur caractérisé par la direction perpendiculaire ou presque perpendiculaire de ses fibres. Au moyen d'un couteau mince et très-pointu on traverse cette couche (tendon du releveur confondu avec le fascia tarso-orbitaire) en prenant bien soin de ne pas fenêtrer le sac conjonctival. Sa section doit s'étendre des deux côtés jusqu'aux limites du tendon, en laissant au milieu un pont d'une ligne de largeur. On détermine ainsi une sorte de demi-ptosis qui rétrograde dans la première quinzaine pour amener l'effet thérapeutique désiré. » (Voy. *Compte rendu des séances du congrès ophthalmologique international*, 1867.)

ARTICLE VI.

TUMEURS DE L'ORBITE.

Considérations générales. — Pour rester fidèle au programme de classification que nous avons adopté, en nous guidant presque exclusivement sur les notions actuelles d'anatomie pathologique, nous devions décrire après l'exophthalmie de la maladie de Basedow celle qui reconnaît pour causes les collections purulentes de différente nature qu'on observe dans l'orbite ; mais comme il en a déjà été question dans les chapitres où sont traitées les inflammations diverses du contenu de l'orbite, nous n'avons plus qu'à reporter l'objet de notre étude sur les tumeurs qu'on a observées dans cette cavité. Ici, il importe beaucoup d'établir, au point de vue pratique, une division des tumeurs intra-orbitaires d'après leur siége, et l'on arrive ainsi à les diviser en deux grandes classes :

1° Les tumeurs intra-musculaires ; c'est-à-dire celles qui prennent leur point de départ dans l'espace compris entre le globe de l'œil et les muscles qui, du fond de l'orbite, viennent s'y insérer, en circonscrivant un espace ayant à peu près la forme d'une pyramide à quatre pans.

2° Les tumeurs extra-musculaires ; c'est-à-dire celles qui se sont développées en dehors de cet espace, et auxquelles nous joindrons tout naturellement les tumeurs nées de la paroi osseuse de l'orbite ou de son périoste.

Dans le groupe des tumeurs intra-musculaires on doit faire rentrer, au premier chef, celles qui ont pris naissance dans l'œil même, dans ses enveloppes ou dans le nerf optique.

Dans l'autre groupe seront comprises particulièrement les tumeurs qui ont pris leur point de départ dans les parois de l'orbite, les paupières, la glande lacrymale, etc.

Nous suivrons identiquement, dans la description des tumeurs de l'orbite, la marche à laquelle nous nous sommes attaché en étudiant les tumeurs des paupières (p. 633) et nous arriverons ainsi à constituer trois classes.

A. Tumeurs produites par extravasation ou transsudation (emphysème, hématome, hydropisie de la capsule de Tenon, hygroma, hydatides).

B. Tumeurs produites par la rétention d'éléments normalement sécrétés : ce groupe ne renferme que les kystes folliculaires.

C. Tumeurs produites par hypergenèse (prolification) des tissus constituants de l'orbite et de ses parois (fibrome, sarcome, lipome, tumeurs vasculaires, tumeurs osseuses, enchondrome, carcinomes simple et mélanique).

A. — TUMEURS PRODUITES PAR EXTRAVASATION OU TRANSSUDATION.

1° Emphysème de l'orbite.

L'exophthalmie produite par la pénétration de l'air dans le tissu cellulo-graisseux de l'orbite ressemble, quant à l'aspect, à celle qui se trouve décrite dans le chapitre précédent et qui appartient au goître exophthalmique ; mais, au lieu de percevoir une sensation d'empâtement au pourtour de l'œil, le toucher révèle, dans l'emphysème, une élasticité particulière, de la crépitation, et l'on arrive par une pression continue et modérée à replacer, au moins en partie, l'œil dans l'orbite.

Presque toujours l'emphysème de l'orbite se complique de l'emphysème des paupières qui reconnaît les mêmes causes, et, assez souvent, l'air se mélange de sang extravasé qui détermine de larges ecchymoses sous-conjonctivales et sous-cutanées. On peut tirer de différentes circonstances quelques indications propres à permettre de localiser assez exactement le siége de l'emphysème de l'orbite, en s'appuyant, par exemple, sur ce que celui des paupières a précédé ou suivi l'exophthalmie, sur ce que cette dernière est plus prononcée dans un point que dans un autre, etc.

En négligeant ici l'emphysème généralisé, la cause la moins redoutable de l'emphysème de l'orbite consiste dans la déchirure du sac lacrymal, et l'accident survient, en pareil cas, lorsque le malade éternue ou se mouche avec force (voy. p. 630, EMPHYSÈME DES PAUPIÈRES).

La fracture des sinus frontaux donne lieu au même phénomène ; mais implique un pronostic beaucoup plus grave, surtout si la violence n'a pas directement porté sur la région indiquée et si l'on a affaire à une fracture par contre-coup. L'emphysème consécutif à cette fracture s'étend facilement sous les téguments du front et de la tempe ; comme dans le cas si curieux rapporté par le professeur Jarjavay (1).

Enfin l'emphysème de l'orbite peut résulter d'une rupture des cellules ethmoïdales ou d'une communication établie entre la partie supérieure des fosses nasales et l'orbite. Quoi qu'il en soit, ces lésions résultent ordinairement d'un contre-coup, et nécessitent, le plus souvent, une violence trop considérable pour que l'exophthalmie devienne un symptôme assez digne d'intérêt, si ce n'est au point de vue du diagnostic.

Le *pronostic* de l'emphysème orbitaire le plus commun, c'est-à-dire de celui qui succède à une simple lésion de continuité des voies lacrymales, est tout à fait bénin et permet de fixer à quelques jours ou, au plus, à quelques semaines, la fin de la maladie. D'ailleurs on peut juger du peu de

(1) *Compendium de chirurgie*, t. I, p. 100.

gravité qu'offre cet épanchement gazeux en lisant les lignes suivantes que nous empruntons au précieux *Traité de tumeurs de l'orbite* de M. Demarquay (1). « Certains maquignons le développent artificiellement chez les vieux chevaux qui ont les yeux trop enfoncés dans l'orbite. A cet effet, ils pratiquent une petite incision sous la paupière, puis, à l'aide d'un chalumeau, ils y insufflent de l'air, lequel enfle les tissus et fait ressortir le globe de l'œil. On a même vu des conscrits avoir recours à ce coupable moyen pour produire chez eux l'exophthalmos. »

Le *traitement* se borne, quand la propulsion de l'œil est due au déchirement du sac, à appliquer un bandeau compressif et à recommander au malade de ne pas se moucher et d'éviter les expirations violentes. Si, à la suite d'une fracture des parois orbitaires, il se formait une tumeur gazeuse qui persistât un temps assez long, on devrait encore s'en tenir à une simple compression et ne tenter l'évacuation de l'air extravasé que dans l'imminence d'une suppuration qu'on se verrait contraint de combattre par un traitement chirurgical.

2° Tumeurs sanguines. — Hématome de l'orbite (kyste sanguinolent).

Les épanchements sanguins, spontanés ou traumatiques, peuvent se faire entre le périoste et l'os, dans le tissu cellulo-graisseux de l'orbite, enfin entre le globe de l'œil et la capsule de Tenon. Il est, on le pense bien, très-difficile de déterminer le siége exact de l'épanchement; néanmoins, on peut, jusqu'à un certain point, formuler un diagnostic précis, en se servant des signes différentiels exposés dans les premiers chapitres des maladies de l'orbite, et surtout en s'appuyant sur la nature des causes qui ont déterminé la maladie.

Les épanchements sanguins peuvent se faire spontanément; mais, dans ces cas même, on peut invoquer, pour expliquer ce phénomène, un effort brusque, une expiration violente, l'exposition à une chaleur intense, etc. D'ailleurs ces épanchements ne sont pas très-communs; sans doute, parce que le globe de l'œil lui-même, fixé par ses muscles, exerce sur les vaisseaux du fond de l'orbite une pression continue. La rapidité avec laquelle se produit l'exophthalmie, qui n'acquiert, en général, que des dimensions modérées; l'absence des symtômes inflammatoires et des signes grâce auxquels on serait en droit de rapporter l'exophthalmie à un trouble de la santé générale; la disparition spontanée et progressive de la saillie de l'œil; tels sont les faits sur lesquels le diagnostic doit s'appuyer.

(1) *Traité des tumeurs de l'orbite*. Paris, 1860, p. 233.

Les épanchements spontanés (1) sont bien plus rares que les traumatiques (2). Parmi ces derniers, nous pouvons complétement négliger ceux qui résultent d'une lésion directe faite par un instrument piquant ou tranchant, par la pénétration de grains de plomb, etc. ; car, dans ces cas, l'épanchement

(1) M. de Graefe (*Arch. für Ophthalmologie*, t. I, A. 1, p. 424), observa un jeune manouvrier chez lequel se déclara brusquement une légère exophthalmie avec diplopie et défaut de mobilité, variant avec la direction de l'œil. Cet accident était survenu pendant le travail au feu, et le malade fut examiné quatre jours après. Un examen très-attentif fit reconnaître une paralysie complète des muscles droits supérieur et inférieur et du grand oblique ainsi qu'une paralysie incomplète des droits externe et interne. L'oblique inférieur était donc seul intact. Le nerf optique lui-même avait souffert dans ses fonctions. Tout symptôme cérébral faisait défaut, tandis que le malade accusait une sensation inaccoutumée de pesanteur au fond de l'orbite et ne supportait que difficilement les tentatives ayant pour objet de refouler l'œil dans sa cavité. Ces efforts rencontraient tant de résistance qu'il était impossible de rapporter la projection de l'œil à la paralysie de presque tous les muscles. On diagnostiqua donc un épanchement sanguin occupant le sommet de l'orbite. La guérison s'effectua dans l'espace de quinze jours environ, et vint ainsi appuyer le diagnostic.

L'observation suivante, empruntée au traité de Fischer (*loc. cit.*, Prag. 1846, p. 359), offre un intérêt particulier, à cause des proportions inusitées de la tumeur. La malade, d'une complexion robuste, souffrait depuis quelques années, d'une exophthalmie qui avait succédé à la suppression de ses règles. D'après les commentaires ajoutés par M. Arlt à cette observation (*loc. cit.*, t. III, p. 427), l'œil était complétement amaurotique. Les douleurs, augmentant avec l'exophthalmie, atteignirent un degré tel que la malade se résolut à subir une opération. La tumeur offrait beaucoup de ressemblance avec une masse cancéreuse mamelonnée; mais l'état de la santé générale chassait l'idée d'une tumeur maligne. L'œil et la tumeur, qui était énorme, furent enlevés en même temps, et cette dernière montra à la dissection une foule d'anciens et de nouveaux foyers apoplectiques, occupant le tissu cellulaire de l'orbite, et dont quelques-uns, déjà enkystés, formaient des mamelons épais et résistants. Le tissu cellulaire voisin était induré (Rokitansky).

(2) Carron du Villards (*Guide pratique*, t. I, p. 479 ; Paris, 1838) a rapporté un cas d'épanchement sanguin de nature traumatique, intéressant au point de vue des lésions directes qu'on a pu y constater. « J'ai vu, dit l'auteur, un grand nombre de faits de ce genre (?). L'un d'eux a laissé dans mon souvenir des traces ineffaçables. Il eut lieu chez l'infortuné docteur Bennoti qui succomba à la suite d'une chute sur le pavé. Je diagnostiquai, à première vue, un épanchement dans l'orbite. L'autopsie vint malheureusement prouver la sûrcté (!) de mon diagnostic. Il existait une fracture de l'orbite près du trou optique; l'artère et la veine ophthalmique avaient été rompues ; l'œil était repoussé en avant par un énorme caillot sanguin. »

Un cas d'épanchement sanguin traumatique a été observé à la clinique de M. Arlt (*Bericht*, 1863-65). Un médecin reçoit une pierre lancée avec grande violence contre l'œil droit. Le globe oculaire proémine de 4 millimètres en avant et un peu en dehors ; seule, la mobilité en haut est conservée. Après seize jours, la protrusion avait disparu; à peine existait-il encore un léger défaut de mobilité accusé par la diplopie.

est un symptôme qui ne mérite qu'une attention secondaire. Les extravasations de sang qui suivent une contusion directe de la région orbitaire ou une chute sur la tête sont beaucoup plus graves et donnent à craindre une fracture des os du crâne. L'exophthalmie qui se produit brusquement à la suite d'une contusion du rebord orbitaire, et dans laquelle la réduction de l'œil rencontre beaucoup de résistance, peut, à juste titre, être rapportée à un épanchement sanguin intra-orbitaire. Le défaut de mobilité de l'œil, plus prononcé dans un sens que dans l'autre, et l'apparition d'ecchymoses aux paupières, un ou deux jours après l'accident, sans que la conjonctive présente la même altération, permettent de localiser d'une manière plus précise le siége de cet épanchement, et de supposer qu'une partie, au moins, du sang est épanchée sous le périoste, et que cette hémorrhagie a pris son point de départ dans l'os lui-même. On sait quelle importance on a attribué, avec raison d'ailleurs, à ces ecchymoses palpébrales (Velpeau), dans les cas où on les a vues se produire après une violence à laquelle le bord orbitaire était resté étranger, après une chute de haut, par exemple. Au reste, les épanchements qui proviennent d'une lésion directe de la paroi osseuse ne se compliquent d'ecchymoses conjonctivales que dans les cas où tantôt un autre épanchement s'est fait simultanément dans le tissu rétro-bulbaire, tantôt le sang s'est frayé un chemin au travers d'une déchirure du périoste. Il ne faudrait pas supposer que tous les épanchements du tissu cellulo-graisseux, même les moins considérables, doivent nécessairement fuser vers la conjonctive.

Le *traitement* de ces extravasations consiste dans l'emploi des réfrigérants, lorsqu'on est appelé sans retard, aussitôt après l'hémorrhagie. L'usage du bandeau compressif, des frictions mercurielles sur le front et un repos complet sont également indiqués. Le conseil de Carron du Villards, qui veut qu'on donne, par des incisions profondes, issue au sang épanché, pour en éviter la décomposition et prévenir ainsi les symptômes inflammatoires consécutifs, ne sera certainement pas suivi par ceux qui ont observé avec quelle facilité se résorbent des collections sanguines très-abondantes, même dans des points du corps moins aptes que l'orbite à une compression capable de favoriser la résorption du sang extravasé. On ne saurait donc engager les praticiens à ouvrir de pareils épanchements, si ce n'est lorsque la compression qu'ils exercent sur le globe de l'œil occasionne de vives souffrances et fait redouter des dangers sérieux pour cet organe, qui d'ailleurs, comme on le sait, se prête sans péril à un déplacement assez notable.

Le cas signalé par Carron du Villards, dans lequel l'œil devint saillant à la suite d'une blessure et où, trois ans après, il survint une tumeur fibro-sanguine (?), qui nécessita l'extirpation, ne suffit pas non plus pour déterminer un praticien prudent à enfoncer un bistouri dans la profondeur de l'orbite,

3° Hydropisie de la capsule de Tenon.

Cette affection doit nécessairement être rangée dans le groupe des tumeurs produites par transsudation ; mais elle est si rare que, à notre connaissance, il n'existe qu'un seul fait authentique de ce genre, dû à la plume, parfois quelque peu poétique, de Carron du Villards (1). Ce fait est rapporté avec tant de précision qu'on ne saurait repousser la cause invoquée par l'auteur de cette observation.

Il s'agissait d'une jeune fille de dix-sept ans qui portait une exophthalmie assez volumineuse, accompagnée de douleurs extrêmement vives, survenant dès que la malade baissait la tête. L'œil, en apparence sain, était complétement amaurotique. L'extirpation en fut pratiquée ; car on supposa qu'il s'agissait d'une tumeur fibreuse. Quand on donna le dernier coup de ciseaux, dans le but de sectionner le nerf optique, il s'écoula une grande quantité d'un liquide citrin ; l'œil s'affaissa et la tumeur disparut. L'examen presque immédiat de cet organe placé dans l'eau donna les résultats suivants (2).

La précision avec laquelle l'auteur décrit le kyste ne permet pas de le confondre avec la tumeur que nous allons étudier sous le nom d'hygroma de l'orbite. D'ailleurs, la propulsion qui se fit progressivement, tout à fait comme le montre le dessin joint au texte, dans la direction de l'axe antéro-postérieur, plaide contre une pareille confusion (3).

(1) *Annales d'oculistique*, t. XL, p. 120.

(2) « Son séjour dans l'eau lui avait rendu la forme qu'il avait avant son ablation ; c'est-à-dire qu'une tumeur uniforme l'enveloppait de toutes parts. En le sortant, le liquide s'échappa par une ouverture située à la partie inférieure, correspondant à l'anneau fibreux d'où naît la bourse de Tenon. Je le replongeai de nouveau dans le liquide, et il se remplit derechef : j'avais donc affaire à une cavité que je me proposai d'examiner avec le plus grand soin. Sortant l'œil de nouveau, mais en sens inverse de la première fois, c'est-à-dire en le saisissant par le point d'où l'eau s'échappait en tenant la cornée en bas, il ne s'écoula aucun liquide et la tumeur conserva sa forme. Il s'agissait donc d'une poche environnant l'œil de toutes parts, et à laquelle j'avais, dans le dernier temps de l'opération, pratiqué une ouverture accidentelle. L'examen anatomique de la pièce justifia complétement mon opinion. Ayant introduit par l'ouverture accidentelle un stylet mousse, je pus le promener dans toute la circonférence du globe. Le décollement de la bourse fibreuse de Tenon était complet jusqu'à la cornée. Ayant introduit une sonde courbée pour dilater un peu l'ouverture accidentelle, et après avoir dégagé le nerf optique de ses adhérences avec l'anneau fibro-aponévrotique qui l'entourait, je pus retourner la poche de telle sorte que l'œil était libre de toute enveloppe et que la face interne de la poche aponévrotique était devenue externe, etc. »

(3) Carron du Villards prétend que l'exophthalmie des moutons atteints de la clavelée doit être rapportée à une hydropisie de la capsule de Tenon.

A l'occasion d'un cas de tumeur éburnée de l'orbite, M. Knapp trouva la capsule de Tenon fluctuante, de telle sorte qu'on pouvait, en la comprimant sur divers points avec l'extrémité du doigt, y former de légères dépressions qui disparaissaient rapidement.

4° Hygroma de l'orbite.

C'est dans la distension progressive d'une très-petite bourse muqueuse intra-orbitaire que ces kystes prennent leur source, et il est très-probable que la plupart des kystes séreux qu'on rencontre dans cette région reconnaissent une origine semblable. Le nombre de ces petites bourses muqueuses varie suivant les sujets, et il n'est pas rare d'en rencontrer chez lesquels on les rechercherait en vain ; car, comme le dit très-judicieusement M. Virchow (1) : « Ces organes ne se trouvent pour ainsi dire pas dans le plan général de l'organisation ; ils ne résultent pas nécessairement du développement de l'organisme, commme le péritoine, la plèvre et le péricarde, et la raison de leur existence est, non dans l'embryogénie, mais dans l'usage et les mouvements des parties, mouvements grâce auxquels ils naissent, ou, tout au moins, se développent. »

Le plus souvent, c'est au-dessus et au-dessous du releveur de la paupière que se recontrent ces petites bourses muqueuses, et elles constituent là de petites cavités remplies d'un liquide transparent, légèrement visqueux, et dont les parois sont constituées par le tissu cellulaire épaissi. A la suite d'une irritation inflammatoire plus ou moins intense, il peut s'y faire un épanchement assez considérable de liquide, épanchement qui prend une teinte citrine, lorsqu'il s'opère, aux dépens des vaisseaux circonvoisins, de petites hémorrhagies. Selon que les phénomènes d'irritation qui sont la cause de ces kystes séreux et qui les accompagnent sont plus ou moins intenses, leur évolution est plus ou moins rapide et leur développement plus ou moins considérable. Ils peuvent constituer des tumeurs volumineuses qui pénètrent dans la profondeur de l'orbite, s'insinuent au travers des fentes dans la cavité crânienne, et produisent des exophthalmies quelquefois énormes (2).

(1) *Loc. cit.*, p. 198.

(2) Un cas remarquable de ce genre a été observé par Delpech. Un jeune garçon de vingt ans portait, depuis l'âge de huit ans, une tumeur considérable qui remplissait l'orbite gauche et faisait saillie entre les paupières. L'espace compris entre ces voiles membraneux écartés mesurait un pouce et demi. Il n'existait plus que quelques vestiges de la cornée : l'exophthalmie paraissait le résultat d'une tumeur de la cavité orbitaire, dont elle semblait atteindre le sommet et qu'on pouvait croire occuper l'intervalle des muscles de l'œil, qu'elle suivait dans ses mouvements. La consistance de la tumeur indi-

5° Hydatides.

Une autre forme de kyste séreux intra-orbitaire tire son origine du développement d'hydatides. Pour les distinguer des kystes simples, on doit se rappeler que les hydatides possèdent, outre leur paroi propre, une enveloppe composée de tissu cellulaire condensé, d'une épaisseur très-variable. L'une et l'autre se touchent ; mais il n'existe cependant pas entre elles des adhérences assez intimes pour que, l'enveloppe extérieure étant ouverte sans qu'on ait intéressé la paroi propre de l'hydatide, celle-ci ne puisse s'échapper.

Les deux formes d'hydatides observées dans cette région sont le cysticerque et l'échinocoque. Le cysticerque n'atteint guère des dimensions plus élevées que celles d'une grosse fève. Sa paroi propre est molle et tellement tendre qu'elle offre parfois un aspect gélatineux. Sous le microscope, il est presque toujours possible de distinguer au moins une partie de la couronne de crochets, alors même que l'animalcule a subi une métamorphose régressive, en s'incrustant de sels calcaires. L'échinocoque peut, on le sait, acqué-

quait suffisamment sa nature : il était évident qu'il s'agissait d'un kyste. La cavité orbitaire avait acquis des dimensions considérables. Le front, le nez et la moitié gauche de l'arcade alvéolaire supérieure avaient changé de forme. Le kyste fut ouvert à l'aide d'un bistouri droit, vers le milieu de la paupière inférieure. Il s'en écoula en abondance un liquide citrin, dont la quantité se trouva manifestement disproportionnée avec les dimensions de la tumeur et de la cavité orbitaire elle-même. Le doigt porté dans la plaie pénétra dans un kyste « séro-muqueux », qui présentait de nombreux épaississements et se prolongeait dans la cavité crânienne au travers du trou optique dilaté au point d'admettre facilement l'indicateur. Plusieurs médecins y plongèrent le doigt pour s'assurer de la consistance de la substance cérébrale contiguë à ce prolongement intra-crânien du kyste. Ces explorations et le pansement, qui consista à introduire « mollement » de la charpie dans la cavité et entre les bords de la plaie isolés par l'interposition d'une bandelette de linge enduite de cérat, étaient certainement peu propres à infirmer l'opinion du chirurgien qui craignait de voir les phénomènes inflammatoires se propager vers le cerveau et amener une terminaison fatale. Celle-ci survint, en effet, dans la soirée du cinquième jour. Un diverticulum du kyste, long de 3 pouces, plongeait dans la substance de la face inférieure du lobe gauche, en refoulant dans ce point la pie-mère et l'arachnoïde avec laquelle il avait contracté des adhérences solides. Cette partie du kyste contenait, comme les autres, des produits purulents, et la surface en était également irrégulière. Le trou optique était transformé en une sorte d'isthme par lequel passait ce prolongement du kyste. Il se trouvait déplacé en haut et en arrière, par rapport à celui du côté opposé. Son diamètre mesurait plus de 6 lignes. Le nerf optique avait complétement disparu (?) par suite de la compression qu'il avait subie. Un second kyste fut trouvé dans l'épaisseur du lobe antérieur droit du cerveau, sans refoulement des méninges, avec lesquelles il n'était en rapport qu'en bas et en avant, dans le point où il était le plus superficiel. Ce kyste avait les dimensions d'un demi-œuf de pigeon. (*Clinique chirurgicale de Montpellier*, p. 505, Demarquay, *loc. cit.*, p. 376.)

rir des proportions bien plus considérables et occasionner consécutivement une exophthalmie des plus fortes. Sa paroi propre est très-résistante et élastique. Sous le microscope, elle offre un aspect stratifié qu'elle doit probablement à la superposition de plusieurs couches et qui rappelle la disposition des fibres du cristallin (Wedl).

Nous donnons en note quelques observations abrégées : l'absence de tout examen microscopique dans la plupart de ces observations doit imposer au lecteur une grande réserve dans l'appréciation du diagnostic. D'ailleurs, nous ne partageons pas la surprise de M. Demarquay (1), lorsqu'il s'étonne que M. Mackensie ne trouve pas de motifs suffisants pour considérer ces tumeurs, observées par différents médecins, comme résultant nécessairement de la présence d'entozoaires. Nous parlerons du traitement en nous occupant de celui des kystes folliculaires de l'orbite (2).

(1) *Loc. cit.*, p. 382.

(2) Observation I. — Goyraud, d'Aix (*Annales de chirurgie française et étrangère*, t. VIII), rapporte l'observation d'un enfant de onze ans, dont l'œil gauche faisait saillie en avant et vers le nez. Les paupières soulevées et distendues ne recouvraient qu'en partie l'œil chassé de l'orbite, et les cils étaient tournés vers cet organe. La conjonctive était injectée et la cornée avait perdu une partie de sa transparence. Ce déplacement s'était produit insensiblement et avait mis deux ans à se faire. L'œil offrait son volume ordinaire, et, en écartant davantage les paupières, on voyait, en dehors du globe, la tumeur tapissée par la conjonctive injectée et boursouflée. Elle était dure et l'on y percevait une fluctuation douteuse. Le diagnostic s'arrête à un kyste hydatique et l'opération est pratiquée de la manière suivante. On incise la commissure externe jusqu'à la tempe. Tandis qu'on s'efforce de sectionner la conjonctive, le malade fait un mouvement brusque et le bistouri perce le kyste d'où jaillit un liquide parfaitement limpide. « La tumeur se flétrit et s'affaisse. Avec une pince à crochet je saisis alors le kyste et la conjonctive qui le recouvrait et j'en excise un lambeau avec des ciseaux courbes. Le kyste fut ainsi largement ouvert. J'y plongeai le doigt qui pénétra sans obstacle jusqu'au fond de l'orbite; puis, regardant au fond de la poche, j'y distinguai un corps blanc, opalin, membraniforme, ridé, que je retirai avec des pinces. C'était une hydatide solitaire qui, distendue, avait dû avoir le volume d'une très-grosse noix. » On réunit la commissure palpébrale; l'œil rentra de lui-même dans l'orbite, en conservant une direction oblique et une situation plus profonde que l'œil sain. Après une inflammation suppurative qui avait amené une nouvelle saillie de l'organe, la guérison s'effectua, sans laisser trace d'exophthalmie

Observation II. — M. Bowman (*Medico-chirurgical Transactions*, 1851) rapporte le cas suivant. Un jeune homme de vingt ans, voilier, se présente avec une tumeur située dans la profondeur de l'orbite gauche, qui a déterminé la destruction de l'œil. Elle donne, en haut et en dedans, la sensation d'une fluctuation obscure. La paupière supérieure est renversée et l'œil dévié en bas et en dehors. Trois ans auparavant, il était survenu, au milieu de vives souffrances, une saillie de l'œil gauche : la vue s'était progressivement affaiblie jusqu'à s'éteindre complétement, il y un an. Une céphalalgie frontale très-intense prive le malade du sommeil et c'est ce qui le porte à rechercher

B. — TUMEURS PRODUITES PAR LA RÉTENTION D'ÉLÉMENTS NORMALEMENT SÉCRÉTÉS.

Kystes folliculaires.

Les tumeurs de la seule variété que nous devions signaler dans ce groupe sont les kystes folliculaires.

du secours. La ponction, pratiquée avec le bistouri, laisse échapper, sur-le-champ, une certaine quantité de liquide parfaitement limpide, et la tumeur s'affaisse au fur et à mesure. M. Bowman agrandit horizontalement l'ouverture, afin d'y passer le doigt qui pénètre jusqu'au sommet de l'orbite et lui permet de se convaincre que le kyste a pénétré dans l'interstice des muscles de l'œil et du nerf optique. C'est en vain qu'on recherche avec la curette la présence d'hydatides. Une mèche de charpie est introduite dans le but de provoquer la suppuration. Celle-ci une fois bien établie, c'est-à-dire huit jours après, trois hydatides apparaissent dans la matière de l'écoulement. Deux d'entre elles ont le volume de grosses billes et la troisième est moitié moins grande. Elles sont presque globuleuses : leur paroi est mince et composée d'une membrane semi-transparente. La guérison est complète.

Observation III. — Un cas assez analogue est rapporté par Weldon (*Cases and observations in Surgery*, p. 104, London, 1806, Mackenzie, t. I, p. 467). Le kyste est ponctionné au niveau de la partie médiane du bord inférieur de l'orbite et il s'en échappe environ deux cuillerées à bouche d'un liquide transparent et légèrement visqueux. A travers les lèvres de la plaie tenues écartées, on extrait, au bout de cinq à six jours, un kyste pris par Weldon pour une hydatide. La paroi en était sphérique et un peu plus épaisse que ne le sont ordinairement les enveloppes des hydatides de même dimension. Sa surface était unie et brillante.

Observation IV. —M. J. Ansiaux publie (*Annal. d'Ocul.*, t. XXXII, p. 90) l'observation suivante : « J. L. P..., âgé de dix-huit ans, s'est présenté à mes consultations le 12 avril 1846, pour une tumeur siégeant à la partie inférieure et externe de l'orbite gauche et placée entre les muscles droit inférieur et droit externe. Cette tumeur, dont l'apparition remonte à la fin du mois d'octobre 1845, avait toujours gagné en volume, et par suite de son développement avait forcé l'œil à se dévier en haut et en dedans. Dans les premiers jours d'avril, elle avait pris un accroissement assez rapide ; les mouvements de l'œil étaient devenus tout à fait impossibles en dehors et en bas, et cet organe pouvait à peine se diriger en dedans. Lorsque je vis le malade pour la première fois, l'œil était saillant, repoussé en haut et en dedans ; la paupière inférieure, légèrement abaissée et écartée du globe vers l'angle interne, laissait voir en dessous de son bord libre une tumeur arrondie et assez proéminente ; elle formait une saillie de la grosseur d'une amande, bosselée et résistante. Cette tumeur était indolente, ne présentait pas de battements et se laissait légèrement déplacer, quand on exerçait sur elle des pressions latérales. Vers le 15 avril, l'enfant commençait à ressentir des élancements dans la partie malade et des symptômes de phlegmon. Je me décidai à ouvrir cette tumeur. Il s'échappa d'abord un liquide clair, transparent, puis une légère traînée de pus, et enfin une hydatide se présenta à l'ouverture du kyste et fut extraite avec des pinces. Elle avait le volume d'une noisette. Je cherchai par des pressions

Les kystes folliculaires de l'orbite sont, comme le prouvent plus ou moins clairement la plupart des observations, en rapport avec une des paupières, et prennent leur point de départ dans un des follicules du derme. Comme nous l'avons dit des tumeurs semblables qui siégent aux paupières, ils peuvent s'enfoncer à une profondeur variable dans la cavité orbitaire. Il arrive alors, comme cela s'observe dans d'autres régions du corps, qu'ils dissimulent, en se développant notablement, leur origine primitive. En effet, le follicule s'étant oblitéré à son orifice, et des masses épithéliales et graisseuses s'étant

méthodiques à provoquer la sortie de nouveaux zoophytes, si le kyste en renfermait encore, mais il ne sortit plus rien. Le lendemain, l'enfant pouvait un peu tourner l'œil en dehors ; ce mouvement s'étendit à mesure que la tumeur diminuait, ce qui se fit rapidement, car, après une quinzaine de jours, les mouvements de l'œil étaient rétablis. Pour traitement je prescrivis des applications d'eau froide pendant deux jours sur l'œil malade, et j'introduisis tous les jours un stylet dans la cavité du kyste, dans l'intention de provoquer l'inflammation adhésive de ses parois. Cette simple manœuvre a suffi pour amener la guérison. L'acéphalocyste n'a pu être examinée au microscope ; elle avait été déposée provisoirement dans un verre avec un peu d'eau qui fut jetée par un domestique. »

Observation V. — M. de Graefe (*Archiv für Ophthalmologie*, t. X, A. 1, p. 205, 1864) observa chez une jeune fille de dix ans une tumeur siégeant entre le plancher de l'orbite et le globe de l'œil et qui, après s'être développée sans causer de douleurs, avait fortement refoulé l'œil en haut et tout en restant extérieure à l'espace infundibuliforme limité par les muscles, avait considérablement diminué les mouvements d'abaissement. Comme cette tumeur, observée pendant six semaines de suite, augmentait visiblement, l'extirpation parut en être indiquée. Une section pratiquée au niveau du rebord orbitaire divisa le tégument de la paupière, l'orbiculaire et le fascia. La surface de la tumeur se présenta immédiatement dans la plaie, et ayant soulevé le globe de l'œil et la conjonctive, on la dégagea du tissu cellulo-graisseux ambiant. La guérison fut prompte ; l'œil n'eut rien à souffrir, et sa mobilité se rétablit complétement. La tumeur, dont les premières traces avaient apparu trois mois auparavant, était longue de 2 centimètres et se terminait vers la paupière inférieure, qu'elle avait refoulée devant elle, par une extrémité sphérique, de 6 millimètres de diamètre. Son extrémité postérieure était conique et aplatie dans le sens de la hauteur. On reconnut, sur une coupe, qu'elle était composée d'un tissu dense, homogène, d'un reflet presque tendineux. Tout près de son extrémité sphérique se trouvait un kyste de 6 millimètres de diamètre renfermant un liquide trouble légèrement purulent et un cysticerque celluleux. Tout le reste de la tumeur était formé d'un tissu fibreux qui, comme le constatèrent les recherches de M. de Recklinghausen, constituait une poche de cysticerque extraordinairement développée. (Voyez le dessin et la description de M. de Recklinghausen, *Archiv f. Ophthalmologie*, t. XII, A. 2, p. 196.)

Des observations analogues se trouvent relatées par Guthrie et Travers (*Dictionnaire de médecine*, Velpeau, art. Orbite) ; — Lawrence (*Med.-chir. Transact.*, t. XVII, p. 148) ; Cloquet (*Arch. gén. de méd.*, t. XIII, p. 385) ; — Garcia Romeral (*Boletin de med.* de Madrid et *Ann. d'ocul.*, t. XIV, p. 125) ; — Wharton Jones (*Brit. med. journ.*, 17 décembre 1864) ; — Waldhauer. (*Klin. Monatsbl.*, t. III p. 385).

peu à peu accumulées à l'intérieur, la portion du follicule la plus voisine de la surface du derme s'allonge, se pédicule et s'amincit de telle sorte qu'il devient fort difficile d'apercevoir les rapports du kyste avec la peau mobile au-dessus de la tumeur. Si l'on rencontrait des tumeurs formées par des kystes à contenu sébacé, développés dans la profondeur de l'orbite, sans être le moins du monde en rapport avec le tégument externe, il faudrait nécessairement les ranger dans le groupe suivant; car on aurait affaire à une néoplasie dermoïdale cystique qui, à ce qu'il nous semble, n'a pas encore été assez manifestement constatée dans cette région.

Les kystes folliculaires de l'orbite se différencient de ceux qui ont été précédemment décrits, par la nature de leur contenu, essentiellement composé de cellules épithéliales, de masses graisseuses, de cristaux de cholestérine, de dépôts calcaires, etc. Suivant que l'un ou l'autre de ces divers éléments prédomine, le kyste reçoit différentes dénominations. Ainsi, quand les éléments épithéliaux et les molécules graisseuses entrent à peu près par parties égales dans la constitution de la tumeur, on l'appelle *athérome*. Si les masses épithéliales sont très-compactes, et si la graisse a la densité de la stéarine, on a affaire à un stéatome (nom employé par Galien, qui a plus tard servi à désigner des tumeurs de tout autre nature et qui doit être, pour ce motif, abandonné). Dans le cholestéatome, il existe une grande proportion de cholestérine; enfin, dans les kystes décrits sous le nom de *mélicérides*, la graisse qui s'y trouve en abondance est à l'état fluide. On voit quelle large part est laissée dans cette appréciation au libre arbitre du médecin.

Quant au contenu de ces kystes, en général, ajoutons qu'on y a signalé la présence de poils (Kerst (1), de Ammon) (2), et, dans un cas particulier, d'un germe dentaire (Barnes) (3). Les kystes folliculaires peuvent atteindre un développement très-considérable, et, à mesure qu'ils grandissent, non-seulement chasser l'œil de sa cavité, mais encore dilater singulièrement cette dernière, amincir et user ses parois.

L'*étiologie* des kystes folliculaires de l'orbite apprend que leur présence est plus fréquente chez les jeunes sujets que chez les adultes, et il a été quelquefois possible de constater, au début, l'existence d'une petite tumeur sous-dermique qui, après s'être insinuée dans l'orbite, a fini par repousser l'œil du côté opposé au point de départ du kyste. On a souvent signalé, comme cause de cette maladie, une violence portant sur la région orbitaire.

La lenteur qu'affecte la marche de ces tumeurs, la saillie plus ou moins marquée qu'elles font vers un point du rebord orbitaire, la fluctuation, il

(1) *Annales d'oculistique*, t. XII, p. 41.

(2) *Klinische Darstellungen*, t. I, pl. XI. fig. 14.

(3) *Medico-chirurgical Transactions*, t. VI, p. 316, London 1813, et Mackenzie, t. I, p. 471.

est vrai, assez obscure, dont elles sont le siége; tels sont les faits sur lesquels le diagnostic doit s'appuyer.

Le *pronostic* n'est fâcheux que dans les cas où ces tumeurs ont atteint un développement très-considérable, et quand leur évolution a parcouru toutes ses phases dans un espace de temps assez restreint. Non-seulement alors, elles peuvent directement exercer une influence fâcheuse sur les fonctions de l'œil; mais encore leur ablation, qu'il n'est pas toujours possible de pratiquer d'une manière complète, expose le malade à une suppuration funeste pour cet organe. Au reste, quand ces tumeurs mettent un temps assez long à se développer, l'œil peut subir un déplacement considérable sans que le malade en souffre beaucoup et sans que sa vue s'affaiblisse sensiblement. Nous devons ajouter que c'est ce mode d'évolution que suivent ordinairement les kystes folliculaires.

Il ne faut s'arrêter à une méthode de *traitement* déterminée, pour les kystes de l'orbite considérés d'une manière générale, qu'après s'être assuré de la consistance de leur contenu, lequel peut être liquide, semi-liquide ou dense. Dans ce but, on ne saurait s'en rapporter purement et simplement à la sensation que donne la fluctuation ; mais quand l'auscultation, la palpation et l'anamnèse ont démontré qu'il ne s'agit pas d'une tumeur anévrysmale, on procédera, pour fixer définitivement le diagnostic, à une ponction exploratrice, au moyen d'un trocart à large canule. Ce moyen est infidèle, il faut l'avouer, pour dissiper les doutes qu'on peut avoir sur l'existence d'une tumeur solide, quand le contenu du kyste offre une certaine consistance ; et l'on n'arrive ainsi à une certitude absolue que lorsqu'il s'écoule par la canule un liquide plus ou moins fluide. Encore est-on sujet à se tromper sur le volume du kyste, si ce dernier est multiloculaire. D'ailleurs, il n'arrive que dans des cas très-rares que l'amincissement de la paroi du kyste et de la peau qui le recouvre, ait rendu ces membranes assez transparentes pour permettre d'apprécier, à première vue, la nature de son contenu. (Carron du Villards, Sanson.)

Selon que le kyste est reconnu contenir une matière consistante ou un liquide et selon qu'il est plus ou moins développé, on choisira pour procédé opératoire tantôt l'extirpation du kyste, tantôt l'incision, à laquelle doit succéder une suppuration adhésive. Une simple ponction, suivie ou non d'injections irritantes, ne trouve son application que dans un petit nombre de cas. Lorsque les kystes ont un contenu dense et sont de dimensions médiocres, il faut en pratiquer l'extirpation. La dissection de ces tumeurs dont les parois sont, le plus souvent, très-faibles, doit s'opérer, lorsqu'on est arrivé sur la membrane d'enveloppe, avec le doigt et le manche du scalpel, plutôt qu'avec le tranchant de l'instrument; car s'il arrive qu'on produise une solution de continuité dans cette membrane, il devient, sinon impossible, du moins très-difficile d'extirper le kyste en totalité. Une sim-

ple incision de ces kystes à contenu épais donnerait lieu à une suppuration tellement lente (1), qu'on serait souvent contraint de procéder à une opération nouvelle et d'essayer l'énucléation partielle ou totale de la tumeur.

L'incision n'est donc indiquée que pour le traitement des kystes à contenu fluide, et encore faut-il, en l'employant, prendre la précaution de ne pas interposer de charpie entre les lèvres de la plaie, lorsque les kystes sont très-considérables et s'insinuent dans la profondeur de l'orbite. En pareille circonstance, il serait téméraire de provoquer la suppuration dans un kyste dont la paroi s'est mise en contact avec les enveloppes du cerveau, soit en traversant les fentes qui occupent le sommet de l'orbite, soit après avoir détruit par compression les parois de cette cavité. Alors, il est prudent d'évacuer le kyste, à différentes reprises, par des incisions et des ponctions, en favorisant la réduction de ses dimensions au moyen du bandeau compressif.

Les injections iodées (une partie pour sept d'eau distillée), poussées par la canule d'un trocart, ont donné de bons résultats (Tavignot, Monod); mais c'est un moyen auquel nous aurions beaucoup de peine à nous décider sans avoir acquis une notion très-exacte des dimensions du kyste.

Au reste, il faut le dire, l'extirpation et la simple incision ont été parfois le point de départ d'une suppuration fatale; c'est pourquoi, avant de s'arrêter à une méthode plutôt qu'à l'autre, le chirurgien devra prendre en sérieuse considération l'état général du sujet, sa position sociale, l'habitude qu'il a lui-même de telle ou telle de ces opérations, ce qui n'est pas une circonstance insignifiante quand on doit agir sur une région aussi délicate que l'orbite (2).

C. — TUMEURS PRODUITES PAR HYPERGENÈSE (PROLIFICATION) DES TISSUS CONSTITUANTS DE L'ORBITE (2).

1° Fibrome.

Le fibrome est assez peu commun dans l'orbite. Il est constitué par un tissu dense, résistant à la section, peu vasculaire et d'une coloration qui varie entre le gris pâle et le blanc jaunâtre. Au microscope, on le voit composé de faisceaux de tissu cellulaire fortement serrés les uns contre les autres. Cette tumeur prend presque uniquement son point de départ dans

(1) Voyez à ce sujet l'intéressante observation de M. Testelin (*Traduction de Mackenzie*, t. I, p. 471).

(2) Voyez l'observation de kyste de l'orbite (t. II, *Tumeurs des muscles de l'œil*).

(3) Nous négligeons, dans cette description, les tumeurs de la glande lacrymale, des enveloppes de l'œil et du nerf optique qui sont étudiées dans les chapitres consacrés à ces différentes parties.

le périoste ; car il est rare et mal démontré que la gaine du nerf optique lui serve de matrice.

Le fibrome se distingue des tumeurs inflammatoires du périoste par sa densité qui est considérable et par son mode d'implantation ; il est presque toujours muni d'un pédicule simple ou divisé en plusieurs branches. D'après cette disposition de structure, on est en droit de comparer cette tumeur au polype fibreux des régions voisines, par exemple, au polype naso-pharyngien, à celui du sinus maxillaire, etc. Un caractère propre au fibrome de l'orbite est que, dans cette cavité même, il s'isole d'une manière assez complète dans une enveloppe de tissu cellulaire condensé.

Tout en adhérant intimement au périoste, le fibrome offre plus de tendance à se développer du côté de la cavité orbitaire, en refoulant le globe de l'œil, qu'à excaver ou à user en totalité la paroi de l'orbite, ce qu'il ne fait que dans les cas où il atteint des proportions considérables.

Le fibrome contient quelquefois des noyaux osseux ; mais ceux-ci affectent constamment la forme d'aiguilles ou de grains. Il n'arrive jamais que la tumeur s'ossifie en totalité, comme on l'observe pour certaines tumeurs inflammatoires du périoste. Des cas remarquables de fibrome, ont été relatés par MM. Critchett (1) et Zehender (2). Au reste, le nombre des observations de pareilles tumeurs est assez restreint, et il semble que la membrane fibreuse dont l'orbite est tapissé soit moins sujette à donner naissance à cette sorte de néoplasie que les cavités voisines de la face, en particulier les fosses nasales et le pharynx.

Le développement singulièrement lent du fibrome, développement qui ne s'accompagne d'aucune sensation douloureuse jusqu'à l'époque à laquelle l'exophthalmie devient manifeste, l'absence de tout symptôme inflammatoire pendant l'évolution du mal et l'intégrité de la santé générale, enfin, les antécédents du sujet ; tel sont les éléments du diagnostic. En outre, si la tumeur a pris son origine au voisinage du rebord orbitaire, et si l'on a eu l'occasion d'observer le sujet à une époque peu avancée de la maladie, on pourra s'éclairer encore en obtenant la sensation d'une petite tumeur circonscrite, consistante et mobile. Lorsque, au contraire, le fibrome a pris naissance au fond de l'orbite, et que l'exophthalmie est le premier des symptômes par lesquels il révèle sa présence, le médecin en est réduit, s'il veut préciser le diagnostic, à de pures hypothèses.

Le *pronostic* du fibrome qui a pris un certain développement est peu favorable, à cause des dangers que présente alors le traitement chirurgical. En effet, si, comme il arrive assez fréquemment, son pédicule s'insère par plusieurs racines jusque vers le fond de l'orbite, l'inflammation consécutive

(1) *Med. Times and Gazette*, 6 nov. 1852, p. 465.

(2) *Arch. für Ophthalmologie*, t. II, A. 2, p. 55.

à l'extirpation de la tumeur peut se propager au périoste de cette partie et avoir des conséquences fatales.

2° Sarcome (tumeur fibro-plastique).

En parlant du sarcome des paupières, nous avons cité les paroles par lesquelles notre illustre maître Virchow établit les différences qui existent entre cette tumeur et la précédente, et ces différences sont assez peu tranchées pour que l'examen microscopique même ne suffise pas toujours à dissiper les doutes. S'il faut avouer que la distinction de ces deux néoplasies est parfois presque impossible, lorsqu'elles occupent des parties aussi accessibles que les paupières aux moyens d'investigation, combien cette proposition doit-elle être plus juste encore, lorsque la cavité orbitaire est le siége du mal. Le traité de M. Demarquay (1) renferme, au chapitre des *Tumeurs fibro-plastiques*, quatre observations empruntées, à MM. Guersant, Nélaton, Quain et Mackenzie. La dernière laisse des doutes quant à la nature de la néoplasie. Dans trois de ces observations, les tumeurs de l'orbite s'étaient développées simultanément avec des tumeurs semblables des régions voisines, fait bien capable de fixer l'attention sur la malignité du sarcome de ces parties, malignité suffisante pour le différencier, au point de vue pratique, de la forme précédente.

3° Lipome.

Tandis que les tumeurs ci-dessus décrites prennent, comme on l'a vu, leur point de départ le plus commun dans le périoste de l'orbite, celle-ci naît ordinairement du tissu cellulo-graisseux rétro-bulbaire, et y constitue une hyperplasie partielle ou générale. Quand il s'agit d'une hypertrophie partielle du tissu cellulo-graisseux de l'orbite, elle peut se développer dans différents points de cette cavité, et le nombre des observations exactes qui existent actuellement dans la science est si peu étendu, qu'il est impossible de dire si le lipome est plus fréquent dans l'intervalle des muscles droits et dans l'espace pyramidal qu'ils circonscrivent (Travers) qu'en dehors de ces muscles, comme le pense Carron du Villards. Au reste, cet auteur est seul à prétendre avoir observé un grand nombre de ces tumeurs.

Le lipome de l'orbite peut être congénital, comme le prouve l'observation de Hauser (2).

(1) *Loc. cit.*, p. 438.

(2) Cornaz. *Des abnormités congénitales des yeux et de leurs annexes*. Lausanne, 1848, p. 17.

L'excessive lenteur du développement de cette tumeur, l'absence de tout désordre dans la santé générale, la sensation d'empâtement et de fausse fluctuation qu'on obtient par le toucher, enfin les résultats de la ponction exploratrice, sont les moyens propres à donner au médecin une opinion sur la nature du mal. L'extirpation du lipome offre peu de difficultés, car il est généralement enveloppé d'une sorte de capsule composée de tissu cellulaire condensé dont on le détache sans peine, même lorsqu'il s'insinue dans la profondeur de l'orbite.

4° Tumeurs vasculaires.

On peut distinguer parmi les tumeurs vasculaires qui naissent dans l'orbite trois formes principales : A, les tumeurs érectiles (caverneuses) ; B, les tumeurs variqueuses ; C, les tumeurs anévrysmales.

A. Les *tumeurs érectiles* ou *télangiectasies* peuvent, comme nous l'avons déjà dit des tumeurs semblables qui se développent aux paupières, pénétrer dans la profondeur de l'orbite ; et il est presque certain qu'on les a confondues avec des tumeurs anévrysmales, toutes les fois qu'on leur a fait prendre leur point de départ au fond même de la cavité orbitaire (Stellwag de Carion) (1). M. Desmarres (2) nous paraît être beaucoup plus près de la vérité lorsqu'il déclare que ces tumeurs débutent, dans la plupart des cas, par une simple tache pigmentaire ou par un nævus ; mais nous ne partageons pas sa manière de voir sur les productions décrites comme tumeurs érectiles dans le chapitre qu'il a consacré à cette maladie. Les observations relatées par M. Demarquay (3) sous le titre de *Tumeurs érectiles veineuses*, distinction qui nous semble peu admissible, en dépit des affirmations de cet habile chirurgien, prouvent que ces tumeurs, à l'exception de deux (Velpeau, Dieulafoy), avaient, avec les paupières, d'intimes connexions. Jusqu'à de nouveaux éclaircissements, nous croyons donc que le développement des tumeurs érectiles au fond de l'orbite n'est pas suffisamment démontré, tandis que la migration de tumeurs semblables vers le sommet de cette cavité et le développement de tumeurs caverneuses nous paraît aujourd'hui hors de doute.

La confusion jetée par la difficulté du diagnostic dans la classification des tumeurs de l'orbite a eu pour résultat de faire ranger une variété bien définie de tumeurs vasculaires, soit parmi les anévrysmes, soit parmi les tumeurs malignes, très-riches en vaisseaux (fungus hématodes). On a même été jusqu'à nier complétement l'existence des *tumeurs caverneuses* de l'orbite.

(1) *Die Ophthalmologie*, etc., t. III, p. 1275.
(2) *Loc. cit.*, t. I, p. 234.
(3) *Loc. cit.*, p. 351.

Ainsi M. Demarquay, dans sa précieuse monographie, ne parle, en traitant des tumeurs sanguines de l'orbite, que des diverses variétés d'anévrysmes et des tumeurs érectiles et variqueuses. Aucune notion exacte d'anatomie pathologique ne permet de définir le caractère propre de ces deux dernières variétés de tumeurs. M. Virchow (*Die krankhaften Geschwülste*, t. III, p. 358; Berlin, 1867), en traitant des angiomes (tumeurs vasculaires), dit : « Sans aucun doute, il se rencontre dans la profondeur de l'orbite des angiomes caverneux ; un cas de ce genre a été décrit en détail par M. de Graefe (1). J'ai vu et examiné la préparation anatomique, et je ne puis que confirmer ses assertions. C'était une tumeur munie d'une forte capsule, si peu adhérente au tissu graisseux de l'orbite qu'elle a pu être enlevée

Fig. 68.

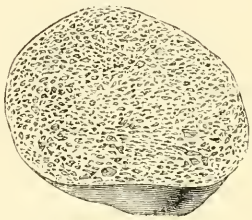

presque sans écoulement de sang. Néanmoins, elle se composait (fig. 68) d'un tissu spongieux à mailles fines et très-ténues. »

Nous donnerons cette observation en abrégé (2) et nous nous contenterons

(1) *Archiv für Ophthalmologie*, t. VII, A. 2, p. 12.

(2) « M. S..., âgé de cinquante-cinq ans, sanguin et d'une bonne santé, s'aperçut en chassant, pendant l'année 1848, qu'il ne voyait plus aussi distinctement avec l'œil droit que par le passé. Un an plus tard, il reconnut que cet œil proéminait, au point d'empêcher l'occlusion complète des paupières, ce dont ses parents furent frappés comme lui. Bientôt, il vit double lorsqu'il dirigeait ses regards en haut; mais les progrès de l'exophthalmie continuèrent à être très-lents. En 1850, M. S... fut tourmenté par des douleurs siégeant sur le trajet des nerfs frontaux assez intenses pour lui causer des insomnies pénibles ; mais ces douleurs se dissipèrent d'elles-mêmes au bout de quelques mois. Dans cette même année, le malade constata l'existence d'une tache nébuleuse au centre du champ visuel de l'œil affecté. Ces symptômes persistèrent jusqu'à l'année 1854, où le malade se soumit à l'observation d'un praticien fort habile qui porta le doigt dans le cul-de-sac conjonctival et le promena, pour s'éclairer sur la nature du mal, autour de l'équateur de l'œil. Au dire du malade, ce serait à partir de cette dernière époque que l'œil aurait, à des intervalles irréguliers, proéminé au-devant de la paupière inférieure. Ce fut en 1856 que je vis le malade pour la première fois, et à cette époque, la cornée de l'œil déplacé en dedans et en bas faisait une saillie de 10 millimètres. La moitié de la mobilité manquait en haut. L'examen de l'orbite exigeait déjà la plus grande réserve, à cause de la facilité avec

de mentionner les cas où une dissection a jeté du jour sur la nature des tumeurs enlevées. Il ne nous restera ainsi, à part l'observation de de Graefe, qu'à rapporter trois autres dont l'une a été recueillie par nous.

laquelle l'œil faisait hernie. L'orbite était occupé par une tumeur située en haut et en dehors du globe, et formant dans la région de la glande lacrymale plusieurs bourrelets élastiques et tendus. Il existait, de ce côté, une hypermétropie de $\frac{1}{12}$, une légère diminution de la latitude de l'accommodation ; mais le malade pouvait encore lire des caractères fins, même à travers la tache nébuleuse mentionnée plus haut. L'examen ophthalmoscopique montra les veines rétiniennes turgescentes et tortueuses, la papille un peu gonflée et opaque. En 1857, la proéminence de l'œil était encore un peu plus prononcée. Le globe oculaire se herniait, principalement quand la tête était le siége d'un afflux sanguin. Le malade éprouvait même parfois de la difficulté à replacer cet œil en arrière de la paupière inférieure. La faculté visuelle baissait alors considérablement et le malade ne pouvait plus lire de forts caractères qu'en s'aidant de verres grossissants. En 1858, je revis le malade, chez lequel le centre de rotation de l'œil s'était déplacé de 12 millimètres. Le globe de l'œil faisait hernie, presque chaque jour, au-dessus de la paupière inférieure, tandis que la paupière supérieure, qui s'était progressivement allongée, en recouvrait encore une partie. Le malade ne distinguait avec cet œil que les gros objets, et le tiers inférieur du champ visuel manquait complétement. Toutes les veines rétiniennes étaient très-tortueuses, turgescentes ; les artères pâles : la papille, à peine gonflée, avait pris une teinte blanchâtre et ses bords étaient diffus. Évidemment on assistait à la formation d'une dégénérescence avec atrophie du nerf. C'est au mois d'août 1859 que le malade vint me prier de le débarrasser de son mal, qui lui causait beaucoup de tourment. L'œil était alors atteint d'une cécité presque complète ; l'atrophie du nerf était plus avancée ; on était frappé de l'intégrité des mouvements latéraux, tandis que la mobilité était complétement abolie en haut et diminuée en bas. La tumeur avait toujours le même aspect, seulement les bourrelets qui s'y rattachaient étaient plus proéminents. Supposant que la tumeur occupait l'infundibulum musculaire, on procéda à l'extirpation de l'œil. On fendit la commissure externe et l'on enleva le globe oculaire d'après la méthode de Bonnet, puis on pratiqua à travers la capsule de Tenon une incision horizontale au-dessus du nerf optique. On dut dégager une couche de tissu cellulo-graisseux épaisse de plusieurs millimètres et inciser la commissure interne, pour mettre la tumeur complétement à jour ; on supposa un moment qu'on avait affaire à un sarcome mélanique, tant sa coloration était foncée. Elle fut séparée du tissu cellulo-graisseux ambiant, complétement sain, et la guérison se fit avec rapidité. La tumeur avait une forme à peu près ovoïde et possédait plusieurs appendices qui correspondaient aux bourrelets ci-dessus mentionnés ; sa face supérieure était convexe, tandis que l'inférieure était plutôt aplatie et se trouvait munie en arrière d'une rainure peu profonde, creusée par le nerf optique. La tumeur était entourée d'une couche de tissu cellulaire condensé, lisse, et la couleur foncée qu'elle devait à la rétention du sang dans ses mailles avait été remplacée par une coloration gris bleuâtre. Sur une coupe, on put y constater une texture réticulée, dans laquelle les mailles représentaient les espaces vasculaires, et le réseau les cloisons de tissu cellulaire qui séparaient ces espaces. L'examen histologique de ce tissu montra qu'il s'agissait, dans ce cas, d'une tumeur caverneuse type. »

La première est due à M. Lebert (*Abhandlungen aus dem Gebiete der Chirurgie* ; Berlin, 1848, p. 88), qui donne la description d'une tumeur congénitale enlevée par Dieffenbach au-dessous de la paupière supérieure chez un jeune homme âgé de vingt-quatre ans ; elle était composée d'un tissu spongieux et aréolaire, et ses parois auraient été constituées par des vaisseaux qui n'auraient pas communiqué avec les aréoles, ce qui ne fut nullement démontré par une injection.

Une seconde observation appartient à de Ricci (*Dublin Quart. Journal*, novembre 1856, p. 338). Il s'agit d'une jeune personne âgée de vingt-deux ans, qui, seize années auparavant, avait vu survenir une protrusion de l'œil à la suite d'une forte contusion sur la tête, déterminée par une chute. Une première fois on extirpa une tumeur lobulée ronde et rouge pourpre, qu'on déclara être manifestement de nature veineuse. Peu de temps après, une récidive étant survenue, Bowman enleva l'œil avec la tumeur. Celle-ci aurait été composée d'un amas de veines variqueuses traversées par des cordons tendineux analogues aux fibres tendineuses du cœur.

Nous donnons, en dernier lieu, l'observation d'une tumeur caverneuse que nous avons recueillie à notre clinique.

Observation. — Madame Lépinay, âgée de trente et un ans, vint au mois de juillet 1865 me consulter pour une exophthalmie considérable. Le globe de l'œil avait été chassé hors de l'orbite (voy. fig. 69), à peu près dans la direction de son diamètre

Fig. 69.

antéro-postérieur, et faisait une saillie d'environ 1 centimètre comparativement à l'autre œil. La malade raconte qu'il y a quatorze ans, en tissant du coton, la navette

avait sauté vers sa tempe près de la commissure externe de l'œil droit. A part une forte ecchymose, l'accident n'avait eu aucune suite immédiate. Quinze jours plus tard, l'œil sortit de l'orbite pendant la nuit, au point de constituer une difformité aussi choquante que celle qui existe actuellement. Cette procidence rétrograda peu à peu, mais l'œil ne reprit pas complétement sa position normale. Environ deux ans plus tard, il commença à proéminer de nouveau, et la saillie acquit, dans l'espace de douze années, le degré qu'elle a aujourd'hui. Quelques douleurs ciliaires se firent sentir au début, mais ce n'est en réalité que le volume de la tumeur qui inspira des inquiétudes à la malade. La mobilité du globe est abolie presque complétement en haut et en dehors, très-fortement réduite en dedans et en bas. La vision a baissé au point que la malade ne distingue les doigts qu'à quatre pieds de distance. Le champ visuel est sensiblement rétréci dans tous les sens, les veines de la papille sont grosses et tortueuses, les artères amincies, le disque du nerf optique faiblement nacré dans sa totalité. Au toucher, on perçoit une tumeur mollasse, faiblement bosselée, qui enveloppe toute la sphère postérieure du globe de l'œil, mais proémine surtout en haut et en dehors, et, en ce dernier point, a manifestement soulevé le muscle droit externe, qui fait relief sous la conjonctive. La tumeur ne montre aucune sensation de fluctuation, ni de vibration ; l'auscultation ne donne aucun résultat, pas plus que la compression de la carotide et des veines jugulaires. Le diagnostic inscrit sur le registre porte : tumeur fibreuse probablement très-vasculaire.

Le 24 juillet, après avoir anesthésié complétement la malade, on procède à l'extirpation de la tumeur. Je pratique une incision du côté supéro-externe à 1 centimètre de

Fig. 70.

distance de la cornée, mettant à nu par le dégagement du tissu sous-conjonctival les muscles supérieur et externe droits. Après avoir pénétré un peu plus en arrière, on

voit apparaître une tumeur bleuâtre que je m'efforce de détacher aussi complétement que possible du globe de l'œil avec les ciseaux fermés. Je reconnus bientôt que, pour isoler davantage cette tumeur de la partie postérieure du globe, et pour ne pas sectionner par un imprudent coup de ciseaux le nerf optique sur lequel elle était implantée, il fallait détacher le droit supérieur et le droit externe près de leur insertion. Cela fait, je réussis, après un travail fort pénible de trois quarts d'heure et en n'employant les ciseaux qu'avec la plus grande réserve, à retirer une tumeur de la grosseur d'une forte noix faiblement bosselée et entourée d'une sorte de capsule fibreuse. L'écoulement du sang avait été très-modéré, quoiqu'il eût été impossible de ménager complétement la tumeur. Un bandeau compressif fut appliqué, et après dix jours la malade quitta la clinique sans qu'il se fût montré trace de suppuration. Le globe de l'œil n'était pas complétement rentré dans l'orbite, la mobilité était abolie dans tous les sens, et la paupière supérieure complétement abaissée. Peu à peu l'exophthalmie disparut, au point même que l'œil parut un peu plus enfoncé que l'autre (voyez fig. 70, faite, comme la précédente, d'après des photographies), et la mobilité se rétablit. La paupière ne resta que très-peu abaissée, et seuls les mouvements en haut tardèrent beaucoup à revenir, ce qui m'engagea, huit semaines après l'opération, à pratiquer, sans grande amélioration, la section du droit inférieur. La vision diminua sensiblement à partir du moment où l'œil rentra dans l'orbite. Actuellement, c'est-à-dire quinze mois après l'opération, la malade compte à peine les doigts à un pied de distance. Les vaisseaux rétiniens, surtout les artères, se sont sensiblement amincis, et la section du nerf, probablement par suite de la rétraction du tissu cicatriciel voisin, est faiblement excavée, et a pris une teinte franchement nacrée.

La malade, quoique ayant perdu du côté de la vue, est très-satisfaite d'être débarrassée d'une difformité aussi choquante.

La tumeur ressemblait beaucoup comme grandeur et comme aspect à la section de l'angiome caverneux enkysté représenté par M. Virchow (fig. 68). Elle était aussi entourée d'une couche de tissus condensés, mais elle montrait des espaces vasculaires plus larges et en nombre proportionnellement égal. La structure réticulée de la tumeur ressort surtout lorsqu'on évacue le sang des aréoles par la pression ; le tissu prend alors une teinte franchement grisâtre. L'examen microscopique fait par M. Cornil démontre que la tumeur est exclusivement composée d'un tissu fibreux circonscrivant de nombreux espaces vasculaires de différentes dimensions, dont les parois ne sont pas recouvertes d'une couche épithéliale, et dans l'épaisseur desquelles on ne trouve que peu de fibres élastiques et pas de fibres musculaires.

Ce qui fait que cette observation diffère de celle de de Graefe, c'est qu'à l'époque de l'opération l'exophthalmie était devenue à peu près stationnaire. Aussi, pendant cette opération, la quantité de sang perdue était très-faible. Toute la difficulté consistait à enlever la tumeur sans énucléer le globe et sans élargir la fente palpébrale. M. Broca avait déjà été frappé de ce fait particulier en présentant en 1856, à la Société anatomique, une tumeur « érectile » enlevée par M. Pâris (de Lille) ; il avait signalé « la circonscription » nette et franche de la tumeur, à ce point qu'on n'a eu à faire qu'une seule ligature pour arrêter l'hémorrhagie (voy. Demarquay, *loc. cit.*,

p. 299). Du reste, l'idée que les tumeurs érectiles seraient presque toujours enkystées a déjà été émise, il y a vingt-cinq ans, par Dieulafoy (1).

Les tumeurs caverneuses de l'orbite, qui, suivant leur siége plus ou moins profond, montrent une disposition plus ou moins prononcée à se gonfler et à se dégonfler, se différencient justement de tous les autres angiomes de la même région par leur enkystement, ce qui permet de les attaquer directement, à l'inverse des autres tumeurs sanguines.

B. Les tumeurs sanguines intra-orbitaires de la seconde forme, les *tumeurs variqueuses*, se rapprochent des précédentes. Elles débutent presque toujours par les paupières, et on les a fréquemment confondues avec des anévrysmes. Ces tumeurs ne se développent que sous l'influence d'un embarras survenu dans la circulation veineuse de l'orbite et l'on comprend sans peine que, dans la plupart des cas, la dilatation des vaisseaux doive s'étendre aux régions voisines. La science compte un certain nombre d'observations portant sur des varices de l'orbite (Ad. Schmidt, Himly, Chelius). L'exemple que nous publions en abrégé a été recueilli par Foucher (2) sur une femme de trente-sept ans.

C. Les *anévrysmes de l'orbite* sont tantôt des anévrysmes vrais, tantôt des anévrysmes faux ou diffus (Broca).

(1) *L'Examinateur méd.*, n° 26. 1842.

(2) La tumeur occupe la partie interne du pourtour de la cavité orbitaire et soulève la paupière supérieure dans l'espace compris entre le rebord orbitaire et le grand angle de l'œil du côté gauche. Quand la malade tient la tête droite, la tumeur n'existe pas : lorsqu'elle baisse la tête en avant, celle-ci apparaît sous le volume d'une petite noix et soulève la peau de la moitié interne de la paupière supérieure, en la portant vers le sourcil. La tumeur se réduit complétement, en quelques minutes, quand la tête est redressée ; on n'y constate aucun battement ; elle est molle et fluctuante. Le globe de l'œil est un peu gêné dans ses mouvements. Les renseignements que nous avons pu recueillir sur cette malade nous ont appris qu'entrée en 1858 dans le service de M. Nélaton, elle a été, dans l'espace de six semaines, soumise, deux fois, à l'injection de quelques gouttes de perchlorure de fer. Une guérison complète, qui s'est soutenue depuis cette époque, a été le résultat de ce traitement. *Gazette des hôpitaux*, 2 déc. 1858.

M. de Graefe (*Archiv*, t. XII, A. 2, p. 222) rapporte sous le nom de *tumeur caverneuse* une observation analogue à la précédente, qu'ailleurs il considère comme une télangiectasie veineuse congénitale. Il s'agit d'une femme enceinte, d'une trentaine d'années, qui, lorsqu'elle se baisse, voit apparaître entre les paupières, près de l'angle externe de l'œil droit, une tumeur rouge-cerise, mollasse, de la grosseur de la moitié d'une noisette, et ne présentant aucune pulsation. Conjointement à cette observation, on trouve rapportée celle d'un enfant de dix-huit mois, chez lequel on peut, en introduisant le doigt le long du bord orbitaire supérieur, faire saillir une tumeur dure comme de la pierre, longue de 6 millimètres sur 3 de large et entourée d'un réseau de veines distendues, que M. de Graefe se croit en droit de regarder comme un phlébolithe.

L'*anévrysme proprement dit* ou *vrai* de l'orbite est une maladie fort rare et, vu le faible volume des artères qui se répandent dans cette cavité, il n'atteint que des dimensions assez peu considérables pour se soustraire généralement à tout examen. Les artères où l'on a constaté cette dilatation sont l'artère ophthalmique et l'artère centrale de la rétine. Guthrie (1) rapporte un fait exceptionnel où un anévrysme volumineux des artères ophthalmiques s'était compliqué d'une altération des muscles. Les yeux avaient tellement été déviés qu'ils semblaient sortir des orbites. On entendait distinctement dans la tête un bruit de sifflement. L'exophthalmie provenait de chaque côté d'un anévrysme de l'artère ophthalmique, du volume d'une grosse noix. La veine ophthalmique, très- dilatée, était obstruée au niveau de la fente sphénoïdale, consécutivement à l'augmentation de volume des quatre muscles droits, qui avaient, en outre, acquis une consistance presque cartilagineuse. Comme le mal existait au même degré à droite et à ganche, on renonça à lier l'artère carotide. Des observations moins authentiques ont été relatées par quelques autres auteurs (Carron du Villards, Giraudet, etc.)

Les anévrysmes vrais de l'artère centrale de la rétine sont plus rares encore que ceux de l'artère ophthalmique. Nous n'en trouvons que trois observations dans le traité de M. Demarquay (de Graefe père, A. Cooper, Schmidler); encore offrent-elles beaucoup de prise à la discussion.

L' *anévrysme faux* ou *diffus* est celui qu'on a le plus souvent rencontré dans l'orbite. C'est lui que l'on a vu produire une exophthalmie énorme et des symptômes tellement pénibles pour les malades, qu'ils ont dû se résigner, pour y échapper, aux opérations les plus dangereuses.

L'anévrysme faux succède à la lésion d'une artère de l'orbite, et c'est le tronc ophthalmique qu'on a vu atteint dans le plus grand nombre des cas. Le sang épanché dans le tissu cellulaire s'y creuse une sorte de poche que des dépôts fibrineux et des poussées inflammatoires peuvent cloisonner à la longue, et dont le volume s'accroît d'une manière variable sous l'influence des mêmes causes. M. Demarquay a démontré très-clairement que ces anévrysmes faux peuvent être primitifs ou consécutifs; primitifs quand ils sont la suite d'une lésion directe de la paroi artérielle, et alors ils sont toujours traumatiques et immédiats ou presque instantanés; consécutifs quand ils suivent un anévrysme vrai qui, en se rompant, donne soudain lieu à des phénomènes très-graves et tout à fait inattendus.

Néanmoins, nous ne croyons pas avec M. Demarquay que l'anévrysme diffus consécutif soit nécessairement le second degré d'un anévrysme

(1) *Lectures on the operative surgery of the eye*, p. 158 ; London, 1823 ; et Mackenzie, t. I, p. 488.

(2) *Des anévrysmes intra-orbitaires*, *Gazette hebdomadaire*, p. 597, 1859, et *loc. cit.*, p. 295.

vrai, et nous pensons qu'il peut, au contraire, s'expliquer fort bien par une dégénérescence graisseuse des parois de l'artère, dégénérescence reconnue aujourd'hui comme un fait assez commun (voy. les travaux de M. J. Arnold sur l'arc sénile. Heidelberg, 1860.) Ainsi, dans l'observation bien connue de M. Herpin, on ne pouvait invoquer l'effet d'aucune cause prédisposante autre que l'âge de la malade (femme de soixante ans); et nous n'avons aucune raison d'admettre ici la préexistence d'un anévrysme vrai. La céphalalgie et les douleurs périorbitaires et intra-orbitaires, observées dans certains cas analogues, seraient, à la rigueur, des signes capables de faire penser à l'augmentation progressive du calibre de l'artère malade.

L'*anévrysme diffus consécutif* a été observé un certain nombre de fois, et ces cas ont été publiés sous le titre d'*anévrysmes par anastomose* ou de *tumeurs érectiles*. Bien rarement une autopsie complète est venue éclairer définitivement le médecin sur la nature intime de la maladie. Toujours cet anévrysme est survenu brusquement, après un effort, une fatigue, pendant la grossesse, etc. Les symptômes les plus importants paraissent être la sensation de craquement et de déchirement perçue par les malades, bientôt suivie par la production d'un bruit de sifflement ou de bourdonnement variable en intensité et d'une exophthalmie plus ou moins prononcée, accompagnée de vives souffrances. Les paupières se prennent bientôt d'œdème, et l'on peut constater, dans un point du pourtour de l'orbite, l'apparition d'une tumeur bosselée, mollasse, élastique et qui, au toucher, quelquefois même à l'inspection, présente des pulsations isochrones avec celles de l'artère temporale et qui disparaissent pendant la compression de la carotide du même côté. La coloration de cette tumeur est bleuâtre, et devient plus foncée en même temps que les pulsations augmentent de force, lorsque le malade baisse la tête. Les battements sont accompagnés d'un bruit de souffle très-distinct, soit continu, soit interrompu, et qu'on entend très-nettement en appliquant l'oreille ou le stéthoscope sur l'œil proéminent.

De curieuses observations du même genre ont été publiées par Travers, Dalrymple, Freer, Roux, Jobert, Herpin, etc. Dans celle de Freer (1), où il est question d'un « fongus hématode », l'exophthalmie qui était survenue dans l'espace de peu jours entraîna la suppuration de l'œil, et le malade succomba à des hémorrhagies abondantes.

L'*anévrysme diffus primitif* a été plus fréquemment observé que la forme précédente; il reconnaît pour cause, soit une lésion directe des parties profondes de l'orbite, soit une contusion de la région orbitaire, soit enfin une chute sur la tête. Nous avons observé une tumeur semblable dans la clientèle d'un de nos confrères, M. Passavant (de Francfort-sur-Mein). Il s'agissait d'une petite fille de neuf ans, qui avait reçu en plein visage un tricot

(1) Voyez Demarquay, *loc. cit.*, p. 304.

lancé par sa sœur, dans un mouvement de colère. L'une des aiguilles avait pénétré du côté externe entre les paupières ; mais avait été aussitôt retirée. Peu de temps après, il survint une exophthalmie de 6 millimètres avec tous les symptômes d'une tumeur anévrysmale (1).

M. Busk (2) a observé un fait analogue extrêmement intéressant.

(1) Cette observation offre un intérêt tout particulier, puisqu'on tenta de lier directement la tumeur anévrysmale dans l'orbite. Comme l'œil était proéminant, fortement porté en dedans et avait perdu toute mobilité en dehors, on supposa qu'il s'agissait d'un anévrysme de l'artère lacrymale et l'on essaya d'arriver directement sur l'anévrysme en reséquant une partie de la paroi externe de l'orbite. M. Passavant exécuta cette opération en présence de plusieurs confrères, le 4 mai 1860. Il incisa la commissure externe dans une longueur de un pouce et demi, et après avoir sectionné toutes les parties molles et l'aponévrose temporale, il disséqua avec soin le périoste. Pour faciliter les manœuvres, une seconde section fut pratiquée de haut en bas et d'arrière en avant ; les extrémités antérieures des sections se correspondaient. On réséqua ensuite dans l'os une portion cunéiforme assez large pour permettre au doigt de pénétrer sans difficulté derrière le globe de l'œil ; puis on enleva une partie du tissu graisseux rétro-bulbaire et l'on attira aussi fortement que possible l'œil en dedans, au moyen d'un petit crochet à strabisme glissé sous le tendon du droit externe. Voici les détails que notre honoré confrère nous a communiqués au sujet de l'exploration de l'orbite. « L'espoir que nous avions de trouver un anévrysme de l'artère lacry-» male à côté de l'œil et à une certaine distance en arrière de cet organe fut mal-» heureusement déçu ; car ce n'était pas en ce point, mais bien vers le sommet de » l'orbite que siégeait l'anévrysme, et la pointe du doigt dépassant le nerf optique » sentait à son côté interne, et très-profondément, les pulsations de la poche anévrys-» male. La déviation de l'œil en dedans et l'abolition complète des mouvements en » dehors n'étaient donc pas le résultat d'une pression directe : elles dépendaient, soit » d'une déchirure, soit d'une paralysie du muscle droit externe. L'anévrysme prove-» nait non de l'artère lacrymale, mais bien de l'artère ophthalmique. Les tentatives » qui furent faites pour lier un pareil anévrysme, situé au sommet de l'orbite, devaient » nécessairement rencontrer des difficultés d'autant plus grandes qu'il ne s'agissait » pas d'un anévrysme vrai, mais bien d'un anévrysme diffus, dont les parois s'étaient » formées aux dépens du tissu cellulo-graisseux déplacé. » On tenta vainement, à deux reprises, de lier l'anévrysme, et de peur de le léser, on renonça à ces tentatives. La réunion de la plaie fut pratiquée de manière à comprendre le périoste, et on laissa à sa partie postérieure une boutonnière destinée à l'écoulement des liquides. Il survint une tuméfaction notable des paupières et de la joue : un abcès qui s'était formé dans cette dernière fut ouvert vers le rebord du maxillaire inférieur et la petite malade quitta la clinique le 23. « J'ai, dit M. Passavant, revu plus tard cette enfant : la plaie s'est » cicatrisée sans difformité ; la crainte que nous avions d'une rupture de l'anévrysme » ne s'est heureusement pas réalisée, et la malade est dans le même état qu'avant » l'opération. »

(2) Un marin, âgé de vingt ans, reçoit sur le côté droit de la tête le choc d'un vergue mue avec force. Le sang s'écoule en abondance par l'oreille droite et le blessé

Des observations curieuses d'anévrysme diffus primitif sont dues à MM. Curling, Velpeau, Pétrequin, Vanzetti, etc. Les limites restreintes d'un traité pratique ne permettent pas d'entrer dans plus de détails au sujet de ces tumeurs anévrysmales si intéressantes ; nous nous contenterons donc d'insister sur deux points importants de leur histoire, c'est-à-dire sur leur diagnostic différentiel et le traitement qui leur convient.

Il semble que l'anévrysme diffus, avec l'exophthalmie qui l'accompagne, l'apparition presque constante de la tumeur au voisinage du rebord orbitaire, les pulsations qu'elle présente et un bruit de souffle perceptible pour le malade lui-même et pour ceux qui l'entourent, ne devrait susciter aucune difficulté de diagnostic ; néanmoins il n'en est pas ainsi. Il est permis de négliger ici la confusion qu'on peut faire entre un anévrysme de la carotide interne (1) et un anévrysme de l'artère ophthalmique : car, au point de

demeure jusqu'au lendemain dans une insensibilité complète. Il reste sourd du côté droit et paralysé des muscles de l'œil gauche et du côté correspondant de la face. Par suite de l'impossibilité où il est de fermer l'œil gauche, la cornée s'enflamme et devient opaque à la partie inférieure. Six mois après l'accident, on constate clairement que cet œil est le siége de pulsations et l'on découvre à la partie supérieure et interne de l'orbite, immédiatement en dedans de l'arcade sourcilière, une tumeur ferme et pulsatile, mesurant environ un demi-pouce dans son plus grand diamètre, et qui semble située entre le releveur de la paupière supérieure et la paroi osseuse. La carotide gauche, qu'il suffit de comprimer pour interrompre les pulsations, est liée et la guérison s'ensuit. Quelques années plus tard, M. Busk peut constater, par l'autopsie, l'ancienne rupture de l'artère ophthalmique. (*Medico-chirurgical Transactions*, t. XXII, p. 124. London, 1839.)

(1) M. Nélaton a vu un fait semblable fort curieux, relaté par M. Henry (*Thèses de Paris*, 1856, p. 13). Un étudiant en droit est atteint à la partie externe de la paupière inférieure gauche, par un violent coup de parapluie. Celui-ci, après avoir déchiré la paupière, glissa, de dehors en dedans, jusqu'au voisinage du nez. Deux mois après, M. Nélaton constate une paralysie de la troisième paire avec exorbitisme. En posant le doigt indicateur sur l'œil et l'arcade sourcilière, on perçoit des soulèvements de l'œil isochrones aux pulsations de la radiale, et l'auscultation révèle un bruit de souffle assez fort, correspondant à la diastole artérielle et se prolongeant en s'affaiblissant de manière à fournir un bruit presque continu, mais cependant intermittent. La compression de la carotide droite fait disparaître tous ces symptômes. On diagnostique un anévrysme de l'artère ophthalmique ou de la carotide interne. La compression de la carotide droite ne réussit pas à arrêter les épistaxis auxquelles le malade devient sujet trois semaines après l'accident, et bientôt il succombe. « A l'autopsie, faite par M. Sappey, on trouva une fracture comminutive du sommet de l'orbite gauche, et dans l'épaisseur de la paroi externe du sinus caverneux droit, à la partie postérieure, une esquille osseuse large de plus de un centimètre. A la partie antérieure et supérieure du sinus se voyaient deux orifices distants l'un de l'autre de 6 millimètres, conduisant l'un dans le bout inférieur, l'autre dans le bout supérieur de la carotide interne qui avait été complétement divisée dans l'intérieur du sinus. Le sang de la

vue pratique, une erreur serait alors sans importance ; mais il n'en serait plus de même, si l'on venait à confondre, comme on l'a fait dans certains cas, une altération morbide des veines orbitaires (phlébite), ou une affection cancéreuse, avec l'anévrysme diffus de cette région. Nous donnons en note (1), en les abrégeant, quatre observations qui rendront, mieux que

carotide interne se mêlait ainsi directement à celui du sinus caverneux. Les deux artères ophthalmiques étaient d'égal calibre. »

(1) Observation I. — M. Gendrin (*Leçon sur les maladies du cœur et des grosses artères*, t. I, p. 240, 1841-42) rapporte l'observation suivante. Une couturière, âgée de trente-deux ans, entre à l'hôpital Cochin le 12 décembre 1835. Elle avait été prise, le soir du 29 novembre, en revenant du spectacle, d'une douleur vive dans l'œil gauche. Le lendemain matin, elle se réveille ayant l'œil projeté en avant, comme hors de l'orbite. La vue était éteinte de ce côté. Des douleurs temporales et frontales se manifestèrent immédiatement du côté gauche et il survint une formication et une faiblesse marquées dans les bras et la jambe droite. Le 14 décembre, l'œil se présentait avec l'aspect suivant. Les paupières étaient rouges, tuméfiées et portées en avant comme si elles eussent été soulevées par un corps étranger. En les écartant, on voyait le globe de l'œil porté en dehors et immobilisé dans l'orbite. Il avait son aspect et ses dimensions ordinaires (pupille dilatée). La main, appliquée sur le globe oculaire recouvert par les paupières, percevait une chaleur assez vive et des soulèvements du globe de l'œil isochrones aux diastoles artérielles. La compression de l'œil n'était pas directement douloureuse, mais elle déterminait de vives souffrances dans la région temporo-pariétale. Paralysie du bras droit et hyperesthésie cutanée de tout le côté correspondant. Le stéthoscope appliqué sur cet œil et comprenant dans son pavillon la tumeur qu'il formait, recouverte par la paupière, transmettait d'abord l'impulsion qui s'y renouvelait à tous les battements isochrones aux diastoles des artères temporales. A chaque impulsion, on entendait un bruit de frottement sec très-prononcé, diastolique par rapport aux battements artériels. Ce bruit de frottement ne se percevait pas au delà du pourtour de l'orbite. En appliquant le stéthoscope sur l'œil droit, on entendait très-profondément, mais d'une manière faible, le bruit de frottement artériel sec ; mais on ne percevait aucune impulsion. Le diagnostic est porté de la façon suivante. Anévrysme probable de l'artère ophthalmique : artérite occupant principalement les artères supérieures : induration des valvules tricuspide et mitrale portée au point d'occasionner l'inocclusion des orifices auriculo-ventriculaires. La paralysie est déterminée par une lésion cérébrale inhérente à une tumeur anévrysmale ou à une affection de l'artère cérébrale moyenne gauche. Les phénomènes paralytiques augmentent, tandis que la propulsion de l'œil reste la même. La conjonctive devient insensible. Le 27 décembre, l'œil, moins saillant, n'est plus le siége d'un bruit de frottement : la cornée s'ulcère, l'humeur aqueuse se trouble. Le 16 janvier, la chambre antérieure est pleine de pus, la cornée se ramollit, s'affaisse ; le 8 janvier, l'œil continue à rentrer dans l'orbite : le 9, la cornée se perfore à la partie inférieure ; le 11, la malade succombe brusquement. L'autopsie montre un grand foyer ramolli dans la partie supérieure du lobe moyen de l'hémisphère gauche : il comprend plus de la moitié postérieure de l'épaisseur de ce lobe. L'œil est mis à découvert par l'ablation de l'arcade sourcilière et de la voûte de l'orbite. On remarque,

toute description, compte de l'erreur dans laquelle on est tombé, et qui

en dehors du muscle droit supérieur de l'œil, une veine ophthalmique variqueuse et gonflée par le sang coagulé au point de présenter un diamètre de 6 à 7 millimètres. Cette veine s'étend d'avant en arrière et de dehors en dedans vers le fond de l'orbite, au point où le nerf optique croise l'artère ophthalmique. Une deuxième veine variqueuse, presque aussi grosse que la première, est située en dehors du globe de l'œil sur le muscle abducteur. Ces veines variqueuses étaient tellement gonflées par le sang qui les remplissait qu'elles avaient l'aspect de caillots cylindriques. Leur paroi était extrêmement mince et adhérait au sang qu'elle contenait. Dans le tissu cellulaire graisseux de l'orbite qui entoure ces vaisseaux, on ne trouvait aucune trace de sang extravasé. Le sinus caverneux du côté gauche était obstrué par du sang coagulé d'un brun grisâtre et jaunâtre, déjà en voie de décomposition. La carotide était enveloppée dans le caillot fibrineux qui contournait aussi comme une enveloppe extérieure l'artère ophthalmique, jusqu'au point où elle croise le nerf optique. On constata sur la membrane interne de la carotide des rugosités jaunâtres, inégales : elle se trouvait obstruée par un caillot jaunâtre et adhérent. La tunique interne de l'artère ophthalmique était altérée comme celle de la carotide et également adhérente au sang coagulé en un caillot solide qui obstruait cette artère et toutes ses branches, principalement la lacrymale, l'artère centrale de la rétine et les ciliaires. Cette artère, ainsi que la carotide, était bosselée et mamelonnée par suite de la présence d'un épanchement de sang coagulé qui avait son siége sur la tunique externe. La saillie de l'œil, dit M. Gendrin, était due évidemment à la congestion et à la dilatation des veines ophthalmiques et à l'hémorrhagie infiltrée qui s'était produite, autour du sinus caverneux, dans la tunique celluleuse des artères. Les pulsations isochrones au pouls qui se percevaient dans l'œil gauche saillant, quand la malade vint à l'hôpital, étaient le résultat des battements artériels de la carotide et de l'ophthalmique, transmis par le sang accumulé en excès dans le sinus et par la masse des veines ophthalmiques distendues. Ces conditions pathologiques, continue l'auteur, avaient pour effet de déterminer derrière l'œil une masse anomale qui repoussait le globe oculaire et servait de moyen de transmission aux battements artériels. A une période plus avancée de la maladie, ces battements isochrones aux diastoles artérielles ont cessé d'être perçus lorsque la circulation s'est interrompue dans les artères, qui ont fini par s'obstruer : à cette période aussi, l'œil est rentré en partie dans l'orbite, par suite de la condensation du sang dans les sinus caverneux, les veines ophthalmiques, et par suite de la suppression de l'afflux sanguin, une fois les artères devenues imperméables.

Observation II. — Recueillie par M. Hulke dans le service de M. Bowman. (*Ophthalmic hospital Reports*, numéro 7, 1859, p. 6, et *Annales d'oculistique*, t. XLIII, p. 113.) Une femme âgée de quarante ans avait reçu, cinq mois auparavant, dans une rixe, sur la tempe et le côté gauche de la tête, un coup de poing qui la renversa. Il survint dans la tempe gauche des douleurs qui durèrent quinze jours et furent remplacées par un bruit de sifflement. Quatre mois après, elle voyait double. Il y a quinze jours, l'œil devint rouge et fit sensiblement saillie. On constate une tuméfaction générale de la région orbitaire gauche avec proéminence de l'œil, qui est congestionné. Dépression abrupte du bord inférieur de l'orbite, au niveau de l'articulation des os

mettront le praticien en garde contre une pareille confusion. Elles sont très-

malaire et maxillaire supérieur. Un bruit de sifflement s'entend de loin dans le côté gauche de la tête ; mais il est plus prononcé au-dessus et au-devant de l'oreille. Le son est synchrone avec les battements du cœur. Les doigts placés sur les paupières fermées perçoivent une pulsation sensible et on les voit s'élever et s'affaisser successivement. On entend un bruit très-fort, lorsqu'on place le stéthoscope sur la face antérieure de l'œil. Croyant qu'il s'agissait d'un anévrysme de l'orbite, qui allait, en apparence, en croissant, M. Bowman pratiqua la ligature de la carotide primitive. Dès qu'on a serré la ligature, toute pulsation et tout bruit cessent dans l'œil qui devient moins saillant et moins congestionné. La malade succombe huit jours après l'opération à des hémorrhagies réitérées provenant de la plaie. L'autopsie démontre que la dure-mère qui forme la paroi externe du sinus caverneux est gonflée et ramollie : la cavité du sinus contient un fluide puriforme qu'un examen attentif fait reconnaître pour un coagulum ramolli et désagrégé. Le sinus transverse est rempli d'un caillot ancien adhérent à la paroi. Le sinus circulaire contient la même masse. La double courbure de la carotide baigne dans une sanie ichoreuse, l'artère n'est point dilatée et sa surface interne est parfaitement saine. L'artère ophthalmique et ses branches n'offrent aucune anomalie. L'os malaire est détaché du maxillaire supérieur et légèrement déplacé en haut : c'est la seule altération qui existe dans les parois de l'orbite. La veine ophthalmique a beaucoup augmenté de volume ; elle ressemble à une varice, comparée à celle du côté opposé ; on reconnaît que cette augmentation de volume est due à un épaississement de ses tuniques et non à une dilatation de son calibre. Dans le point où cette veine s'ouvre dans le sinus caverneux, elle est obstruée par un caillot mou, tout semblable à celui que contient le sinus. Ce caillot se prolonge le long du tronc de la veine jusque dans l'orbite ; mais là, ainsi que dans les veines collatérales, il paraît d'une date plus récente que celui qui obstrue l'embouchure de la veine dans le sinus caverneux. « Il est difficile, dit M. Hulke, d'expliquer la cause qui a ici donné lieu aux symptômes d'anévrysme. Les altérations cadavériques étaient celles d'une phlébite des sinus caverneux, transverse, circulaire et pétreux. La carotide interne peut avoir été partiellement comprimée par les parois tuméfiées du sinus caverneux contre la paroi du corps du sphénoïde, en donnant ainsi naissance à un bruit qui se sera transmis par les os du crâne, agent de transmission si favorable. L'obstruction par un caillot de la veine ophthalmique dans son point d'union avec le sinus caverneux, en gênant le retour du sang de l'orbite, explique la propulsion de l'œil et peut-être aussi la pulsation perçue lorsqu'on appliquait les doigts. En effet, chaque diastole de l'artère ophthalmique devait occasionner l'accroissement momentané de la quantité générale du sang dans l'orbite. Or, la sortie du sang par la veine ophthalmique étant empêchée, les parois résistantes de l'orbite ne permettaient de dilatation qu'en avant. L'état sain de la carotide interne et de ses branches, ainsi que celui de la veine jugulaire interne excluent l'idée que les altérations pathologiques des sinus ne se soient développées que consécutivement à la ligature. »

Observation III. — Par M. Aubry (*Gazette des hôpitaux*, n° 43, 1864). Une femme âgée de trente-deux ans présente une exophthalmie de l'œil droit qui a conservé ses fonctions et que la malade, peu intelligente, attribue à une fièvre typhoïde dont elle fut prise il y a quatre ans. A la partie interne de la paupière supérieure, se

propres, comme on le verra, à élever quelques doutes sur l'interprétation d'observations nombreuses qu'on a rapportées à des anévrysmes vrais ou

voit une tumeur grosse comme une noisette, offrant une largeur de 20 millimètres sur 17 millimètres de hauteur. Elle est sous-cutanée, sans changement de couleur de la peau. Plus en dedans, dans la rainure qui sépare le nez des paupières, existe une autre tumeur divisée en deux portions par le tendon de l'orbiculaire. Le lobe supérieur a 13 millimètres dans le sens vertical sur 5 millimètres de largeur. Le lobe inférieur est situé au devant du sac lacrymal, et simule une tumeur lacrymale. Ces tumeurs sont molles, fluctuantes, disparaissent sous la moindre pression et réapparaissent immédiatement après. Le doigt qu'on y applique très-légèrement perçoit des pulsations isochrones aux battements artériels, un frémissement, un frôlement très-manifestes. On entend un bruit de souffle très-distinct, intermittent, isochrone à la systole ventriculaire. On diagnostique une tumeur anévrysmale siégeant dans l'orbite et développée dans l'artère ophthalmique. La malade, sujette à des éblouissements et à des vertiges, succombe brusquement neuf jours après son entrée à l'Hôtel-Dieu de Rennes. Avant de procéder à l'examen de la tumeur de l'orbite, une injection solidifiable est poussée dans la carotide primitive droite, pour permettre de distinguer plus nettement la branche de l'artère ophthalmique où siége l'anévrysme. La tumeur était constituée par la dilatation et l'amincissement de la veine ophthalmique, et les bosselures observées à la paupière supérieure étaient constituées par cette veine. Elle offre le volume du petit doigt; ses parois sont tellement minces qu'on pourrait les comparer à une séreuse ouverte en arrière dans le sinus caverneux qui est lui-même trois fois plus large que celui du côté gauche. Elle parcourt l'orbite, du sommet à la base, en décrivant des flexuosités. Au niveau de l'échancrure sus-orbitaire, elle reçoit la veine de ce nom, qui présente elle-même, en ce point, une dilatation notable. La veine nasale et la veine faciale sont aussi dilatées et annexées dans leur point le plus rapproché de l'angle interne de l'œil. Le sinus caverneux, largement dilaté, communique librement avec la veine ophthalmique variqueuse; il se termine en arrière par un cul-de-sac et n'est dans aucun rapport, au moins autant qu'on peut le voir, avec le sinus pétreux inférieur. M. Aubry rend compte des pulsations par deux explications différentes. Ou bien, elles sont dues aux battements de la carotide interne dans le sinus caverneux dilaté et à la transmission de ses battements au sang contenu dans la veine ; ou bien, leur présence résulte de ce que, par suite du développement vasculaire des parois crâniennes, les capillaires plus dilatés ont établi entre les artères et les veines une communication assez large pour que l'action du cœur sur le cours du sang veineux se soit fait sentir plus facilement qu'à l'ordinaire.

Observation IV, recueillie par Lenoir (*Bulletin de la Société de chirurgie*, t. II, p. 141). — La femme Remy, âgée de vingt-six ans, entre à l'hôpital Necker pour une tumeur de l'œil gauche, à base large et à sommet saillant. Ce sommet correspond à l'angle interne des paupières et les bords sont bien limités. L'œil repoussé de l'orbite fait sur cette tumeur une saillie considérable. Il jouit d'ailleurs de tous ses mouvements, et la vue n'est pas troublée ; seulement un épiphora continuel empêche la malade de fixer pendant quelque temps le même objet. Elle n'accuse de douleurs ni dans l'orbite, ni dans la tempe, mais une céphalalgie assez vive et des bourdonnements d'oreilles qu'elle compare au bruit d'un rouet. La tumeur est légèrement bleuâtre ;

diffus (1). Il est d'autant plus probable qu'on a souvent alors méconnu d'autres états morbides, que l'évolution spontanée de plusieurs de ces tumeurs s'est accompagnée de phénomènes inflammatoires intenses.

Nous reproduisons, en terminant l'étude des tumeurs sanguines (angiomes) de l'orbite, l'observation d'un *anévrysme cirsoïde* (2) publiée dans la thèse de M. Laburthe (Paris, 1867). Il nous a été donné d'examiner ce malade dans le service de M. Desormeaux, et nous devons dire que ce cas est remarquable par la compression que la tumeur exerçait sur le nerf optique (fait naguère décrit dans les observations d'anévrysmes orbitaires), et surtout par le résultat thérapeutique obtenu.

Trois principales méthodes de *traitement* ont été jusqu'à présent mises

lorsqu'on la presse sous la main, on sent manifestement des pulsations isochrones aux battements de l'artère carotide primitive. Quand on comprime ce vaisseau, tout battement cesse dans la tumeur, qui devient moins tendue, plus molle et semble s'affaisser, on y entend un susurrus léger. Il y a environ un an, la malade fit une chute dans son escalier et s'évanouit. Ayant repris connaissance, elle ressentit dans la tête une vive douleur et s'aperçut qu'elle avait le côté gauche de la face paralysé. Il y a quatre mois que la paupière supérieure gauche devint proéminente et se tuméfia. Peu à peu elle augmenta de volume, l'œil fut chassé de l'orbite et la tumeur gagna la fosse temporale. Supposant qu'on avait affaire à une tumeur anévrysmale, on lia l'artère carotide primitive gauche. Immédiatement, les battements se dissipèrent et la tumeur s'affaissa un peu ; mais quoique tout bruit cessât de s'y faire entendre, elle augmenta de volume et la cornée se détruisit. Neuf mois environ après l'opération, la malade succombe et l'on trouve à l'autopsie, dans la région de l'orbite, une saillie grosse comme le poing, de couleur grisâtre, divisée transversalement en deux lobes inégaux. Les os frontal, malaire et maxillaire supérieur sont repoussés en dehors et sont partiellement envahis par le produit morbide. On trouve de plus dans la cavité crânienne, dans le cerveau, le cervelet, les poumons et le mollet gauche, des tumeurs encéphaloïdes.

(1) Dans l'excellent traité des lésions de l'œil (*Die Verletzungen des Auges*, par Ad. Zander et Arth. Geissler, Leipzig et Heidelberg, 1864), on trouve réunies toutes les observations d'anévrysmes, au nombre de trente et une, auxquelles il faudrait ajouter celles de MM. Pétrequin, Passavant et Z. Laurence. Parmi ces trente et un cas, seize se trouvent notés comme anévrysmes vrais.

(2) Louis Floquet, âgé de trente-trois ans, reçoit le 2 février 1867, sur la région temporale gauche, une énorme caisse qui le jette sur une grue de fer, contre laquelle vient frapper la région temporale droite. Aussitot le sang coule à flots de la narine et de l'oreille droite ; les yeux chassés de l'orbite pendent sur les joues ; plaie insignifiante à la région temporale. A son entrée à l'hôpital Necker, on constate que l'œil droit est à moitié vidé. L'humeur vitrée est presque entièrement expulsée, et le cristallin se présente à l'ouverture de la plaie sclérotico-cornéenne qui est très-large. L'œil gauche ne présente pas de lésions graves. On opère la réduction, on fait un traitement antiphlogistique, et le 20 février Floquet sort de l'hôpital : l'œil droit est entièrement perdu, l'œil gauche fait légèrement saillie, et la vision y est un peu affaiblie. Le 6 janvier

en usage : la compression, la ligature et la coagulation du sang par des moyens directs.

La compression immédiate n'est indiquée que dans les cas où la tumeur anévrysmale présente encore un petit volume, et le plus souvent, la sensibilité des organes renfermés dans l'orbite empêche les malades de la supporter pendant un temps suffisant. La compression digitale du tronc carotidien a eu, entre les mains de M. Gioppi (1), un succès complet; tandis que la compression exercée au moyen d'appareils plus ou moins compliqués ne réussit pas, à cause de la difficulté qu'on a de les maintenir en place, ou à cause de l'indocilité des malades.

La ligature de la carotide est encore le moyen le plus usité; et, à ce qu'il

suivant, Floquet revient à l'hôpital et présente à gauche tous les signes d'un phlegmon de l'orbite, mais un coup de bistouri n'a donné issue qu'à un peu de sang et de sérosité. Le 18 janvier, le gonflement péri-orbitaire ayant disparu, on s'aperçoit de la présence d'une tumeur grosse comme une aveline, siégeant près de la moitié interne et supérieure de l'arcade orbitaire et s'étendant profondément en bas. Le malade, au moment où il était sorti de l'hôpital l'avait déjà remarquée et elle avait alors le volume d'un petit pois. Il avait vu également un vaisseau sinueux qui, partant de cette tumeur, remontait vers le front pour se perdre dans les téguments. Le vaisseau, qui présente tous les caractères d'une artère, a le volume d'une plume d'oie, et est en communication avec plusieurs autres vaisseaux moins volumineux. La tumeur offre des pulsations isochrones au pouls radial, un mouvement d'expansion très-prononcé, et l'on y entend un bruit de souffle intermittent. L'œil gauche exécute des mouvements de projection en avant en rapport avec les battements du pouls. La tumeur donne tout à fait la sensation d'un anévrysme cirsoïde ou varice artérielle. Le 20 février, injection de 8 gouttes de perchlorure de fer ; la compression est faite sur les artères autour de la tumeur et maintenue dix minutes après l'injection. Immédiatement la branche artérielle signalée plus haut s'affaisse et n'offre plus de battements; ils s'affaiblissent dans la tumeur ainsi que le bruit de souffle. La moitié interne de la tumeur s'indure, la moitié externe n'est que peu modifiée. Le 26 février, MM. Wecker et Desormeaux trouvent une dilatation considérable des veines rétiniennes, les contours de la papille sont mal délimités, la rétine est œdématiée. Le 7 mars, MM. Wecker, Perrin et Desormeaux font un nouvel examen. L'emplacement exact de la papille n'est indiqué que par le point d'émergence des vaisseaux; elle est pâle, d'un blanc jaunâtre; les vaisseaux décrivent, à partir du centre, une inflexion descendante sur laquelle M. Wecker s'appuie pour admettre une hypertrophie du tissu cellulaire de la papille œdématiée ; les veines vont très-dilatées; l'une surtout, qui remonte à la partie supérieure de la rétine, offre des dimensions considérables. Les artères paraissent saines. A la partie inférieure de la papille, il y a deux ou trois petits foyers hémorrhagiques. Le 9 mars, deuxième injection de 12 gouttes de perchlorure de fer, qui ne donne lieu à aucun accident. Le 13 mai, le malade sort ; la tumeur avait beaucoup diminué, plus d'exophthalmie, plus de souffle. Trois mois après, il restait une petite induration au niveau de la tumeur ; la vue était presque normale.

(1) *Archives de médecine*, 1858, p. 73.

paraît, le plus sûr. M. Demarquay en a réuni douze observations, dont huit notent un succès complet, trois un succès partiel et la dernière une terminaison fatale (Pétrequin). Ad. Zander et Arth. Geissler rapportent sur vingt ligatures de la carotide, quatorze guérisons assez complètes, cinq guérisons incomplètes et un cas de mort (Nunnely)(1). L'isolement de l'appareil circulatoire artériel de l'orbite explique la fréquence de ces guérisons. Néanmoins, il faut le reconnaître, on ne doit se résoudre à une opération aussi sérieuse que lorsque la maladie marche avec une certaine rapidité et quand les douleurs sont assez intenses pour rendre urgente l'intervention chirurgicale.

Les tentatives exécutées dans le but de coaguler le sang dans la tumeur par l'acupuncture (Pétrequin), ou par l'injection de perchlorure de fer (Monteggia, Desormeaux), se rapportent à un si petit nombre de faits, qu'il serait vraiment, téméraire de vouloir se prononcer sur leur innocuité et leur efficacité. Dans un cas relaté par M. Bourguet (2), deux injections faites, l'une avec 6 ou 7 gouttes d'une solution de perchlorure de fer à 28 degrés, l'autre avec 17 ou 18 gouttes de la même solution, pendant qu'on comprimait les carotides, furent suivies d'un succès complet. Il en fut de même dans un autre cas, où M. Brainard (3) employa une solution de lactate de fer (40 centigrammes pour 4 grammes d'eau distillée).

L'acupuncture et l'électro-puncture sont des moyens auxquels il est permis de recourir quand la tumeur a des dimensions modérées. On peut en dire autant de la compression directe et des réfrigérants mis en usage d'une manière continue, desquels on prétend avoir obtenu des effets remarquables (Herpin).

5° Tumeurs osseuses.

Dans l'étude des tumeurs osseuses, qu'on rencontre assez fréquemment dans l'orbite, nous négligerons celles qui représentent de simples exostoses et celles qui offrent les attributs de la malignité, comme l'ostéo-sarcome. Nous nous contenterons donc d'appeler l'attention sur une espèce particulière de tumeurs osseuses décrites sous le nom de tumeurs éburnées.

Tandis que les exostoses ordinaires sont, comme il a été dit plus haut, composées soit d'une masse molle de tissu cellulaire imprégné d'une sérosité abondante et renfermant dans son épaisseur des aiguilles osseuses en proportion variable ; soit d'un noyau osseux occupant le centre d'une masse cartilagineuse où s'observent tous les degrés de l'ossification, où rencontre

(1) Il faut ajouter un succès complet obtenu par M. Z. Laurence. (*Op. Rev.*, oct. 1867.)

(2) Voyez Demarquay, *loc. cit.*, p. 347.

(3) *The Lancet*, 20 August 1853.

certaines tumeurs composées d'un tissu osseux tellement dense qu'elles répondent très-exactement au nom de tumeurs éburnées qui leur a été donné. Elles peuvent se développer sous le périoste, à la façon de certaines autres exostoses, ou, comme le prétend Mackenzie (1), dans le diploé des parois de l'orbite, en distendant les lamelles de tissu compacte entre lesquelles il est contenu. Elles seraient alors le résultat d'une véritable ostéite. Il est de fait que ces tumeurs éburnées sont, de toutes les tumeurs osseuses, celles qui siégent le plus fréquemment dans l'orbite (Mackenzie, Grünhoff), et il n'est pas douteux que souvent leur évolution a débuté par les symptômes d'une périostite (Knapp).

Ces tumeurs présentent des dangers sérieux, en ce sens qu'elles ont une tendance manifeste à s'accroître, à envahir les cavités voisines, et qu'elles opposent à l'extirpation les plus grands obstacles, puisque leur dureté les rend presque inattaquables par les instruments chirurgicaux. Il paraît ressortir assez clairement des observations recueillies dans la science que ces tumeurs éburnées prennent ordinairement leur point de départ dans l'ethmoïde ou le frontal. Dans les deux cas où M. Maisonneuve (2) fit l'opération avec un succès si éclatant, la tumeur naissait de l'ethmoïde. Heynes-Walton (3) enleva une tumeur semblable, développée aux dépens du frontal. Mackenzie (4) opéra un malade atteint d'une exostose éburnée de la voûte orbitaire. Dans les observations de MM. Knapp (5) et Textor (6), c'était l'os frontal qui était atteint d'exostose. Enfin, dans un cas que nous avons eu l'occasion d'observer dans le service de Morel-Lavallée, le même os avait donné naissance à une tumeur éburnée qui déprima l'œil et souleva le rebord orbitaire supérieur.

A l'origine, les tumeurs éburnées, vu le siége qu'elles occupent, peuvent simuler la dilatation des sinus ethmoïdaux et frontaux; mais bientôt la résistance quasi pierreuse qu'elles présentent au toucher, n'autorise plus une semblable méprise.

Elles s'accroissent moins rapidement que les exostoses des autres espèces et peuvent quelquefois s'arrêter complétement dans leur développement. Leur surface est généralement irrégulière, noduleuse, fait d'autant plus facile à constater que ces tumeurs siégent près du rebord orbitaire antérieur et sont, en général, dès le début, accessibles au toucher.

Le *traitement* de ces productions consiste à les extirper, opération d'au-

(1) *Loc. cit.*, t. I, p. 56.

(2) Voy. *Gazette des hôpitaux*, 1853, numéro 95, et *Annales d'Oculist.*, t. LI, p. 134.

(3) *Opérative ophthalmic surgery*, London, 1853, p. 345.

(4) *Loc. cit.*, t. I, p. 69.

(5) *Arch. für Ophthalmologie*, t. VIII, A. 1, p. 187, et *Klinische Monatsblätter*, t. III, p. 376.

(6) *Würz. Med. Zeitschr.*, t. VII, H. 5.

tant plus dangereuse et difficile, que les rapports de la tumeur avec l'os sont plus intimes. Si l'on parcourt les observations de tumeurs éburnées ayant donné lieu à une opération de ce genre, on est surpris de la différence des résultats qu'elles mentionnent suivant les cas. En effet, toute concession faite à la hardiesse si connue de M. Maisonneuve, hardiesse qu'il pousse quelquefois jusqu'aux limites extrêmes de l'art chirurgical, on accordera que, dans les deux observations qui appartiennent à ce chirurgien, l'exostose avait avec les os voisins des rapports bien moins intimes que dans les cas où l'on s'est vu forcé de renoncer à l'opération. Il en est de même de la seconde observation de M. Knapp et de celle de M. Textor (1). Dans les observations précitées, la tumeur, volumineuse, fut détachée en masse, laissant, chez le premier des malades de M. Maisonneuve, l'excavation qu'elle avait occupée, « parfaitement lisse, et tapissée par une sorte de membrane tomenteuse », tandis que l'excavation, d'une grande profondeur, ne communiquait ni avec l'intérieur du crâne ni avec les fosses nasales.

Au contraire, dans les cas où l'on dut s'abstenir de l'opération (Mackenzie, Knapp, etc.) l'exostose avait une base tellement large et des embranchements si considérables, que l'extirpation fut complétement impossible. On est donc porté à croire qu'il s'est agi, dans ces cas, de tumeurs très-différentes quant à l'origine, et que celles dont la base est étroite (2) représentent de véritables exostoses, tandis que celles dont la base est large et qui se ramifient dans plusieurs directions sont le produit d'une ostéite et se sont développées dans le diploé des parois de l'orbite. En faveur de cette manière de voir, nous pouvons ajouter que, chez l'un des malades de M. Knapp, la mort est survenue à la suite du développement intra-crânien que la tumeur avait pris.

Il est facile de comprendre combien le traitement doit alors se modifier, selon l'origine de la tumeur, et de reconnaître que dans plus d'un cas il faut renoncer à l'extirper, si l'on ne veut pas courir le risque d'ouvrir la cavité crânienne. Heureusement, ces tumeurs s'arrêtent parfois dans leur évolution, et d'ailleurs on n'a pas toujours d'accidents à déplorer lorsqu'on a fait pour les enlever de vaines tentatives. Mackensie rapporte une observation dans laquelle de semblables essais restèrent infructueux et où, dix ans plus tard, la tumeur se présentait à travers la plaie, avec le trait de scie

(1) M. le professeur Textor fit l'ablation d'une tumeur éburnée de l'os frontal qui dans l'espace de dix ans avait acquis le volume de la tête d'un enfant. Pendant l'opération et après de vains efforts pour enlever cette tumeur volumineuse avec la scie, elle se détache en masse des coques osseuses environnantes, laissant une vaste cavité à parois tomenteuses. (Voy. *Würzb. Med. Zeitschrift*, t. VII, S. 5.)

(2) C'est un fait très-important au point de vue pratique, de savoir que le point d'attache d'une exostose ne s'étend presque jamais, et que l'accroissement de la tumeur a lieu principalement par la périphérie (Mackenzie, t. 1, p. 73).

qu'elle portait et qui semblait dater de la veille. Dans quelques cas favorables, l'exfoliation ou l'élimination complète de la tumeur s'effectua après une suppuration prolongée.

6° Enchondrome.

Si l'on cesse de regarder toute tumeur de l'orbite dans la constitution de laquelle il entre du tissu cartilagineux comme un enchondrome, on arrive à conclure que la néoplasie qui mérite vraiment ce nom est extrêmement rare dans la région qui nous occupe. Il ne faut pas oublier que le tissu de bon nombre des tumeurs inflammatoires du périoste passe, avant de s'ossifier, par l'état cartilagineux, et, lorsqu'on en pratique l'ablation à cette période de leur évolution, on aurait grandement tort de les ranger dans le groupe des chondromes (Virchow). Pour ce motif, nous n'hésitons pas à considérer les observations que M. Demarquay (1) a recueillies dans son traité, à l'article *Enchondrome*, comme n'appartenant pas à cette néoplasie.

L'enchondrome est une tumeur dans la constitution de laquelle doivent prédominer les éléments du cartilage hyalin, fibrillaire ou réticulé, soit simultanément soit isolément. Il peut se développer dans les parois osseuses, ou, plus rarement, dans les parties molles de l'orbite ; car, on le sait, sur quatre cas d'enchondrome, trois prennent dans le tissu osseux leur point de départ. L'enchondrome s'observe ordinairement chez de jeunes sujets (dans les dix premières années), comme d'ailleurs un grand nombre des tumeurs de l'orbite. Or, il est surprenant que cette néoplasie qui, à cause de sa malignité et de l'importance de la région qu'elle occupe, ne saurait échapper à l'observation, ait été, dans cet âge même, si rarement signalée par les auteurs.

7° Carcinome.

Les formes de cancer qu'on rencontre le plus fréquemment dans l'orbite sont le cancer médullaire et le cancer mélanique. Ces néoplasies peuvent prendre leur point de départ dans les cavités voisines de l'orbite, qui communiquent avec lui ou n'en sont séparées que par de minces cloisons; elles peuvent aussi naître dans les parois orbitaires elles-mêmes, ou enfin se développer au sein du tissu cellulo-graisseux rétro-bulbaire. C'est par exception que le cancer occupe primitivement le tissu graisseux de l'orbite ; au contraire, il siége ordinairement dans le globe oculaire lui-même, d'où il se

(1) *Loc. cit.*, p. 365.

propage en perforant ses enveloppes ou en gagnant le nerf optique, vers le fond de la cavité.

On ne voit presque jamais les phénomènes morbides suivre une marche inverse, et il n'est pas démontré qu'un cancer du fond de l'orbite ait atteint l'œil en suivant la voie contraire. Nous ne croyons pourtant pas que le mal ne puisse se développer simultanément et dans les parois de l'orbite et dans le globe de l'œil.

Lorsqu'un cancer du fond de l'orbite acquiert un développement considérable, il chasse l'œil devant lui, et détruit cet organe délicat par la compression qu'il exerce sur lui; mais dans les cas même où les enveloppes de l'œil sont revenues sur elles-mêmes, après l'expulsion de son contenu, et où elles plongent au sein de la masse cancéreuse, on n'a presque jamais occasion d'y constater un foyer cancéreux secondaire. Le cancer de l'orbite offre encore ceci de particulier que lorsqu'il prend beaucoup d'étendue, il manifeste très-peu de tendance à envahir les cavités voisines, en traversant les fentes naturelles. Il les atteint bien plus souvent après avoir nécrosé les minces cloisons qui les séparent. Ainsi, on ne connaît presque aucun fait dans lequel le cancer, primitivement développé dans l'orbite, se soit propagé vers la cavité crânienne à travers le trou optique, sans rester contenu dans la gaîne du nerf optique (Stellwag de Carion).

Quant au diagnostic, le cancer de l'orbite offre, au début, des difficultés souvent insurmontables; et vu la divergence des opinions qui ont cours sur la nature essentielle du cancer, même examiné sous le champ du microscope, nous sommes, à ce qu'il semble, encore loin de l'époque où l'on pourra diagnostiquer avec quelque certitude telle ou telle forme de cancer dans l'orbite. Tout ce que nous sommes actuellement en droit d'avancer, c'est que les formes de cancer dur, fibrillaire, en un mot squirrheux, ne sont pas fréquentes dans l'orbite, et, d'autre part, que le cancer mélanique s'observe assez souvent dans cette région, comparativement avec les autres parties du corps. Pour ce qui concerne le siége d'élection du cancer de l'œil en général, M. Lebert (1) rapporte que sur vingt-trois cas de cancer de 'œil, dont quinze sont empruntés à son observation propre, la néoplasie débuta sept fois par l'orbite, quatre fois par la conjonctive, cinq fois par le nerf optique, et sept fois par le globe de l'œil. Parmi les sept cas de cancer orbitaire, trois étaient de nature mélanique.

Il est bien connu que le cancer de l'orbite et de l'œil en général diffère, au point de vue étiologique, du cancer des autres régions, en ce qu'il s'attaque de préférence au jeune âge : ainsi, d'après Lebert, dans un tiers des cas, les sujets affectés n'avaient pas dix ans. Cette considération est importante au point de vue du diagnostic différentiel qui, comme nous venons de

(1) *Traité des maladies cancéreuses*, 1851, p. 841.

le dire, expose le médecin à de nombreuses erreurs, tant qu'il n'est pas contrôlé par l'examen histologique des produits morbides.

On peut dire que la marche des tumeurs cancéreuses de l'orbite est, en général, moins rapide que celle des tumeurs intra-oculaires de même nature, et qu'elles nécessitent parfois plusieurs opérations successives (neuf opérations, Jobert de Lamballe).

Dans le *traitement* de cette terrible affection, on doit avoir toujours en vue deux considérations importantes.

Le cancer a-t-il débuté par le fond de l'orbite, et notamment par ses parois: non-seulement, si on l'opère, on expose le malade à de promptes récidives, vu la difficulté où l'on se trouve de tout enlever; mais encore on risque de trouver, consécutivement à la nécrose des parois, une large communication de l'orbite avec la cavité crânienne. En effet, il ne faut pas s'y tromper, l'exorbitisme n'est aucunement proportionné aux désordres survenus dans les parties profondes.

Il faut, en second lieu, considérer que l'évolution des cancers de l'orbite se fait avec bien moins de rapidité, tant que le globe de l'œil, retenu par les muscles, exerce sur eux une certaine compression, qu'à partir de l'époque à laquelle cet obstacle, une fois vaincu, la tumeur s'est fait jour soit spontanément, soit au travers d'une ouverture artificielle. Ce point mérite surtout d'être pris en considération pour les jeunes enfants. En effet, il n'est pas un praticien répandu qui n'ait eu, dans sa clientèle, à déplorer des extirpations hâtives, suivies de récidives si effrayantes pour l'entourage de ces malheureux enfants, qu'il ne soit devenu plus réservé dans l'emploi de l'instrument tranchant.

Les énormes difficultés que l'on éprouve à extirper complétement les néoplasies malignes de cette région, rendent suffisamment compte de la fréquence des rechutes signalée par les auteurs (M. Lebert parle de neuf récidives pour dix opérations).

ARTICLE VII.

RÉTRÉCISSEMENT DE LA CAVITÉ ORBITAIRE.

En signalant les différentes causes d'exophthalmie (voy. p. 771), nous avons mentionné une classe d'altérations par suite desquelles la cavité orbitaire se rétrécit. Le rétrécissement qui résulte d'un épanchement gazeux ou sanguin, du développement d'une exostose, a été décrit dans le chapitre précédent. Il ne nous reste donc qu'à passer rapidement en revue les rétrécissements qui proviennent soit d'un épaississement des parois de l'orbite, comme celui qu'y détermine le développement d'une tumeur, soit de la

déviation vers l'axe antéro-postérieur de la cavité orbitaire de ces mêmes parois plus ou moins intactes dans leur épaisseur.

Nous avons dit des tumeurs éburnées, qu'elles peuvent prendre naissance dans le diploé des os qui limitent la cavité orbitaire. Si leur évolution se faisait constamment de la même manière, elles auraient évidemment dû trouver place dans ce chapitre ; mais il n'en est pas ainsi.

Une tumeur d'une autre espèce, au développement de laquelle on peut quelquefois assister quand elle se montre dans les os voisins des parois de l'orbite est l'ostéo-sarcome. A notre connaissance, il n'existe dans la science aucune observation bien authentique et confirmée par l'autopsie d'après laquelle cette néoplasie ait pris naissance, d'une manière manifeste, dans l'épaisseur des parois de l'orbite, si pauvres en diploé. D'autre part, on a d'assez nombreux exemples d'ostéo-sarcomes nés dans les os plus épais de la face ou du crâne et s'étant propagés de là dans les parois de l'orbite qu'ils finissaient par remplir après en avoir chassé le contenu au dehors. On comprend sans peine qu'en pareille circonstance les désordres soient, en général, trop avancés pour que l'exorbitisme ne devienne plus qu'un symptôme de second ordre.

Parmi les autres tumeurs susceptibles de produire l'épaississement des parois orbitaires, nous citerons les kystes qui, à la vérité, sont excessivement rares dans ces parois mêmes. Ainsi Mackenzie cite une observation de M. Keate (1), où une tumeur partant du front, au-dessus de l'orbite gauche, offrait la forme et les dimensions des trois quarts d'une grosse orange. Après l'ouverture de cette tumeur, il en sortit vingt-huit hydatides et le malade guérit complétement.

Une autre observation de kyste des parois orbitaires, due à M. Gosselin (2), se rapporte évidemment à un kyste folliculaire juxtaposé à l'angle supérieur et externe de l'orbite, région où ces sortes de tumeurs sont si fréquentes.

Lorsqu'on rencontre une exophthalmie sur la nature de laquelle on éprouve quelque difficulté à se renseigner, par suite de l'impossibilité où l'on se trouve de constater la présence d'une tumeur, il faut aussitôt rechercher si la cavité orbitaire ne s'est pas rétrécie consécutivement à l'augmentation de volume d'une des cavités voisines. Il est donc indispensable de connaître les différents changements qui peuvent s'opérer dans ces cavités et modifier les rapports qu'elles affectent naturellement avec l'orbite. Nous signalerons donc en peu de mots les altérations les plus fréquentes des sinus maxillaires, des sinus frontaux et ethmoïdaux.

(1) *Medico-chirurgical Transactions*, t. X, p. 278, London, 1819, et Mackenzie, t. I, p. 70.

(2) Demarquay, *loc. cit.*, p. 78.

Le sinus maxillaire peut augmenter de capacité lorsqu'il est dilaté par des produits solides ou liquides, qu'il est le siége d'une hydropisie, d'une collection purulente ou d'une tumeur. Dans l'un et l'autre cas, toutes les parois qui circonscrivent cette cavité sont plus ou moins sensiblement déviées, le plancher de l'orbite est soulevé, l'œil refoulé en haut et le rebord orbitaire distendu d'une manière anormale.

Le sinus maxillaire communique, comme on le sait, avec la partie supérieure du méat moyen des fosses nasales. Si l'orifice qui réunit ces deux cavités s'oblitère, soit indirectement, soit directement, par suite d'un gonflement de la muqueuse qui tapisse le sinus, celui-ci peut devenir le siége d'une abondante collection de pus ou de muco-pus. La pression que ce liquide exerce sur les parois amincies du sinus est quelquefois assez considérable pour empêcher de percevoir la sensation de parchemin froissé qui dénote habituellement l'amincissement des parois du sinus dilaté. Une ponction exploratrice devient alors indispensable pour convaincre le médecin qu'il n'a pas affaire à une tumeur solide du sinus maxillaire. Les tumeurs qu'on rencontre dans cette région sont des tumeurs osseuses, des polypes fibreux ou des cancers de diverse nature.

L'exophthalmie que produit le refoulement du plancher de l'orbite s'accompagne presque constamment d'une déformation des autres parois du sinus plus accessibles au toucher et par conséquent mieux disposées pour fournir des éclaircissements sur la nature de l'exorbitisme. Les opérations que nécessitent ces états morbides ne sont plus du domaine de ce traité et nous renvoyons, pour leur étude, aux livres spéciaux.

L'orbite peut encore être rétréci par la dilatation des fosses nasales, dilatation qu'on peut regarder comme n'étant que par exception l'effet d'une rétention de liquide, toutes ces cavités communiquant largement avec l'air extérieur. Le diagnostic ne sera donc embarrassé qu'entre une exostose, un polype ou une affection cancéreuse des fosses nasales. Ici l'on cherchera les symptômes capables d'éclairer sur la nature de l'exorbitisme dans le déplacement des parois du nez, de la voûte palatine, ou encore dans l'oblitération plus ou moins complète d'une des fosses nasales.

Les sinus frontaux, qui, par l'intermédiaire des cellules ethmoïdales antérieures, communiquent avec le méat moyen, peuvent, à la façon du sinus maxillaire, être distendus par une collection de pus ou de muco-pus. La science renferme plusieurs observations d'hydropisie des sinus frontaux ayant déprimé la voûte orbitaire et dévié l'œil en bas (Beer, F. Jæger, Bellingham). On connaît aussi des cas dans lesquels une dilatation considérable occupait un des sinus frontaux, rempli d'hydatides ; mais ces derniers faits sont loin d'être parfaitement avérés (Langenbeck, Carron du Villards).

L'amincissement des parois et la sensation de crépitation qu'elles donnent, lorsqu'on les comprime, ne permettent pas de confondre l'affection que

nous étudions avec une tumeur solide, telle qu'une exostose, un polype, un fibrome, un carcinome.

Les sinus sphénoïdaux, qui communiquent avec le méat supérieur de chaque fosse nasale et s'adossent à la paroi interne de l'orbite, sont si profondément situés, que les altérations dont ils paraissent devenir le siége, ne deviennent accessibles au diagnostic qu'à une époque où les désordres produits sont de beaucoup plus graves que l'exorbitisme consécutif: celui-ci n'est alors qu'un symptôme de second ordre.

La cavité crânienne, en augmentant de volume, par suite du développement d'une tumeur ou d'une collection de liquide, peut rétrécir la cavité orbitaire. Tel est, par exemple, l'effet des fongus de la dure-mère qui passe au-dessus de la voûte orbitaire. Des observations de ce genre, recueillies en certain nombre, prouvent suffisamment que le médecin est mis en garde, bien avant que l'exophthalmie survienne, par l'apparition de symptômes généraux (céphalalgie, paralysies, altération du caractère des malades, etc.).

Signalons enfin le rétrécissement de la cavité orbitaire consécutif à l'extirpation de l'œil, rétrécissement d'autant plus manifeste que le sujet est moins avancé en âge. Cette tendance qu'offrent les parois de l'orbite à revenir sur elles-mêmes est d'une haute importance dans la prothèse oculaire.

ARTICLE VIII.

BLESSURES ET CORPS ÉTRANGERS DE L'ORBITE.

A. BLESSURES DE L'ORBITE.

Au lieu de rapporter un nombre considérable de faits auxquels on n'aurait souvent à trouver qu'un intérêt de curiosité, nous aimons mieux donner ici quelques notions exactes sur les dimensions de l'orbite, afin d'éclairer le praticien sur l'importance que peut avoir, dans un cas donné, une blessure de cette région, et sur le siége précis que peut occuper un corps étranger introduit dans cette cavité. Nous nous appuierons, dans cet examen, sur des mensurations que nous avons faites au musée de Clamart. Quant à ce qui regarde la position et la configuration des parois de l'orbite et de cette cavité elle-même, nous renvoyons au travail de M. Henke (p. 585 à 590).

Ce qu'il importe ici de savoir exactement, ce sont les dimensions moyennes de cette cavité et la distance normale des bords antérieurs de l'orbite aux ouvertures par lesquelles il communique avec le crâne. Parmi

ces longueurs, celles qui mesurent l'espace compris entre le bord orbitaire antérieur, d'une part, le trou optique et l'extrémité antéro-supérieure de la fente sphénoïdale, d'autre part, nous semblent les plus importantes.

Distance du trou optique.

	Millim.
Mesurée de l'angle interne (insertion du ligament palpébral interne).	40 à 41
— de l'angle externe (milieu du bord orbitaire externe).....	43
— du milieu du bord supérieur.....	43
— du milieu du bord inférieur.....	46

Distance de l'extrémité supérieure de la fente sphénoïdale.

	Millim.
Mesurée de l'angle interne.....	41
— de l'angle externe.....	33
— du milieu du bord supérieur.....	37
— du milieu du bord inférieur.....	45 (1)

Quoique ces dimensions soient sujettes à varier beaucoup et qu'elles soient, chez les enfants, bien moins étendues, elles nous permettent cependant de tirer quelques déductions pratiques. Ainsi un instrument piquant atteindra d'autant plus facilement le nerf optique qu'il aura suivi la paroi

(1) Les dimensions de la cavité orbitaire et celles de son ouverture antérieure varient notablement, souvent même d'un œil à l'autre, chez le même sujet. Généralement le diamètre horizontal l'emporte sur le vertical. D'après nos recherches, le premier mesure en moyenne 39 millimètres, le second 35 millimètres. M. Arlt (*loc. cit.*, t. III, p. 419) donne des chiffres moins élevés. Suivant cet auteur, le diamètre horizontal mesurerait 36 millimètres, le vertical 30. Au contraire, M. Richet (*loc. cit.*, p. 322) note des dimensions bien plus considérables. Il indique pour le diamètre vertical de 40 à 41 millimètres, pour l'horizontal de 45 à 46 millimètres. Ces différences indiquent suffisamment les variations qu'on peut trouver dans la conformation de l'orbite. Les chiffres que A. Zander et M. A. Geissler donnent dans leur excellent traité des lésions de l'œil (*loc. cit.*, p. 220) dépassent de beaucoup ceux que nous venons de transcrire. Il est vrai que ces auteurs n'ont pas mesuré ces distances à partir des mêmes points du rebord orbitaire. Toutefois nous avons été surpris de la profondeur qu'ils attribuent à l'orbite (la distance du trou optique à l'angle externe atteint, d'après eux, jusqu'à 56 millimètres, tandis que M. Arlt n'attribue à l'orbite qu'une profondeur de 42 millimètres). Cette contradiction nous a paru si étrange, que nous avons voulu répéter ces mensurations, et nous attirons l'attention sur ce point dans l'espoir qu'on arrivera, en suivant notre exemple, à des résultats définitifs.

interne de l'orbite. Un instrument piquant s'engagera d'autant plus tôt dans la cavité crânienne par la fente sphénoïdale qu'il aura longé les parois externe ou supérieure de l'orbite. Il est vrai que, dans la plupart des blessures qui se produisent avec une certaine violence, les parois minces de l'orbite n'opposent à l'instrument vulnérant qu'une résistance médiocre, et il faut surtout tenir compte de ce fait lorsque celui-ci s'est porté vers la voûte orbitaire.

Le *traitement* des lésions de l'orbite est si différent suivant les cas, qu'il est impossible de fournir à ce sujet des indications précises. Nous nous contenterons de poser ici une question, à savoir, s'il est nécessaire de donner issue à un épanchement sanguin consécutif à une blessure de l'orbite (Carron du Villards). Nous pensons qu'il ne faut agir de cette façon que lorsque l'épanchement sanguin est assez considérable pour qu'on ait à craindre qu'il n'ait, en exerçant une compression prolongée, une influence funeste pour l'œil, ou pour que cette même compression détermine des souffrances que le malade ne puisse supporter.

B. CORPS ÉTRANGERS DE L'ORBITE.

Les traités sont pleins d'exemples de corps étrangers très-divers ayant séjourné un temps plus ou moins long dans l'orbite. C'est pour cette raison qu'immédiatement après une blessure de cette région, il faut, autant que possible, examiner avec soin l'instrument vulnérant, pour s'assurer de son intégrité, et soumettre la plaie à une investigation minutieuse, si l'on y soupçonne le moins du monde la présence d'un corps solide. On est quelquefois obligé, pour y arriver, d'élargir la plaie extérieure. Nous donnerons une idée du temps pendant lequel un corps étranger peut demeurer dans la cavité orbitaire en citant une observation de notre ami M. Pagenstecher (de Wiesbaden) (1), elle servira à prouver que l'intervention du chirurgien n'est pas toujours très-heureuse.

(1) « Marie D..., âgée de vingt-quatre ans, se présente le 26 mars 1863 à la clinique de Wiesbaden. La malade est d'une bonne constitution et son extérieur annonce la santé. Dans le cours de sa septième année, elle tomba, en tricotant, et se perfora le globe oculaire droit avec une aiguille qui fut, dit-elle, retirée dans son intégrité. A ce moment, il survint dans cet œil une inflammation chronique qui abolit bientôt la fonction visuelle et se termina en produisant une convergence considérable de l'œil malade, avec impossibilité de le porter dans l'abduction. La malade eut souvent, par la suite, à souffrir dans cet œil d'attaques inflammatoires subaiguës qui la contraignaient à recourir à un traitement médical. Il y a quelques années, on tenta même de pratiquer l'opération du strabisme, mais cet essai resta infructueux, car il fut impossible de découvrir le muscle droit interne. Dans ces derniers temps, l'œil gauche, qui n'avait pas souffert, présenta des symptômes inflammatoires qui, d'après

ARTICLE IX.

OPÉRATIONS PRATIQUÉES DANS L'ORBITE. — ÉNUCLÉATION ET EXTIRPATION DE L'ŒIL.

Nous avons dit plus haut quels procédés il faut employer pour ouvrir les abcès et les kystes de l'orbite, et comment il faut traiter les différentes

les indications de la malade, doivent être rapportés à des conjonctivites pustuleuses avec kératites superficielles. Actuellement, le globe oculaire droit est réduit aux deux tiers de son volume primitif. Il est fortement attiré en dedans et fixé de telle sorte qu'une partie seulement de la masse cicatricielle qui remplace la cornée s'aperçoit au-dessous de la conjonctive fortement tuméfiée. La conjonctive bulbaire est le siége d'un chémosis, et les paupières sont atteintes d'œdème et rougies. Le toucher du globe de l'œil, assez dur, y excite des douleurs. L'œil gauche craint beaucoup la lumière, la conjonctive est légèrement rougie ; la cornée, l'iris et le cristallin présentent l'aspect normal. L'examen fonctionnel révèle un affaiblissement marqué des fonctions accommodatrices et une diminution de la latitude de l'accommodation. L'examen ophthalmoscopique montre les milieux à l'état normal, la choroïde saine, la papille très-rouge. Dans ces conditions, nous croyons urgent de recourir à l'énucléation de l'œil droit, pour faire cesser les symptômes précurseurs d'une inflammation sympathique de l'œil gauche. L'opération fut pratiquée le 30 mars. Elle offrit quelques difficultés, car il fut impossible de produire la rotation du globe de l'œil pour couper les muscles droits interne, supérieur et inférieur. Lorsqu'on essaya de sectionner le nerf optique, le ciseaux rencontrèrent une résistance très-considérable causée par un corps acéré de 6 à 8 millimètres de long sur un millimètre de large, et qui, provenant de la voûte orbitaire, avait traversé la sclérotique dans sa partie postérieure et inférieure et tenait évidemment l'œil dans l'adduction. Ce corps, en forme d'arête, semblait légèrement mobile et élastique, et la malade, revenue de l'état anesthésique, accusait, quand on le touchait, de vives souffrances. Comme les ciseaux ne réussissaient pas à le sectionner, on se vit contraint de n'enlever que les trois quarts environ de la sclérotique et leur contenu. La pointe de cette prétendue arête osseuse était recouverte d'un tissu inodulaire épais et de vestiges de la sclérotique. On appliqua le bandeau compressif et l'on se réserva de soumettre la malade à une exploration plus attentive. Dans le cours de l'après-midi, la jeune fille fut très-agitée, accusa de vives douleurs dans le côté droit de la tête, et eut, à diverses reprises, des vomissements violents, symptômes qu'on attribua à l'action du chloroforme. Cependant la guérison n'avançait pas : la réunion ne se fit pas, comme il arrive habituellement après l'énucléation, par première intention ; au contraire, il survint une suppuration fétide et la malade fut agitée par un mouvement fébrile incessant. La céphalalgie persista, les paupières se tuméfièrent fortement ; les vomissements seuls cessèrent le 1er avril. Jusqu'au 20 de ce mois, la malade garda une grande faiblesse, avec anorexie complète, et la céphalalgie dont elle souffrait persista, ainsi que la suppuration de mauvaise nature dont l'œil opéré était le siége. Mon ami M. le professeur Esmarch (de Kiel), qui vint, ce jour-là, à ma clinique, me fit penser qu'un corps étranger laissé

tumeurs dont cette cavité peut être le siége ; il ne nous reste donc plus qu'à exposer la méthode par laquelle on doit procéder à l'énucléation de l'œil et à l'extirpation de cet organe avec une portion ou la totalité des parties molles intra-orbitaires.

On entend par *énucléation* l'ablation de l'œil, moins ses annexes, et, en particulier, son système de muscles. Nous devons cette opération au chirurgien regretté de Lyon, à Bonnet. Elle est indiquée principalement dans les cas où l'œil est le siége d'une néoplasie maligne, limitée par ses enveloppes ; dans ceux où cet organe exerce sur son congénère une influence

dans l'orbite pourrait être la cause de cette suppuration et retarder la guérison. Contre la volonté de la malade qui nous assurait que l'aiguille qui avait pénétré dans son œil ne s'y était pas rompue, nous la soumîmes de nouveau à l'action du chloroforme, et le doigt introduit dans l'orbite rencontra encore la pointe élastique et mobile dont j'avais constaté la présence. J'introduisis le long de mon doigt une pince à pansement, je saisis ce petit corps, et par une traction assez énergique je retirai un fragment d'aiguille à tricoter long de 10 centimètres et fortement rouillé, et cela dans une direction telle qu'il ne fut pas douteux que l'aiguille, après avoir pénétré le long de la face interne de l'orbite, avait longé la face interne de la cavité crânienne et s'était dirigée vers le rocher droit. Il survint une faible hémorrhagie, et j'appliquai un pansement léger. Vers le soir, la malade fut prise de vomissements violents et de douleurs très-vives dans la moitié droite de la tête et vers l'occiput. Le pouls s'éleva à 100. Je fis prendre à la malade de la glace et de l'acétate de morphine à la dose de 1 centigramme ; mais les vomissements et la céphalalgie persistèrent. Continuation du traitement. Le 22 avril, les nausées, les vomissements et la fièvre existaient toujours. La mémoire était affaiblie et la malade plongée dans une demi-somnolence. Le 24 avril, la suppuration diminue dans la plaie, toujours sensible, et le toucher de la paroi supérieure de l'orbite, surtout en dehors, dans la région de la glande lacrymale, est extrêmement pénible : anorexie, soif, pouls à 90, plein et bondissant ; respiration très-accélérée, céphalalgie générale. Je prescris le calomel à haute dose. A partir de ce moment jusqu'au 30 avril, les symptômes généraux s'amendent pour réapparaître avec toute leur intensité le 9 mars, jour où la malade fait sa première sortie. Trois émissions sanguines locales ramènent peu à peu un état très-satisfaisant (1er juin). La malade fut soumise pendant trois semaines à une surveillance attentive, et comme au bout de ce temps il n'était pas survenu de nouvelles rechutes, elle put quitter la clinique. Après avoir vécu dans de mauvaises conditions hygiéniques, la malade rentre le 30 août 1863 à l'hôpital de Wiesbaden. Huit jours auparavant, elle avait été prise de fièvre, de céphalalgie, de vertige, de douleurs dans la nuque et de fortes nausées. Le pouls qui n'indiquait que 100 augmente progressivement jusqu'à 120, le 30 septembre, jour où la malade succombe dans un profond collapsus après exacerbation considérable des symptômes cérébraux. A l'autopsie, on trouve du côté gauche de la mœlle allongée et pénétrant dans la substance du cerveau un foyer purulent d'un demi-pouce d'étendue. Un semblable foyer, de l'étendue d'une pièce d'un florin, fut trouvé sur le pont de Varole entre l'arachnoïde et la pie-mère ; celui-ci ne pénétrait pas dans la substance du cerveau même. (*Extrait du registre de l'hôpital civil.*)

sympathique fâcheuse ; lorsque, impropre à la vue, il est le siége de souffrances vives ; enfin dans quelques cas exceptionnels, lorsque, après s'être désorganisé, il acquiert, comme dans le staphylôme, des dimensions énormes. Voici comment Bonnet s'exprimait au sujet de cette opération qui, lorsqu'il la publia (1841), n'avait pas encore été pratiquée sur le vivant (1) :

« Si je rencontrais un cas favorable à cette application, voici comment je procéderais à l'extirpation de l'œil. Après avoir écarté les paupières au moyen d'instruments que j'ai conseillés, je couperais le muscle droit interne avec les mêmes précautions que dans l'opération du strabisme ; puis glissant les ciseaux à travers la plaie que j'aurais faite, et les faisant pénétrer entre la sclérotique, d'une part, et le fascia sous-conjonctival et les muscles, de l'autre, je couperais circulairement tous les muscles droits près de leur insertion à l'œil. Après cette section, il ne resterait plus qu'à diviser aussi près que possible de l'œil les deux obliques, puis le nerf optique. L'œil serait alors enlevé sans que j'eusse intéressé aucun vaisseau, aucun nerf (?) et sans que j'eusse pénétré dans les graisses de l'orbite. »

Ce procédé opératoire n'a subi que des modifications insignifiantes destinées à conserver autant que possible la conjonctive, à couper les muscles le plus près possible de la sclérotique, ou à la combiner à l'extirpation (2).

Fig. 71.

Les instruments nécessaires à cette opération sont deux élévateurs pleins, une paire de pinces à crochets, un crochet à strabisme ; une paire de ciseaux recourbés sur le plat, à pointe émoussée ; enfin la spatule dessinée (fig. 71), mais dont on peut, à la rigueur, se passer.

Voici comment nous exécutons l'énucléation. Après avoir soumis le malade aux inhalations d'éther et saisi près de la cornée un repli de la conjonctive, nous l'incisons pour introduire le crochet à strabisme, avec lequel nous soulevons la muqueuse à mesure que nous la sectionnons, en suivant très-exactement le contour de la cornée au moyen de ciseaux dont une branche glisse sur la sclérotique. La conjonctive une fois détachée, nous coupons très-près de la sclérotique les muscles soulevés avec le crochet. Pour détacher le nerf optique et les obliques, il est nécessaire d'immobiliser l'œil à l'aide des pinces à griffes qu'on fixe à l'insertion du droit interne ou externe. Pour offrir plus de prise aux pinces sujettes

(1) *Traité des sections tendineuses et musculaires*. Lyon, 1841, p. 322.

(2) Voyez à cet égard Höring, Combinaisons de l'énucléation avec le procédé opératoire Louis (*Klinische Monatsblätter*, t. I, p. 219) et I. et A. Sichel. *De l'énucléo-dissection du globe oculaire*, c'est-à-dire de l'énucléation combinée avec l'extirpation, etc. (*Annal. d'ocul.*, 1867, t. LVIII, p. 56)

à glisser sur la surface polie de la sclérotique, quelques chirurgiens ménagent en partie l'extrémité tendineuse de l'un de ces muscles. Nous aimons mieux nous servir de la spatule indiquée plus haut, employée dans les hôpitaux anglais, et à l'aide de laquelle on soulève légèrement le globe de l'œil, pour faciliter le passage des ciseaux qui doivent sectionner le nerf optique tout près de son insertion. Celui-ci coupé, il est très-facile de luxer le globe de l'œil en imprimant à la spatule un mouvement de bascule ; puis on saisit cet organe avec les doigts et l'on termine l'opération en détachant avec précaution les muscles obliques.

Si l'on pratique l'énucléation d'un œil qui renferme une tumeur, il faut porter toute son attention sur la partie du nerf qui adhère au globe détaché ; et si elle présente sur la coupe la moindre altération, il faut, après avoir arrêté l'écoulement sanguin, généralement presque nul, réséquer une nouvelle portion du nerf optique.

Le pansement se fait ensuite au moyen du bandeau compressif. La guérison par première intention s'effectue avec tant de rapidité, que nous avons quelquefois permis à nos malades de faire, pendant quelques heures par jour, usage d'une pièce artificielle, huit ou quinze jours après l'énucléation.

L'*extirpation* de l'œil et de toutes les parties molles contenues dans l'orbite est une opération bien autrement grave, à laquelle on ne doit se décider que lorsqu'une tumeur maligne a pris dans cette région un développement considérable et aboli les fonctions de l'organe visuel. Les instruments nécessaires pour la pratiquer sont : des élévateurs pleins, un double crochet fort ou un fort ténaculum courbe très-pointu (alène de Schmucker), une paire de pinces à crochets, des ciseaux à pointes mousses et courbes sur le plat, un bistouri droit ou courbe.

S'il s'agit, par exemple, d'extirper une tumeur cancéreuse siégeant tout près de l'œil ou sur ses enveloppes mêmes, il faut s'attacher à conserver la plus grande partie possible de la conjonctive. On commence l'opération, après avoir écarté les paupières, en traversant le globe de l'œil avec l'érigne qu'on remet à un aide. Cela fait, on saisit la conjonctive bulbaire qu'on dégage du globe de l'œil, et portant les ciseaux courbes le long de la paroi orbitaire jusqu'au voisinage du sommet de cette cavité, on détache tout son contenu, en s'efforçant de sectionner aussi rapidement que possible le nerf optique, pour pouvoir luxer l'œil englobé dans les masses dégénérées au moyen des ciseaux manœuvrés à la manière d'une curette (Louis). La glande lacrymale ne doit être enlevée que lorsqu'on est en droit de soupçonner qu'elle est malade.

Quand la dégénérescence a envahi dans sa totalité le contenu de l'orbite, quand il s'est développé au sein de cette cavité une tumeur considérable, il faut procéder d'une autre manière à l'extirpation de l'œil. On commence alors par fendre la commissure externe dans une grande étendue, en pous-

sant, d'après le conseil de Richter et de Desault, le bistouri dans la direction de la fente, et non verticalement, comme le pratiquait Dupuytren. Cela fait, on fixe le globe de l'œil au moyen du ténaculum, et l'on tâche avec les ciseaux et le bistouri de se frayer un passage le long de la paroi inférieure et externe de l'orbite, de manière à pouvoir introduire le doigt, qui, dans cette région, est toujours le meilleur guide à donner aux instruments. Pour enlever la tumeur dans sa totalité, il est nécessaire de tenir ces derniers, aussi rigoureusement que possible, adossés aux parois orbitaires. La spatule que nous avons recommandée peut rendre ici d'excellents services pour faire basculer la tumeur, une fois qu'on l'a en partie dégagée de ses adhérences, et pour faciliter la section des parties qui la rattachent encore au sommet de l'orbite.

Le gros de la tumeur enlevé, on explore soigneusement avec le doigt la cavité orbitaire, on détache tout ce qui peut être resté de la glande lacrymale, et au besoin on rugine les os. Dans quelques cas, on peut même être contraint d'enlever une partie de la paroi osseuse, quand le pédicule de la tumeur ne paraît pas s'être insinué vers la voûte de la cavité orbitaire. L'hémorrhagie considérable à laquelle il faut s'attendre après l'extirpation de l'œil doit être combattue au moyen d'injections d'eau glacée, par l'introduction de boulettes de charpie imprégnées de perchlorure de fer, enfin par le tamponnement de l'orbite. On n'aura recours au fer rouge qu'à la dernière extrémité, et, en l'employant, on évitera avec soin de se porter vers la voûte orbitaire, de peur de provoquer ainsi l'inflammation des méninges. L'écoulement du sang arrêté, on procède à la réunion de la commissure externe au moyen de simples sutures.

ARTICLE X.

PROTHÈSE OCULAIRE (πρόθεσις, *propositio*).

On fait généralement remonter la prothèse oculaire aux temps les plus reculés; car on a vu des yeux artificiels sur quelques statues antiques. Les anciens les appliquaient, au dire de certains auteurs, sur les paupières (*ecblephari*), ou les insinuaient entre elles (*hypoblephari*). On dit même avoir trouvé des momies égyptiennes portant des yeux artificiels. Au fond, toutes ces données ne reposent que sur des indications très-vagues. C'est Ambroise Paré (1582) qui en donna, dans son *Traité de chirurgie*, le premier dessin connu; sans toutefois employer le terme technique de prothèse, qui appartient à une époque plus récente. Hieronymus Fabricius dit que l'usage de l'œil artificiel était, de son temps, déjà très-répandu (1613).

Tandis que, dans le principe, on se servait de pièces artificielles d'or ou de cuivre (*auro encausto depicto et opere tectorio expolito*, Ambroise

Paré, on en fit plus tard (H. Fabricius) qui étaient de verre ou de faïence, jusqu'à ce qu'enfin, vers le commencement du XVIIIe siècle, on en vint à préférer à tous les autres l'œil d'émail, qui fut, pour la première fois, fabriqué en France (1).

On n'est que trop porté à regarder l'emploi de l'œil artificiel comme une question de coquetterie et une pure affaire de toilette, tandis que la prothèse oculaire peut, en réalité, rendre des services assez sérieux pour mériter une place auprès des opérations de prothèse chirurgicale les plus importantes. Nous lui reconnaissons plusieurs avantages, dont voici les principaux :

1° La pièce artificielle garantit les restes de l'œil des frottements pénibles que les paupières renversées en dedans peuvent exercer sur eux, comme il arrive si souvent.

2° Elle facilite l'écoulement naturel des larmes en régularisant les mouvements des paupières, et en empêchant que ce liquide ne stagne dans la poche que forme le cul-de-sac conjonctival, retiré en arrière vers le moignon, et où les points lacrymaux ne sauraient plonger. Elle prévient ainsi tous les inconvénients liés au larmoiement.

3° Elle peut débarrasser certains sujets des éblouissements qui leur viennent du passage des rayons lumineux au travers d'une cicatrice fine et transparente, seul vestige de leur cornée détruite. Ces éblouissements peuvent incommoder sérieusement les personnes chez lesquelles ils existent, et simuler le début d'une irritation sympathique.

4° Elle facilite les rapports sociaux, et rend à bien des gens, en dissimulant une infirmité grave, les moyens d'existence qui leur avaient été retirés. On sait, en effet, que la plupart des patrons des grandes manufactures se refusent à engager des ouvriers reconnus pour borgnes, aussi bien qu'ils excluent souvent de leurs ateliers les personnes que l'état de leurs yeux contraint à porter lunettes.

L'œil artificiel n'est toléré qu'à la condition que l'organe qu'il doit simuler ait diminué, au moins un peu, de volume, et que le cul-de-sac conjonctival ait encore une certaine profondeur. L'absence complète de l'œil et des parties molles qui y sont annexées est une condition très-défavorable à la prothèse ; mais elle ne la contre-indique pas. Dans ces circonstances, on peut être obligé, pour prévenir l'enfoncement si disgracieux des paupières, de faire construire des pièces coniques qui prennent leur point d'appui plus ou moins profondément dans l'orbite (2). La

(1) Voyez, pour l'historique, les travaux de Hazard-Mirault, *Traité pratique de l'œil artificiel*, Paris, 1818, et Ritterich, *Das künstliche Auge*, Leipzig, 1852.

(2) Voyez à ce sujet les bons travaux de Debout, *Bulletin de thérapeutique*, 15 nov., 15 déc. 1862 et 28 févr. 1863.

prothèse est bien plus facile et réussit beaucoup mieux après l'énucléation, alors que les muscles conservés forment avec la conjonctive un petit moignon, ou du moins un plan vertical contre lequel s'applique l'œil artificiel.

Tandis qu'après l'extirpation, la pièce réparatrice ne jouit d'aucune mobilité ; après l'opération de Bonnet, elle suit, au moins en partie, l'œil sain dans les mouvements qu'il exécute, et cela grâce aux tiraillements que la conjonctive bulbaire transmet à celle du cul-de-sac et des tarses, contre lesquels l'émail s'applique et frotte. Outre l'inconvénient d'abolir, en totalité ou en partie, la mobilité de l'œil artificiel, l'extirpation et l'énucléation ont encore celui de produire un enfoncement disgracieux au-dessous de l'arcade sourcilière. Pour obvier à cet inconvénient, M. Critchett emploie, comme nous l'avons fait aussi, de petites ligatures de fil d'argent fin, qu'il applique immédiatement au-dessous du sourcil, en y comprenant un pli cutané assez large pour attirer la paupière en avant. Les anses des fils sont dissimulées par le creux sourcilier et peuvent rester indéfiniment en place.

Les conditions les plus favorables à la prothèse oculaire sont une faible diminution du volume de l'œil, l'aplatissement de la cornée atrophiée et l'intégrité parfaite du cul-de-sac conjonctival. Alors la mobilité de la coque d'émail peut lui permettre des excursions si étendues, qu'à une certaine distance, elle induit en erreur l'observateur le plus attentif, sauf toutefois dans les cas où l'on a donné à la pièce artificielle un rayon de courbure excessif et des dimensions trop grandes.

On peut dire, d'une manière générale, que le volume de l'œil artificiel et son rayon de courbure doivent être proportionnés à la réduction survenue dans le globe oculaire qu'il est destiné à remplacer. La coque sera d'autant plus volumineuse que le moignon sera plus petit. Lorsque cet organe, tout en ayant diminué de volume, est pourvu d'une cornée assez bombée, il faut, pour que la pièce soit supportée, que l'arrière-plan formé par l'iris ne soit pas vertical ; mais bien concave en arrière. Il est presque impossible de porter un œil artificiel, si mince qu'il soit, sur un œil de dimensions normales, surtout si la cornée a conservé son rayon de courbure. Aussi se voit-on parfois contraint de négliger le conseil de Hazard-Mirault (1), qui pense qu'une opération chirurgicale ne doit jamais précéder l'application d'un œil artificiel. Il faut bien s'y résoudre, au contraire, dans tous les cas où le volume de l'œil a augmenté par suite des altérations qu'il a subies. La plus simple de ces opérations consiste à traverser une partie du corps ciliaire d'un fil qu'on laisse en place jusqu'à ce qu'un léger chémosis annonce le développement d'une choroïdite puru-

(1) *Loc. cit.*, p. 50.

lente, capable de déterminer une atrophie modérée du globe oculaire. S'il existe un staphylôme antérieur, on peut être obligé d'en pratiquer l'ablation, et c'est le cas de recourir à l'ingénieuse méthode de M. Critchett (voy. p. 352).

Les principaux obstacles que rencontre la prothèse oculaire ne viennent pas de l'œil lui-même, mais bien du cul-de-sac conjonctival, qui, en se rétrécissant, peut finir par disparaître en totalité. Des brides cicatricielles peuvent s'étendre jusqu'au voisinage du bord libre des paupières et nécessiter l'usage de pièces échancrées ; mais, dans un grand nombre de cas, nous avons vu ces symblépharons plus ou moins complets s'opposer si énergiquement à l'introduction de l'œil d'émail, que les malades eux-mêmes, après bien des tourments, y ont renoncé pour revenir au bandeau classique.

Nous ne croyons pas utile d'entrer dans beaucoup de détails sur la forme à donner aux yeux artificiels qui, actuellement répandus presque partout, sont à la portée de chacun. Nous insisterons seulement sur les conditions que doit réaliser une bonne pièce artificielle. Elle ne doit pas avoir des dimensions trop considérables, afin que, pendant les mouvements de latéralité, elle ne puisse blesser le cul-de-sac conjonctival en le tiraillant. Le bord de la pièce doit être très-lisse, émoussé et renversé. Son plan postérieur ne doit pas proéminer en arrière si le moignon sur lequel il vient s'appliquer est bombé en avant.

Dans les grands centres de population, on trouve facilement des artistes capables de fabriquer un œil artificiel approprié à un cas donné, mais il n'en est pas de même en province et dans les petites villes, et nous croyons utile de reproduire en note les sages conseils que M. Burow donne à ce sujet (1).

(1) On se procure chez un joaillier ou un mécanicien des demi-sphères de plomb battu très-minces ayant un demi-pouce de rayon. Le métal peut avoir un millimètre d'épaisseur. Il est facile de tailler ces coquilles avec un canif et d'en enlever un segment aux deux extrémités d'un même diamètre, de manière à leur donner exactement la hauteur de la fente palpébrale, sans que l'occlusion des paupières en soit rendue plus difficile. Avant d'introduire le moule, il faut en émousser soigneusement les bords. Il est prudent de ne pas s'en tenir à un essai de peu de durée ; car la fente palpébrale, après avoir paru tout d'abord assez large, diminue ordinairement, et cela au bout de quelques heures. Ce phénomène s'observe principalement dans les cas où il existe dans la région du cul-de-sac de faibles adhérences qui cèdent sous la pression du moule. En conséquence, il est bon de conseiller au malade de le porter pendant une nuit, et de procéder ensuite à un nouvel examen. La différence survenue dans l'écartement des paupières fournit les indications d'après lesquelles doit être fait le nouveau moule. S'il existe entre les paupières et le moignon des adhérences résistantes, on peut donner au moule des échancrures qui s'y adaptent exactement et qui seront reproduites sur la pièce artificielle définitive. On obtient par ce moyen un moule qui repré-

L'introduction de la pièce artificielle, très-facile pour le médecin, nécessite cependant quelques précautions de sa part, s'il veut ne causer aucune souffrance au sujet, et montrer dans cette manœuvre autant de dextérité que les personnes qui s'occupent de prothèse oculaire. La paupière supérieure étant soulevée avec le doigt indicateur de la main gauche, on glisse sous cette paupière l'œil artificiel, préalablement humecté d'eau, en lui donnant la même direction que si l'on voulait pousser son bord supéro-externe vers la fossette orbitaire occupée par la glande lacrymale. Alors après avoir fait glisser toute la partie supérieure de la coque sous la paupière supérieure, on maintient la pièce aux trois quarts introduite avec le pouce et l'index de la main gauche, et, abaissant la paupière de l'autre main, on achève l'introduction de l'œil dans le cul-de-sac conjonctival. Il est aisé de l'enlever au moyen d'un petit crochet à strabisme (très-semblable au crochet dont Hazard-Mirault a donné le dessin) ; à défaut de cet instrument, on peut se servir d'une forte épingle dont on introduit la tête sous la coque d'émail, après avoir abaissé la paupière inférieure. Quand une fois le bord inférieur de l'œil artificiel a glissé au-dessus du bord ciliaire de la paupière, on repousse faiblement la pièce en arrière et il devient facile de la saisir avec les doigts.

Pour tenir l'œil artificiel dans un état de propreté satisfaisant et pour lui conserver son brillant, il est indispensable de l'enlever tous les soirs, d'en laver avec une petite éponge les deux faces, et de le conserver, non dans de l'eau, comme on le fait communément, mais bien dans du papier de soie. (Les pièces doivent être renouvelées à peu près tous les ans.) Les personnes de la classe pauvre portent souvent jusqu'au suprême degré la

sente rigoureusement les dimensions de l'œil artificiel, et, après l'avoir mis en place, on y marque avec une épingle le point de la cornée le plus voisin du bord ciliaire inférieur; puis, s'étant donné le rayon de la cornée, on trace avec un compas une circonférence aboutissant à ce point par l'extrémité inférieure de son diamètre vertical, circonférence qui fournit les dimensions et l'emplacement de l'iris. Après avoir réintroduit le moule, on se renseigne sur la symétrie de cette figure par rapport à l'œil sain, ce qui n'offre pas plus de difficulté que le contrôle d'un strabisme. La correction se fait aussi de la même manière. Ayant noté la déviation, on décrit une nouvelle circonférence et l'on efface la première. Il ne reste plus qu'à déterminer les dimensions de la pupille, en suivant les procédés connus, et à saisir la nuance de l'iris au moyen d'une teinte plate. En effet, de légères différences de couleur passeraient inaperçues, tandis que la moindre asymétrie dans la position et les dimensions de l'iris serait très-choquante. Il est facile de comprendre que la coloration qu'on donne à l'iris doit être un peu modifiée par l'effet de la transparence de l'émail qui lui permet de se combiner faiblement avec celle du moignon sous-jacent. Ce moule, emballé dans une petite boîte de fer-blanc, doit être ainsi expédié, joint à la lettre d'envoi. (*Archiv für Ophthalmologie*, t. VI, A. 1, p. 212.)

négligence de ces soins d'entretien : ainsi une femme nous a affirmé très-énergiquement que, durant quinze ans, elle avait omis d'ôter son œil artificiel. Ce dernier représentait, avec beaucoup de fidélité, un œil atteint de xérophthalmie. Ch. Deval, qui donne dans son traité des indications très-détaillées pour la prothèse oculaire, cite l'exemple d'une personne qui avait gardé son œil artificiel pendant trois années consécutives, faute de savoir qu'elle devait l'extraire à des intervalles rapprochés.

On peut commencer l'usage des yeux artificiels à une époque très-peu avancée de la vie, et nous conseillons vivement cette pratique, qui prévient dans l'orbite et la fente palpébrale des rétrécissements fâcheux. Nous avons fait porter un œil artificiel à un enfant de onze mois, auquel nous avions été contraint de pratiquer l'énucléation, et la coque d'émail fut parfaitement supportée.

En terminant cet article, il nous reste à dire de quel côté doit se porter l'attention du médecin, quand le malade manifeste pour la prothèse oculaire une intolérance inusitée. Il est rare que le moignon soit trop sensible pour supporter le contact de l'œil artificiel, et cette susceptibilité, lorsqu'elle existe, doit faire soupçonner l'existence d'un corps étranger (concrétions calcaires, coque osseuse). Si cette crainte se réalise, l'évacuation du corps irritant est indiquée, non-seulement pour permettre à la tolérance du moignon de s'établir, mais encore pour prévenir l'action sympathique qu'une irritation prolongée de cette nature pourrait exercer sur l'œil sain.

En second lieu, il peut arriver que la cornée, conservée en partie ou en totalité, fasse relief sur le moignon, et se mettant en contact avec l'arrière-plan de l'œil artificiel, devienne le siége de douleurs assez vives. On obvie, comme il a été dit, à cet inconvénient, en remplaçant par une concavité le plan postérieur de la coque.

Les obstacles que la prothèse peut rencontrer du côté de la conjonctive sont bien plus difficiles à combattre. Ils peuvent résulter d'une application prématurée de la pièce, comme dans le cas où l'œil s'est détruit par l'effet d'une ophthalmie purulente. L'irritation que la pièce détermine amène alors une hypertrophie du corps papillaire de la conjonctive qui, en rétrécissant l'espace occupé par la coque d'émail, augmente l'irritation que celle-ci exerce sur la muqueuse. Cette hypertrophie papillaire résulte, dans d'autres circonstances, de l'emploi d'une pièce trop volumineuse (se rapprochant de la forme hémisphérique), dont les bords coupent le cul-de-sac conjonctival, surtout pendant les mouvements de latéralité. Consécutivement à ces violences répétées, la muqueuse se hérisse de cicatrices, et le cul-de-sac se rétrécit tellement, que la pièce artificielle, si petite qu'elle soit, tombe hors de la fente palpébrale. Le meilleur moyen de combattre ces phénomènes d'intolérance consiste à renoncer pour quelque temps à la

prothèse et a soumettre le malade aux soins recommandés contre la conjonctivite purulente chronique.

Dans tous ces cas, la sensibilité du globe de l'œil ou de la conjonctive rend suffisamment compte de la difficulté qu'éprouvent les sujets à conserver cet œil artificiel; mais bien souvent aussi l'intolérance existe sans qu'on puisse l'attribuer à l'irritation directe de la muqueuse ou du moignon. C'est alors surtout qu'il importe de rechercher si cette irritabilité n'est pas entretenue par une rétention des larmes qui, s'accumulant derrière la coque d'émail, enflamment les parties par leur contact prolongé. S'il en était ainsi, il serait opportun de suivre le conseil de M. Boissonneau père(1), c'est-à-dire, d'échancrer le bord inférieur de l'œil artificiel ou d'y percer une petite ouverture.

ARTICLE XI.

ANOMALIES CONGÉNITALES DE L'ORBITE.

Nous ne dirons que peu de mots des anomalies congénitales observées dans l'orbite, car elles ne présentent qu'un faible intérêt pratique. Elles se rencontrent, en effet, pour la plupart, en même temps que d'autres vices de conformation incompatibles avec l'accomplissement régulier des fonctions vitales, et, dans les cas où elles constituent de simples difformités chez des sujets d'ailleurs bien constitués, elles échappent toutes aux ressources de l'art, et ne peuvent être, pour le médecin, qu'un objet de curiosité.

Il est facile de prévoir que l'absence, l'arrêt du développement, ou enfin l'accroissement excessif d'un ou de plusieurs des os qui entrent normalement dans la composition de l'orbite, doivent déterminer, dans la forme générale de cette cavité, les différences les plus bizarres et les plus variées. Si, par exemple, les portions orbitaires du frontal, du maxillaire supérieur et de l'ethmoïde, enfin les os nasaux et lacrymaux, se sont en partie ou en totalité arrêtés dans leur développement, les deux orbites se rapprochent à divers degrés. Le dernier terme de cette progession est la fusion des orbites ou cyclopie.

Inversement, lorsque les cellules ethmoïdales se continuent en avant avec des cellules semblables creusées dans l'extrémité frontale de l'apophyse montante du maxillaire supérieur, et quand cette extrémité est aplatie, ainsi que l'os nasal correspondant, les orbites sont écartées outre mesure. L'épicanthus accompagne souvent cette anomalie du squelette.

Ailleurs, tous les os qui devaient former les parois latérales de la cavité

(1) *De la restauration de la physionomie chez les personnes privées d'un œil.* Paris, 1858, p. 12.

orbitaire sont rudimentaires, soit d'un côté seulement (monopsie), soit des deux côtés. Alors il peut arriver, non-seulement que le contenu de l'orbite fasse plus ou moins complétement défaut ; mais encore que cette anomalie congénitale soit portée jusqu'à l'absence absolue des cavités orbitaires.

Les auteurs rapportent des exemples d'imperforation de l'orbite ; dans ces cas aussi, on rechercha vainement la plupart des membranes de l'œil et des annexes vasculaires, nerveuses et musculaires de cet organe.

Telles sont les anomalies congénitales les plus saillantes qu'on ait observées dans l'orbite ; à côté de ces faits, il en est d'autres, moins rares, dans lesquels on signale de simples déformations ou déviations congénitales des cavités orbitaires. Dans l'hydrocéphalie, par exemple, le fond de l'orbite est refoulé en avant par le liquide intracrânien, et ce phénomène produit l'exophthalmie. Il peut exister, au contraire, un excès de saillie de la portion orbitaire du frontal, ou plus généralement un excès de profondeur de l'orbite envisagée dans sa totalité. Un larmoiement plus ou moins prononcé accompagne ces deux états : car dans le premier, les paupières sont repoussées en avant par le globe oculaire, tandis que dans le second elles perdent leurs rapports avec l'œil profondément enfoncé dans l'orbite, de telle façon que les points lacrymaux cessent de plonger dans le lac lacrymal.

En résumé, absence, atrophie, réunion, écartement, déformations diverses des cavités orbitaires, telles sont les anomalies congénitales qu'on y constate.

Les tumeurs congénitales de cette région sont très-rares, si tant est que leur existence soit démontrée, et qu'on n'ait pas fait, à tort, dater de la vie fœtale quelques lipomes et quelques tumeurs érectiles ultérieurement développés (1).

BIBLIOGRAPHIE.

1840. Basedow. Exophthalmos durch Hypertrophie des Zellgewebes in der Augenhöhle. (*Casper's Wochenschr.*, n° 13.)

» Roesch. Markschwamm beider Augenhöhlen, etc. (*V. Ammon's Monatsbl.*, t. III, H. 1.)

1841. Bonnet. Nouvelles recherches sur l'anatomie des aponévroses et des muscles de l'œil. (*Ann. d'Ocul.*, t. V, p. 27.)

(1) Consultez pour les détails la monographie de M. Cornaz, *Des abnormités congénitales des yeux et de leurs annexes*. Lausanne, 1848, pour la littérature, la traduction de Mackenzie, t. I, p. 1, et la bibliographie ci-annexée.

1841. O'Ferral. De l'anatomie et de la pathologie de certains tissus de l'orbite non encore décrits. (*Dubl. Journ.*, juill.)

Giraldès. Tumeur mélanique de l'orbite. (*Ann. de la chir.*, oct., et *Schmidt's Jahrb.*, t. XXXVIII, p. 100.)

1842. Jacob. Des tumeurs de l'œil et de l'orbite. (*Dubl. med. Press.*, nos 204 et 212.)

» Dieulafoy. Tumeurs érectiles de l'orbite. (*Journ. de méd. et de chir. de Toulouse*, et *l'Examinateur méd.*, n° 26.)

» Rosas. Exophthalmus bedingt durch ein Atheroma orbitæ. (*Oest. med. Wochenschr.*, n° 1.)

» Heyfelder. Hygroma orbitæ. (*Heidelb. med. Ann.*, t. VIII, H. 4.)

» Dornblüth. Bedeutendes Hygrom in der Augenhöhle. (*Zeitschr. f. die Gesell. d. Med.*, t. XXI, H. 1, et *Schmidt's Jahrb.*, t. XXXVIII, p. 99.)

» Hoering. Steatom der Orbita. (*Würt. med. Corresp.*, nos 17 et 18.)

» Scherer. Note pour servir à l'histoire de l'anatomie de la capsule fibreuse de l'œil. (*Ann. d'Ocul.*, t. VIII, p. 145.)

1843. Fritschi. Die bösartigen Schwammgeschwülste des Augapfels u. seiner nächsten Umgebung, etc. Freiburg, in-8°, p. 462.

» Schlesier. Exophthalmos traumaticus. (*Med. Zeitschr. d. V. f. Heilk. in Preussen*, n° 31.)

» Courty. Cas d'exorbitisme. (*La Clinique de Montpellier*, 15 mai.)

1844. Hawranck. Seltener Fall von Exophthalmus. (*Oest. med. Wochenschr.*, oct.)

» Roux. Tumeur intra-orbitaire, exophthalmie considérable. (*Gaz. des hôp.*, n° 91.)

» Abbas. On the artificial eye. London, in-8°, p. 56.

» Bérard (Aug.). Remarques pratiques sur les tumeurs enkystées de l'orbite. (*Ann. d'Ocul.*, t. XII, p. 162.)

1845. Tavignot. Du phlegmon de l'orbite. (*Gaz. méd. de Paris*, n° 24.)

» Stelz. Exophthalmos durch Uebersetzung eines Zahnabscesses in die Augenhöhle. (*Oest. med. Jahrb.*, avril.)

» Brada. Exophthalmus durch eine Fett- u. Balggeschwulst. (*Oest. med. Wochenschr.*, n° 36.)

» Mac Donnel. Affection singulière du cœur avec augmentation de volume de la glande thyroïde et des globes des yeux. (*Dubl. med. Journ.*, mai.)

» Drouillin. Cancer de l'orbite. (*Rev. méd. franç. et étrang.*, déc.)

» Bérard (Aug.). Extirpation de l'œil par le procédé de M. Bonnet. (*Ann. d'Ocul.*, t. XIII, p. 38.)

» Roméral (Garcia). Exophthalmie complète et amaurose consécutive de l'œil gauche. Kyste séreux développé dans la cavité orbitaire et renfermant dans sa cavité une hydatide acéphalocyste de la grosseur d'un œuf de pigeon, etc. (*Ibid.*, t. XIV, p. 125.)

» Teirlinck. Observation remarquable d'une plaie pénétrante de l'orbite. (*Ibid.*, p. 132.)

» Rambaud. Observation d'un phlegmon de l'orbite, avec quelques réflexions sur le diagnostic et le traitement de cette affection. (*Ibid.*, p. 212.)

1846. Küchler. Ueber die operative Heilung des Exophthalmos u. insbesondere über die Ausrottung von festen Geschwülsten aus der Orbita. (*V. Walther's u. v. Ammon's Journ.*, N. F. t. I, H. 1.)

» Lusardi. Mémoire sur le fongus hématode et médullaire de l'œil, et sur les tumeurs de la cavité orbitaire. Paris, in-8°, p. 79.

» Sichel. Sur une espèce particulière d'exophthalmos produit par l'hypertrophie ou la congestion du tissu cellulo-graisseux de l'orbite et sur le traitement qui lui convient. (*Bull. de thérap.*, t. XXX, p. 344.)

» Lafargue. Tumeur de l'orbite. (*Ann. d'Ocul.*, t. XV, p. 136.)

1846. Goyrand (d'Aix). Exophthalmie produite par le développement d'un acéphalocyste solitaire de l'orbite. (*Bull. de thérap.*, et *Ann. d'Ocul.*, t. VI, p. 104.)
» Lenoir. Nouveau procédé d'extirpation de l'œil. (*Gaz. des hôp.*, avril.)
1847. Sunter. Tumeur de l'orbite. (*Dubl. med. Press*, n° 405.)
» Weber. Exstirpation eines Fungus medullaris aus der Augenhöhle. (*Zeitschr. f. Chirurg.*, n° 20.)
» Haine. Corps étranger de 6 centimètres de longueur ayant séjourné pendant soixante jours dans la cavité orbitaire et la fosse zygomatique. (*Ann. de la Soc. de méd. d'Anvers*, et *Ann. d'Ocul.*, t. XVII, p. 113.)
» Redemans. Exophthalmie produite par un épanchement sanguin deux heures après la naissance à la suite d'une application du forceps. (*Journ. de méd. de Brux.*, et *Ann. d'Ocul.*, t. XVII, p. 89.)
» Duval (d'Argentan). Exophthalmie, suite de l'hypertrophie du tissu cellulaire qui tapisse le fond de l'orbite. (*Ann. d'Ocul.*, t. XVII, p. 201.)
» Thibaut. Diagnostic différentiel des phlegmasies vasculaires de l'orbite. (*Gaz. des hôp.*, et *Ann. d'Ocul.*, t. XVIII, p. 270.)
» Sovet. Observation de phlegmon du tissu cellulaire de l'orbite. (*Ann. d'Ocul.*, t. XVIII, p. 81 et 159.)
1848. Flarer. Exophthalmie traumatique. (*Gazz. med. di Lomb.*, n° 1, et *Ann. d'Ocul.*, t. XIX, p. 141.)
» Basedow. Die Glotzaugen. (*Casper's Wochenschr.*, n° 49.)
» Tavignot. Des kystes de l'orbite. (*Journ. d. conn. méd.-chir.*, juill.)
» O'Ferral. Recherches sur le diagnostic et le traitement des tumeurs de l'orbite. (*Union méd.*, n°s 7 et 8, et *Ann. d'Ocul.*, t. XIX, p. 64.)
» Deval (Ch.). Prothèse oculaire. (*Gaz. méd. de Paris*, n°s 11 et 14.)
» Hewett. Fracture de l'orbite occasionnée par un porte-crayon. (*Dubl. med. Press*, et *Ann. d'Ocul.*, t. XX, p. 123.)
» Roussilhe. Kyste de l'orbite. Operation. (*Ann. d'Ocul.*, t. XX, p. 223.)
1849. Cooper. De la procidence des yeux jointe à l'anémie, aux palpitations du cœur, etc. (*Lancet*, mai.)
» Helfft. Zur Pathogenie der eigenthümlichen mit Affection des Herzens, Struma u. Exophthalmus verbundenen Krankheit. (*Casper's Wochenschr.*, n°s 29, 30, 48 et 49.)
» Michon. Blessure, abcès du côté interne de l'orbite. (*Gaz. des hôp.*, n° 34.)
» Deval (Ch.). Exophthalmie survenue après la scarlatine. (*Ann. d'Ocul.*, t. XXI, p. 139.)
» Jones. De l'inflammation rhumatismale de la tunique vaginale de l'œil. (*The south. Journ. of Med.*, et *Ann. d'Ocul.*, t. XXI, p. 91.)
1850. Jacob. Des tumeurs de l'œil et de l'orbite. (*Dubl. Press*, 578.)
» — Extirpation d'une tumeur cancéreuse de l'orbite. (*Ibid.*, p. 625.)
» Collette. Observation de nombreux fragments de vitre introduits dans l'orbite gauche. (*Ann. d'Ocul.*, t. XXIII, p. 217.)
» Flarer. Note sur la maladie oculaire du maréchal Radetsky, etc. (*Ibid.*, t. XXIV, p. 23.)
1851. Heusinger. Exophthalmos mit Struma u. Affectionen des Herzens verbunden, nebst Sectionsbericht. (*Casper's Wochenschr.*, n° 4.)
» Canton. Exostose de l'orbite. (*Dubl. Press*, 645.),
» Duvernoy. Abscessbildung im Grunde der Augenhöle aus innerer Ursache mit consecutiver Hornhautentzündung u. tödtlichem Ausgange. (*Würtemb. Corresp.-Bl.*, n° 33.)
» Seide. Ueber die Anwendung künstlicher Augen. (*Oest. med. Wochenschr.*, n° 17.)
» Chassaignac. Autoplastie oblitérante de l'orbite à la suite de l'ablation de l'œil et de ses annexes. (*Gaz. des hôp.*, et *Ann. d'Ocul.*, t. XXV, p. 212.)
» Verhaeghe. Corps étranger dans l'orbite ; sortie après deux années de séjour. Ophthalmie grave suivie de perte de l'organe. (*Ann. d'Ocul.*, t. XXV, p. 204.)

1851. Verhaeghe. Avulsion de l'œil produite par une clef. (*Ibid.*, t. XXVI, p. 99.)
» Bertherand. Des plaies par armes à feu de l'orbite. (*Ibid.*, p. 127.)
» Gloninger. Tumeur ayant entraîné une amaurose, de l'exophthalmie et la mort. (*New-York. med. Journ.*, nov.)
1852. Oettinger. Ueber Prothesis ocularis, etc. (*Deutsche Klinik*, n° 1.)
» Ritterich. Das künstliche Auge. In-8°, 43 p., 8 pl.
» Boissonneau. De la mobilité de l'œil artificiel. (*Lancet*, mars.)
» Triquet. Tumeur érectile de l'orbite gauche. Ligature de l'artère carotide primitive gauche, etc. (Service de Herpin). (*Gaz. des hôp.*, n° 138, et *Ann. d'Ocul.*, t. XXVIII, p. 184.)
» Wallon. Tumeur érectile de l'orbite. (*Med. Times and Gaz.*, juill.)
» Brainard. Dilatation des cellules de l'os ethmoïdal simulant une exostose de l'orbite. (*Am. Journ. of med.*, n° 683.)
1853. Brainard. Tumeur érectile de l'orbite, ligature de la carotide, insuccès, injection d'une solution de lactate de fer, etc. (*Lancet*, août, et *Un. méd.*, n° 104.)
» Fischer (R.). Ueber entzündliche Affectionen der den Bulbus umgebenden Gebilde in der Augenhöhle. (*Zeitschr. v. Henle u. Pfeufer*, n° 3.)
» Sichel. Tumeur annulaire de l'orbite. (*Gaz. des hôp.*, n° 86.)
» Desmarres. Inflammation des os et du périoste de l'orbite. (*Ibid.*, n° 41.)
» Jaeger (F.). Traitement homœopathique de la maladie oculaire du maréchal Radetsky. (*Monthly Journ.*, févr.)
» Demarquay. Des tumeurs de l'orbite. Paris, in-8°, p. 210.
» Wolff. Grosse Cyste in der Orbita. (*Med. Zeitschr. d. V. f. Heilk. in Preussen*, n° 50.)
» Maissonneuve. Exostose de l'orbite, etc. (*Un. méd.*, n° 95.)
» Montgomery. Fracture méconnue de la voûte orbitaire du frontal. Mort. (*Dubl. med. Press*, et *Ann. d'Ocul.*, t. XXIX, p. 55.)
» Bellingham. Observation d'hydropisie du sinus frontal avec dilatation considérable du sinus et absorption des parois osseuses. Formation éventuelle d'une tumeur externe qui poussait l'œil gauche en bas et en avant. (*Ann. d'Ocul.*, t. XXIX, p. 129.)
» Zchuck. De exophthalmo cum struma et cordis morbo conjuncto. Diss. inaug. Halæ, in-8°.
1854. Dolbeau. Corps étranger de l'orbite, etc. (*Gaz. des hôp.*, n° 114, et *Arch. d'Ophth.*, t. III, p. 56.)
» Roche. Corps étranger de l'orbite observé chez un enfant âgé d'un mois, etc. (*Revue de thérap.*, n° 6.)
» Hiffelsheim. Observation d'une fracture de l'apophyse zygomatique et de l'arcade du trou sous-orbitaire. (*Gaz. méd. de Paris*, n° 10.)
» Datin. De l'exophthalmie séreuse. Thèse de Paris, in-4°, p. 31.
» Foresta (de). Des orbitocèles enkystées. Thèse de Paris, in-4°, p. 62.
» Rasch. De causis exophthalmi. Diss. inaug. Lipsiæ, in-8°.
» Neuhausen. Ueber den Markschwamm des Auges u. der Orbita. (*Organ. f. d. ges. Heilk.*, t. III, H. 1.)
» Curling. Deux cas d'anévrysmes de l'artère ophthalmique guéris par la ligature de la carotide primitive. (*Dubl. med. Press*, n° 814, et *Med.-chir. Transact.*, XXXVII.)
» Critchett. Extirpation de l'œil. (*Lancet*, mars.)
» Küchler. Zur Ausschälung der Geschwülste in der Augenhöhle u. am Halse. (*Deutsche Klinik*, n° 48.)
» Guersant. Tumeur cancéreuse de l'orbite, etc. (*Gaz. des hôp.*, n° 118.)
» Neumann. Affection du cœur avec stroma et exophthalmos. (*Deut. K.*, n° 24.)
» Hübsch. Tumeur de l'orbite ; œil chassé de sa place ; os détruits ; mort. (*Ann. d'Ocul.*, t. XXXI, p. 102.)
» Ansiaux (Jules). Hydatide solitaire de l'orbite. (*Ibid.*, t. XXXII, p. 90, et *Gaz. des hôp.*, n° 129.)

1854. Testelin. Évulsion complète du globe de l'œil. (*Ibid.*, p. 94.)
» Graefe (A. v.). Tumoren. (*Arch. f. Ophth.*, t. I, A. 1, p. 413.)
» — Bluterguss in die Orbita. (*Ibid.*, p. 424.)
» — Zwei Fälle von plötzlich entstandenem Exophthalmos durch Carcis der Orbita. (*Ibid.*, p. 430.)
» Walton (Hynes). Anévrysme par anastomose de l'orbite guéri par la ligature de la carotide. (*Med. Times and Gaz.*, fév.)

1855. Cooper (W.). Des plaies de l'orbite. (*Ibid.*, fév. et mai, et *Ann. d'Ocul.*, t. XXXIII, p. 216.)
» Stephenson (M.). Exostose de l'orbite. (*Americ. Journ.*, janv.)
» Jannison. Blessure de l'orbite avec une canne; mort. (*Monthly Journ.*, juin.)
» Desmarres. De l'exophthalmos produit par l'hypertrophie du tissu cellulo-adipeux de l'orbite. (*Gaz. des hôp.*, n° 1, 1855, et *Ann. d'Ocul.*, t. XXXIV, p. 273.)
» — Inflammation de l'os et du périoste de l'orbite. (*Ibid.*, p. 275.)
» Critchett. De l'ophthalmie strumeuse. Observations pratiques. (*Lancet*, mai et juillet.)
» Begbie. Palpitations par anémie, augmentation de volume de la glande thyroïde et des globes des yeux. (*Edinb. med. and surg. Journ.*)
» Bourguet. Anévrysme de l'artère ophthalmique; injection de perchlorure de fer, etc. (*Gaz. méd. de Paris*, n° 49.)
» France. Tumeur pulsative de l'orbite. (*Guy's Hosp. Rep.*, III, sér. 1.)
» Holmes (T.). Ecchymose de l'orbite avec lésion du cerveau, sans fracture du crâne. (*Assoc. Journ.*, oct.)

1856. Reinhardt. Glückliche Heilung von Exophthalmus nach Entzündung des Zellgewebes der Augenhöhle. (*Zeitschr. f. Chir. u. Geburtsh.*, t. IX, p. 108.)
» Taylor (Rob.). De l'exophthalmie chez les personnes anémiques. (*Med. Times and Gaz.*, mai.)
» Charcot. Cachexie exophthalmique, etc. (*Gaz. méd. de Paris*, n°s 38 et 39, et *Gaz. des hôp.*, 117.)
» Saez (A.). Tumeur de l'orbite; exophthalmie; extirpation avec conservation de la vue. (*Cronica de los hospit.*, n° 17.)
» Cooper (W.). De l'extirpation de l'œil. (*Ann. d'Ocul.*, t. XXXVI, p. 205.)

1857. Heyfelder. Das Verfahren bei Geschwülsten in der Orbita. (*Oest. Zeitschr. f. prakt. Heilk.*, n° 15.)
» Savory. Tumeur glanduleuse de l'orbite. (*Med. Times and Gaz.*, fév.)
» Gerhardt. Exophthalmus acutus; Punktion; Heilung. (*Deutsche Klin.*, n° 21.)
» Salomon (V.). Cas d'extirpation du globe oculaire. (*Brit. med. Journ.*, sept. 19.)
» Thorp. L'hyperesthésie de l'œil dans ses rapports avec l'ophthalmie strumeuse. (*Dubl. quart. Journ.*, août.)
» Mott. Exostose de l'orbite. (*Amer. Journ.*, janv.)
» Quadri. Des phlegmons et des abcès de l'orbite. (*Ann. d'Ocul.*, t. XXXVII, p. 34.)
» Windsor. Exostose de l'orbite. (*Ibid.*, t. XXXVIII, p. 211.)
» Poland. Protrusion of the eyeball. (*Ophth. Hosp. Rep.*, t. I, p. 21 et 168.)
» Prael. Exophthalmus mit Struma u. Herzfehler. (*Arch. f. Ophth.*, t. III, A. 2, p. 199.)
» Graefe (A. v.). Bemerkungen über Exophthalmus mit Struma u. Herzleiden. (*Ibid.*, p. 278.)
» — Ein Fall von Rotz am Menschen welcher sich zuerst in dem orbitalen Fettzellgewebe u. der Chorioidea localisirte. (*Ibid.*, p. 418.)
» Cosson. De la phlébite de la veine ophthalmique. Thèse de Paris, in-4°.
» Deguise. Exophthalmie de l'œil droit. (*Soc. de chir.*, *Gaz. des hôp.*, n° 116.)
» Gaillard. Kyste de l'orbite. (*Union méd.*, n° 124.)
» Hervieux. Cas d'exophthalmie cachectique. (*Ibid.*, n° 117.)

1858. Walton (H.). Tumeur sanguine de l'orbite guérie par l'injection de l'acide tannique. (*Med. Times and Gaz.*, 6 févr.)
» Laurence (J. Z.). Protrusion de l'œil et perte de la vision par suite d'un développement d'un encéphaloïde enkysté. Opération; rétablissement lent des fonctions de l'œil. (*Med. Times and Gaz.*, 1 mai, et *Schmidt's Jahrb.*, t. XCIX, p. 320.)
» Neudörfer (Ign.). Exophthalmus durch ein wallnussgrosses gallertiges Sarkom bedingt. (*Oest. Zeitschr. f. prakt. Heilk.*, n° 23.)
» Vanzetti (F.). Secondo caso di aneurisma dell' arteria oftalmica guarito colla compressione digitali della carotide, e cenni pratici intorno a questo metodo di curare gli aneurismi. Padova, in-8°, p. 32.
» Gioppi. Anévrysme de l'artère ophthalmique. (*Giorn. d'Ophth. Ital.*, 4 et 5.)
» Graefe (A. v.). Eigenthümlicher Verlauf eines Orbitalleidens. (*Med. Central-Zeitg.*, n° 34, et *Archiv*, t. IV, A. 2, p. 171.)
» Roeser. Zur Diagnose der Herzhypertrophie u. die daraus entspringende Exophthalmie. (*Memorabilien*, t. III, H. 4.)
» Carron du Villards. Études pathologiques et cliniques sur les différentes espèces d'exophthalmie. (*Ann. d'Ocul.*, t. XL, p. 97.)
» Zehender. Extirpation eines Orbitaltumors (tumeur fibro-plastique) mit Erhaltung des Bulbus. (*Arch. f. Ophth.*, t. IV, A. 2, p. 55.)
» Foucher. D'une forme particulière de tumeur de l'orbite. (*Gaz. des hôp.*, n° 141.)
1859. Arlt. Ueber Enukleation des Bulbus. (*Wien. Zeitschr.*, n° 10.)
» Acken. Exostose de l'orbite ; opération. (*Charlest. Journ.*, nov.)
» Jones (W.). Un morceau de crayon dans l'orbite. (*Med. Times and Gaz.*, 15 janv.)
» Desmarres. Fragment eines Sessels in der Orbita. (*Wien. med. Ztg.*, n° 12.)
» Lay (J.). Cancer de l'orbite, ablation, etc. (*Gaz. des hôp.*, n° 43.)
» Morel-Lavallée. Exophthalmie, cancer de l'orbite. (*Ibid.*, n° 24.)
» Nunnely. Trois cas d'anévrysmes de l'orbite ; leur traitement par la ligature de la carotide primitive. (*Med. Times and Gaz.*, 23 avril.)
» Cramer. Fracture de l'orbite. (*Echo méd. suisse*, 6.)
» Demarquay. Des anévrysmes de l'orbite. (*Gaz. hebd.*, n° 38.)
» Fano. Extirpation d'une tumeur fibro-cartilagineuse enkystée de l'orbite. (*Un. méd.*, n° 111.)
» Wordsworth (J. C.). Injection d'iode dans un kyste volumineux de l'orbite. (*Lancet*, 8 août.)
» Pitha. Merkwürdiger Fall von traumatischer Entzündung der Schädelblutleiter, etc. (*Oest. Zeitschr. f. prakt. Heilk.*, n° 1.)
» Hulke. All the capital signs of orbital aneurism present, in a marked degree, but independently of aneurism or any erectile tumor. (*Ophth. Hosp. Rep.*, t. II, p. 6.)
» Hussey. Protrusion of the globe, with some symptoms of aneurism. (*Ibid.*, p. 127.)
» Küchler. Sarcoma orbitæ, exophthalmos. (*Deutsche Klin.*, n° 4.)
» Desmarres. Carie de l'orbite, etc. (*Clinique européenne*, n° 4.)
» Charcot. Cachexie exophthalmique. (*Gaz. hebd.*, n° 4.)
» Fischer. De l'exophthalmie cachectique. (*Arch. gén. de méd.*, nov.)
» Demarquay. Des tumeurs enkystées de l'orbite. (*Gaz. de Paris*, n°s 46 et 47.)
» — Du séjour des corps étrangers dans l'orbite. (*Un. méd.*, n°s 121 et 123.)
» — Des anévrysmes intra-orbitaires. (*Gaz. hebd.*, n°s 38, 40 et 41.)
» Nunneley. Quatre cas d'anévrysmes de l'orbite traités par la ligature de la carotide primitive. (*Med.-chir. Transact.*, XLII, p. 165.)
» Price. Ligature d'un nævus volumineux de l'orbite après avoir employé, sans succès, le perchlorure de fer. (*Lancet*, 22 nov.)
1860. Ressel. Fälle von Orbital-Tumoren. (*Allg. Wien. med. Ztg.*, n° 10.)
» Blodig. Zur Casuistik der Enucleatio Bulbi. (*Zeitschr. d. k. k. Ges. d. Aerzte zu Wien*, n° 19 et 20.)

1860. Demarquay. Traité des tumeurs de l'orbite. Paris, in-8°, p. 584.
» — Cachexie exophthalmique. (*Mon. des se.*, n°s 55-57.)
» Soler. Exophthalmos produit par une tumeur de l'orbite, etc. (*El Siglo med.*, mai, et *Ann. d'Œul.*, t. XLIV, p. 293.)
» Bowman. Exostose volumineuse de l'orbite, résection sans lésion de l'œil. (*Med. Times and Gaz.*, 18 août, et *Schmidt's Jahrb.*, t. CVIII, p. 72.)
» Gros (L.). Cachexie exophthalmique. (*Comptes rend. et mém. de la Soc. de biol.*, IV, et *Arch. gén. de méd.*, août, p. 237.)
» Heyfelder. Exstirpation einer umfangreichen Geschwulst aus der rechten Orbita. (*Deutsche Klinik*, n° 11.)
» Dubois. Exophthalmie, ou exorbitisme anémique de l'œil droit survenu à la suite d'un refroidissement. Guérison complète après trois mois. (*Ann. d'Ocul.*, t. XLIV, p. 30.)
» Burow. Notiz über künstliche Augen. (*Arch. f. Ophth.*, t. VI, A. 1, p. 111.)
» Heymann. Krankheiten der Orbita. (*Ibid.*, t. VI, A. 1, p. 125.)
» Graefe (A. v.). Cavernöser tumor der Orbita. (*Ibid.*, t. VII, A. 2, p. 11.)
» Poland. Supposed aneurism in the right orbit ; protrusion of the eye; ligature of the carotid of the same side, beneficial effects ; subsequent recurrence, etc. (*Ophth. Hosp. Rep.*, t. II, p. 219.)
» Caratheodori. Exophthalmie, kyste séreux de l'orbite. (*Gaz. méd. d'Orient*, n° 9.)
» Jones. Exophthalmos avec bronchocèle. (*Med. Times and Gaz.*, 1 déc.)
» Roncier. Cas de cachexie exophthalmique. (*Gaz. des hôp.*, n° 152.)
» Aran. De la cachexie exophthalmique. (*Bull. de l'Acad.*, nov. et déc., p. 122.)
» Trousseau. Du goître exophthalmique. (*Un. méd.*, n°s 142, 143, 145, 147, et *Gaz. des hôp*, n°s 139 et 142.)
» Wordsworth. Exophthalmos produit par l'œdème du tissu cellulaire de l'orbite. (*Med. Times and Gaz.*, 17 nov.)
» Bader. Fibro-calcareous growth from the upper and outer wall of the left orbit. (*Ophth. Hosp. Rep.*, t. III, p. 80.)
» Hulke. Practical remarks on some diseases of the frontal sinus. (*Ibid.*, p. 147.)
1861. Schuh. Ueber die in der Augenhöhle sich bildenden Aftergebilde. (*Wien. med. Wochensehr.*, n°s 1, 2, 4 et 5.)
» Genouville. De la cachexie exophthalmique (maladie de Basedow). (*Arch. gén. de méd.*, janv., p. 82.)
» Postel. Cas de maladie de Basedow. (*Gaz. des hôp.*, n° 14.)
» Hamilton. Des tumeurs enkystées de l'orbite. (*Dubl. Journ.*, nov., p. 249.)
» Singer. Cystosarkom in der Augenhöhle. Verdrängung des Augapfels nach aussen. Extirpation der Geschwulst. Heilung. (*Allg. Wien. med. Zeitg.*, n° 46.)
» Wordsworth. Corps étranger de l'orbite. (*Med. Times and Gaz.*, 2 nov.)
» Lévy (C.). De la cachexie exophthalmique ou maladie de Basedow. Thèse de Strasbourg, in-4°, p. 49.
» Wyalt. Tumeur cystoïde de l'orbite commençant dans le sinus frontal, etc. (*Dubl. Journ.*, fév., p. 50.)
» Bowman. Tumeur pulsative de l'orbite; ligature de la carotide pratiquée avec succès. (*Med. Times and Gaz.*, 27 juill.)
» Bell (J.). Tumeur pulsative de l'orbite guérie par la ligature de la carotide primitive. (*Ibid.*, p. 1064.)
» Grünhoff (Em.). Die Knochenauswüchse der Augenhöhle. Inaug. diss. Dorp., in-8°, p. 150.
» Knapp. Beschreibung eines Falles von elfenbeinerner Orbitalexostose. (*Arch. f. Ophthalm.*, t. VIII, A. 1, p. 239.)
» — Ueber den tödtlichen Ausgang nach der Operation einer Orbitalexostose. (*Verh. d. nat. med. Ver. zu Heidelb.*, t. II, p. 118.)
» Mason (Fr.). A case of pulsating tumor of the orbit for which the common carotid artery was tied. (*Ophth. Hosp. Rep.*, t. III, p. 234.)

1861. Duchesne. Abcès dans le sinus maxillaire gauche; exophthalmie produite par la collection purulente. (*Journ. de méd. de Bordeaux*, févr., et *Ann. d'Ocul.* t. XLV, p. 274.)

» Debout. Appareils de la prothèse oculaire. (*Bullet. de thérap.*, nov., p. 476, et fév. 1862.)

1862. Bumstead (J.). Protrusion of the eye-ball and consequent diplopia, dependent upon an intra-orbital cyst. (*Ophth. Hosp. Rep.*, t. III, p. 327.)

» Hulke. Case of abscess of the frontal sinus. (*Ibid.*, p.341.)

» Hart (E.). Anévrysme de l'orbite, ligature de la carotide, guérison. (*Lancet*, 11 mars, et *Schmidts Jahrb.*, t. CXIV, p. 346.)

» Carmichael. Extirpation d'un sarcome de l'orbite droite. (*Lancet*, 4 juill.)

» Keene (J.). Nouveau procédé pour l'ablation de l'œil. (*Med. Times and Gaz.*, 13 sept.)

» Moore (Ch.). Ablation d'une production cancéreuse volumineuse de l'orbite. (*Brit. med. Journ.*, 23 août.)

» Noyes. Extirpation de l'œil. Tumeur de l'orbite. (*Amer. med. Times*, juill.)

» Watson. Cure radicale de l'exophthalmie chez les adultes. (*Edinb. med. Journ.*, sept., p. 236.)

» Greig. Anévrysme intra-orbitaire guéri par la ligature de la carotide primitive. (*Ibid.*, nov., p. 446.)

» Girardi. Zwei Fälle von Exophthalmus geheilt durch Exstirpation der veranlassenden Balggeschwulst in der Orbita. (*Wien. med. Halle*, n° 27.)

» Guriet. Cancer de l'œil et de l'orbite, etc. (*Gaz. des hôp.*, n° 148.)

» Delgado. Cas intéressant d'exorbitisme produit par une tumeur intra-crânienne (*Compte rendu du Congrès intern. ophth.*, 1862 et 1867.)

1863. Mauder. Cancer encéphaloïde de l'orbite, hémorrhagies répétées, etc. (*Med Times and Gaz.*, 7 mars.)

» Teissier. Du goître exophthalmique. Paris, in-8°, p. 46.

» Jones (Whart.). Protrusion des globes oculaires, amaurose, maladies des reins, diathèse hémorrhagique. (*Brit. med. Journ.*, 2 mai.)

» Fletcher. De la cachexie exophthalmique. (*Ibid.*, 23 mai.)

» Gildemeester. Du goître exophthalmique. (*Nederl. Tijschr.*, VII, p. 1.)

» Begbie (J. W.). Exophthalmie avec goître. (*Ed. med. Journ.*, sept., p. 198.)

» Trousseau. Du goître exophthalmique. (*Gaz. des hôp.*, n°s 98 et 101.)

» Dunn (Blencowe). Emphysème de l'orbite. (*Lancet*, 8 août, p. 231.)

» Legouest. Lésions de la région orbitaire. (*Presse méd.*, n° 27.)

» Maisonneuve. Extirpation sous-périostique d'une exostose éburnée de l'os ethmoïde ; reintégration de l'œil dans l'orbite avec conservation de la vue et de tous les mouvements de l'organe. (*Gaz. des hôp.*, oct., et *Ann. d'Oc.*, t. LI, p. 134.)

» Fano. Relation d'un cas de kyste séro-sanguin de l'orbite opéré avec succès par la méthode de l'excision partielle. (*Abeille méd.*, n° 50, et *Ann. d'Ocul.*, t. XLIX, p. 259.)

» Hulke. Group of cases of abscess and tumours of the orbit. (*Ophth. Hosp. Rep.*, t. IV, p. 88.)

» Horner Periostitis orbitæ u. Perineuritis n. optici. (*Klin. Monatsbl.*, t. I, p. 71.)

» Knapp. Exophthalmus durch Orbitalemphysem. (*Ibid.*, p. 162.)

» Corlieu. Du goître ophthalmique ou névrose thyro-exophthalmique. (Paris, in-8°, p. 14, et *Gaz. des hôp.* n° 125.)

» Arlt. Exophthalmie chez un nouveau-né ; guérison. (*Wien. Wochenschr.*, et *Ann. d'Ocul.*, t. LI, p. 55.)

1864. Achry. Tumeur de l'orbite, pulsation, bruits de souffle, erreur de diagnostic. (*Gaz. des hôp.*, n° 43.)

» Kempf. Periodischer Vorfell des Bulbus. (*Allg. Wiener med. Zeitg.*, n° 17.)

» Trousseau. Goître exophthalmique. (*Gaz. des hôp.*, n° 28.)

» Gros (L.). Du goître exophthalmique. (*Gaz. hebd.*, n° 50.)

» Peter. Du goître exophthalmique. (*Gaz. hebd.*, n° 12.)

1864. Fatum. Maladie de Basedow; ramolissement de la cornée. (*Med. Times and Gaz.*, 23 janv.)

» Norman. Séjour d'un corps étranger dans l'orbite pendant six mois. (*Med. Times and Gaz.*, 19 mars.)

» Russel. Exophthalmos avec goître, etc. (*Ibid.*, 26 mars.)

» Schnitzler. Ueber Basedow'sche Krankheit. (*Wien. med. Halle*, nos 24 et 27.)

» Laycock. De l'exophthalmie. Maladie de Basedow, etc. (*Med. Times and Gaz.*, 24 sept.)

» Holmes. Tumeur anévrysmatique de l'orbite. Guérison. (*Amer. Journ.*, juill. p. 44, et *Schmidt's Jahrb.*, t. CXXV, p. 95.)

» Graefe (A. v.). Ueber Basedow'sche Krankheit. (*Deutsche Klinik*, n° 16, et *Klin. Monatsbl.*, t. II, p. 183.)

» — Cysticercus-Fibroid in der Orbita. (*Arch. f. Ophth.*, t. X, A. 1, p. 205, et t. XII, A. 2.)

» Schuster. De l'exophthalmie cardio-thyriodealis (Maladie de Basedow). (*Un. méd.*, n° 84.)

» Hulke. A case of chronic mucocele of the ethmoidal cells invading the left orbit and acute abscess of the right frontal sinus. (*Ophthal. Hosp. Rep.*, t. IV, p. 176.)

» Jacobson. Tumoren-Bildung im Nervus opticus u. im Fettzellgewebe der Orbita. (*Arch. f. Ophthalm.*, t. X, A. 2, p. 55.)

» Szokalsky. Aneurysma traumaticum in der Augenhöhle. (*Klin. Monatsbl.*, t. II, p. 427.)

» Pagenstecher. Extraction eines fremden Körpers aus der Orbita u. Schädelhöhle nach 17 Jahre langem Verweilen daselbst. (*Ibid.*, p. 166.)

» Horner. Carcinom der Dura mater exophthalmus, etc. (*Ibid.*, p. 186.)

» Carter (Rob.). Enucleatio bulbi. (*Brit. med. Jorn.*, 12 nov., p. 561.)

» Wharton (Jones). A case of echino-coccus cyst in the orbit. (*Ibid.*, 17 déc.)

» Hasner (d'Artha). Ueber künstliche Augen. (*Prager med. Wochenschr.*, n° 4, p. 323.)

» Nunneley. On vascular protrusion of the eyeball, etc. (*Med. Times and Gaz.*, n° 752, p. 602.)

» Walton. De l'exophthalmie. (*Brit. med. Journ.*, 12 nov., 24 et 31 déc.)

1865. Dressler (W.). Ueber Basedow'sche Krankheit. (*Prager med. Wochenschr.*, nos 3 et 4.)

» Peter. Du goître exophthalmique. (*Gaz. des hôp.*, nos 34 et 43.)

» Gemündt. Fälle von Basedow'scher Krankheit. (*Memorabilien*, X, 8.)

» Paul. Ueber Basedow'sche Krankheit. (*Berl. klin. Wochenbl.*, n° 27.)

» Morton (T. G.). Case of aneurisme of the ophthalmic artery treated by ligature of the common trunc of the right carotid artery. (*Am. Journ.*, avril, p. 321.)

» Velpeau. Exophthalmos, tumeur de l'orbite, guérison. (*Gaz. des hôp.*, n° 86.)

» Textor (C.). Ueber die Abtragung eines grossen kugelligen Knochenauswuchses des Augenhöhlentheils des rechten Stirnbeins. (*Würzb. med. Zeitschr.*, t. VI, H. 5.)

» Johnson (A.). De l'ophthalmie strumeuse et de la contraction réflexe du muscle orbiculaire des paupières. (*Lancet*, 19 nov.)

» Moore (W.). De la maladie de Basedow. (*Dubl. quart. Journ.*, nov., p. 344.)

» Waldhauer. Echinococcus de l'orbite. (*Klin. Monatsbl.*, t. III, p. 385.)

» Ricci (H. B. de). Exophthalmie produite par une tumeur variqueuse de l'orbite. (*Ibid.*, nov. p. 338, et *Schmidt's Jahrb.*, t. CXXIX, p. 217.)

» Sichel. Tumeur fibreuse cloisonnée de l'orbite. Extirpation. Guérison. (*Ann. d'Ocul.*, t. LIII, p. 60.)

» Galezowski. Kyste de l'orbite. (*Ibid.*, t. LIII, p. 202.)

» Hasner (d'Artha). Sur le cancer de l'œil et de ses annexes. (*Ophth. Review*, n° 7, et *Ann. d'Ocul.*, t. LV, p. 78.)

1865. Dupont. Des tumeurs de l'orbite formées par du sang en communication avec la circulation veineuse intercrânienne. Thèse de Paris, p. 34.
» Clarke. Corps étranger ayant pénétré et séjourné dans l'orbite. (*Ophth. Rev.* n° 4, et *Ann. d'Oeul.*, t. LIV, p. 215.)
» Rosenberg. Fall von Basedow'scher Krankh. (*Berl. klin. Wochenschr.*, n° 50.)
» Reith (Arch.). Exophthalmos, enlargement of the thyroid gland, death, autopsie affection of the cervical sympathetic. (*Med. Times and Gaz.*, 11 nov.)
» Knapp. Elfenbeinexostose. Exstirp. Heilung. (*Klin. Monatsbl.*, t. III, p. 376.)

1866. Hulke. Enucleatio bulbi. (*Brit med. Journ.*, janv., p. 89.)
» Küchler. Ueber Exophthalmus u. die Tumoren der Augenhöhle, mit besonderer Berücksichtigung der gutartigen Sarkome in der Orbita, deren Diagnose u. Behandlung. (*Deutsche Klin.*, n°s 17, 19 et 21.)
» Morgan. Case of removal of a cancerous tumor from the orbite. (*Med. Times and Gaz.*, oct. 20.)
» Campbell. Removal of a large recurrent encephaloid tumor from the orbit, the patiant well fortheen month after. (*Ibid.*, mars 3.)
» Boissonneau (fils). Renseigements généraux sur les yeux artificiels, leur adaptation et leur usage. Paris, in-8°, p. 32.
» Freman. Guérison d'un anévrysme de l'orbite par la compression. (*Amer. Journ.*, juill., p. 277.)
» Collart (C.). Anévrysme traumat. de l'orbite g. (*Gaz. méd. de Paris*, n° 39.)
» Geigel (A.). Ueber Basedow'sche Krankheit. (*Wurzb. med. Zeits.*, VII, p. 70.)
» Oettingen (G. v.). Exophthalmus durch Thrombose der Vena ophthalmica bedingt. (*Petersb. med. Zeitschr.*, XI, p. 1.)
» Hodges. Tumeur cancéreuse de l'orbite. (*Boston med. and surg. Journ.*, t. LXXI, p. 417, et *Ann. d'Oeul.*, t. LV, p. 87.)
» Gillivray (Mac). Observations de kystes hydatiques dans l'orbite. (*Australian med. Journ.*, 243, et *Ophth. Review*, n° 9.)
» Laurence (Z.). Tumeur mélanique de l'orbite. (*Ophth. Rev.*, n° 9, et *Ann. d'Oeul.*, t. LVI, p. 173.)
» — Specimen of malignant growth round the optic nerf. (*Med. Times and Gaz.*, oct. 20.)
» Fleys (L.). Essai sur les signes et le diagnostic des tumeurs intra-orbitaires. Thèse de Paris, in-4°, p. 34.
» Becker (O.). Inflammatio tunicæ vaginalis bulbi. (*Wien. med. Wochenschr.*, n°s 65, 66.)
» Stängelmeyer. Fragment d'un couteau ayant séjourné treize ans dans l'orbite. (*Bay. Aertztl. Intelligenzbl.*, n° 38.)
» Pepper. Punctured wound of orbit, traversing the orbit and entiring brain. Death from hæmorrhage into skull. (*Am. Journ. of med.*, oct. p. 427.)
» Manz. Zur Casuistik der Orbital-Fracturen. (*Arch. f. Ophth.*, t. XII, A. 1, p. 1.)
» Graefe (A. v.). Tumor orbitæ et cerebri. (*Ibid.*, t. XII, A. 2, p. 100.)
» — Cavernöser Tumor am vorderen Thränendrüsenrande u. Phlebolith der Orbita. (*Ibid.*, p. 222.)
» — Carcinom des Keilbeins mit acutem Verlaufe. (*Ibid.*, p. 244.)
» Becker (v.). Dislokation des Augapfels durch den Stoss einer Kuh mit dem Aussehen einer Enucleation. (*Ibid.*, p. 289.)
» Hulke. 1° A case of epithelial cancer. 2° A case of orbital sarcoma, etc. (*Ophth. Hosp. Rep.*, t. V, p. 336.)
» Secondi (Riccardo). Cesti dell'orbita. Fibroma dell'orbita. (*Giorn. d'Ophth. Ital.*, t. IX, p. 1.)

1867. Calderini (Giov.). Ennucleatio del bulbo dell'occhio in rapporto alla estirpatione, all influenza sull'occhio che rimane all'anatomia patologica e alla protesi oculare. Torino, in-8°, p. 46, 3 pl.
» Lawson. Tumeur squirrheuse de l'orbite. (*Brit. med. Journ.*, avril, 20.)
» Bell (J.). Cas de tumeur pulsative de l'orbite guérie par la ligature de la carotide. (*Edin. med. Journ.*, juill., p. 36.)

1867. Graefe (A. v.). Fall von Basedow'scher Krankheit bei einem Manne. (*Berl. klin. Wochensch.*, n° 31.)
» — Partielle Tenotomie des musculus levator palpebrae super (maladie de Basedow). (*Klin. Monatsbl.*, t. V, p. 272.)
» Borelli. Osservazione di esottalmo sinistro risanato rapidamente coi rivulsive intorni. (*Giorn. d'Ophth. Ital.*, t. X, p. 65.)
» Sichel (J. et A.). De l'enucléo-dissection du globe oculaire, c'est-à-dire de l'énucléation combinée avec l'extirpation. Méthode mixte, etc. (*Gaz. méd. de Paris*, n° 27, et *Ann. d'Ocul.*, t. LVIII, p. 56.)
» Wecker. Les tumeurs caverneuses de l'orbite. (*Gaz. hebd.*, n° 47.)
» Laurence (Z.). A case of traumatic aneurism of the orbit in which the common carotid artery was successfully tied. (*Ophth. Rew.*, n° 12.)

MALADIES DES VOIES LACRYMALES.

CONSIDÉRATIONS GÉNÉRALES.

Qu'il nous soit permis, en commençant l'étude des maladies des voies lacrymales, de dire en peu de mots comment nous entendons traiter cette matière, si importante pour la pratique. De tout temps, on s'est jeté avec une sorte d'avidité sur l'étude des maladies qui vont nous occuper et science est d'une richesse peu commune en écrits publiés sur ce sujet. Toutefois un observateur attentif, examinant les résultats effectifs de ces nombreuses publications, ne manquera pas de s'apercevoir du peu de progrès que l'ophthalmologie a fait dans cette branche, jusqu'à ces dernières années et de remarquer que, le plus souvent, les auteurs se sont contentés de rendre à des théories et à des procédés abandonnés une seconde vie aussi éphémère que la première.

Il est clair qu'on n'a pu faire une étude sérieuse des maladies des voies lacrymales avant l'époque à laquelle on a enfin possédé des notions exactes sur l'anatomie et la physiologie de ces parties ; aussi est-ce bien à tort que le besoin d'étaler une érudition stérile a entretenu, dans les descriptions que nous possédons, des théories et des méthodes de traitement appartenant à un temps où les notions anatomiques, qui sont la base principale des travaux modernes, faisaient encore défaut.

D'un autre côté, si l'on s'en tient à la littérature contemporaine, on trouve des différences, et qui plus est, des contradictions si manifestes entre les opinions des auteurs, qu'on se voit contraint d'en sacrifier une partie à la clarté et à la simplicité de la description. Nous exposerons donc les maladies des voies lacrymales, en nous attachant à négliger autant que possible sur notre route les citations d'auteurs et les discussions dont nous serions em-

barrassé à chaque pas, sur un terrain si battu, et en nous réservant de suppléer à ces omissions volontaires par un résumé historique et une note bibliographique placés à la fin de ce chapitre.

A. MALADIES DE LA GLANDE LACRYMALE.

ARTICLE PREMIER.

INFLAMMATION DE LA GLANDE LACRYMALE (DACRYOADÉNITE).

Symptômes. — Cette maladie est tellement rare à l'état aigu, que des praticiens d'une grande expérience, M. Arlt entre autres, avancent n'avoir jamais eu l'occasion de l'étudier, et si l'on examine les observations que la littérature renferme (Ad. Schmidt, Todd, Heynes Walton), il reste encore douteux que l'inflammation ait réellement occupé le parenchyme glandulaire, et non le tissu cellulaire circonvoisin. Du reste, on comprend sans peine combien il est facile de confondre cette maladie avec une inflammation du périoste sous-jacent; et si l'on songe que l'on a souvent signalé des altérations osseuses consécutivement à la suppuration de la glande lacrymale, on est en droit de penser qu'on a plus d'une fois attribué à l'inflammation propre de cette glande des symptômes qui appartenaient à une phlogose de la paroi orbitaire.

La tournure que prend la maladie dépend essentiellement du plus ou moins de temps que les symptômes inflammatoires emploient à se développer. Tandis que l'inflammation suraiguë de la glande lacrymale se termine par une production abondante de globules de pus et aboutit à la formation d'un abcès, l'inflammation chronique provoque l'hypergenèse du tissu cellulaire qui entre dans la constitution de l'organe affecté, et détermine un engorgement dont la résolution se fait, en général, avec beaucoup de lenteur. Ce n'est que dans des cas tout à fait exceptionnels que, par l'effet de poussées inflammatoires multiples, la glande s'hypertrophie d'une manière progressive.

Les principaux symptômes de l'inflammation suraiguë de la glande lacrymale sont : une tuméfaction marquée et une rougeur érysipélateuse intense de la paupière supérieure, localisée principalement vers l'angle externe, point où l'on constate au toucher une vive sensibilité, et au niveau duquel le malade accuse des battements et des douleurs lancinantes.

A mesure que le gonflement et la rougeur augmentent, il se manifeste presque constamment des troubles généraux, comme une fièvre ardente, de l'anorexie et de l'insomnie. Les auteurs signalent une gangrène partielle de la paupière supérieure, déterminée, d'après eux, par la compression que la

glande malade exerce sur les tissus voisins, gangrène qui, à leur avis, donnerait lieu à l'évacuation des produits fournis par la suppuration. Dans ces cas, il faut le dire, un stylet introduit dans la plaie est toujours tombé sur un os dénudé et couvert d'aspérités. Mais, à côté de ces faits, il en est d'autres où la suppuration s'est ouvert une voie au dehors, sans avoir été précédée de sphacèle, et où il s'est établi un trajet fistuleux.

Tandis que l'inflammation de la glande lacrymale, en tant que maladie suraiguë, réclame encore, pour être acquise à la science, le contrôle d'observations plus concluantes, il n'est pas douteux qu'elle existe à l'état chronique et ne se décèle alors par des symptômes bien caractérisés. MM. Heymann (1) et Horner (2) ont relaté des observations fort curieuses que nous croyons devoir donner en note.

(1) Paul S.... âgé de dix ans, me fut amené pendant l'automne de 1859 pour une maladie de l'œil gauche traitée jusqu'à cette époque par des topiques d'un usage pénible. La paupière supérieure correspondante était fortement distendue et il était impossible de la soulever. Le mal aurait débuté, si l'on s'en rapporte aux renseignements fournis, par un ulcère de la cornée, et n'aurait pris cette gravité que depuis peu de jours. Un examen très-attentif révéla sous la paupière l'existence d'une tumeur charnue, sans bosselures. La paupière était d'une rougeur intense, mais non phlegmoneuse, et l'on pouvait la mouvoir sur place, bien qu'elle résistât aux tractions exercées de bas en haut ; la tumeur, du volume d'une pomme, tombait au-devant de la paupière supérieure et n'était sensible que du côté externe de l'orbite. On ne percevait aucune fluctuation : un liquide séreux jaunâtre s'écoulait bien par la fente palpébrale, mais jamais on n'avait constaté une suppuration véritable. Incertain sur la nature du mal, j'ordonnai des cataplasmes, ce qui rendit la tumeur plus molle et la diminua de volume. Six jours après, il était possible de soulever la paupière supérieure et d'entrevoir, non sans peine à la vérité, le globe oculaire immobilisé en dedans, mais ne faisant aucune saillie en avant. Au travers de la paupière ramollie, on sentait, au niveau du bord externe de l'orbite, une tumeur dure et assez nettement circonscrite. Bientôt l'écartement des paupières, devenu plus facile, permit d'introduire une sonde pour savoir si cette induration n'était pas causée par la présence d'un corps étranger. On reconnut ainsi que le cul-de-sac supérieur était occupé tout entier par une tumeur qui faisait une saillie prononcée en bas, et que la dureté perçue était le symptôme d'une infiltration qui n'avait aucun des caractères des abcès. L'œil ayant repris sa position normale, on voit la cornée très-opaque et faiblement ramollie. La conjonctive du cul-de-sac supérieur n'offre aucune autre altération qu'une rougeur et une turgescence assez forte. On est en droit de supposer qu'il s'agit, dans ce cas, d'une inflammation du tissu cellulaire voisin de la glande. Sous l'emploi de l'iodure de potassium à l'intérieur et des frictions mercurielles, le malade guérit bientôt. La région de la glande lacrymale, sans être tuméfiée, resta longtemps sensible au toucher. La sécrétion des larmes s'accomplissait comme à l'état normal. Il faut se demander si, dans ces circonstances, l'usage de topiques irritants n'a pas agi sur la maladie comme cause déterminante. (*Archiv für Ophthalmologie*, t. VII, A. 1, p. 143.)

(2) Un serrurier âgé de vingt-six ans se présente, le 22 février 1862, à la consulta-

Nous avons eu l'occasion d'observer la maladie à l'état chronique sur des sujets qui avaient longtemps souffert de conjonctivites (1), de kératites pustuleuses, d'iritis accompagnées d'un larmoiement considérable. M. de Graefe (2) cite trois cas dans lesquels, à la suite d'une opération, et de l'occlusion de l'œil qu'elle avait nécessitée, il était survenu dans la paupière supérieure un gonflement considérable dû à une augmentation de volume de la glande lacrymale. Ce gonflement mit plusieurs mois à se dissiper, et la glande resta longtemps le siége d'une sensibilité assez vive, qu'on réveillait, soit par le toucher, soit en écartant complétement les paupières. Les douleurs ciliaires n'avaient existé que dans la première période de la maladie. M. de Graefe rapporte cette congestion du tissu propre de la glande, survenue chez ces trois opérés après un rapprochement prolongé des paupières, à la rétention des larmes et à l'irritation qui en fut l'effet.

Les symptômes de la dacryoadénite chronique sont la tuméfaction de la paupière supérieure, une rougeur de ce voile membraneux, plus prononcée

tion. Dix jours auparavant et sans aucune raison connue, le malade avait vu apparaître une tumeur dans la moitié externe des deux paupières supérieures ; il n'y avait eu ni rougeur, ni douleur, et le malade n'était nullement gêné dans l'usage de ses yeux. Le bord libre des deux paupières supérieures est normal, sans gonflement ni rougeur. Tandis que les deux tiers internes du repli des paupières supérieures sont parfaitement accusés, le tiers externe est effacé et soulevé par une tumeur qui s'avance jusque vers la peau. Cette proéminence mesure en largeur, à droite, un centimètre et demi, à gauche un centimètre, en hauteur elle présente un centimètre et demi. Dans cet endroit, la peau est faiblement œdémateuse, tout à fait mobile. La tumeur est bosselée, convexe, se termine en bas par un bord mamelonné, en forme de languette, et disparaît sous la voûte orbitaire, où l'on peut avec le petit doigt la suivre en haut et en dehors. Cette tumeur est dure, résistante, non douloureuse, soit spontanément, soit à la pression. La conjonctive des paupières et du globe de l'œil est normale, le cul-de-sac est un peu gonflé en haut et en dehors ; la mobilité de l'œil est parfaitement conservée, et cet organe ne présente aucune sécheresse. Le malade, qui s'est exposé plusieurs fois à des refroidissements, dit avoir eu un semblable gonflement, mais moins intense à la même époque de l'année précédente. L'usage d'une pommade à l'iodure de potassium fait diminuer la tumeur ; le 16 mars, elle a disparu du côté gauche, seul le petit doigt rencontre encore sous la voûte orbitaire le bord tranchant et résistant de la glande ; à droite elle dépasse encore de 5 millimètres. (*Klin. Monatsbl.*, t. IV, p. 257.)

(1) Chez un peintre polonais âgé d'une trentaine d'années, qui était sujet à des catarrhes conjonctivaux, la glande lacrymale faisait, du côté gauche, une saillie grosse comme une petite noisette. Cette saillie était lobulée, résistante, et s'insinuait manifestement près de l'angle externe de l'œil sous la voûte orbitaire. On avait pris cette petite tumeur pour un kyste ; elle disparut en six semaines par l'usage d'une pommade iodurée.

(2) *Archiv für Ophthalmologie*, t. IV, A. 2. p. 259.

en dehors qu'en dedans, et la difficulté de le soulever en totalité. Parfois il est possible de sentir directement, en introduisant le petit doigt dans le cul-de-sac, ou après avoir renversé la paupière, le lobule externe de la glande augmentée de volume. Comme le gonflement de la glande ou du tissu cellulaire voisin s'observe le plus ordinairement dans le cours d'inflammations chroniques de la conjonctive, de la cornée ou de l'iris, accompagnées de blépharospasme, il est très-difficile de déterminer quelle part la maladie de la glande prend dans l'hypersécrétion et dans les complications qui surviennent par suite de la rétention de ce liquide.

Tandis que la dacryoadénite suraiguë suit, d'après les auteurs, une marche très-rapide et se termine par la suppuration dans l'espace de trois à cinq jours, le gonflement qui provient de l'inflammation chronique de la glande lacrymale met généralement plusieurs mois à se dissiper.

L'inflammation aiguë de la glande lacrymale, surtout dans les cas où elle reconnaît une violence pour cause, réclame l'emploi énergique des moyens antiphlogistiques, et dès qu'on a lieu de croire à l'existence d'un abcès, il faut l'ouvrir sans retard. Lorsque, par suite d'une forme chronique, la glande s'est engorgée, des frictions résolutives au moyen des pommades aux iodures de potassium, de plomb, et de l'onguent mercuriel, enfin des frictions simples, mais prolongées, avec l'huile d'amandes douces, sont d'un effet avantageux. D'ailleurs, c'est au massage même, et non à l'action du principe médicamenteux, qu'il faut rapporter l'efficacité de cette pratique.

ARTICLE II.

HYPERTROPHIE DE LA GLANDE LACRYMALE.

Consécutivement à des poussées inflammatoires multipliées, ou même en l'absence de semblables antécédents, on a vu la glande lacrymale s'accroître notablement et constituer une tumeur volumineuse, lobulée, tout à fait indolente, qu'on a dû rapporter à l'hypertrophie du tissu propre de la glande. Dans la plupart des cas, cette hypertrophie a été observée sur de jeunes sujets et l'évolution complète de la maladie, dont les débuts ont paru quelquefois remonter à la vie intra-utérine, a toujours mis plusieurs années à se faire. La glande lacrymale augmente de volume sans causer la moindre gêne, jusqu'au moment où elle acquiert des dimensions telles qu'elle frappe les regards, entrave l'occlusion de l'œil et comprime le globe oculaire au point de le dévier en bas et en dedans. Dans ces conditions, il se manifeste un ptosis de la paupière supérieure, sous l'influence directe de la compression que le contenu de l'orbite a subie. Jusqu'à présent, d'ailleurs, on n'a pas observé que ces désordres aient été la cause d'un trouble appréciable dans la sécrétion des larmes.

Le diagnostic de cet état morbide est loin d'être toujours facile, et la difficulté que nous signalons consiste moins à s'assurer de la présence d'une tumeur développée aux dépens de la glande lacrymale qu'à déterminer exactement la nature d'une pareille tumeur. Ainsi, il est aisé de confondre l'hypertrophie de la glande lacrymale avec un kyste développé dans le voisinage de cet organe. En outre, la dureté qu'acquiert parfois la glande lacrymale hypertrophiée peut encore induire en erreur, en faisant croire à l'existence d'une néoplasie maligne. Un développement très-lent, l'absence de douleurs et de troubles généraux sont des signes qui permettent de repousser avec quelque sûreté le soupçon d'une tumeur maligne.

Quoique la maladie dont nous nous occupons soit en général sans gravité, elle peut, dans les cas où l'hypertrophie est considérable, non-seulement compromettre l'organe visuel, mais encore entraîner des troubles sérieux dans la santé du sujet. Ainsi on prétend avoir observé qu'en pareille circonstance la tumeur, écartant les parois de l'orbite, a pénétré dans les cavités voisines ; mais il reste à savoir si ces faits se rapportaient bien, comme on l'a dit, à une hypertrophie simple de la glande lacrymale.

Quand la tumeur atteint un volume tel qu'elle réclame une intervention urgente, l'extirpation est le seul traitement qui soit rationnellement indiqué ; car s'il existe réellement des faits dans lesquels l'hypertrophie a cédé à une médication résolutive (Hynes-Walton), ils sont tellement isolés qu'ils n'inspirent qu'une très-médiocre confiance dans cette méthode. Nous donnons en abrégé quelques observations de cette maladie rare, observations dans lesquelles l'extirpation de la tumeur a permis de contrôler le diagnostic par l'examen microscopique des parties enlevées (1).

(1) Observation I. — Par M. Gluge (*Annales d'oculistique*, t. XXXIII, p. 145 et *Atlas der pathologischen Anatomie*, liv. XVII, pl. III, fig. 20-22). — Chez un enfant de cinq ans, Florent Cunier enlève, en juillet 1849, une tumeur dont le début remonte à la naissance et qui occupe la région de la glande lacrymale. Elle représente à peu près le volume d'un œuf de poule : l'examen microscopique révèle une hypertrophie du tissu glandulaire et une dilatation énorme des canaux excréteurs.

Observation II.—Par M. Lebert (*Traité de M. Desmarres*, t. I, p. 266).—M. Chassaignac enlève, en octobre 1851, sur une malade de vingt-six ans, une tumeur occupant la moitié externe de l'orbite et qui avait déplacé l'œil en avant et en dedans. La saillie de cet organe avait été observée six ans auparavant ; elle s'était, depuis cette époque, accrue insensiblement, tout en restant complétement indolente. Extirpée, elle mesure 35 millimètres de long sur 2 centimètres de large et environ autant d'épaisseur. La forme de cette tumeur se rapproche beaucoup de celle d'un testicule : extérieurement elle est entourée d'une enveloppe cellulo-fibreuse peu vasculaire. En comprimant une coupe fraîche, dont l'aspect est grenu et la coloration rougeâtre, on obtient de nombreux grumeaux qu'on reconnaît sous le microscope pour des

ARTICLE III.

TUMEURS DE LA GLANDE LACRYMALE.

Outre une hypertrophie, générale ou partielle, dont l'étude aurait dû être, à la rigueur, placée dans cet article, on a observé dans la glande lacrymale des tumeurs de différente nature. Celles qui se rapprochent le plus, par leur composition histologique, de la forme précédente, sont les tumeurs fibreuses et les tumeurs fibro-plastiques (sarcomes).

Les *fibromes* de cette région, d'ailleurs assez rares, n'ont pas été, jusqu'à présent, reconnus comme ayant, d'une manière certaine, pris leur origine dans le tissu cellulaire qui fait partie de la glande lacrymale.

Quant aux *tumeurs fibro-plastiques* de cette glande, peu communes elles-mêmes, c'est surtout à Mackenzie (1) et à Burns que nous devons leur description. Le premier de ces auteurs a décrit une tumeur fibro-plastique de la glande lacrymale, à laquelle il assigne le nom de *chlorema*, à cause de la coloration verdâtre que cette néoplasie présente, mais que d'ailleurs elle perd par le lavage dans l'eau ou dans l'esprit-de-vin ; sur la coupe, cette tumeur se montre uniformément ferme, fibrillaire et pauvre en vaisseaux. Elle offre comme caractère essentiel, à l'instar des autres sarcomes, d'en-

culs-de-sac glandulaires et qui, examinés avec de faibles grossissements, paraissent allongés, lobulés et groupés entre eux.

Observation III.— Par A. Rothmund fils (*Klinische Monatsblätter für Ophthalmologie*, p. 264, 1863). — M. Rothmund fils enlève chez une femme de trente ans, en juin 1862, une tumeur de l'orbite droit qui est arrondie, dure, immobile, recouverte par la paupière supérieure et présentant un diamètre de deux pouces et demi. Le globe de l'œil est complétement luxé sur la pommette, en bas et en dedans, et descend un pouce plus bas que celui du côté opposé. Il est légèrement aplati et la cornée s'est assez notablement opacifiée, à la suite d'une kératite panneuse, pour que la malade puisse à peine, avec cet œil, compter les doigts à un pied de distance. Il y a cinq ans que la tumeur a paru ; au bout d'une année, elle avait la dimension d'un œuf de pigeon ; il y a deux ans, la malade pouvait encore lire de l'œil droit. L'extirpation fut facile et l'œil replacé dans l'orbite. La tumeur mesurait 5 centimètres et demi de longueur sur 5 de largeur. Elle était compacte et la section y montra un contenu gélatineux. Le professeur Buhl constata, au moyen du microscope, qu'elle provenait de l'hypertrophie de la glande lacrymale. Après la guérison, la cornée recouvra une partie de sa transparence, et la malade put compter les doigts à quatre pieds de distance.

Des observations analogues ont été relatées par Halpin (*Annales d'Oculistique*, t. XIX, p. 159, par Anderson (*Edinburgh monthly Journal of med. science, Annales d'Oculistique*, t. XIX, p. 243, 1848) ;—Fano (*Gaz. des Hôp.*, n° 133, 1862) ; —Warlomont (*Annales d'Oculistique*, t. XLVIII, p. 53, 1862) ; — Letenneur (*Gaz. des Hôp.*, n° 147, 1865).

(1) *Loc. cit.*, t. I, p. 122.

vahir, en se développant énormément, les cavités voisines de celle où elle est née, et de se montrer à la fois dans plusieurs régions, affectant de préférence la dure-mère crânienne. Le *chloroma* aurait été, suivant quelques auteurs, principalement observé chez de jeunes sujets et se serait rencontré, non-seulement dans la cavité orbitaire, en dehors de la glande lacrymale ; mais encore dans les fosses nasales, la cavité crânienne, etc. (Balfour, Durand-Fardel, King).

Les *tumeurs cancéreuses* ont rarement la glande lacrymale pour siége, et il faut croire que ces néoplasies, développées primitivement dans d'autres parties du contenu de l'orbite, n'ont envahi cette glande que par suite des progrès de leur évolution, dans plusieurs des cas où l'on a regardé cet organe comme étant leur point de départ. Une migration semblable a très-certainement été observée par M. Pamard père (1) pour la forme dite mélanose simple ou bénigne. Plusieurs auteurs nient que la glande lacrymale soit atteinte de cancer ; quoi qu'il en soit de cette assertion, elle prouve du moins que cet organe n'est pas, tant s'en faut, le siége de prédilection de ces néoplasies dans l'orbite (2).

On prétend avoir trouvé dans la glande lacrymale des *kystes* de dimensions différentes et de contenu variable, sur l'origine desquels les opinions des auteurs ne s'accordent guère. La dilatation cystique d'un conduit excréteur de la glande, connue sous le nom de *dacryops*, a été décrite à l'occasion des tumeurs des paupières (voyez p. 640). Nous avons dit, au sujet des kystes transparents (p. 639) et des kystes folliculaires (p. 637) que leur siége le plus ordinaire est l'angle supéro-externe du bord orbitaire antérieur, et nous avons ajouté que ces kystes ont beaucoup de tendance à s'introduire dans l'orbite. On comprend sans peine combien il est naturel de regarder ces kystes comme nés de la glande lacrymale, lorsqu'ils se sont insinués dans l'épaisseur de cet organe ou lorsqu'ils s'y sont si étroitement juxtaposés qu'ils en ont déterminé l'atrophie, en le comprimant.

Si, dans un cas donné, on avait réellement affaire à un kyste englobé dans la glande lacrymale et contenant lui-même un liquide plus ou moins transparent, on devrait l'attribuer à la rétention du produit normalement sécrété par la glande (kyste par rétention de Virchow), ou rechercher avec beaucoup de soin s'il ne résulterait pas de la présence d'un cysticerque ou d'un échinocoque. Les observations connues d'hydatides siégeant dans l'épaisseur de la glande lacrymale semblent se rapporter principalement à cette dernière espèce d'entozoaires. (Ad. Schmidt, Benedict, Dupuytren.) Quoiqu'on ait déjà pu, après l'ouverture de l'hydatide, en extraire une

(1) *Annales d'Oculistique*, t. XXIX, p. 27.

(2) M. Knapp a rapporté un cas fort curieux d'hypertrophie de la glande avec production de cancroïde (*Klin. Monatsbl.*, t. III, p. 378).

poche ayant, pour l'aspect extérieur, les caractères de l'échinocoque (Ad. Schmidt), l'absence de tout examen histologique nous engage à beaucoup de réserve dans l'appréciation de ces faits (1). Les hydatides de la glande lacrymale se seraient fait remarquer par un développement extrêmement rapide, la production d'un exorbitisme très-considérable et des phénomènes de compression des plus alarmants.

En somme, les facilités que l'époque actuelle fournit aux recherches anatomo-pathologiques sont, peut-être, une des raisons pour lesquelles on n'a pas, depuis quelque temps, recueilli d'observations de ce genre ; et lorsqu'on songe que Rosas (2) a, dans son traité, consacré dix paragraphes à l'étude de cette maladie exceptionnelle, on est bien en droit de se demander avec quelles affections cet auteur la confondait.

ARTICLE IV.

ANOMALIES FONCTIONNELLES (ÉPIPHORA).

Les troubles qu'on signale le plus communément dans la sécrétion des larmes sont l'augmentation (épiphora) ou la diminution de la quantité de ce liquide normalement fournie par la glande. Hâtons-nous de dire que l'on ne sait rien de précis sur la quantité de liquide sécrété par la glande lacrymale dans un temps donné, ni sur le mode, continu ou intermittent, d'après lequel s'accomplit cette fonction. Il est plus que probable que cette sécrétion est accélérée par le clignement des paupières, comme la sécrétion salivaire l'est par les mouvements de mastication. Tout ce qu'on peut affirmer, en s'étayant sur les observations cliniques, est qu'il existe à cet égard des variations physiologiques des plus marquées.

Une fois la question établie sur ce terrain, on comprend combien il faut hésiter à admettre, dans un cas particulier, une hypersécrétion de larmes,

(1) M. Felbe relate dans sa thèse (Leipzig, 1860) un cas, fort curieux d'échinocoque ayant occupé, suivant l'auteur, la glande lacrymale. Il s'agit d'une jeune fille de vingt-trois ans atteinte d'une exophthalmie très-considérable, sur le début de laquelle elle ne peut donner aucun renseignement précis. L'œil est chassé de l'orbite, et faiblement dévié en bas. La cornée est exulcérée dans sa partie inférieure, la vision est complétement abolie. Près du grand angle se trouve un kyste isolé de la grosseur d'une fève qui, ponctionné, laisse écouler un liquide séreux. Le professeur Ruete pratique quelques jours après l'extirpation de l'œil. Le globe oculaire enlevé, le doigt sent une tumeur fluctuante et vibrante, d'où s'échappent après l'incision huit à dix vésicules grosses comme une fève. Enfin le prof. Ruete extrait une membrane étendue. L'échinocoque était principalement situé près de l'emplacement de la glande lacrymale qui fut trouvée dure et ratatinée près du globe de l'œil.

(2) *Handbuch des theor. u. pract. Augenheilkunde*, Wien. 1830, t. II, p. 348.

toutes les fois, bien entendu, qu'il ne s'agit pas de l'effet ordinaire d'une impression morale vive, ou d'une action réflexe exercée par les nerfs de sensibilité qui se répandent dans les paupières ou dans le globe d'œil sur ceux qui président à la sécrétion lacrymale. Imaginons, en dehors de cette action réflexe, une abondance de larmes telle que les voies naturelles d'élimination deviennent insuffisantes, quoique leur position et leur perméabilité n'offrent aucune anomalie, sera-t-on en droit d'affirmer qu'il existe une hypersécrétion lacrymale? Nous ne le croyons pas; car il peut exister dans le jeu des parties de l'orbiculaire qui président à l'élimination des larmes des troubles capables d'entraver cette fonction délicate, troubles qui échappent encore à nos moyens d'investigation, si ce n'est dans les cas où l'orbiculaire participe en entier à une paralysie de la septième paire (1). On peut chercher la raison de cette ignorance dans ce fait que les auteurs étant, encore de nos jours, en discussion ouverte sur les forces musculaires qui entrent en action dans l'élimination des larmes et sur le mécanisme intime de cette fonction, n'ont pas encore pu porter leur attention sur les aberrations auxquelles ces forces musculaires sont sujettes.

Toutefois, il est peu de praticiens qui, voyant passer journellement sous leurs yeux un certain nombre de maladies des voies lacrymales, n'aient observé des personnes tourmentées pas un épiphora continuel, bien que l'appareil éliminateur et ses muscles parussent être chez elles dans un état d'intégrité complète (2). Faut-il chercher la cause de cet épiphora dans une anomalie de sécrétion, ou, au contraire, le rapporter à un trouble survenu dans l'élimination des larmes? Jusqu'à plus ample informé, nous penchons pour la seconde de ces interprétations.

On se trouve encore dans l'embarras, lorsqu'il s'agit de constater d'une

(1) Dans la paralysie complète du facial, le muscle lacrymal postérieur innervé par un filet moteur de la cinquième paire continue à se contracter et à maintenir les parois du sac lacrymal en contact (Henke).

(2) Nous avons eu l'occasion d'observer un homme d'une trentaine d'années, chez lequel on pouvait introduire avec beaucoup de facilité, dans le canal nasal gauche, une sonde n° 6 de Bowman. Les paupières et les voies lacrymales n'offraient rien de particulier. Cet homme, doreur sur cuir, était fort tourmenté par un larmoiement continuel et si abondant que, maculant ses travaux, il lui rendait presque impossible l'exercice de son état. Ayant essayé de divers modes de traitement et ayant poussé le sondage avec des sondes fortes jusqu'au point de provoquer dans la muqueuse du sac une hypersécrétion légère, mais néanmoins propre à augmenter encore l'épiphora, nous en étions arrivé à proposer au malade l'extirpation de la portion palpébrale de la glande lacrymale. Cet homme, auquel on avait exagéré les difficultés de cette opération, nous quitta pour se remettre entre les mains d'un de nos confrères qui tenta de lui pratiquer l'oblitération du sac lacrymal au moyen du beurre d'antimoine. Il est probable qu'il avait été induit en erreur par la légère sécrétion

manière évidente une diminution de la sécrétion lacrymale, quoique, dans ce cas, l'oblitération des canaux excréteurs de la glande, qui fait diminuer la quantité des larmes déversées dans le sac conjonctival, soit parfois accessible à l'investigation. Autrefois on se contentait, pour admettre une diminution de la sécrétion lacrymale, de la sensation de sécheresse accusée par les malades. Cette sensation, si pénible dans certaines hypérémies et dans quelques catarrhes de la conjonctive, ne s'explique pas par un défaut de lubrifaction de l'œil, survenu faute de larmes; mais bien par un état morbide de la muqueuse et un trouble fonctionnel de la sécrétion de cette membrane.

L'extirpation plus ou moins complète de la glande lacrymale a suffisamment prouvé que les larmes ne sont pas indispensables aux fonctions de l'œil, et que la sécrétion conjonctivale, unie à la transsudation qui s'opère au travers des membranes de l'œil, joue le rôle principal dans la lubrifaction de cet organe (Magendie et Martini); quoique, dans ces cas, il faille peut-être admettre une suppléance fonctionnelle (P. Bernard) (1). On comprend donc sans peine que de faibles diminutions de la sécrétion lacrymale échappent à l'observation. D'un autre côté, comme nous venons de le dire, lorsque la partie du cul-de-sac conjonctival qui correspond aux conduits excréteurs de la glande a subi dans sa totalité la transformation inodulaire, ce fait rend parfaitement compte de la suppression absolue des larmes; aussi sommes-nous bien loin de nier qu'à la suite de brûlures étendues, d'une conjonctivite granuleuse généralisée ou d'une conjonctivite diphthéritique, le *xéroma lacrymal* puisse compléter la xérophthalmie. En pareille circonstance, on a même observé une atrophie complète de la glande.

Nous lisons dans plusieurs auteurs que la sécrétion des larmes se tarit à

morbide de la muqueuse, qui, résultant uniquement d'un cathétérisme prolongé et pratiqué avec des sondes fortes, n'avait été pour rien dans la production du larmoiement, comme nous avions pu nous en convaincre à l'arrivée du malade. Environ trois mois plus tard, celui-ci revint à notre clinique : le larmoiement n'avait pas du tout changé de caractère et, en présence des médecins qui se trouvaient là, nous introduisîmes sans beaucoup de difficulté et sans le moindre écoulement de sang, la sonde n° 3 de Bowman dans le canal nasal, montrant ainsi dans quelle erreur on peut quelquefois tomber en croyant à une oblitération du sac. Nous perdîmes notre malade de vue, après l'avoir soumis, à quelques reprises, à la faradisation des muscles des paupières.

(1) M. de Graefe (*Archiv für Ophthalmologie*, t. I, A. I, p. 295) rapporte un cas où il a été forcé d'enlever la glande en totalité avec une tumeur de l'orbite ; le malade sentait son œil plus sec et était forcé de le fermer plus souvent quand il l'exposait au vent. Lorsqu'on instillait dans cet œil du laudanum ou une solution de nitrate d'argent, la rougeur et la douleur y étaient bien plus persistantes que du côté opposé, et cela probablement à cause d'une dilution moins rapide des matières irritantes.

la dernière période des maladies débilitantes et de fièvres graves, enfin aux approches de la mort. Ce fait, très-intéressant pour un romancier, ne repose sur aucune observation sérieuse.

Vu la difficulté que l'on éprouve à recueillir le liquide lacrymal pur et non mélangé du produit de la sécrétion conjonctivale, en assez grande quantité pour le soumettre à l'analyse (1), nous n'acceptons qu'avec réserve les opinions professées jusqu'ici sur certaines modifications morbides des larmes, à la suite desquelles ces dernières deviendraient plus âcres, visqueuses, etc. Si le contact prolongé de la sécrétion lacrymale provoque, chez quelques enfants plutôt que chez les autres, des excoriations du tégument externe, cela tient, non aux changements de nature du liquide sécrété, mais plus probablement à ce que la constitution de la couche épidermique et du derme varie suivant les sujets et résiste plus ou moins à cette cause d'irritation.

Le liquide lacrymal est sujet à deux espèces d'altérations faciles à reconnaître d'après les caractères qu'elles communiquent à ce fluide. Ainsi on y signale, dans quelques formes intenses d'ictère, une coloration jaunâtre si foncée que le linge en est taché (Wefler), et, dans quelques formes de scorbut, une coloration rougeâtre (Lanzoni, Rosas, Hasner) peut-être due tout simplement à l'extravasation d'une petite quantité de sang dans le sac conjonctival.

ARTICLE V.

FISTULE DE LA GLANDE LACRYMALE.

Dans un petit nombre d'observations, on a relaté l'existence d'une ouverture très-fine, située vers la partie externe de la paupière supérieure et donnant issue à un liquide tantôt parfaitement transparent, tantôt mêlé à

(1) M. Arlt (*Archiv für Ophthalmologie*, t. II, A. 2, p. 137) a pu recueillir la sécrétion pure de la glande lacrymale chez un jeune homme atteint d'une fistule de la glande à la suite d'un lupus qui avait détruit la conjonctive en majeure partie. Voici les résultats de l'analyse de ce liquide faite par M. Lerch :

Eau	98,223
Chlorure de sodium	1,257
Albumine	0,504
Parties salines	0,016
Quelques traces de graisse	
	100,000

Voyez, page 9, l'analyse des sécrétions lacrymale et conjonctivale réunies, par Frerichs.

des globules de pus. La fistule s'était établie, soit consécutivement à l'ouverture d'un abcès développé au voisinage de la glande lacrymale, soit après un traumatisme de ces parties, et surtout après une opération pratiquée dans le but d'extirper un kyste de cette région. La sonde introduite dans cette ouverture pénètre tantôt dans un trajet fistuleux étroit, à parois épaissies et en forme de cul-de-sac, tantôt dans une sorte de poche due probablement à la dilatation extraordinaire d'un conduit excréteur de la glande (dacryops fistuleux).

Rosas (1) admet deux espèces de fistule de la glande lacrymale ; à l'une il donne le nom de *ulcus carioso-fistulosum glandulæ lacrymalis*, à l'autre il réserve la simple dénomination de *fistula glandulæ lacrymalis*. La dernière de ces variétés trouve seule place dans cet article, car la première ne présente aucun symptôme qui puisse la différencier d'une nécrose du rebord orbitaire, au voisinage de l'extrémité externe de la paroi supérieure. Si nous mentionnons ici l'opinion de cet auteur, c'est uniquement pour empêcher qu'on ne fasse une pareille confusion ; une exploration attentive au moyen de la sonde et l'examen des produits fournis par la fistule ne doivent laisser sur sa nature aucun doute sérieux. En effet, dans la fistule vraie, une sonde fine portée dans l'ouverture extérieure ne rencontre jamais ni une surface osseuse malade, ni un point de la glande atteint d'induration. De plus, l'écoulement du liquide fourni par une fistule vraie est sujet à augmenter de quantité toutes les fois que, sous l'influence d'un grand vent, d'un air froid, d'une irritation extérieure, ou enfin d'une émotion morale vive, les larmes sont sécrétées en plus grande abondance qu'à l'état normal.

D'ailleurs, que la fistule provienne d'une altération osseuse, ou qu'elle communique avec le tissu glandulaire, elle offre ceci de constant qu'elle résiste d'une manière opiniâtre aux tentatives faites pour l'oblitérer, qu'on se serve pour cela, soit de sondes munies de nitrate d'argent fondu, soit d'aiguilles chauffées au blanc ou du fil de platine des appareils galvanocaustiques, soit enfin d'injections corrosives poussées dans le trajet, préalablement dilaté au moyen de cordes à boyau (Ad. Schmidt).

Nous donnons, en les abrégeant, quelques observations de cette rare maladie sur laquelle Ad. Schmitdt (2) a principalement appelé l'attention des médecins, ce qui nous permettra de faire connaître en partie les moyens thérapeutiques auxquels on a eu recours (3).

(1) *Loc. cit.*, t. II, p. 358.

(2) *Die Krankheiten des Thränen-Organes*. Wien, 1803, p. 153.

(3) Observation I. — Par J. Beer (*Lehre von den Augenkrankheiten*. Wien, 1817, p. 186).— « Une seule fois, j'ai essayé sur un jeune paysan vigoureusement constitué, chez lequel le trajet fistuleux ne mesurait que 5 millimètres et avait des parois calleuses, d'enfoncer rapidement jusqu'au fond de la fistule une aiguille à tricoter fortement

ARTICLE VI.

CORPS ÉTRANGERS DE LA GLANDE LACRYMALE (DACRYOLITHES).

La science ne renferme presque pas d'observations authentiques de corps étrangers logés dans la glande lacrymale ; ce qui s'explique, en

rougie, en la faisant tourner plusieurs fois sur son axe. Cinq jours après, l'inflammation s'était dissipée et la fistule était complétement fermée. Je ne voudrais cependant pas imposer cette observation isolée comme devant servir d'exemple pour des cas de fistules profondes, et recommander à tous les médecins l'usage de cette méthode. »

Observation II. — Par M. Jarjavay (*Gazette des hôpitaux*, 1854, n° 324). — Un homme âgé de quarante-cinq ans avait reçu, en 1844, un coup de couteau-poignard sur la partie externe de la région palpébrale droite. La plaie avait suppuré plusieurs mois, s'était incomplétement cicatrisée et il s'était formé sur la partie externe de la paupière une tumeur d'où l'on put faire jaillir un liquide transparent et incolore. Le malade porte une cicatrice étendue de la commissure externe, se prolongeant jusqu'à la queue du sourcil, au niveau de laquelle on sent une légère dépression sur le rebord osseux du frontal. Au-dessus et en dehors de la commissure cicatricielle, est une tumeur oblongue de la forme et de la grosseur d'une petite amande. Elle est molle, sans changement de couleur à la peau, et présente dans sa partie supérieure une dépression infundibuliforme au fond de laquelle est une ouverture étroite qu'on ne peut apercevoir qu'après avoir déplacé avec soin la peau, si mince dans cette région. La tumeur augmente de volume dès qu'une irritation quelconque provoque la sécrétion des larmes. Pour la vider, le malade exerce une pression au-dessus du globe de l'œil, de manière à la comprimer entre le bout du doigt indicateur et le pourtour de l'orbite. Cette manœuvre fait jaillir un liquide transparent comme de l'eau de roche en un filet très-ténu.

M. Jarjavay ajoute à cette observation l'histoire moins précise et moins détaillée d'un second fait, où la compression de la tumeur faisait couler le liquide dans le sac conjonctival.

Observation III. — Par M. Bowman (*Ophthalmic Hospital Reports*, t. I, p. 286, et *Annales d'oculistique*, t. XLIII, p. 37). — Une gantière âgée de vingt-sept ans, s'adresse à M. Bowman, à cause de la gêne que lui occasionne un écoulement de larmes s'effectuant par une petite ouverture située sur la peau de la paupière de l'œil gauche. Elle avait présenté, à l'âge de neuf ans, un gonflement de la paupière supérieure qu'on qualifia d'abord de tumeur, mais plus tard il s'y établit de la suppuration, on ouvrit avec la lancette et l'on put extraire un corps dur, ressemblant pour la forme et le volume à un noyau de prune. La plaie ne se ferma pas complétement, et depuis il s'est fait continuellement un suintement de larmes par une petite ouverture de la peau de la paupière. Il y a huit ans, l'écoulement s'arrêta pendant un court espace de temps ; cet arrêt fut suivi d'un tel gonflement des deux paupières que l'œil en resta parfaitement caché. Lorsque l'abcès s'ouvrit, le gonflement des paupières disparut, mais la fistule se montra de nouveau. Actuellement, il existe à la partie externe de la paupière supérieure gauche, à la distance d'un huitième de pouce environ du bord

partie, par la mobilité et l'élasticité de cet organe qui peut ainsi fuir devant

libre, une petite ouverture d'où s'échappe continuellement, goutte à goutte, un liquide incolore et limpide : ce liquide, identique avec les larmes, n'excorie pas les parties sur lesquelles il coule. La petite ouverture admet une sonde fine que l'on peut pousser jusqu'à un demi-pouce de profondeur du côté de la glande lacrymale, et un examen attentif démontre que la fistule communique avec un kyste qui occupe la moitié externe de la paupière supérieure, mais qui, se trouvant revenu sur lui-même, n'occasionne aucune tuméfaction. Pour faciliter l'écoulement des larmes dans le sac conjonctival et déterminer ainsi l'occlusion de la fistule, on procéda de la façon suivante : Un fil de soie simple fut armé d'une aiguille à chacune de ses extrémités ; l'une de ces aiguilles fut introduite par l'orifice fistuleux de la face externe de la paupière et dirigée un peu en haut, puis on lui fit traverser la paupière et la conjonctive de manière à la faire ressortir, entraînant une extrémité du fil à la face interne de la paupière. La même manœuvre fut exécutée avec la seconde aiguille en traversant la conjonctive à distance d'un quart de pouce de la première et un peu plus près du bord adhérent de la paupière. Les extrémités du fil furent ramenées en dehors de l'angle externe et fixées à la tempe. Dix jours après, introduction d'un fil plus gros qui occasionne plus d'irritation que le premier. On ferma l'ouverture externe en excisant la petite portion de peau qu'elle traversait, on rapprocha la plaie au moyen de deux serres-fines ; quatre jours après on retira le fil, la plaie était cicatrisée.

Observation IV. — Par M. Alfred Graefe (*Arch. für Ophthal.* 1861, t. VIII, A. 1, p. 279). — On extirpa, chez un homme âgé de vingt et un ans, un kyste siégant à l'angle externe de l'œil gauche. Une inflammation violente de toute la région suivit l'opération et la formation d'un abcès nécessita des incisions profondes. Ces tentatives thérapeutiques combattirent avantageusement l'inflammation ; mais elles laissèrent près de l'angle externe une petite plaie par laquelle s'écoulait souvent un liquide transparent. Des essais d'oblitération au moyen de la galvano-caustique restèrent sans résultat ; d'ailleurs le malade n'éprouvait presque aucune incommodité de cette fistule. Lorsque ce jeune homme se présenta pour la première fois chez M. Alfred Graefe, celui-ci constata de la rougeur au voisinage de la commissure externe, où se voyaient quelques petites cicatrices, en partie adhérentes à l'os. Immédiatement au devant de la commissure se trouvait une petite ouverture, perméable seulement aux sondes les plus fines, qui n'y pénétraient qu'à la profondeur de 4 millimètres, et par laquelle les larmes s'écoulaient souvent. Quelque temps après la présentation du malade, la fistule se ferma spontanément. A partir de cette époque, ce jeune homme fut tourmenté par des poussées inflammatoires qui se répétaient avec une grande régularité, de quinzaine en quinzaine. La paupière supérieure se gonflait alors à partir de l'angle externe, de manière à réduire presque à rien la fente palpébrale. La conjonctive entourait la cornée sous forme d'un bourrelet épais, et, le quatrième jour, une pustule s'étant élevée au-dessus de l'ancien emplacement de la fistule, celle-ci, en se rompant, donna passage à un pus cohérent. En même temps que ce pus s'écoulait, la région de l'angle externe était baignée par un liquide transparent, et le malade pouvait accélérer l'évacuation de ces produits, en exerçant sur la paupière une pression qui la refoulât vers le nez. Deux ou trois jours après, tous les symptômes inflammatoires avaient disparu, pour se reproduire périodiquement au bout d'un espace de temps qui variait entre

le corps vulnérant. Larrey père (1) rapporte un fait dans lequel la moitié d'une balle, coupée en deux par l'angle externe de l'orbite gauche, avait pénétré dans la glande. On prétend, en outre, avoir accidentellement rencontré dans cet organe une espèce de filiaire (*filiaria lacrymalis*, Allessi) (2). Les concrétions calcaires, qu'on dit avoir observées dans le tissu de cet organe ou dans ses conduits excréteurs, constituent des faits exceptionnels. La faible proportion de parties solides que contient la sécrétion de la glande lacrymale (un centième environ), explique pourquoi il est si rare de rencontrer ces concrétions dans les conduits excréteurs de cet organe, comparativement aux productions solides que l'on trouve souvent dans divers autres canaux destinés au transport de liquides plus abondamment pourvus de sels (conduits salivaires). L'analyse chimique de dacryolithes de la glande a démontré qu'ils étaient presque exclusivement composés de phosphate de chaux, qu'ils renfermaient très-peu de substances organiques, et que le carbonate de chaux y faisait ordinairement défaut (Fourcroy et Vauquelin). Dans une observation rapportée par Meade (3), l'élimination de ces concrétions calcaires, dont vingt-trois s'évacuèrent dans l'espace de trois ou quatre jours, avait été précédée, chez une jeune femme, d'une céphalalgie violente localisée principalement au-dessus de l'œil gauche. Ces calculs semblaient (?) quelquefois sortir du cul-de-sac supérieur dont la conjonctive était fortement irritée. Tous les symptômes inflammatoires se dissipèrent après cette élimination mystérieuse.

dix et dix-huit jours. Ces attaques étaient si douloureuses, qu'elles forçaient le malade à garder la chambre pendant quatre à six jours. Des tentatives faites dans l'espoir de rétablir, par la dilatation, le trajet fistuleux, échouèrent complétement. Ayant observé qu'à l'endroit où le kyste avait siégé primitivement, on pouvait constater une petite tumeur peu mobile qui se gonflait dès l'apparition de la période inflammatoire, M. Alfr. Graefe extirpa ce reste de kyste qui renfermait un pus épais. En même temps, il fendit la commissure externe dans une étendue de 6 millimètres, et après avoir dégagé les cicatrices des os, il pratiqua une nouvelle commissure par la réunion des parties saines de la peau. L'opération n'exerça aucune influence sur la périodicité des attaques. C'est alors qu'on procéda à l'extirpation de la glande, qui fut détachée sans peine du périoste, moins facilement des parties sur lesquelles elle reposait et auxquelles elle était réunie par un tissu cellulaire dense dont la division fut suivie d'une hémorrhagie abondante. La réunion s'effectua par première intention, sans produire de difformité et sans déterminer chez ce malade d'autre embarras que l'impossibilité de pleurer de cet œil. Les attaques inflammatoires ne se renouvelèrent pas.

M. de Graefe (*Archiv*, t. XII, A. 2, p. 123) rapporte un cas de prolapsus de la glande lacrymale à travers une plaie de la paupière supérieure. La glande fut réduite ; la plaie fermée par des sutures et la guérison s'opéra sans laisser de fistule, quoique le tiers interne de la plaie eût suppuré.

(1) *Clinique chirurgicale*, t. I, p. 396.

(2) *Annales d'oculistique*, t. XXIX, p. 58.

(3) *London med. Gaz.*, t. XV, 1835, p. 628.

Une observation plus précise nous a été transmise par de Walther (1). Chez une jeune fille, il survient du larmoiement et du picotement avec photophobie de l'œil gauche. On observe dans la conjonctive qui recouvre le bord antérieur de la glande, une petite pierre anguleuse de la grosseur d'un pois qui, sous la pression du doigt, s'écrase en un sable graisseux. Peu de jours après, mêmes phénomènes d'irritation suivis de l'élimination d'un nouveau calcul. Pendant quelque temps, il s'évacua, quotidiennement, de la même manière, deux ou trois de ces concrétions parties du point indiqué plus haut. Peu après, l'autre œil fut pris des mêmes symptômes, et la maladie qui avait mis environ dix semaines à se dissiper complétement, réapparut dix ans plus tard, mais bien moins prononcée.

MM. Laugier et Richelot (2) disent avoir observé un vieux troupier dont l'œil gauche était rouge et larmoyant, comme s'il contenait un corps étranger. En examinant la paupière supérieure après l'avoir relevée, on constata la présence d'un petit point blanc comme de la craie, occupant à peu près un point de la conjonctive situé à trois lignes au-dessus du bord libre et à une petite distance de l'angle externe. Ce point était immobile et dur au toucher, comme on pouvait s'en convaincre en y portant la pointe d'un stylet mousse ou d'une aiguille à cataracte. Quelques tentatives furent faites pour le dégager de l'ouverture de l'un des conduits lacrymaux où il semblait engagé ; mais elles échouèrent, et comme les symptômes d'irritation s'étaient dissipés, le malade quitta l'hôpital deux mois après.

Dans ces derniers temps, on n'a relaté aucun fait de ce genre.

ARTICLE VII.

OPÉRATIONS PRATIQUÉES SUR LA GLANDE LACRYMALE (EXTIRPATION).

Les opérations qu'on pratique sur la glande lacrymale ont pour objet l'extirpation partielle ou complète de cet organe; car le conseil que donne M. Szokalski (3) de lier en masse les conduits excréteurs de cette glande, afin d'en provoquer l'atrophie, ne paraît pas avoir été exécuté sur le vivant par cet auteur lui-même. Quant à l'extirpation de la glande, elle a été pratiquée à deux points de vue tout à fait différents. Rien n'est plus naturel que d'enlever cet organe devenu le siége d'une hypertrophie ou d'une néoplasie gênantes pour le malade et dangereuses pour les fonctions de l'œil correspondant, comme s'il s'agissait d'une tumeur quelconque de l'orbite. Aussi les nombreuses opérations de ce genre exécutées en France par Daviel, Guérin, Duval, Jules Cloquet, Larrey père, etc., et en Angle-

(1) *Journ. f. Chir. u. Ophth.*, t. I, H. 1.
(2) *Traduction de Mackenzie*, Paris, 1844.
(3) *Annales d'oculistique*, t. X, p. 195.

terre par Todd, Lawrence, O'Beirne, Warner, Travers et autres, n'offrent-elles qu'un intérêt médiocre, puisque l'état des parties nécessite alors l'ablation d'un organe dont les fonctions propres ont subi une altération plus ou moins profonde.

Mais les conditions sont tout autres lorsqu'on s'applique à extirper plus ou moins complétement la glande saine, dans le but de faire cesser un larmoiement continuel. Ici l'organe présente, à ce qu'il semble, ses dimensions normales et ses fonctions ne sont pas sensiblement troublées. C'est dans ces circonstances que P. Bernard (1) proposa, en 1843, l'extirpation de la glande, comme traitement curatif de la fistule lacrymale. Il commença par pratiquer l'ablation d'une partie de cet organe ; mais il n'obtint un succès complet que lorsqu'il l'enleva en totalité. Le malade auquel il avait fait subir cette opération guérit promptement, et son œil conserva une intégrité parfaite. Plus tard, Textor père (2) exécuta deux fois, en Allemagne, dans des conditions analogues et avec un succès égal, la même opération. Celle qui s'en rapproche le plus par ses indications est celle que nous avons relatée et à laquelle M. Alfr. Graefe a attaché son nom. Il n'eut à lutter lui-même contre aucune difficulté sérieuse, ce qui infirme l'opinion des auteurs d'après lesquels cette opération serait dangereuse et toujours suivie d'une suppuration abondante (Weller (3), Stellwag de Carion) (4). Est-ce crainte de se frayer un chemin dans la profondeur de l'orbite, pour saisir la totalité de la glande, est-ce méfiance inspirée par un aussi petit nombre d'observations ? toujours est-il que jusque dans ces derniers temps, on s'était résigné à laisser, dans les cas d'obstruction irrémédiable des voies lacrymales, les malades tourmentés indéfiniment par un larmoiement considérable, au lieu de leur faire courir les chances d'une opération réputée périlleuse (5).

C'est surtout en Angleterre que, par les soins de M. Z. Laurence, l'extirpation de la glande lacrymale a été remise en honneur, et adoptée par quelques-uns de ses confrères. Nous donnons en note le manuel opératoire décrit par cet auteur (6).

(1) *Annales d'oculistique*, t. X, p. 193. *Mémoire sur un nouveau moyen de guérir les fistules lacrymales et les larmoiements chroniques réputés incurables.*

(2) *Journal für Chirurgie u. Augenheilkunde*, t. IV, H. 3, et Stoltenberg, *Ueber die Ausrottung der Thränendrüse beim Thränenträufeln.* Würzbourg, 1849.

(3) *Loc. cit.*, p. 175.

(4) *Die Ophthalmologie*, etc., t. II, p. 1043.

(5) M. Desmarres a eu, à la vérité, à déplorer la perte d'un œil consécutivement à l'extirpation d'une tumeur grosse comme une noisette et qui était située dans la région lacrymale, mais où est la preuve que cette tumeur avait avec la glande elle-même les moindres rapports ? Ajoutons qu'on devrait complétement renoncer à l'oblitération du sac lacrymal, si l'on prenait autant en considération les accidents qu'on a vus, dans plus d'un cas, suivre ce mode de traitement.

(6) Les instruments nécessaires sont : un scalpel étroit et long, des ciseaux mousses,

Les procédés mis en usage pour l'extirpation de la glande sont au nombre de trois. Dans le premier (auquel on a attaché, pour une raison que nous ignorons, le nom d'Acrel) (1), on incise la paupière supérieure sur le point le plus saillant de la tumeur que forme la glande altérée, en proportionnant l'incision au volume qu'elle présente. On divise ensuite l'aponévrose tarso-orbitaire, et l'on énuclée la glande en se servant, autant que possible, des doigts et du manche du scalpel. La tumeur enlevée et l'écoulement du sang arrêté, on réunit au moyen d'une simple suture.

Une deuxième manière de procéder consiste à inciser le tégument ex-

un crochet double pointu et étroit et des pinces à ligature. Après avoir complétement anesthésié le malade, on incise la peau immédiatement au-dessus du rebord orbitaire dans son tiers externe ; on divise ensuite le fascia, qui réunit le cartilage tarse au périoste de l'orbite et l'on pénètre par des incisions successives, très-prudemment faites, dans la cavité orbitaire. Après s'être ainsi frayé un chemin, et en glissant le petit doigt le long du plancher de l'orbite, il est aisé, avec quelque expérience, de sentir la glande sous forme d'un corps lisse, arrondi et consistant. Il faut pourtant prendre soin de ne pas pousser avec trop de violence le doigt dans l'orbite, de crainte de luxer la glande qui n'est que faiblement attachée au périoste. Si pareil accident arrivait, ou si l'on rencontrait dans cette exploration quelque difficulté à sentir la glande, il serait préférable de diviser la commissure externe par une incision qui se réunirait à la première. Par ces incisions, qu'on a soin de placer de manière à ne pas intéresser l'artère temporale, on met à nu toute la partie externe du rebord orbitaire, et l'on tombe bien plus aisément sur la glande qu'on trouve, dans ces cas, beaucoup plus rapprochée du globe de l'œil que des parois orbitaires. Une fois renseigné sur la position de la glande, on introduit le double crochet avec le doigt qui lui sert de guide et qui en recouvre les pointes, et par une demi-rotation imprimée à l'instrument, on saisit la glande qu'on attire en avant pour la détacher avec l'extrémité du scalpel. Je ne manque pas, dit M. Lawrence, de diviser chaque fois la portion enlevée afin de m'assurer que je n'ai pas enlevé un peloton de graisse, mais la glande elle-même. La section de la glande est dense, brunâtre et montre la structure lobuleuse des glandes en grappes. Quoiqu'il soit désirable d'extirper la glande aussi complétement que possible, le succès n'est pourtant pas compromis quand on ne réalise pas tout à fait cette condition. Généralement, une hémorrhagie assez forte a lieu après l'excision de la glande, mais on l'arrête par une irrigation d'eau fraîche, et l'on ne doit réunir la plaie que quand le sang a cessé de couler, si l'on ne veut pas avoir une infiltration sanguine considérable dans la paupière. La réunion doit être faite avec grand soin, surtout dans les cas où l'on a fait un lambeau triangulaire. Les accidents auxquels on s'expose dans cette opération consistent à entraver les mouvements du releveur (ptosis) et du droit externe, quand on n'a pas assez ménagé le fascia tarso-orbitaire, ou qu'on a froissé des parties qu'il fallait respecter. Du reste il paraît facile d'échapper à ces inconvénients passagers. (Voy. *Ophthal. Review*, octobre 1867, et *Compte rendu du Congrès ophthalmologique international*, session 1867.

(1) Voyez Velpeau, *Nouveaux éléments de médecine opératoire*. Paris, 1839, p. 373.

terne après avoir attiré fortement la paupière en bas, en portant le couteau dans la peau du sourcil soigneusement rasée (Halpin). Après avoir, en second lieu, dégagé la glande autant que possible, on l'attire à soi avec une érigne ou après l'avoir embrassée dans une ligature.

On peut enfin se frayer un passage jusqu'à la glande, en fendant, d'après le conseil de Velpeau, la commissure externe des paupières jusque vers la tempe, de manière à mettre à découvert les deux tiers externes de la circonférence orbitaire.

Nous ne savons pas sur quelles observations M. Desmarres s'appuie, lorsqu'il affirme que la réunion qui succède à l'extirpation de la glande ne se fait pas, en général, par première intention (suivant M. Z. Laurence, le contraire a lieu). Il est urgent d'affronter aussi exactement que possible les lèvres des plaies par lesquelles on a pénétré à travers le tégument à côté du globe oculaire, dans la profondeur de l'orbite (1).

ARTICLE VIII.

ANOMALIES CONGÉNITALES DE LA GLANDE.

Parmi les anomalies congénitales de la glande lacrymale, deux sont importantes : l'absence et l'ectopie de cet organe. L'une et l'autre coïncident presque toujours avec des vices de conformation de l'orbite et de son contenu. L'absence complète de la glande, d'ailleurs très-rare, n'implique pas nécessairement l'absence de ses canaux excréteurs. Elle coïncide, dans la plupart des cas, avec l'anophthalmie. On a vu quelquefois la glande lacrymale occuper l'espace réservé au globe de l'œil. Quelques auteurs ont signalé, dans la paupière supérieure, l'existence d'une tumeur consécutive

(1) Encouragé par les succès de M. Laurence, nous avons nous-même fait une fois l'ablation de la glande lacrymale (5 décembre 1867). C'est, à notre avis, la seconde opération de ce genre faite en France pour remédier à un simple épiphora. (M. Laurence relate vingt opérations d'extirpation de cette glande saine, exécutées une par Taylor, une par Textor, une par Bernard, une par Windsor, deux par Carter et enfin les quatorze autres par lui-même.) L'opération faite par nous fut pratiquée sur un ouvrier âgé de trente-huit ans, chez lequel nous n'avions pas réussi à forcer un rétrécissement du canal nasal du côté droit, et qui était atteint d'un larmoiement si intense, que pendant son travail les larmes s'échappaient goutte à goutte de la fente palpébrale. Le manuel opératoire ne présenta rien de particulier, et fut absolument le même que celui décrit par M. Laurence ; la partie enlevée fut envoyée à M. Cornil, qui quelques jours après m'adressait le note suivante : « La grosse masse grise et lobulée que vous m'avez envoyée, était uniquement composée du cul-de-sac provenant d'une glande acineuse, etc. » La réunion se fit par première intention, le gonflement et le faible ptosis de la paupière supérieure se sont dissipés rapidement et le malade ne se plaint (quinze jours après l'opération) que d'un larmoiement insignifiant.

à la déviation des conduits excréteurs, qui aboutissaient alors dans l'épaisseur de ce voile membraneux (Benedict, Ad. Schmidt, Rosas). Les conduits peuvent aussi faire complétement défaut (Wardrop, Jurine). Enfin on connaît quelques exemples de tumeurs congénitales de la glande (hydatides, dacryops). Pour plus de détails, nous renvoyons à la monographie de M. Cornaz (*loc. cit.*, p. 24).

B. MALADIES DES POINTS ET DES CONDUITS LACRYMAUX.

ARTICLE IX.

DÉVIATION ET OBLITÉRATION DES POINTS LACRYMAUX.

Les points lacrymaux sont situés de telle sorte que quand on regarde une personne dont les yeux sont ouverts, il est impossible de les apercevoir; car lorsque les paupières sont écartées, leur orifice s'applique exactement contre la conjonctive bulbaire. Quand, au contraire, les bords ciliaires se rapprochent, les points lacrymaux quittent cette position pour plonger dans le lac lacrymal, c'est-à-dire dans l'étroit espace que produit dans le grand angle de l'œil le muscle lacrymal antérieur (Henke), en se raccourcissant, de son insertion fixe vers le sommet de la cornée. En même temps, les larmes, comprimées en tout sens, affluent dans le lac (voy. p. 606), et à mesure qu'elles sont aspirées par la dilatation du sac lacrymal, les points lacrymaux se réappliquent contre la muqueuse du bulbe, par l'effet de la pression atmosphérique. Ils ne quittent, pour la seconde fois, le globe de l'œil qu'au moment où un nouveau clignement chasse les larmes vers le grand angle et où leur présence en ce point facilite la tension du muscle lacrymal antérieur.

En effet, il faut bien remarquer que la pression atmosphérique s'opposerait toujours à cette tension du muscle entre son aponévrose d'attache et le sommet de la cornée, si les larmes n'affluaient pas pour combler le vide que produit le déplacement des extrémités internes des tarses (1). Comme les larmes chassées de tous les autres points de la surface du globe de l'œil se portent en bas par leur propre poids, elles doivent s'accumuler principalement vers la paupière inférieure, et c'est pour cette raison que l'extrémité interne du tarse inférieur s'éloigne davantage du globe de l'œil (2).

(1) La quantité des larmes que chaque clignement fait passer dans le sac étant très-petite, on comprend que les mouvements par lesquels les points lacrymaux s'éloignent de la conjonctive bulbaire soient très-peu excursifs et puissent échapper complétement à l'investigation.

(2) C'est en vain qu'on voudrait opposer à la réalité de ces faits, qu'il n'est pas pos-

Quelles déductions pratiques pouvons-nous tirer de ce fait? Puisque le soulèvement des portions internes des tarses se fait inégalement pour les deux paupières, il en résulte que l'espace compris entre ces voiles membraneux et l'œil (le lac lacrymal) offre sa plus grande étendue dans ses parties déclives. En conséquence, pendant l'occlusion des paupières, le point lacrymal inférieur reste plus longtemps éloigné de la conjonctive bulbaire que le supérieur, et l'aspiration des larmes s'y fait d'une manière beaucoup plus active. Ces vues théoriques sont pleinement confirmées par la clinique ; aussi est-ce avec raison que nous porterons de préférence notre attention sur les déplacements de l'orifice du conduit lacrymal inférieur.

Celui-ci peut perdre sa position normale, sous l'action de trois causes différentes :

1° D'une traction agissant de haut en bas et d'arrière en avant ;

2° D'une pression qui exerce ses effets d'arrière en avant ;

3° D'un déplacement du globe de l'œil en arrière.

1° Les points lacrymaux peuvent être plus ou moins fortement déviés en avant par la traction qu'exerce sur eux le tégument externe rétracté. Nous avons suffisamment insisté, en traitant de l'eczéma des paupières, de la blépharite ciliaire et des diverses formes d'ectropion, sur le mécanisme par lequel se fait alors l'éversion des points lacrymaux, pour n'avoir plus besoin d'y revenir. Notons seulement que chez les personnes avancées en âge, le relâchement de la peau et l'infiltration séreuse que présente souvent le tissu cellulaire de la paupière inférieure suffisent encore à déterminer l'ectropion ou du moins à écarter d'une manière permanente le point lacrymal de l'œil, et à entraîner, si l'on n'y remédie promptement, toutes les suites fâcheuses du larmoiement.

2° Les causes qui peuvent dévier les points lacrymaux en les repoussant, d'arrière en avant, sont un gonflement considérable de la muqueuse, en particulier de la caroncule et de la conjonctive qui tapisse l'extrémité interne des fibro-cartilages ; puis le développement de petites tumeurs, de polypes conjonctivaux, de kystes nés au voisinage des points lacrymaux, etc.

3° La déviation des points lacrymaux qui succède à une atrophie avancée du tissu cellulo-graisseux de l'orbite est diamétralement opposée à celle que nous venons de signaler. Le bord ciliaire se renversant en dedans, comme il arrive dans l'entropion sénile, le point lacrymal se porte de plus en plus en arrière et finit par abandonner le globe de l'œil, de la même manière que lorsqu'il se déplace en avant. L'élimination des larmes peut alors être en-

sible de contrôler par l'inspection directe, ce soulèvement et celui de la paroi antérieure du sac lacrymal. Le déplacement exécuté par le transport d'une quantité de liquide aussi minime que celle dont chaque clignement opère l'élimination, est très-difficilement appréciable, à cause du plissement de la peau.

travée par ce fait que les points lacrymaux cessent tout à fait ou presque complétement de baigner dans ce liquide, qui s'accumule dans la rainure profonde que forme le cul-de-sac conjonctival inférieur. La stagnation des larmes et l'irritation qu'elle produit sont surtout frappantes sur les yeux qui ont beaucoup diminué de volume ou se sont profondément enfoncés dans l'orbite. Tandis que la déviation des points lacrymaux en dehors, ou *éversion*, a été étudiée avec beaucoup de soin par M. Bowman (1), qui a su y porter remède d'une manière si rationnelle, les auteurs ont négligé complétement l'*inversion* morbide des mêmes points, quoique les effets en soient tout aussi fâcheux.

Fig. 72.



Les inconvénients de la déviation des points lacrymaux se manifestent par un trouble dans la fonction qu'ils ont pour but de remplir, c'est-à-dire par un larmoiement d'intensité variable. En outre, l'éversion ou l'inversion prolongée des points lacrymaux peut donner lieu à l'oblitération de ces orifices, c'est-à-dire à une cause d'épiphora permanent.

Le *traitement* de la déviation des points lacrymaux, principalement de l'inférieur, consiste à transformer le conduit en une sorte de sillon, qu'on étend plus ou moins vers la caroncule, selon qu'on a à combattre une déviation plus ou moins prononcée. Il est vrai qu'il existe des cas où l'on peut remettre cette petite opération et chercher au déplacement un autre remède, à savoir, quand il provient d'un gonflement considérable de la conjonctive, comme dans l'ophthalmie purulente, ou de la présence d'une petite tumeur facile à extirper. Cependant il faut se hâter de fendre les points lacrymaux lorsque leur déviation résulte d'une rétraction, même passagère, de la peau (blépharite, eczéma) ; car, en combattant le larmoiement, on supprime l'une des causes qui entretiennent le plus efficacement la maladie. Nous fendons aussi les conduits, lorsque le globe oculaire s'est enfoncé, bien convaincu qu'un sillon dont l'extrémité inférieure aboutit aux larmes contenues dans un sac conjonctival d'une profondeur exagérée, est beaucoup plus propre à remplir son but d'élimination qu'un point lacrymal suspendu au-dessus de la collection de liquide.

L'opération par laquelle on fend les conduits est des plus simples. Autrefois M. Bowman se servait pour cela d'un appareil instrumental encore assez compliqué : il introduisait dans les conduits une sonde cannelée très-fine, en forme d'aiguille, et y faisant glisser la pointe d'un bistouri, fendait le petit canal jusque près de la caroncule (2). On a trouvé bien plus simple de

(1) *Medico-chirurgical Transactions*, 1851, t. XXXIV, p. 337.

(2) M. Lüer a réuni les deux instruments en un seul (fig. 72), composé d'un petit

se servir de ciseaux à branches très-fines, dont l'une, à pointe émoussée, est introduite dans le conduit et poussée vers la caroncule. Cet instrument très-simple est d'un usage fort aisé, mais on doit lui préférer de beaucoup le petit couteau de M. Weber qui se manie avec beaucoup plus de facilité (1), [fig. 73].

On en fait glisser le bouton le long de la paroi supérieure du conduit inférieur (inversement pour le conduit supérieur) d'autant plus profondément qu'on se propose de fendre le conduit dans une plus grande étendue, et l'on sectionne ce dernier en relevant (ou en abaissant) le manche du couteau. Le tranchant du couteau doit toujours, dans ces mouvements de bascule, être dirigé vers le globe de l'œil afin que la fente artificielle soit dirigée dans le même sens.

Fig. 73.

Si l'on éprouvait quelque difficulté à introduire la pointe mousse du couteau dans l'orifice du conduit fortement rétréci, on dilaterait préalablement cet orifice au moyen d'un petit stylet conique que l'on pousserait dans le conduit jusqu'à une certaine distance et que l'on ferait rouler plusieurs fois entre le pouce et l'index. Pour empêcher la réunion des lèvres de la plaie, il est nécessaire de les écarter une ou deux fois, le lendemain et le surlendemain de cette petite opération.

Oblitération des points lacrymaux. — Elle résulte, le plus souvent, de leur déviation, surtout quand cette dernière est consécutive à la rétraction du derme, par exemple dans la blépharite ciliaire et l'eczéma des paupières. Des plaies, des brûlures, des ulcérations, des pustules varioliques situées au voisinage, constituent d'autres causes d'oblitération des points lacrymaux. Cet accident survient encore au moment où d'abondantes granulations conjonctivales entrent dans la période de cicatrisation; alors, quand les sécrétions conjonctivale et lacrymale sont presque nulles, l'orifice des conduits se couvre d'une mince pellicule composée de cellules épithéliales, qui en dissimule l'emplacement primitif. Il en est de même lorsque, après une blépharite, les orifices des glandes de Meibomius se sont oblitérés et que les bords ciliaires cessent d'être lubrifiés par leur produit. Enfin on a signalé l'étroitesse et l'absence congénitale des points lacrymaux, coïncidant ou non avec des anomalies semblables des conduits correspondants.

L'oblitération acquise n'occupe ordinairement que le point lacrymal in-

couteau glissant, au moyen d'un ressort, dans une gaîne très-fine. Cet instrument, d'un maniement très-commode, a l'inconvénient de tous les instruments à coulisse, en ce sens qu'il est d'un entretien difficile.

(1) Voy. *Archiv für Ophthalmologie*, t. VIII, A. 1, p. 107.

férieur, et le larmoiement qui en résulte prouve suffisamment la prépondérance d'activité fonctionnelle que cet orifice a sur son congénère.

Le *traitement* doit varier selon les causes de l'oblitération. Lorsque, par exemple, l'embouchure du conduit inférieur s'est oblitérée consécutivement à une rétraction cicatricielle et que, malgré l'obstruction survenue, l'emplacement du point lacrymal est resté visible, on peut tenter de pénétrer dans le conduit soit au niveau de l'ancienne ouverture, soit un peu au-dessous, et plus près de l'angle interne. Pour cela, nous nous servons de l'aiguille cannelée qu'on employait autrefois pour fendre les conduits; et après l'avoir enfoncée sur le point oblitéré, dans la direction du conduit, nous terminons en sectionnant ce dernier. Ces tentatives ne réussissent pas toujours; elles échouent principalement quand l'oblitération occupe une certaine longueur du canalicule.

En pareille circonstance, on devrait, suivant M. Jünken, enlever, d'un coup de ciseaux, la portion du bord ciliaire où cet orifice était situé, et chercher l'ouverture dans la plaie pour y introduire un fil métallique délié. D'après M. Bowman, en faisant cette excision obliquement, on courrait moins de risques de voir se fermer le nouvel orifice. Quant à nous, quelle que soit la direction qu'on donne à la plaie exploratrice, si l'on est assez heureux pour découvrir le conduit, nous croyons indispensable de le fendre dans presque toute sa longueur.

Comme ces recherches sont assez peu sûres et doivent rester sans résultat quand le conduit s'est oblitéré, à partir de son orifice, dans une certaine étendue (plus de 2 ou 3 millimètres), nous aimons mieux, dans les cas où le conduit inférieur présente seul l'oblitération qui nous occupe, fendre le supérieur jusqu'à la caroncule, et maintenir par le sondage l'ouverture produite, afin d'augmenter d'une manière permanente l'activité fonctionnelle de ce canalicule.

Lorsque les conduits lacrymaux présentent tous deux l'altération ci-dessus mentionnée, il est permis de tenter l'établissement d'une voie de communication directe entre le lac et le sac lacrymal. Ces essais, d'une exécution généralement très-défectueuse, sont rendus bien moins difficiles par l'existence antérieure d'une ouverture fistuleuse du sac, à travers laquelle il est aisé de pénétrer directement dans le lac lacrymal. Au reste, il n'est pas impossible d'établir entre le sac et le lac lacrymal un trajet fistuleux définitif, et nous en trouvons la preuve dans une observation relatée par M. Pagenstecher (1). Il est vrai que, dans ce cas, l'exécution de ce procédé fut singulièrement favorisée par la facilité avec laquelle on put rompre les obstacles siégeant dans le conduit supérieur; car, ayant introduit dans ce dernier une sonde n° 1 de Bowman, on s'en servit comme de guide pour

(1) *Klinische Beobachtungen*, Hf. p. 71. Wiesbaden, 1861.

couper la paroi du sac au-dessous de la caroncule. Peut-être aurait-il suffi de fendre le conduit dans toute sa longueur, en portant l'instrument très-profondément. L'ouverture pratiquée à la paroi du sac fut maintenue béante, par l'usage quotidien d'une sonde prolongé plusieurs semaines, et l'on arriva de cette manière à guérir le larmoiement.

ARTICLE X.

OBSTRUCTION ET OBLITÉRATION DES CONDUITS LACRYMAUX.

La perméabilité des conduits lacrymaux peut se détruire sous l'influence de quatre causes principales qui sont : 1° la déviation de ces canalicules ; 2° le gonflement inflammatoire de la muqueuse qui les tapisse; 3° un travail cicatriciel ; 4° la présence d'un corps étranger dans leur continuité.

1° Les points lacrymaux venant à s'oblitérer, nous avons vu que les conduits correspondants peuvent cesser d'être perméables, à partir de leurs orifices jusqu'à une certaine distance de ces derniers. On observe encore ce phénomène dans d'autres circonstances; lorsque, par exemple, les paupières changeant rapidement de position, les conduits les accompagnent dans cette déviation. Alors ces canalicules se coudent et leurs parois, comprimées et mises en contact très-intime, se soudent d'autant plus facilement entre elles que l'écoulement du liquide par cette voie a complétement cessé. Ce déplacement reconnaît souvent pour point de départ la rétraction d'une cicatrice située au voisinage du conduit et qui a succédé elle-même, tantôt à une brûlure accidentelle, tantôt à une cautérisation énergique, etc.

2° Il est tout naturel que les maladies inflammatoires de la conjonctive gagnent avec beaucoup de facilité la muqueuse des conduits lacrymaux et du sac où ils se jettent. Cette propagation de la phlogose a été constatée, non-seulement dans la conjonctivite purulente, mais encore dans l'ophthalmie granuleuse dont les altérations caractéristiques ont été observées sur la muqueuse du sac largement ouvert (Weber). Il n'y a donc rien de surprenant à ce que les conduits se bouchent durant la période pendant laquelle se produisent le gonflement et l'hypertrophie du corps papillaire de la muqueuse. Si ce gonflement siége principalement sur une partie circonscrite du conduit, au voisinage de son orifice extérieur, il peut y produire de petites élevures turgescentes qui se font jour par le point lacrymal dilaté. Ces petits bourgeons ont été désignés sous le nom de polypes du conduit (Demours); ils sont, du reste, identiques avec les polypes conjonctivaux qui, on le sait, occupent habituellement le grand angle de l'œil et le voisinage des points lacrymaux.

3° Si, dans le cours d'une ophthalmie granuleuse, les granulations ont

envahi la muqueuse des conduits, cette membrane peut, lorsque survient la période de cicatrisation, se rétracter et revenir sur elle-même, de manière à déterminer l'oblitération du canalicule dans une étendue variable. Telle est la nature des callosités observées dans les conduits et qui s'opposent si opiniâtrément au rétablissement du cours des larmes. L'oblitération cicatricielle des conduits lacrymaux est quelquefois aussi la conséquence d'une coupure, d'une déchirure ou d'une brûlure. Il n'est pas sans exemple qu'elle se soit produite après un cathétérisme maladroit ou une injection mal dirigée, ces manœuvres ayant donné lieu à la déchirure du canalicule. L'embouchure des conduits dans le sac s'oblitère encore assez souvent à la suite d'une inflammation phlegmoneuse.

4° Quant aux corps étrangers qu'on a trouvés dans les conduits, nous citerons en première ligne des cils, moins rarement observés dans le conduit inférieur que dans son congénère. Ces cils sont pour l'œil une double cause d'irritation : car le poil engagé dans l'un des points lacrymaux exerce contre l'œil des frottements très-pénibles, en même temps qu'il empêche l'écoulement des larmes et détermine l'épiphora. Il arrive très-rarement qu'il entre dans les conduits d'autres corps étrangers ; néanmoins on y a vu des fragments d'épi de blé, des barbes de plume, des cheveux, etc.

Les conduits s'oblitèrent un peu plus fréquemment sous l'influence de concrétions calcaires amassées dans leur canal : c'est principalement M. Desmarres (1) qui a appelé l'attention sur la présence de ces concrétions dans ces parties, à une époque où quelques auteurs à peine en avaient fait mention (Césoin, Saudifort, Syme). Les conduits inférieurs ont été vus plus souvent que les supérieurs contenir ces sortes de dacryolithes, qui signalent leur présence par du larmoiement et par une tuméfaction du canalicule, dont l'orifice excréteur est dilaté, rouge et laisse suinter, spontanément ou sous l'effort d'une légère compression, une petite quantité de mucus ou de muco-pus. Ces concrétions sont ordinairement grisâtres, ou jaunâtres, peu denses et s'écrasent sous le doigt. Elles peuvent acquérir les dimensions d'un petit pois, et l'on est ordinairement obligé, pour les extraire, d'inciser le conduit qui les contient. Leur peu de consistance s'explique par la proportion de matières albumineuses — 25 pour 100 — et de matières muqueuses (?) — 18 pour 100 — qui entre dans leur constitution. Elles contiennent, en outre, du carbonate de chaux — 48 pour 100 — et des phosphates de chaux et de magnésie — 9 pour 100 — (Bouchardat).

M. de Graefe (2) a observé, chez une jeune dame, une petite tumeur constituée par le conduit inférieur dilaté, qui renfermait trois petites masses solides, grosses chacune comme la moitié d'une lentille. Ces petits corps

(1) *Annales d'oculistique*, t. VII, p. 149, t. VIII, p. 85 et 205, et t. IX, p. 20.
(2) *Archiv für Ophthalmologie*, t. I, p. 284.

résistaient à la pression, et l'examen microscopique les montra exclusivement composés de champignons filiformes. Les jours suivants il sortit, par l'ouverture pratiquée au conduit, sept autres de ces productions. Le même auteur (1) recueillit, quelque temps après, une observation analogue sur une jeune fille.

Traitement. — L'obstruction des conduits ne nécessite l'intervention du médecin que dans les cas où cet état est la source d'un larmoiement gênant pour le malade. Encore les tentatives qui ont pour objet de rétablir la perméabilité des conduits ne sont-elles justifiées que lorsque l'oblitération n'occupe qu'une petite portion de leur trajet. Quand la muqueuse qui les tapisse s'est transformée, dans une certaine étendue, en tissu cicatriciel, ces essais doivent inévitablement échouer. Ainsi, malgré l'opinion de M. Bowman, si compétent dans ces matières, nous ne croyons pas que l'on soit, dans ces cas, autorisé à tenter le rétablissement du canalicule en ouvrant le sac au dessous du tendon de l'orbiculaire, pour pénétrer, de là, dans le conduit. Maintes fois, nous avons, chez des personnes atteintes de fistule lacrymale, et dans des cas où il était facile de pratiquer le sondage par les points lacrymaux, essayé sans succès le cathétérisme des conduits par le sac. Tout en accordant que le gonflement de la muqueuse soit alors pour beaucoup dans la difficulté qu'on éprouve, nous ne pensons pas que cette manœuvre soit jamais chose facile, si ce n'est, comme le dit M. Bowman, sur le cadavre.

Nous aimons beaucoup mieux, quand nous avons à remédier à l'oblitération du conduit inférieur, ouvrir jusqu'à la caroncule le conduit supérieur, ou, s'il est lui-même obstrué en partie, en rétablir le canal au moyen d'une forte aiguille cannelée, porter cette dernière vers le sac en arrière du ligament palpébral interne, et nous guider sur sa direction pour conduire le bistouri ou les ciseaux qui doivent pénétrer dans le sac. Cela fait, il faut, par un sondage prolongé, s'opposer à l'oblitération de la fistule conjonctivale.

Quand l'obstruction a peu d'étendue et siége tout près du sac, ce qu'on reconnaît, durant l'introduction de la sonde, à la sensation d'élasticité que donne la paroi externe du sac refoulée en dedans et au déplacement qui se fait, à chaque mouvement de la sonde, dans la peau voisine du ligament palpébral interne, on est en droit de diviser la portion rétrécie du canalicule. A cet effet, M. Bowman a fait fabriquer une fine lancette à canule, qu'il introduit dans le conduit préalablement fendu jusqu'au point où siége l'obstacle, et dont il fait, à l'aide d'un ressort, saillir le tranchant; faute de cet instrument assez compliqué, on peut y suppléer au moyen d'une forte aiguille ou d'un bistouri très-effilé qu'on pousse, en traversant la portion oblitérée du conduit, dans la direction du sac. On s'oppose ensuite, par un sondage prolongé, au rétablissement de l'adhérence des parois, lequel est

(1) *Archiv für Ophthalmologie*, t. II, A. 1, p. 224.

surtout à craindre dans les cas où l'obstruction occupait une certaine longueur du canalicule. Si le conduit, en même temps qu'il se trouve oblitéré en partie, est fortement déjeté en dehors, on peut, suivant M. Critchett (1), être autorisé, pour donner accès aux larmes, à exciser une partie de la paroi interne du conduit, après en avoir rétabli la perméabilité.

ARTICLE XI.

DILATATION, ABCÈS, FISTULE DES CONDUITS.

Sauf le cas où la présence d'un corps étranger, d'un dacryolithe par exemple, est pour l'un des conduits lacrymaux une cause permanente d'irritation, nous ne connaissons guère de circonstance capable de causer l'inflammation isolée de la muqueuse qui le tapisse, en dehors de l'inflammation du sac ou de la conjonctive. On prétend avoir observé, dans quelques cas très-rares, la dilatation de l'un des conduits et sa transformation en un petit kyste, à la suite d'une oblitération du point lacrymal correspondant (Lerche, Mackenzie). Quant à l'atonie des points et des conduits lacrymaux signalée dans tous les traités, nous en cherchons vainement la démonstration.

On a vu aussi, tantôt les produits fournis par une glande de Meibomius enflammée (Arlt), tantôt le contenu d'un petit abcès du voisinage se faire jour dans l'un des conduits ; mais ce sont là des faits d'une rareté telle, qu'ils n'offrent qu'un intérêt pratique très-médiocre. Des ulcérations des conduits, la formation d'abcès dans leur épaisseur, la production d'un trajet fistuleux spontané ou traumatique, comme celui qui peut succéder à l'ablation d'une tumeur (Jobert), sont mentionnées dans tous les traités, mais presque uniquement dans le but de compléter le cadre nosologique, sans que des observations détaillées aient jamais permis d'approfondir cette étude, au reste assez peu féconde en résultats pratiques.

ARTICLE XII.

ANOMALIES CONGÉNITALES DES POINTS ET DES CONDUITS LACRYMAUX.

L'absence complète des points lacrymaux coïncide, dans la plupart des faits observés, avec l'absence de la glande lacrymale qui se rencontre dans l'anophthalmie et la cyclopie : ce vice de conformation porte tantôt sur les

(1) Voy. *Leçons sur les maladies de l'appareil lacrymal* (*Annales d'oculistique*, t. LI, p. 79).

deux canalicules, tantôt sur un seul. A côté de cette anomalie peu fréquente, on en a signalé une autre, assez rare elle-même, et qui consiste dans la présence de points et de conduits lacrymaux surnuméraires. Le point supplémentaire occupe soit le même mamelon que le point normal, tout en aboutissant dans un conduit propre (G. Behr), soit un point plus ou moins éloigné du petit tubercule et donnant accès dans un conduit terminé en cul-de-sac, comme dans le cas de M. de Graefe (1). Dans cette observation aussi bien que dans les deux relatées par M. Weber (2), les points surnuméraires existaient à la paupière inférieure. Dans les cas de M. Weber où l'un des points lacrymaux surnuméraires affectait la forme d'une fente, on constatait entre les orifices et le sac une communication directe. Dans une observation de M. Zehender (3), le point supplémentaire occupait la paupière supérieure et le conduit qui le continuait aboutissait directement dans le sac.

C. MALADIES DU SAC LACRYMAL ET DU CANAL NASAL.

ARTICLE XIII.

CATARRHE (BLENNORRHÉE) DU SAC LACRYMAL ET DU CANAL NASAL, TUMEUR LACRYMALE SIMPLE, DACRYOCYSTITE.

Considérations générales. — Avant d'entreprendre l'étude d'une maladie si importante au point de vue pratique, et dont le traitement a soulevé des discussions si nombreuses entre les auteurs, il est utile de rappeler en peu de mots les notions anatomiques qu'on possède sur cette région, en insistant principalement sur la capacité des parties qui la composent. Quant à la disposition de ces parties, nous renvoyons au mémoire de M. Henke (p. 594).

Il n'est pas naturel d'établir une distinction entre les maladies inflammatoires du sac lacrymal et celles du canal nasal, puisque la muqueuse passe, en général, de la première de ces cavités dans la seconde, sans changer sensiblement de caractère, et puisque, pour reconnaître la naissance exacte du canal dans le sac, on doit se guider sur ce fait que la muqueuse du canal est adossée de toutes parts à une paroi osseuse, tandis que la paroi antérieure du sac est appliquée contre des parties molles et douées de mobilité (4).

(1) *Archiv für Ophthalmologie*, t. I. A. 1, p. 288.

(2) *Ibid.*, t. VIII, A. I, p. 352.

(3) *Klinische Monatsblätter für Augenheilkunde*, 1863, p. 394.

(4) Il faut être bien prévenu que l'exactitude de ces assertions ne saurait se démontrer sur des pièces conservées dans l'alcool, où la muqueuse s'altère dans sa constitution, se plisse et forme, à l'entrée du canal, une valvule qui n'existe presque jamais sur les pièces fraîches. Ces parties ne peuvent donc être étudiées avec fruit

Nous donnons ici les dimensions du sac lacrymal et du canal nasal obtenues par deux des auteurs qui se sont le plus occupés de cette question.

M. Arlt (1).		M. Weber (2).	
Sac lacrymal.			
	Millim.		Millim.
Longueur	10	Longueur	12 à 15
Profondeur d'arrière en avant	4	Profondeur	6
Largeur	4	Largeur	4
Canal nasal.			
	Millim.		Millim.
Longueur	10 à 16 (3)	Longueur	10 à 12
Profondeur	1 1/2 à 2 1/2	Profondeur	4
Largeur	» »	Largeur	3

Ces mensurations ont été exécutées sur le cadavre, et il nous semble que leurs auteurs n'ont pas assez tenu compte de ce que, dans ces conditions, la muqueuse s'affaisse, faute d'afflux sanguin, de manière à rendre le sac et le canal sensiblement plus spacieux que pendant la vie. En outre, ces mêmes mesures ont été vérifiées sur des préparations faites au moyen d'injections solidifiables. (MM. Bochdalek et Arlt ont fait, pour ces injections, usage de cire, et M. Weber de l'alliage de Wood.) Ces injections nécessairement poussées avec une certaine force pour remplir les cavités, refoulent la muqueuse contre l'os, chassent le peu de liquide dont elle est imbibée et dilatent outre mesure les parois extensibles du sac. Les inconvénients de cette méthode éclatent surtout dans les résultats obtenus par M. Weber, qui trouve, pour la profondeur du sac, 6 millimètres, tandis que M. Arlt, si exact et si réservé dans ses mensurations, n'attribue que 4 millimètres à l'écartement des parois antérieure et postérieure du sac. De même, pour la profondeur du canal nasal M. Weber trouve 4 millimètres ; M. Arlt, au maximum 2 1/2 millimètres.

Quelles sont donc les déductions pratiques qu'on peut tirer de ces notions anatomiques, en dépit des résultats différents qu'elles indiquent? Voici les principales :

que sur des cadavres très-bien conservés, chez lesquels la muqueuse du sac n'a pas encore été modifiée dans ses qualités par la décomposition des sécrétions que cette cavité contient presque toujours.

(1) *Archiv für Ophthalmologie*, t. I, A. 2, p. 135.

(2) *Klinische Monatsblätter*, 1863, p. 63.

(3) De cette longueur il faut déduire de 4 à 8 millimètres qui, appartenant à l'extrémité inférieure du canal, courent déjà dans l'épaisseur de la muqueuse sans être adossés au conduit osseux. M. Arlt, tout en donnant au canal lacrymal des dimensions de largeur et de profondeur identiques, ne le croit pas exactement cylindrique, mais légèrement aplati sur les côtés.

1° On sait que le sac lacrymal se rétrécit insensiblement pour former le canal nasal : or, la mesure de ce rétrécissement, d'après les chiffres donnés plus haut, est comprise entre 1/2 et 2 millimètres.

2° Il y a entre la profondeur et la largeur du *sac* des différences manifestes : il n'en est pas toujours de même pour les dimensions correspondantes du *canal*, et, lorsque ces différences existent aussi pour celles-ci, elles ne dépassent jamais le chiffre de 1 millimètre. Cela prouve clairement que le canal se rapproche beaucoup de la forme cylindrique, fait qui se confirme par la forme que prennent les sondes de laminaria dont se servent certains praticiens.

Nous pouvons ajouter à cela que les variations physiologiques qui s'observent dans la capacité des voies d'élimination des larmes, dans la longueur, enfin dans la direction de ces voies, sont très-nombreuses, et intimement liées à la conformation des os de la face. Il en résulte naturellement qu'elles doivent être fort remarquables lorsque, comme nous avons eu occasion de le faire, on les étudie d'une race à l'autre.

Symptômes anatomiques. — Les symptômes caractéristiques du catarrhe (blennorrhée) du sac lacrymal et du canal nasal sont :

1° L'augmentation morbide de la sécrétion de la muqueuse;

2° L'accroissement en épaisseur de cette membrane, auquel peut succéder un amincissement atrophique;

3° La dilatation des parois du sac.

1° La muqueuse des parties qui nous occupent sécrète à l'état normal une très-petite quantité d'un liquide transparent et filant sous le doigt. Cette sécrétion s'accumule principalement dans les parties déclives des voies éliminatrices des larmes, c'est-à dire dans le canal nasal, dont la muqueuse, assez exactement appliquée à la paroi osseuse, ne peut, à l'état de vacuité, mettre ses faces en contact. Examinée au microscope, cette sécrétion contient toujours une certaine quantité de cellules épithéliales provenant de l'épithélium cylindrique de la muqueuse du sac et de celui qui tapisse les glandes en grappe, autrement dit les diverticules folliculaires formés par cette membrane.

Lorsque, sous l'influence d'une irritation quelconque, la sécrétion des voies lacrymales augmente, son produit se trouble et l'examen microscopique apprend que ce défaut de transparence doit être rapporté à l'augmentation de nombre des cellules épithéliales que ce liquide contient normalement. Bientôt ce trouble s'accroît et il apparaît dans le produit de sécrétion des filaments blanchâtres : alors le microscope révèle dans les cellules épithéliales ci-dessus mentionnées des altérations marquées, en vertu desquelles elles s'arrondissent, prennent peu à peu les caractères des cellules de mucus et montrent une grande tendance à s'agglutiner les unes aux autres.

Quelle que soit l'intensité de l'irritation portée sur la muqueuse des voies

lacrymales, si elle n'a pas eu pour effet la destruction, dans une étendue variable, de l'épithélium cylindrique et l'altération du tissu cellulaire de la muqueuse, le produit sécrété par cette membrane malade ne renfermera jamais d'éléments de pus.

Le nom de *catarrhe* (1) qu'on donne à ces états inflammatoires plus ou moins aigus, est donc très-propre à les distinguer des maladies ulcératives et phlegmoneuses dont la même muqueuse peut être le siége. On s'est mépris certainement sur la composition de la sécrétion fournie par le sac lacrymal et le canal nasal en la croyant, à cause de l'aspect qu'elle présente, de nature purulente, tandis qu'elle est de nature muqueuse et ne renferme pas de cellules de pus. D'un autre côté, on est évidemment tombé dans l'erreur opposée en confondant avec les produits d'un catarrhe ceux que fournit l'inflammation ulcéreuse ou phlegmoneuse des voies lacrymales.

Une muqueuse n'est capable de produire du pus, sans que son tissu cellulaire propre en fournisse lui-même les éléments (par voie d'ulcération), qu'à la condition qu'elle soit recouverte d'une couche épithéliale pavimenteuse assez épaisse. En conséquence, si les voies éliminatrices des larmes donnent naissance à un écoulement purulent, c'est une preuve certaine qu'elles sont le siége d'une maladie plus profonde qu'un simple catarrhe, et plus sérieuse, attendu qu'elle implique presque toujours à sa suite un travail cicatriciel.

La quantité de la sécrétion catarrhale est proportionnée à l'irritation inflammatoire qui agit sur la muqueuse des voies lacrymales, et à l'étendue de la surface irritée. Tandis qu'au début on peut à peine, en comprimant le sac, en faire jaillir par les points lacrymaux, s'ils sont restés libres, une goutte d'un liquide légèrement trouble; on voit, à une époque plus avancée, cette sécrétion devenir plus abondante et occuper une cavité assez large, constituée par le sac lacrymal progressivement dilaté. Alors le liquide sécrété est de couleur jaunâtre, très-trouble, filant et semblable, pour l'aspect, à du pus mal lié. La présence dans ce liquide de filaments blanchâtres et la consistance, en quelque sorte albumineuse, qu'il conserve encore à des époques très-avancées de la maladie, établissent, même à la simple

(1) La difficulté de voir directement la muqueuse et de se procurer des pièces fraîches d'anatomie pathologique explique pourquoi, nous guidant presque exclusivement, surtout au début, sur la nature des produits sécrétés, nous sommes forcés d'accepter sous le nom de catarrhe, une inflammation unique de la muqueuse des voies lacrymales, tandis qu'il est à présumer que cette membrane, comme la conjonctive, est sujette à des affections assez différentes, mais donnant lieu à des troubles de sécrétion peu distincts les uns des autres. A l'appui de cette supposition, nous citerons un seul fait, aujourd'hui acquis à la science, c'est la présence de vraies granulations dans la muqueuse des voies lacrymales.

vue, quelques différences caractéristiques entre ces produits du catarrhe simple et le pus ou le muco-pus fournis par une muqueuse ulcérée.

2° L'impossibilité où l'on se trouve de soumettre la muqueuse des voies lacrymales à une investigation directe, au début du catarrhe, empêche qu'on ne se rende compte des progrès du gonflement qui s'y opère. Il faut en général attendre, pour faire cet examen, une époque avancée de la maladie, où, par l'ouverture du sac ou le sondage, on puisse s'éclairer sur les changements anatomiques survenus dans la muqueuse.

Le gonflement catarrhal de cette membrane s'accompagne d'une forte hyperémie de ses vaisseaux; aussi saigne-t-elle avec la plus grande facilité, dès qu'on y porte une sonde exploratrice. Si, au milieu de la période d'état d'un catarrhe aigu très-intense, on vient à ouvrir le sac, sa muqueuse offre un aspect tomenteux et présente quelquefois des saillies papilliformes: en outre, si le gonflement dont elle est le siége s'est effectué avec assez de rapidité pour que les parois du sac n'aient pu se dilater graduellement, elle se montre couverte de plis très-nombreux qui réduisent de beaucoup l'espace destiné aux larmes et aux produits de sécrétion.

Dans ces conditions, on comprend sans peine que, l'évacuation du sac lacrymal et du canal nasal ayant peine à se faire, le liquide retenu dans les sinuosités de ces cavités puisse y acquérir des qualités irritantes, altérer la couche épithéliale et provoquer ainsi de la suppuration (ulcère catarrhal). Il est vrai que, dans un bon nombre de cas, les symptômes d'irritation diminuent et que la muqueuse s'affaisse, tout en fournissant une sécrétion plus abondante, qui a alors pour résultat la dilatation progressive des parois du sac.

3° La distension du sac lacrymal est une conséquence naturelle de la pression que les produits sécrétés et retenus dans cette cavité exercent sur ses parois. Cette dilatation atteint surtout un degré considérable lorsqu'elle peut se faire lentement, sans être interrompue dans ses progrès par des poussées inflammatoires réitérées: celles-ci, en fournissant tout à coup une sécrétion très-abondante, ont en effet pour résultat d'exercer sur la muqueuse une distension souvent assez violente pour déterminer dans le tissu cellulaire sous-muqueux une inflammation phlegmoneuse. Nous ne partageons pas, à ce sujet, la manière de voir de M. Arlt, pour lequel le ramollissement inflammatoire des tissus contigus à la muqueuse et des parties molles de la paroi antérieure du sac serait pour beaucoup dans le mode de production de cette dilatation : nous avons, au contraire, acquis dans l'étude clinique de ces faits, la conviction que la dilatation atteint des proportions d'autant plus considérables, que les phénomènes inflammatoires localisés dans la muqueuse restent eux-mêmes à un degré d'intensité moins élevé et que l'inflammation est plus modérée dans les tissus voisins.

Quel est le mécanisme de cette dilatation? L'altération survenue dans la

qualité et la quantité du produit de sécrétion des voies lacrymales, et le gonflement de leur muqueuse suffisent amplement pour expliquer la rétention des liquides qui survient dans le catarrhe simple. L'évacuation du sac lacrymal se fait de moins en moins complétement et cesse enfin de s'effectuer spontanément. Les portions du muscle orbiculaire affectées au rapprochement des parois du sac (muscle lacrymal postérieur de Henke) se distendent progressivement, s'allongent et s'affaiblissent au point de perdre toute leur contractilité. On est donc en droit de dire que l'augmentation de volume du sac paralyse les forces qui s'opposent normalement à cette dilatation. Celle-ci se fait principalement vers les points où la distension du sac rencontre le moins de résistance, c'est-à-dire en avant, en bas et en dehors.

La dilatation du sac ne se manifeste d'abord que par une faible saillie du tégument au-dessous et au-dessus du ligament palpébral interne. Elle est surtout appréciable au toucher et facile à démontrer lorsque, par une pression douce, il est possible de chasser le contenu du sac, et cette évacuation donne à la pulpe du doigt la sensation d'élasticité et d'une résistance vaincue. Peu à peu, la distension du sac devient plus facile à apprécier et les contours de cette cavité se dessinent en relief, lorsque toutefois le gonflement inflammatoire des parties voisines ne vient pas le masquer. Le sac dilaté forme alors une tumeur de plus en plus gênante pour le malade et d'un aspect choquant; elle atteint, dans quelques cas, le volume d'un œuf de pigeon, se creuse, par une compression prolongée, une sorte de loge dans l'apophyse montante du maxillaire supérieur, et use, par une résorption lente, la crête lacrymale postérieure et les points osseux contigus de la paroi orbitaire, pour s'insinuer entre elle et le globe de l'œil. M. Arlt a vu ainsi le sac se porter, dans l'étendue de 18 millimètres, vers la cavité orbitaire, avec les diverticulums qui y étaient annexés. Cette énorme dilatation fut autrefois désignée par Heister sous le nom de *hernie du sac lacrymal.*

Tandis que le sac atteint des proportions si considérables, il s'y opère trois changements capitaux qui se rapportent à l'état de la muqueuse, à la nature des produits qu'elle fournit, enfin au mode d'évacuation de ces produits. A mesure que la muqueuse augmente en surface, le gonflement y diminue : de rougeâtre et veloutée qu'elle était, elle devient ardoisée, lisse et parsemée, çà et là, de quelques élevures verruqueuses. Dans les cas où le sac a acquis des dimensions considérables, la muqueuse offre une coloration d'un gris pâle et se rapproche, pour l'aspect, des membranes séreuses. La teinte ardoisée qu'elle montre parfois est identique avec celle d'une muqueuse gastro-intestinale qui a été longtemps le siége d'un catarrhe chronique.

Au fur et à mesure que la membrane qui tapisse le sac dilaté s'altère

davantage par l'effet de cet amincissement atrophique, la sécrétion épaisse et trouble qu'elle fournissait d'abord devient plus fluide, s'éclaircit, montre dans sa masse quelques rares filements et prend insensiblement les caractères d'un blanc d'œuf peu consistant. Cette transformation a valu à ces tumeurs le nom d'*hydropisies du sac lacrymal* (Anel), par suite de la comparaison qu'on a faite entre cet état et celui qu'on observe parfois dans la vésicule biliaire, les trompes de Fallope, etc.

Il s'opère, pendant la dilatation du sac lacrymal, un autre phénomène digne de remarque : c'est le rétablissement de la perméabilité du canal nasal. Au début du catarrhe, le gonflement inflammatoire de la muqueuse arrive généralement à obturer le canal, de telle sorte que la pression qu'on exerce alors sur le sac a pour effet ordinaire d'en faire jaillir le contenu par les conduits lacrymaux ; mais, au fur et à mesure que la muqueuse se dilate en s'amincissant, le canal éliminateur des larmes se rétablit. Si l'on comprime avec le doigt une tumeur lacrymale volumineuse, l'évacuation se fait par le nez, rarement par les conduits ; non que ceux-ci aient perdu leur perméabilité, comme on s'en assure facilement au moyen du sondage, mais bien à cause de l'obliquité de leur embouchure dans le sac, effet nécessaire de la dilatation qu'il a subie.

Tandis qu'on voulait autrefois que le sac ne se dilatât considérablement qu'à la condition que l'évacuation de son contenu ne pût se faire par le canal nasal, nous croyons, au contraire, que la perméabilité se rétablit assez souvent, alors que le sac n'est pas encore aussi énormément distendu. Il est vrai de dire que les malades réussissent parfois mieux que le médecin à vider leur tumeur, ayant appris, par des tentatives répétées, à comprimer le sac dans une direction convenable, ce qui est nécessaire, puisque cette cavité, progressivement dilatée et munie, dans quelques cas, de plusieurs anfractuosités, a peu à peu perdu ses rapports normaux avec le canal nasal. Ce déplacement s'opère généralement de telle sorte que le canal occupe une partie excentrique de la base de la tumeur. Les malades, en penchant la tête en avant et en refoulant le sac en bas et en arrière, font jaillir ainsi de la narine correspondante un jet de liquide visqueux et transparent.

Le sac lacrymal n'acquiert jamais les dimensions d'une forte tumeur, si le dégonflement de la muqueuse ne favorise pas ces évacuations fréquentes ; car, comme nous aurons occasion de le répéter, la rétention absolue des produits sécrétés est bientôt la cause d'une complication phlegmoneuse.

Symptômes subjectifs. — Le premier symptôme que les malades accusent, dans la plupart des cas, est un larmoiement qui les incommode un certain temps avant l'époque à laquelle ils trouvent, quelquefois, une petite quantité de mucosités mêlée aux larmes accumulées dans le grand angle

de l'œil. Peu à peu, la région de l'angle interne se gonfle, et en comprimant le ligament palpébral interne, on fait jaillir dans le cul-de-sac conjonctival un mucus plus ou moins abondant. Tel est du moins le mode d'apparition d'un catarrhe peu intense, à marche chronique : car s'il survenait des phénomènes inflammatoires plus aigus, l'évacuation spontanée ou artificielle des produits sécrétés serait rendue impossible par la tuméfaction de la muqueuse.

Au début d'une affection catarrhale des voies lacrymales, la gêne que les malades accusent est généralement peu marquée : elle ne le devient que quand des clignements répétés augmentent l'afflux des larmes et, partant, la distension du sac. Lorsque les paupières sont restées closes, après le sommeil, par conséquent, les malades se trouvent relativement bien ; au contraire, leurs plaintes redoublent par les temps froids, humides et quand une irritation quelconque des yeux y fait un appel exagéré de larmes. A mesure que la tumeur augmente, qu'il devient plus difficile de la vider par les conduits déviés et que, même par la pression, on n'arrive qu'avec peine à l'évacuer au travers d'un canal dont la muqueuse est gonflée, les malades éprouvent souvent dans la région orbitaire une sensation pénible de pression et des tiraillements douloureux causés par la distension des parois du sac. Lorsqu'une fois celui-ci s'est fortement dilaté, que sa muqueuse s'est affaissée de manière à en permettre l'évacuation, les symptômes sont très-variables suivant les sujets.

Ici nous attribuons au mode d'après lequel le sac est vidé, une grande influence sur la marche des phénomènes morbides. Chez quelques malades, le sac, parvenu à un certain degré de distension, donne, sous l'action du muscle orbiculaire, spontanément issue dans le sac conjonctival à une petite quantité de mucosités. Celles-ci irritent la muqueuse, augmentent la sécrétion des larmes, excorient le bord ciliaire, déterminent des blépharites ciliaires rebelles, et deviennent pour ceux qui en sont affligés une cause incessante de tourments (1). Chez d'autres, le contenu du sac ne se met jamais spontanément en contact avec la conjonctive, et il est même très-difficile, par la pression, d'en faciliter l'issue au travers des conduits. Dans ces circonstances, les malades ressentent dans le grand angle de l'œil la sensation gravative ci-dessus mentionnée, ce qui les porte à comprimer leur tumeur lacrymale pour la vider dans le nez, et, tandis que des personnes chez les-

(1) Il ne faut pas oublier ici que le simple fait de la stagnation des larmes près du lac lacrymal, favorisée par une application défectueuse des angles internes des paupières, provoque une irritation bien suffisante pour expliquer l'hypersécrétion des larmes. Si, par conséquent, à la suite d'une oblitération artificielle du sac, et si par une rétraction consécutive, les angles internes des paupières restent fortement appliqués contre le globe de l'œil, on comprend que, indirectement, l'oblitération du sac aura pu diminuer sensiblement la sécrétion des larmes.

quelles la maladie s'est compliquée d'hypérémie conjonctivale et de blépharite, viennent bientôt rechercher du soulagement chez le médecin, celles-là n'y songent que dans les cas où, par suite d'une application défectueuse des angles internes des paupières, il y a stagnation des larmes et hypersécrétion consécutive par une irritation de la conjonctive ; chez d'autres, c'est lorsque, faute d'une évacuation régulière et intelligente, le sac forme une tumeur qui les défigure, ou qu'il survient une complication phlegmoneuse.

La *marche* de la maladie et les désagréments qui y sont attachés dépendent donc essentiellement de l'intensité du larmoiement, lié lui-même au mode d'application des paupières, du degré de la rétention des produits sécrétés dans le sac et de la façon d'après laquelle se fait l'évacuation.

Le catarrhe des voies lacrymales peut se *terminer* de plusieurs manières différentes. La guérison spontanée de cette maladie est un fait acquis pour certains cas; on l'a vue survenir alors que, le contact des larmes et de la sécrétion des voies lacrymales avec la conjonctive étant bien supporté, le larmoiement diminuait assez pour que la dilatation du sac restât très-modérée. Cette heureuse terminaison est, au contraire, presque impossible toutes les fois que la distension du sac a été considérable. En effet, si dans ces circonstances l'action réflexe que la conjonctive, irritée d'une manière constante par ces produits, exerce, de son côté, sur la muqueuse du sac, persiste un certain temps, les malades se trouvent toujours sous le coup d'une complication phlegmoneuse. Il est cependant juste d'ajouter que celle-ci peut elle-même déterminer la guérison.

Enfin, si la conjonctive n'est le siége d'aucune irritation et que tout se passe dans les voies lacrymales, la maladie peut durer indéfiniment, sans s'accompagner d'accidents inflammatoires, à moins que ces derniers ne reconnaissent pour cause un arrêt survenu dans l'écoulement des produits de sécrétion au travers du canal nasal, une dilatation très-brusque du sac, etc.

Étiologie. — Le catarrhe des voies lacrymales existe à l'état idiopathique; il résulte aussi de l'extension d'une phlogose siégeant primitivement dans la conjonctive ou dans la membrane de Schneider; enfin dans des cas rares, il peut être symptomatique d'une maladie du périoste ou des os de la face. Plus rarement, il reconnaît pour cause une contusion directe du sac lacrymal, ou la présence d'un corps étranger dans cette cavité.

Un fait certain, c'est que si la rétention des larmes est, à elle seule, capable, comme l'observation le prouve, de déterminer l'inflammation catarrhale de la conjonctive, elle doit suffire à produire un effet identique sur la muqueuse si délicate qui tapisse les voies lacrymales. Si donc, l'embouchure inférieure du canal nasal est obstruée, comme il arrive fréquemment dans le catarrhe intense de la membrane de Schneider, les larmes cessent

de s'écouler librement par le nez, et la muqueuse des voies lacrymales se prend elle-même d'un catarrhe sous l'influence de ce contact irritant. Cette succession de phénomènes morbides s'observe principalement chez les personnes dont la sécrétion lacrymale est naturellement abondante.

Le plus souvent, ces symptômes inflammatoires sont peu prononcés et disparaissent dès que le cours des larmes se rétablit ; mais il n'en est pas de même quand l'irritation s'est assez prolongée pour déterminer une légère dilatation du sac, et troubler ainsi le mécanisme complexe qui préside à l'évacuation de cette cavité. Le catarrhe du sac lacrymal persiste encore, lorsque, par suite d'antécédents inflammatoires réitérés, la muqueuse du canal nasal, longtemps irritée par le séjour des larmes, a éprouvé, dans plusieurs parties de sa couche épithéliale, des pertes de substance devenues le point de départ d'ulcérations superficielles qui ont rétréci concentriquement le calibre du canal. Le moindre gonflement inflammatoire suffit, dans ces conditions, pour amener l'obstruction de ce conduit.

On sait que les inflammations catarrhales de la conjonctive et, au premier rang, celles qui accompagnent les fièvres à exanthème, ont une tendance marquée à se propager vers les voies lacrymales. M. Critchett (1) prétend avoir observé cette extension des phénomènes inflammatoires dans un bon nombre de cas d'ophthalmie catarrhale ou purulente des nouveau-nés. Cette assertion nous a d'autant plus étonné qu'on reconnaît généralement que les affections des voies lacrymales sont peu communes avant la septième année (2).

Il est une autre maladie de la conjonctive qui gagne fréquemment la muqueuse des voies lacrymales, c'est l'ophthalmie granulaire ; elle est alors d'autant plus à redouter qu'elle devient l'une des causes les plus actives de ces rétrécissements invincibles contre lesquels la thérapeutique échoue le plus souvent.

Nous n'insisterons pas davantage sur les différentes inflammations dont le voisinage met en péril la muqueuse du sac lacrymal et du canal nasal ; il nous paraît plus important de mettre en relief l'influence que l'étroitesse naturelle de ces voies exerce sur la persistance des phénomènes inflammatoires qui s'y sont spontanément développés ou qui les ont gagnées de proche en proche.

(1) Voyez *Leçons sur les maladies de l'appareil lacrymal*, professées à Moorfield's Hospital (*Annales d'oculistique*, t. LI, p. 91).

(2) M. Hasner, dans son mémoire sur les voies lacrymales (p. 66), dit que les affections de ces parties sont aux autres maladies des yeux dans le rapport numérique de 2 à 100. Pour nous, nous croyons qu'il faut, pour être dans la vérité, multiplier ce chiffre au moins par 3, surtout si l'on prend en considération les maladies des paupières dont la cause réside dans un trouble fonctionnel de l'élimination des larmes.

L'étroitesse *exagérée*, mais physiologique, des voies lacrymales, coïncide ordinairement avec une conformation particulière des os de la face, c'est-à-dire avec un écartement exagéré des yeux et un aplatissement prononcé du dos du nez (1). D'autre part, nous trouvons, quant à nous (M. Arlt (2) semble être du même avis), dans une disposition diamétralement opposée, caractérisée par une forte saillie des os propres du nez, jointe à la profondeur du creux sous-orbitaire, une seconde cause prédisposante de la maladie qui nous occupe. Cette disposition semble, en effet, impliquer un aplatissement latéral excessif du canal nasal. Nous avons été, de tout temps, frappé du nombre des israélites qui sont affectés de maladies des voies lacrymales, et nous n'avons pu trouver l'interprétation de ce fâcheux privilége que dans les considérations qui précèdent.

Les statistiques sont unanimes sur un autre point de l'étiologie du catarrhe des voies lacrymales, à savoir, sur la préférence marquée de cette maladie pour le sexe féminin, fait qui doit évidemment tenir à la conformation des os de la face. Il semble aussi que le côté gauche soit plus souvent atteint que le droit.

A peine est-il nécessaire d'ajouter que le catarrhe des voies lacrymales résulte quelquefois d'une obstruction du canal nasal déterminée par une cause extérieure à ce conduit, soit par une tumeur développée dans les fosses nasales, le pharynx, le sinus maxillaire, soit encore par une fracture, une déviation, une exostose, une carie ou une nécrose des os voisins. Disons, en terminant, que nous croyons contraire à une observation exacte, l'opinion émise dans les traités les plus récents, et qui veut qu'une simple déviation des points ou des conduits lacrymaux prédispose au catarrhe des voies lacrymales. Il est, en effet, bien plus naturel de penser qu'une pareille déviation est très-propre à favoriser la guérison d'un catarrhe préexistant, en s'opposant à l'irritation permanente que la stagnation du fluide lacrymal exercerait fatalement sur la muqueuse ; d'ailleurs l'expérience et les indications qu'elle fournit pour la thérapeutique le prouvent suffisamment.

Le *traitement* du catarrhe lacrymal est sujet à des indications très-différentes, et qui varient avec l'âge de la maladie, avec les altérations anatomiques qu'elle a déterminées dans la muqueuse et les parois du sac, enfin avec les complications intercurrentes. Quoi qu'il en soit, ce traitement doit remplir, dans tous les cas, trois conditions essentielles :

A. Rétablir la perméabilité des voies lacrymales et prévenir la stagnation des liquides.

B. Combattre la sécrétion morbide de la muqueuse.

(1) On sait combien les blépharites, très-probablement consécutives à des affections des voies lacrymales, sont fréquentes dans la race mongole.

(2) *Loc. cit.*, t. III, p. 399.

C. Restituer, autant qu'on le peut, à ces voies, particulièrement au sac, leur configuration primitive.

A. Pour qu'il soit permis d'espérer le rétablissement de la perméabilité, il est bien évidemment nécessaire que l'obstacle existant ne soit pas insurmontable, et, par conséquent, ne consiste point dans une destruction étendue de la muqueuse, dans une exostose ou une carie des parois, etc. Quand donc l'obstruction n'est produite, comme dans la plupart des cas, que par le gonflement de la muqueuse, ou même par l'existence concomitante, dans cette membrane, de traînées cicatricielles consécutives à des ulcérations de cause catarrhale, il est indiqué de recourir à la dilatation du canal au moyen de sondes.

Autrefois on ouvrait le sac lacrymal au-dessous du ligament palpébral interne et l'on cherchait, pendant un temps souvent fort long, à vaincre au moyen de cordes à boyau, de fils ou de clou de plomb, le rétrécissement du canal qu'on regardait alors comme l'unique cause du catarrhe.

Depuis quelques années, on a abandonné ce traitement, pauvre en résultats, et, d'après les conseils de Bowman (1), on pratique le sondage au travers des conduits préalablement fendus. Tandis qu'en Angleterre on incise de préférence le conduit inférieur, en Allemagne et en France on aime mieux, suivant les conseils de M. Weber, introduire les sondes par le conduit supérieur. Cette pratique s'autorise de ce que, pour pénétrer dans le sac par le conduit lacrymal supérieur (qu'il n'est pas nécessaire de fendre jusqu'à la caroncule, puisque le seul obstacle qu'il oppose aux sondes siége au niveau de son point lacrymal), on n'a pas besoin d'exercer sur ce conduit, pour lui donner la direction de la sonde introduite dans le canal nasal, autant de tiraillements que s'il s'agissait du conduit inférieur. On a, en effet, observé que ces tiraillements sont la cause des obstructions du conduit inférieur qui surviennent à son embouchure dans le sac, lorsqu'on a mis en usage ce mode de traitement pendant un temps assez long et déterminé la destruction de l'épithélium de cette partie. En outre, si le sac se trouve rétréci, une sonde introduite par le conduit supérieur s'en échappe bien moins facilement, en glissant au dehors, au moment où l'on veut la pousser dans le canal, que cela n'arrive pour le conduit inférieur.

On se sert pour pratiquer la dilatation des voies lacrymales des sondes de Bowman. Ces sondes, faites d'argent malléable, sont au nombre de six et leur calibre est mesuré de telle sorte que le n° 1 présente les dimensions d'un crin très-fort, tandis que le n° 6 a un vingtième de pouce de diamètre (un peu plus d'un millimètre). L'opérateur peut imprimer à ces sondes une légère courbure, de manière à ne rencontrer d'obstacle ni du côté de la

(1) *Ophthalmic hospital Reports*, oct. 1857, et *Annales d'oculistique*, t. XXXIX, p. 78.

saillie frontale, ni du côté du sac lacrymal et du canal nasal ; il doit toujours, en les introduisant, tenir compte de la déviation physiologique que présentent ces voies, par rapport au plan médian.

Voici comment on procède à ce sondage qui ne laisse pas que d'être, dans quelques cas, une manœuvre assez délicate. Après avoir fendu le conduit supérieur suivant les indications données page 871, on attire la paupière supérieure en haut et en dehors, afin de mettre à découvert le conduit fendu, puis on pousse *le long de sa paroi postérieure* la sonde n° 2 ou n° 3 de Bowman, jusqu'à ce qu'on ait atteint la paroi postérieure du sac. En attirant la paupière en haut, il est possible de placer le conduit supérieur presque en ligne droite avec le canal dans lequel doit pénétrer la sonde. Lorsqu'une fois on a mis cette dernière en contact avec la *paroi postérieure du sac, le long de laquelle elle doit glisser* dans le canal, il faut la maintenir dans cette position (1). Dans ce but, il faut, en relevant la sonde, l'adosser contre l'os frontal, dans la direction d'une ligne qui, passant par le milieu du ligament palpébral interne et par l'intervalle compris entre la deuxième incisive supérieure et la dent canine correspondante, irait rejoindre l'arcade sourcilière vers la tête du sourcil. Cette ligne se confond avec le sillon naso-labial sur lequel M. Arlt veut qu'on se guide ; les mouvement auxquels ce pli cutané est exposé pendant l'opération du sondage fait qu'il fournit parfois un point de repère moins sûr que l'intervalle dentaire ci-dessus indiqué (2).

Lorsqu'une fois on a donné à la sonde la direction qu'elle doit suivre, il ne reste plus qu'à la pousser doucement de haut en bas, en augmentant progressivement la pression, si l'on éprouve quelque résistance, mais en évitant d'imprimer à l'instrument la moindre secousse. Le plus souvent, on franchit sans difficulté l'obstacle, quand il réside uniquement dans un gonflement modéré de la muqueuse, ou même dans la présence de quelques traînées cicatricielles à la surface de cette membrane. Lorsque, au contraire, la sonde transmet à la main la sensation d'une certaine résistance, plutôt que de forcer le cathétérisme, nous le remettons au lendemain ou au surlendemain, en conseillant au malade de profiter de ce laps de temps pour combattre l'engouement de la muqueuse au moyen des lotions froides répétées et de pressions douces mais fréquentes sur le sac.

(1) En n'observant pas cette règle de conduite, on risque de perforer un pli de la muqueuse, de la décoller et de faire une fausse route, ce qui peut singulièrement compromettre le traitement.

(2) M. Weber (*loc. cit.*, p. 71) fait passer l'extrémité inférieure de sa ligne fictive par la couronne de la deuxième incisive, en insistant sur ce que le sillon naso-labial aboutit inférieurement en dehors de la direction du canal nasal. Quant à nous, nous pouvons affirmer que, dans le plus grand nombre des cas, le milieu du ligament palpébral interne, le sillon naso-labial, l'interstice de la deuxième incisive et la tête du sourcil sont en ligne droite avec la direction de la sonde introduite.

Quand on est parvenu à introduire dans le canal la sonde n° 2 ou n° 3 de Bowman, on la laisse en place pendant dix ou vingt minutes, et l'on n'a généralement pas de peine à répéter le sondage, les jours suivants, en augmentant un peu le calibre des tiges d'argent (1).

Il est nécessaire d'employer cette méthode quotidiennement, pendant quelques semaines, jusqu'à ce que la sécrétion morbide et le larmoiement aient complétement cessé : on en acquiert la certitude lorsque la compression exercée avec la pulpe du doigt indicateur ne donne plus du tout cette sensation particulière d'élasticité ou de résistance vaincue que l'on éprouve en chassant dans le canal nasal le liquide accumulé dans le sac lacrymal. Ce mode d'appréciation exige, il faut le dire, beaucoup de subtilité, si l'on songe que la rétention d'une très-faible quantité de ce mucus suffit pour entretenir le larmoiement et pour disposer par là aux rechutes. Il faut, d'un autre côté, se garder de trop prolonger le cathétérisme qui peut lui-même devenir une cause d'irritation.

Dans les cas heureux où le catarrhe des voies lacrymales est simple et ne se complique pas d'une dilatation marquée du sac, ce mode de traitement en procure généralement la cure radicale. Mais il n'en est plus ainsi quand la sécrétion morbide, très-abondante, a fortement dilaté le sac. Alors (sans parler ici des complications ulcératives et de quelques autres altérations du canal sur lesquelles nous aurons à revenir), on voit parfois le simple sondage de Bowman échouer, tout en constatant qu'il a rétabli l'écoulement des produits morbides dans le nez.

M. Weber (2) a attiré l'attention sur l'insuffisance de ce traitement et sur les rechutes auxquelles il expose quelquefois les malades. Pour cet auteur, l'inefficacité du cathétérisme de Bowman réside principalement dans la forme cylindrique des sondes d'argent, dans leur trop petit diamètre et leur défaut d'élasticité, qu'il considère comme impropres à remplir exactement le canal dans lequel on les porte. M. Weber a donc voulu substituer aux sondes métalliques les bougies élastiques faites pour le sondage de l'urèthre et dont la plus mince correspond au n° 5 de Bowman : il y ajoute, comme dernier moyen de dilatation, des bougies de cire qui, larges à l'une de leurs extrémités de 1 millimètre et demi à 2 millimètres, s'accroissent assez brusquement jusqu'au diamètre de 4 millimètres. Elles sont munies d'un mandrin qui doit les traverser jusqu'à leur extrémité dépourvue de renflement olivaire. M. Weber commence le sondage avec les bougies les plus faibles et arrive assez vite aux bougies d'une épaisseur de 3 millimètres et aux bougies de cire.

(1) Généralement, nous ne dépassons pas le n° 4, avec la conviction que, si cette sonde passe avec facilité, le sondage laborieux avec des sondes plus fortes est une raison d'irritation immédiate et de rétrécissement consécutif.

(2) *Archiv für Ophthalmologie*, 1861, t. VIII, A. 1, p. 94.

Il est bien entendu que, pour introduire ces bougies, il est indispensable d'ouvrir un peu plus largement le conduit lacrymal supérieur, et même de débrider en partie le ligament palpébral interne, de la manière que nous indiquerons en traitant des injections (p. 890). Lorsque M. Weber ne réussit pas du premier coup à introduire la plus fine de ses bougies (celle qui correspond au n° 5 de Bowman), il se sert préalablement, pour forcer le rétrécissement, d'une sonde métallique biconique dont nous donnons le dessin (fig. 74) (1). L'une des moitiés de cet instrument correspond, par sa petite extrémité, au n° 1 de Bowman et atteint à une longueur de 30 ou 35 millimètres, 1 millimètre et demi ou 2 millimètres de diamètre; l'autre moitié de la sonde offre, aux mêmes distances de son extrémité libre, une épaisseur de 2 à 3 millimètres et demi. Cette sonde est graduée et doit répondre au double but de déterminer le siége du rétrécissement et de le forcer, pour permettre l'introduction des bougies qui correspondent aux n°s 5 et 6 de Bowman. Lorsque M. Weber ne réussit pas tout d'abord à pousser ces bougies jusque dans le canal, il cesse ses tentatives pendant quelques jours et s'efforce, durant cet intervalle, de diminuer, par des injections d'eau tiède, l'engouement de la muqueuse : si, malgré cette préparation, le canal se refuse encore à admettre les sondes, c'est alors que M. Weber a recours à sa dilatation forcée.

Fig. 74.

Quant à nous, nous croyons *très-faux* le principe sur lequel on s'appuie pour espérer guérir les phlegmasies de la muqueuse des voies lacrymales par une dilatation aussi forcée et par la compression qu'exercent sur cette membrane les sondes exactement moulées sur le canal; il suffit de jeter un coup d'œil sur les dispositions anatomiques de la région qui nous occupe, pour voir avec quelle force les grosses sondes de M. Weber doivent comprimer la muqueuse du canal contre la paroi osseuse qui la double. En résumé, cette question nous paraît jugée, contre l'opinion de M. Weber, auprès des médecins qui ont l'occasion de traiter un grand nombre de ces catarrhes: et non-seulement l'introduction de ces fortes sondes devient souvent une source directe d'irritation, mais encore après avoir, en apparence, forcé le rétrécissement, elle détermine, dans beaucoup de cas, la formation d'un obstacle invincible, c'est-à-dire l'atrophie de la muqueuse sur une large étendue (2).

(1) On peut à volonté, comme l'indique la figure, munir l'extrémité de la partie faible de l'instrument d'un petit renflement olivaire.

(2) Nous avons vu avec une grande satisfaction que plusieurs de nos confrères,

Cette atrophie et la sécheresse qu'elle détermine dans le sac et le canal fortement rétréci simulent assez bien une guérison complète avec rétablissement de la perméabilité des voies, ce qui suffit parfois aux malades qui sécrètent peu de larmes : elles deviennent, au contraire, une source constante de tourments pour ceux chez lesquels la sécrétion lacrymale est ordinairement abondante (1).

Nous nous prononçons de même contre la dilatation qu'on pratique avec des sondes douées de la propriété de se gonfler par l'humidité ; M. Critchett (*loc. cit.*, p. 212) a prôné l'usage de sondes fabriquées avec la tige desséchée d'une plante marine, la *Laminaria digitata*, substance recommandée pour la première fois comme moyen de dilatation par M. Sloan (d'Ayr.) Ces sondes, de la même dimension que celles de Bowman, s'introduisent avec une grande facilité, vu que, polies et privées de leurs substances salines, elles offrent beaucoup de résistance; mais leur propriété hygrométrique, surtout lorsqu'on les a introduites très-sèches, est tellement prononcée, qu'au bout de peu de temps elles acquièrent un volume notable et fournissent un moule très-exact du canal et des rétrécissements qu'il peut présenter. Dix minutes après qu'on les a poussées dans le canal, il est déjà très-difficile de les retirer, si ce n'est en y mettant beaucoup de force, et cette manœuvre a, chez plusieurs de nos malades, causé un écoulement de sang tel, que nous sommes, à présent, suffisamment édifiés sur l'innocuité de ce moyen. Nous avons eu beau prendre le soin de faire varier la durée du séjour des sondes de laminaria, qu'on peut vernir en partie, en ne laissant à nu que le point exact qui doit correspondre au rétrécissement ; dans tous les cas, nous devons le dire, le résultat de ce mode de traitement a été une irritation assez violente du canal, du sac et quelquefois même de la conjonctive (2). Le cathétérisme au moyen des sondes de laminaria doit donc être exclusivement réservé aux cas dans lesquels on veut se renseigner sur le siége exact du rétrécissement qu'on se propose de forcer.

En résumé, nous donnons hautement aux sondes métalliques de Bowman la préférence sur tous les autres moyens de dilatation ; et cela d'autant plus volontiers que l'introduction de ces sondes devient bientôt, dans un grand nombre de cas, assez facile *pour qu'on puisse l'abandonner à des malades intelligents.*

entre autres Arlt, Critchett, etc., n'ont pas accepté l'emploi des sondes plus volumineuses, et refusent même, le plus souvent, de se servir des derniers numéros de Bowman.

(1) Voy. *Archiv.*, *loc. cit.*, p. 106.

(2) Quand M. Critchett, tout en reconnaissant les inconvénients de cet effet excessif, ajoute « que tout bon mécanicien doit savoir que s'il possède une force exubérante, il n'a qu'à la diriger et en régulariser l'emploi pour en obtenir, à volonté,

B. La seconde indication capitale qui se présente dans le traitement du catarrhe est de combattre la sécrétion morbide de la muqueuse. Lorsqu'on est appelé à traiter beaucoup de ces affections, on arrive bientôt à reconnaître que, si la dilatation du sac a été poussée au point de former une tumeur, le rétablissement de la perméabilité du canal par le sondage n'est pas, comme nous l'avons dit, toujours suivi d'une guérison du catarrhe. La sécrétion persiste et, avec elle, la disposition aux rechutes. Certains malades suppléent, il est vrai, à cette insuffisance du traitement, en ayant soin d'évacuer soigneusement et souvent le contenu morbide de leur sac lacrymal; mais il n'en est pas toujours ainsi, et plusieurs chirurgiens, désespérés de cette persistance obstinée de la sécrétion catarrhale, recourent alors à l'oblitération du sac.

Une observation attentive nous a prouvé que la dilatation unie à l'emploi des astringents est, dans ces cas rebelles, d'un effet souverain.

De tout temps on s'est servi, contre les diverses phlegmasies du sac lacrymal et du canal nasal, des topiques astringents; mais leur mode d'application laissait beaucoup à désirer. Ainsi, on instillait le médicament dans le sac conjonctival, après avoir, au préalable, vidé soigneusement le sac lacrymal, et l'on espérait du liquide absorbé par cette cavité une action très-salutaire sur la muqueuse malade. Il était sans doute préférable d'injecter directement par les conduits la solution astringente dans le sac lacrymal, au moyen de la seringue d'Anel, ou de pousser le liquide par l'orifice inférieur du canal nasal au travers d'une sonde creuse de Gensoul: d'ailleurs, il est clair que l'existence ou la formation d'une fistule externe devait notablement simplifier l'introduction des topiques. Mais toutes ces méthodes ont un grave inconvénient, car aucune d'elles ne fournit un jet de liquide assez fort. Le topique se décompose donc au contact des produits de sécrétion avec lesquels il se mélange peu à peu dans les replis de la muqueuse gonflée, et souvent même l'injection ne réussit pas à nettoyer complétement le sac.

Le procédé que M. Weber indique est encore le meilleur de ceux qu'on a employés jusqu'à nos jours. Il consiste à introduire, au travers du conduit supérieur fendu, la canule conique et forte de la seringue d'Anel (canule destinée à l'injection dans les fistules), à porter l'extrémité de l'instrument assez profondément dans le sac pour boucher le conduit infé-

d'excellents effets, nous ne nous pouvons, quant à nous, refuser de croire qu'il existe bien des forces inapplicables à une muqueuse tapissée d'un épithélium aussi délicat que celle des voies lacrymales. Malgré les recommandations d'un homme aussi haut placé que Critchett, malgré les chaleureux éloges prodigués à la laminaria par M. Weber (*Klinische Monatsblätter*, t. III, p. 99), nos pressentiments se sont vérifiés, car l'usage des sondes de laminaria est actuellement très-peu répandu en ophthalmologie.

rieur, et à pousser l'injection avec une certaine énergie. Cette méthode a néanmoins l'inconvénient d'exposer l'opérateur à blesser la paroi postérieure du sac et à faire porter sur cette cavité, au détriment du canal nasal, la plus grande partie de l'effet du topique.

Nous avons pensé que la meilleure manière de remédier à tous ces défauts était de creuser les sondes de M. Bowman et de les adapter exactement, une fois introduites, à la seringue, soit, comme l'indiquent les figures 75 et 76, au moyen d'un simple ajutage, soit mieux encore au moyen de quelques tours de vis. Il suffit des sondes creuses n° 3 et n° 4 de Bowman, et l'on peut les faire simultanément servir et à la dilatation et aux injections. On fait passer, au travers de ces canules, qu'on peut à volonté pousser jusque dans le nez, un courant d'eau tiède qui nettoie le canal, après quoi l'on injecte une faible solution de sulfate de zinc ou de nitrate d'argent (1 à 2 gr. pour 300). En poussant le liquide astringent, on retire progressivement la sonde afin d'agir d'une manière uniforme sur tous les points de la muqueuse. Ces injections, très-bien supportées des malades, nous ont servi à enrayer des catarrhes des voies lacrymales pour lesquels nous commencions à désespérer des moyens pacifiques.

Fig. 75 (1).

Fig. 76.

Autant nous nous sommes élevé contre le cathétérisme forcé des voies lacrymales, autant nous sommes opposé à l'usage d'injections trop caustiques, telles que la teinture d'iode mêlée, à parties égales, d'eau distillée (M. Fano) (2) : ces moyens sont destructifs et amènent facilement, comme cela ressort manifestement des observations publiées par les chirurgiens qui les préconisent, l'obstruction des voies où l'on voulait combattre une inflammation superficielle et dont on cherchait à rétablir les fonctions normales.

(1) Cette seringue, munie d'un ajutage convenable, peut aussi servir aux injections sous-cutanées (voy. p. 739). Comme le dit M. Warlomont (*tome supplémentaire de Mackenzie*, p. 117) et comme nous le faisons actuellement, on peut raccourcir ces sondes et la seringue, ce qui les rend plus faciles à manier.

(2) *Mémoire sur le catarrhe du sac lacrymal*. Paris, 1863.

Quant à l'emploi très-ingénieux des sondes imprégnées de topiques astringents, en particulier de nitrate d'argent (Rau, Dubois), nous nous contentons de dire que l'effet de cette méthode, très-difficile à mesurer, est souvent excessif.

C. La dilatation considérable du sac est une des complications les plus fâcheuses du catarrhe et une de celles qui apportent au traitement le plus d'entraves. Lorsqu'on a rétabli d'une manière assez satisfaisante la perméabilité du canal nasal, on se sert, pour combattre la dilatation du sac, de trois principaux moyens; les injections, l'évacuation répétée du sac, enfin la compression prolongée de cette cavité au moyen du bandeau compressif.

Pour que l'introduction de la sonde creuse n° 4, à laquelle on devra recourir un grand nombre de fois dans un temps limité, soit aussi facile que possible, il est nécessaire de pratiquer, sous la peau, la section partielle du ligament palpébral interne. Dans les cas où cette petite opération est requise, les troubles de l'élimination des larmes sont déjà tels, à cause de la dilatation du sac, qu'on n'a pas à craindre de les accroître par un débridement trop étendu.

La section sous-cutanée du ligament se pratique de la manière suivante : on fend le conduit supérieur jusque vers la caroncule, puis on fait glisser la pointe mousse du couteau de Weber le long de la paroi postérieure du sac, en arrière du ligament et dans la direction du canal, tout à fait comme on s'y prend pour ouvrir le sac avec le couteau de Petit. Lorsque plus des deux tiers du petit couteau de Weber ont disparu en arrière du ligament, son tranchant étant tourné en avant, on tend vers la tempe la commissure externe et l'on fait basculer d'arrière en avant le manche de l'instrument. Le ligament se trouve ainsi sectionné dans une étendue variable; la sensation de craquement qui se transmet aux doigts de l'opérateur et l'écoulement d'une certaine quantité de sang prouvent d'une manière irrécusable que cette section a été bien faite (1). Quant aux injections, on doit, pendant quelques semaines, les employer chaque jour, en changeant de temps à autre la solution, et en élevant, au besoin, modérément la dose.

Le débridement large du ligament palpébral interne possède, outre l'avantage signalé plus haut, celui de permettre une évacuation très-com-

(1) Le débridement sous-cutané du ligament palpébral interne a été recommandé en premier lieu par M. Weber (*Archiv für Ophthalmologie*, t. VIII, A. I, p. 107). M. Jaesche (*Ibidem*, t. X, A. II, p. 70), pour donner un accès plus libre aux instruments dilatateurs, procède de la manière suivante : « On fend, dit cet auteur, le conduit inférieur autant qu'il paraît opportun avec le couteau de Weber (on ne choisit le conduit supérieur que lorsque des raisons particulières y engagent). Si le passage du conduit dans le sac est libre, on pénètre tout de suite avec le couteau dans ce dernier. Le

plète du sac. C'est au malade lui-même à y procéder aussi souvent que possible par une douce pression, dès que cette cavité tend à se remplir.

Le rapprochement des parois du sac au moyen d'une pression continue est très-efficace pour combattre la dilatation ; aussi conseillons-nous à ceux de nos malades qui lisent beaucoup d'appuyer alors la tête sur le bras accoudé et de comprimer le sac au moyen du pouce. On a construit, pour le même usage, différentes pelotes qu'un ressort d'acier fixe à la tête ; mais elles ont toutes l'inconvénient de se déplacer facilement, ou d'irriter le tégument par une pression immodérée. Le meilleur moyen d'atteindre le résultat auquel ces instruments ne peuvent arriver est, pour nous, l'emploi nocturne du bandeau compressif, chez les malades qu'on peut surveiller. Il faut alors combler soigneusement avec de la charpie ou plutôt avec de petites compresses graduées l'excavation comprise entre l'arcade sourcilière et le dos du nez, en s'assurant que la rétention des produits morbides dans le sac conjonctival ne devient pas pour l'œil la source d'une irritation trop vive, ce qui forcerait à renoncer au bandeau. Cette compression, jointe aux injections, nous a jusqu'à présent, même dans les cas de très-forte dilatation, dispensé d'avoir recours à une excision partielle du sac, comme le veulent de Ammon et Bowman, ou à l'éversion temporaire du conduit lacrymal inférieur au moyen de la suture de Gaillard (Weber), procédés qui ne sont certainement pas sans désagréments sensibles pour les malades.

La faradisation réitérée du muscle orbiculaire est un moyen qui peut être avantageusement employé pour activer le retour du sac à ses anciennes dimensions.

On comprend sans peine que, tout en usant des nombreuses méthodes dont nous venons de discuter l'opportunité, on doive observer des faits où des obstacles provenant, soit d'un rétrécissement du canal nasal, soit d'une dilatation exagérée du sac, opposent à ces moyens thérapeutiques une barrière infranchissable. C'est grâce seulement à une expérience profonde qu'il appartient de reconnaître assez tôt ces cas tout à fait exceptionnels pour épargner au malade les ennuis d'un traitement interminable, et pour recourir sans tarder à la destruction de la muqueuse par les procédés exposés dans l'article suivant ou à l'extirpation de la glande lacrymale.

petit couteau doit à cet effet exécuter le mouvement de bascule connu, mais être dirigé de telle façon, que mis en position verticale, son tranchant regarde directement en dehors. En retirant le couteau, on abaisse son manche un peu en dehors et l'on fend le sac lacrymal dans cette direction en bas dans une étendue de 4 à 5 millimètres conjointement avec le tissu cellulaire adjacent, et avec quelques fibres musculaires ténues. Si l'entrée du conduit inférieur n'est pas libre dans le sac, il faut commencer par le rendre perméable, une fois le conduit fendu. »

Nous croyons être agréable à nos lecteurs en terminant ce chapitre par la description du mode de traitement en faveur auprès de deux praticiens des plus compétents en pareille matière. C'est en comparant les différentes opinions qu'on peut, dans les cas difficiles, se former un jugement définitif sur la conduite à suivre.

Le 4 décembre 1867, mon affectionné maître *Arlt* m'écrit : « Je cherche d'abord à tenir compte, autant que possible, des données étiologiques et de combattre, par exemple, l'inflammation de la muqueuse des fosses nasales, du pharynx, d'enlever les polypes du nez, etc.

» Je ne procède à l'oblitération du sac lacrymal que dans les cas où je me suis convaincu qu'il y existe une imperméabilité due à la soudure organique des deux muqueuses, ou dans les cas où il existe une hydropsie avec atonie du sac lacrymal, jointe à une distension telle qu'elle rend la propulsion des larmes, au moyen du muscle orbiculaire, complétement impossible.

» Là où le passage des larmes du sac dans le nez n'est entravé que par le gonflement de la muqueuse ou par des rétrécissements du canal nasal, ou au moins dans les cas où je me crois autorisé à admettre un pareil état, je m'efforce de rétablir la perméabilité par la méthode de Bowman, et je dois dire que, dans la majorité des cas, je suis très-satisfait des résultats obtenus. Les procédés de Petit, Richter, Scarpa, etc., ne soutiennent pas la comparaison. Je n'ai pas employé la méthode de Weber, Jæsche, etc., pour des raisons qu'on comprendra plus loin.

» Il y a environ huit ans, j'ai commencé à me servir du procédé de Bowman, n'ayant pas la prétention que cette méthode rendrait à la muqueuse sa souplesse naturelle (en la repassant, en quelque sorte, au moyen des sondes « *Ausbügeln* »), mais en la croyant apte à offrir les avantages de l'ancien procédé très-rationnel d'Anel, tout en privant ce dernier d'une grande partie de ses dangers. Lorsque le cours des larmes est entravé par suite du gonflement de la muqueuse ou par des rétrécissements, *il s'agit bien moins d'agir en comprimant et en dilatant, que de rétablir une continuité dans la colonne de liquide placée entre le sac lacrymal et l'embouchure nasale du canal.* De cette manière, je pense que même les fines sondes d'Anel, suivies d'injection, peuvent être actives. Mais dans des mains peu exercées ou en présence de certains changements pathologiques, la muqueuse des conduits et du sac a dû souvent être mal menée.

» En fendant le conduit inférieur jusqu'à moitié seulement (jusqu'à la caroncule), le danger de s'engager dans la paroi médiane du sac est bien moins grand, lorsqu'on renverse la sonde pour la mettre dans la position verticale, qu'en pénétrant dans un conduit intact, même le supérieur. Si pourtant je choisis toujours pour le sondage, sauf les cas où il est oblitéré, le conduit inférieur, c'est que, pendant l'introduction de la sonde jusqu'à la coupole du sac, ce conduit se prête bien mieux que son congénère à une tension convenable. Ceci me paraît très-important, car en introduisant la sonde il faut en quelque sorte tirer le conduit sur elle, comme cela a lieu pour le pénis dans le cathétérisme urèthral. En n'agissant pas ainsi, on s'expose à plisser le conduit et à faire fausse route. Si le conduit étant insuffisamment tendu, la sonde dans un mouvement de va-et-vient déplace encore sensiblement le conduit, et si l'on n'a pas éprouvé la sensation de résistance de la paroi osseuse du sac, ou plus encore si, au moment du renversement et de la descente de la sonde, le voisinage du ligament palpébral s'enfonce, on peut être sûr que le bout de la sonde n'est pas encore arrivé dans le sac, et qu'en forçant on perfore le pli formé près de l'embouchure des conduits.

» En descendant la sonde, je ne regarde pas, comme le veut Weber, la position des dents incisives, et même je crois que ce serait déjà un reproche à faire à mon procédé, si pendant l'introduction de la sonde on voyait le malade accuser sa douleur par une grimace qui déplacerait sensiblement l'aile du nez. D'un autre côté, je me reproche d'avoir commis une faute si le nez saigne, quand le sondage est terminé, soit que la muqueuse ait été blessée au moment d'introduire ou de retirer la sonde. Il peut alors être arrivé qu'une sonde d'un trop fort calibre ait fait éclater le conduit, ou l'ait perforé près de son embouchure (l'oblitération en est facilement la conséquence) ; ou bien que la muqueuse du canal nasal ait été détachée ou perforée. On peut facilement pénétrer par une fausse route dans le canal nasal, vu que la muqueuse du sac et du canal ne sont que faiblement attachées aux os.

» On ne saurait ici être assez prudent. Ne pouvant descendre dans le canal sans employer de la force, on ne doit pas conclure qu'il est oblitéré. Il arrive parfois que j'aie besoin de cinq à six séances chez un malade, c'est-à-dire de huit ou dix jours avant de pouvoir pénétrer dans le canal nasal. Parfois, on passe avec le numéro 3 ou 4 là où l'on n'a pu faire passer le 1 ou le 2. Du reste, j'emploie rarement le numéro 1, parce qu'il s'accroche trop facilement.

» Comme la ligne droite qui réunit la coupole du sac avec l'embouchure du canal passe dans la plupart des cas, lorsqu'on la prolonge en haut, à travers le frontal, je donne aux sondes une courbe plus ou moins arquée et me tiens, pour ne pas avoir besoin d'exagérer cette courbure, tout près du bord orbitaire supérieur. Dans les cas où le malade fronce le sourcil, je l'attire en haut et j'engage le malade à regarder en haut au moment de la descente de la sonde. Ici les mouvements de alignement peuvent aisément éloigner la sonde de la paroi interne du sac qui doit lui servir de conducteur. La concavité de la sonde, c'est-à-dire la plaque qui porte les chiffres, regarde en avant pendant l'introduction de la sonde, et lorsqu'elle est placée elle se dévie plus ou moins en dehors, suivant que l'inclinaison latérale du canal est plus ou moins accusée.

» Il y a quelques années, je passais en quelques semaines du numéro 2 au 5 et même au 6 ; mais ayant observé des malades que j'avais traités ou vu traiter par d'autres, atteints d'oblitération et repris de larmoiement, je ne vais plus que jusqu'au numéro 4 et rarement jusqu'au 5. Je crois que le 5 et le 6 sont trop forts pour le plus grand nombre des conduits, et de pareilles sondes enlèvent facilement l'épithélium et peuvent faire éclater la partie non sectionnée du canalicule, soit en introduisant, soit en retirant la sonde. Un tel danger n'existe pas si, dans ce moment, la dilatation n'est pas exagérée ; ainsi, par exemple, en retirant le 4, j'éprouve, à la sortie, une certaine résistance, j'emploie un numéro moins fort dans la séance suivante.

» Parfois l'obstruction du conduit n'est qu'apparente, on ne peut même passer le numéro 1 ; mais si l'on se sert alors prudemment d'une sonde conique, en la faisant tourner sur elle-même, et en s'en tenant très-exactement aux données anatomiques, on réussit à faire passer ensuite jusqu'au numéro 4, et l'on obtient la guérison.

» Je ne me suis servi ni d'injection, ni de cautérisation, ni d'incision des strictures ; par contre, je m'appesantis plus sur le traitement général et sur l'hygiène.

» Un très-grand avantage du procédé de Bowman, c'est que les malades venant au début de leur affection consistant en une simple blennorrhée avec larmoiement, peuvent être rapidement guéris, et les fistules non calleuses se ferment promptement. Un autre avantage important, c'est que si l'affection de la muqueuse récidive, il suffit de re-

prendre le sondage pendant quelque temps. Du reste, certains malades apprennent très-vite à se sonder eux-mêmes. »

Mon estimé confrère et ami *Critchett* m'écrit le 2 décembre 1867 : « En réponse à votre lettre relativement au traitement des maladies des voies lacrymales par la méthode de Bowman, je tiens à vous dire que je n'y ai apporté aucune modification importante, depuis la publication de mes leçons sur ce sujet. Je pense qu'il est très-important d'éviter, autant que possible, de déchirer, de broyer ou de couper la muqueuse qui double le canal ; je n'aime pas me servir d'une forte sonde lorsqu'une sonde de moyen calibre passe facilement, mais quand il faut se frayer un chemin, je me sers d'une des plus grosses, que je maintiens en place pendant un certain temps, en réitérant son introduction de temps à autre jusqu'à ce que la tendance au rétrécissement ait cessé ou qu'il faille la considérer comme incurable. Dans de pareils cas, j'ai quelquefois laissé une sonde à demeure pendant quelques semaines, et j'ai fini de cette façon par vaincre l'obstacle. J'emploie maintenant plus rarement qu'autrefois les sondes de laminaria, car on tombe trop facilement dans la routine ; mais je trouve encore des cas rebelles à d'autres moyens, où je m'en sers avec succès. »

ARTICLE XIV.

PHLEGMON DU SAC LACRYMAL. — TUMEUR LACRYMALE ENFLAMMÉE. DACRYOCYSTITE PHLEGMONEUSE.

Symptômes anatomiques. — Nous venons de dire que le catarrhe des voies lacrymales a son siége dans la muqueuse, et que, lorsqu'il n'est pas compliqué, il ne fournit que des éléments de mucus. Le phlegmon du sac lacrymal, au contraire, tout en prenant, dans la plupart des cas, son point de départ dans un catarrhe primitivement simple, a pour caractères essentiels d'intéresser à la fois la muqueuse et les tissus ambiants et de se terminer par suppuration.

C'est ainsi que, dans le cours d'un catarrhe des voies lacrymales, on voit, d'une manière plus ou moins soudaine, le tégument voisin du grand angle de l'œil rougir et se prendre d'une tuméfaction qui se localise, au début, à la région du sac lacrymal. Bientôt il se manifeste dans ces parties un gonflement œdémateux qui s'irradie aux paupières, ainsi que la rougeur érysipélateuse ci-dessus mentionnée. Le plus souvent, la conjonctive bulbaire participe à la phlegmasie, que dénotent un léger chémosis et une faible sécrétion conjonctivale. A cette époque, la maladie porte tous les caractères d'un abcès diffus, et la tension souvent extrême de la peau dissimule la fluctuation.

Il est alors difficile de savoir si le phlegmon part du sac lacrymal, ou si ce dernier lui est étranger (*anchilops*) ; en effet, il n'est possible ni de déterminer, par la palpation, les limites du sac lacrymal, ni de donner issue, par la pression, à une partie de son contenu. Néanmoins le diagnostic

n'est pas si difficile qu'on pourrait le croire ; car un peu d'attention permet de distinguer sans peine d'avec le phlegmon du sac un furoncle du grand angle, et l'anchilops est extrêmement rare (Arlt). D'un autre côté, les renseignements fournis par le malade suffisent ordinairement à dissiper tous les doutes, en apprenant au médecin si la maladie a été précédée, ou non, de simple larmoiement et de catarrhe du sac.

Quelques jours suffisent, le plus souvent, pour que la peau se soulève à une distance variable au-dessous du ligament palpébral interne, et forme une saillie acuminée qui donne bientôt issue à une quantité assez abondante de pus ou de muco-pus. Généralement, au début, les larmes ne passent pas par l'ouverture fistulaire qui s'est ainsi formée, et cela, d'une part, à cause du gonflement inflammatoire des parties, d'autre part, à cause de l'inaction des fibres musculaires qui rampent à la face antérieure du sac et qui participent à l'inflammation.

Telle est ordinairement la marche de la maladie ; mais elle est sujette à deux modifications principales. En premier lieu, il arrive que le pus fourni, en majeure partie, par le tissu cellulaire sous-muqueux et sous-cutané, fuse au delà de la paroi du sac et se fraye un chemin vers un point assez éloigné du foyer morbide. Il en résulte que, l'ouverture de l'abcès tardant à se produire, il se forme un trajet fistuleux et sinueux. D'un autre côté, il peut se faire que le pus, en perforant la muqueuse, longe la paroi osseuse du canal et s'ouvre une nouvelle voie vers les fosses nasales. Cette terminaison peut être méconnue et faire croire à la résolution du phlegmon. Du reste, il faut le dire, ce mode d'évacuation n'est pas commun, quoiqu'on l'observe moins rarement encore que l'ouverture de l'abcès dans le nez par l'os unguis en partie nécrosé, ou dans le sac conjonctival par un trajet fistuleux qui court dans les parties molles des paupières.

Lorsqu'une fois le contenu du sac lacrymal et du canal nasal s'est évacué, les douleurs et les symptômes inflammatoires s'apaisent rapidement ; l'orifice externe du foyer purulent se ferme ou se transforme en une ouverture fistuleuse, consécutivement à un écoulement prolongé des produits morbides et des larmes. Dans un assez grand nombre de cas, lorsque la fistule n'est déjà plus de date récente, la sécrétion morbide de la muqueuse s'améliore d'une manière sensible, et l'orifice tend manifestement vers l'oblitération : si elle survient, elle expose le malade à une rechute, puisque, le plus souvent, les produits de sécrétion ont cessé de pouvoir s'éliminer par le canal nasal rétréci.

Les conséquences nécessaires d'une dacryocystite phlegmoneuse qui a établi une communication directe du sac avec l'air extérieur, en perforant la peau, sont une destruction variable de la muqueuse et la formation de tissu cicatriciel. La destruction de la muqueuse n'est pas nécessairement limitée au voisinage de l'ouverture fistuleuse ; elle peut, au contraire, occu-

per une étendue d'autant plus considérable que les symptômes inflammatoires ont été plus intenses et que la distension du sac par les produits muco-purulents a été plus rapide et plus forte.

La vérité de ce fait est incontestable pour tous ceux qui ont vu, sous l'influence d'une poussée inflammatoire unique, le sac s'oblitérer et le malade guérir. Abstraction faite de ces cas exceptionnels, on comprend sans peine que la formation de tissu inodulaire devienne, dans la maladie qui nous occupe, la cause d'une prédisposition marquée aux rechutes, puisque, par les rétrécissements auxquels donne lieu la rétraction de ce tissu, elle entretient le catarrhe; mais on voit, sous l'influence de dacryocystites répétées, les parois du sac se souder en des points diamétralement opposés, de telle manière que la dilatation qui succède à la rétention de produits inflammatoires nouveaux détermine dans cette cavité la formation de trabécules et de diverticules qui entravent singulièrement le traitement et retardent la terminaison du mal.

Les malades éprouvent ordinairement des douleurs intenses au niveau du grand angle de l'œil. Il s'y ajoute parfois une fièvre vive et un abattement assez prononcé, si le sac s'est distendu très-brusquement et si le phlegmon prend ainsi beaucoup d'étendue; mais tous ces symptômes cèdent bientôt après l'ouverture spontanée ou artificielle du sac.

Nous ne croyons pas nécessaire d'insister davantage sur la *marche* de la maladie et nous nous contenterons de répéter une fois de plus qu'elle peut présenter bien de variations. Dans nombre de cas, l'ouverture qu'on a pratiquée à l'abcès, ou qui s'est faite spontanément, se ferme après la résolution des phénomènes inflammatoires ; mais les malades n'étant pas guéris de leur catarrhe, et ce premier phlegmon du sac fournissant à cette maladie des éléments puissants d'entretien, ils se trouvent constamment sous le coup d'une rechute. En effet, il est des personnes qui sont, à tout instant, affligées d'un phlegmon du sac.

Si la carie ou la nécrose des os est signalée, dans presque tous les traités, comme une des conséquences des phlegmons du sac lacrymal, c'est qu'on a bien souvent pris pour effet du mal ce qui en est une cause puissante. De même, l'érysipèle des paupières et de la face, qu'on accuse à tort de pouvoir donner lieu aux maladies du sac lacrymal, n'en est alors que la conséquence.

Ces divers modes de terminaison rendent facilement compte des variations qui s'observent dans la durée de la maladie, et cela d'autant mieux que chaque poussée inflammatoire est très-propre à changer, par des complications nouvelles, la marche primitive du mal.

Étiologie. — Il est bien rare que le phlegmon des voies lacrymales succède à une contusion, à une lésion de ces parties, ou à la pénétration d'un corps étranger dans leur canal. Ordinairement, les malades eux-mêmes di-

sent avoir été tourmentés, quelque temps avant la production de la tumeur, par un larmoiement plus ou moins abondant et par les autres symptômes du catarrhe. Mais comment s'expliquer alors la soudaineté de l'apparition du phlegmon ? Lorsqu'il se déclare, dans un sac lacrymal atteint de catarrhe, une des poussées inflammatoires légères qui sont si fréquentes dans le cours de cette affection, le canal nasal, dont la muqueuse est engonée, se bouche rapidement, et la distension brusque du sac par les produits morbides, ainsi que les tiraillements du tissu sous-muqueux, suffisent parfois pour déterminer le phlegmon de ces parties. Il se peut aussi que la muqueuse, brusquement distendue, cède en un point, que les produits contenus dans le sac passent, au travers de cette érosion, dans les mailles du tissu cellulaire ambiant ; et c'est probablement dans ces circonstances qu'on voit survenir ces tumeurs considérables qui atteignent, dans certains cas, le volume d'un œuf de pigeon. Ce mode d'évolution doit sans doute être invoqué pour l'interprétation des faits dans lesquels il existe dans la muqueuse affectée de catarrhe des ulcérations plus ou moins étendues ; car une pareille altération est très-propre à diminuer la résistance que la muqueuse pourrait opposer à la distension.

Certains malades racontent que la matière chassée de leur sac offrit, pendant quelque temps, une coloration brunâtre, due probablement à de légères hémorrhagies, et que durant les jours qui précédèrent l'invasion du phlegmon, l'évacuation des produits du catarrhe par le nez ou les conduits lacrymaux leur devint très-difficile, sinon tout à fait impossible. A peine est-il nécessaire d'ajouter qu'en dehors de ces causes de phlegmon, il en existe une autre, bien rare il est vrai, l'obstruction plus ou moins complète du canal nasal, déterminée, soit par une carie ou une nécrose des os, soit par la compression qu'exerce la présence d'une tumeur quelconque située dans le voisinage.

Les sujets évidemment scrofuleux ou atteints de syphilis constitutionnelle sont, on le comprend aisément, exposés à la maladie que nous étudions.

Le *traitement* du phlegmon du sac lacrymal est entièrement lié à la cause qui lui a donné naissance. Afin d'éviter des répétitions oiseuses, nous renvoyons à l'article suivant, pour ce qui regarde les cas compliqués de fistule. Nous nous contenterons d'exposer ici les moyens par lesquels on doit procéder à l'ouverture du phlegmon, pour empêcher le pus de fuser et apaiser la douleur du malade, puis nous ferons connaître les méthodes principalement usitées pour détruire le sac, lorsque, dans des cas exceptionnels, il est bien avéré qu'on ne doit plus espérer le retour de la perméabilité des voies lacrymales et le rétablissement de leurs fonctions.

Nous avons le premier soutenu que même dans les cas où le phlegmon menace déjà de percer, il ne faut porter aucun instrument tranchant sur la partie externe du sac lacrymal. Pour éviter autant que possible toute

plaie à la figure, et pour arriver à une résolution bien plus rapide de l'inflammation phlegmoneuse, nous procédons au débridement du ligament palpébral interne tel qu'il a été décrit (page 891), tout en ayant soin d'ouvrir un peu plus largement le conduit lacrymal supérieur. Il est vrai que, lorsque la tumeur enflammée a pris des dimensions très-considérables, la recherche et la section du conduit lacrymal supérieur peuvent devenir assez laborieuses. Mais cet inconvénient est largement compensé par la détente rapide amenée par ce débridement sous-cutané.

Si l'on veut procéder suivant l'ancienne méthode, ou si, dans un cas exceptionnel, on est décidé à en venir à la destruction du sac, on procède de la façon suivante. Après avoir tendu le ligament palpébral interne, en attirant faiblement la commissure externe en dehors et en haut, on porte le bistouri droit de Petit au-dessous de ce ligament. Il est indispensable, pour introduire le couteau dans la direction du canal, c'est-à-dire en se conformant à la double obliquité qu'il présente de dedans en dehors et d'avant en arrière, de prendre sur la face quelques points de repère, dont il est facile de contrôler l'exactitude et l'utilité lorsqu'on s'exerce, sur le cadavre, à cette manœuvre chirurgicale. Ces points de repère sont, suivant M. Arlt, le milieu du ligament palpébral interne tendu, la pointe du nez et l'angle de la commissure externe. On obtient, en réunissant ces points, un triangle à peu près isocèle, et la ligne fictive qui en est la médiane représente la direction qu'il faut donner au tranchant du couteau. Celui-ci doit être enfoncé perpendiculairement au tégument, au-dessous du ligament palpébral interne, et lorsque la pointe y a pénétré à 4 millimètres de profondeur, on redresse tranquillement le manche de l'instrument jusqu'à la rencontre de l'arcade sourcilière, vers l'extrémité supérieure de la ligne indiquée par nous pour le sondage et qui passe par l'interstice de la deuxième incisive et de la canine correspondante et le milieu du ligament palpébral interne. Abaissant alors la pointe du couteau de 4 ou 6 millimètres, on le pousse très-exactement dans le canal où il se maintient, au besoin, de lui-même.

En pénétrant dans le sac, le couteau doit, autant que possible, être éloigné de sa paroi postérieure : on arrive facilement à préserver cette paroi en modérant l'effort de la ponction, puis en retirant un peu vers soi la pointe de l'instrument, pendant le mouvement de bascule qu'on imprime au manche, dans le but d'élargir la plaie extérieure. Si l'on se propose uniquement d'évacuer le contenu du sac et de procéder ultérieurement au sondage du canal nasal, on doit se contenter d'une ouverture de 6 millimètres ; la plaie doit avoir, au contraire, une longueur au moins double (de 15 à 18 millimètres), dans les cas où l'on veut faire suivre l'ouverture du sac de l'oblitération de cette cavité. Alors, on retire le couteau, puis on en retourne le tranchant et l'on achève l'opération en sectionnant, de bas en haut, le ligament palpébral interne.

Dès que le sac a été vidé de son contenu au moyen de pressions douces et lavé à grande eau, on tient écartées les lèvres de la plaie en y introduisant une mèche que l'on fixe avec du taffetas d'Angleterre. Il est nécessaire de renouveler ce pansement tous les jours, avec la précaution de ne pas trop enfoncer la charpie, qui mise en contact avec la paroi postérieure du sac pourrait y entretenir de l'irritation (1). Quant aux injections, il est très-prudent de n'en faire dans le sac que quelques jours après qu'on l'a ouvert : plus tôt, on s'exposerait à pousser le liquide dans le tissu cellulaire sous-cutané et à augmenter les accidents inflammatoires.

Quand on s'est convaincu que les obstacles qui s'opposent au rétablissement des fonctions des voies lacrymales sont, par la nature même des lésions anatomiques, tout à fait insurmontables, ou qu'ils ne peuvent être vaincus dans les délais que les malades accordent à leur médecin, on est autorisé à pratiquer l'oblitération du sac. Toutefois, avant de prendre cette résolution, il faut se renseigner exactement sur la quantité de larmes que le malade sécrète : de cette manière on pourra prévoir l'intensité du larmoiement qui succède presque constamment à l'oblitération et en prévenir le malade.

Ce pronostic est ordinairement assez facile chez les personnes atteintes d'une fistule par laquelle les larmes et les produits morbides s'écoulent avec régularité, et chez lesquelles la sécrétion lacrymale n'est activée par aucune irritation : il n'en est plus de même chez celles où l'application défectueuse des paupières permet une stagnation des larmes près du lac lacrymal, et où une partie des produits de sécrétion du sac passe dans le cul-de-sac conjonctival. Ici, en effet, même en s'appuyant sur l'examen de l'œil sain, on n'a aucun moyen d'apprécier avec exactitude le rôle que joue dans la production de l'épiphora l'irritation que la conjonctive reçoit du contact de ces sécrétions, et quel sera l'effet de la rétraction du sac et de la réapplication consécutive des paupières contre le globe de l'œil.

On peut dire, d'une manière générale, qu'il est permis d'oblitérer le sac huit ou quinze jours après l'avoir ouvert ; car à cette époque, la suppuration et la sécrétion morbide ont déjà notablement diminué et ne gênent plus l'opérateur, comme lorsque celui-ci procède à l'oblitération, le jour même ou le lendemain de l'incision de la tumeur enflammée (Desmarres).

Il faut, pour tenter l'oblitération du sac lacrymal, avoir très-présents à la mémoire deux principes que nous enseigne l'étude clinique des maladies qui nous occupent et dont voici l'énoncé.

1° L'oblitération du sac lacrymal et du canal nasal se fait spontanément

(1) Ces pansements, toujours désagréables pour le malade, sont évités, lorsqu'on suit notre conseil d'évacuer le contenu du sac du côté de la conjonctive, en débridant le ligament palpébral interne.

lorsque ces voies ne sont plus traversées par les liquides qui y affluaient, ce qui arrive après la déviation ou l'oblitération des points ou des conduits lacrymaux.

2° Cette obstruction est encore la conséquence de toute inflammation suppurative qui a transformé la muqueuse en tissu cicatriciel, dans une certaine étendue : bien moins souvent, elle reconnaît pour cause une ophthalmie granulaire très-intense qui, de proche en proche, a gagné les voies lacrymales.

Ces considérations ont cette conséquence obligée, que, pour obtenir avec certitude l'oblitération artificielle du sac lacrymal et du canal nasal, il faut y empêcher d'une manière absolue l'afflux des larmes et des produits de la sécrétion conjonctivale, puis déterminer dans la muqueuse une inflammation suppurative étendue, quoique bornée, autant que possible, à cette membrane, et assez limitée pour ne pas déterminer des complications fâcheuses (nécrose des os, cicatrices vicieuses, etc.).

En se plaçant à ce point de vue pour comparer entre elles les différentes méthodes d'oblitération connues, on cesse d'être tourmenté par l'embarras du choix. En effet, ceux des caustiques employés en chirurgie qui ont le privilége de limiter leur action au point sur lequel ils sont appliqués sont bien peu nombreux. Au premier rang se place sans contredit la chaleur, autrement dit le fer chauffé à blanc et le fil de platine des appareils de galvano-caustique.

On procède comme il suit à l'oblitération du sac par le premier de ces agents. Les lèvres de la plaie extérieure donnant entrée dans le sac par une ouverture de 10 à 18 millimètres sont éloignées au moyen d'écarteurs de fil d'argent ou de petits rateaux d'acier à pointes mousses : cela fait, on introduit par l'un des points lacrymaux, le plus souvent par l'inférieur, un stylet d'Anel, pour se renseigner exactement sur l'emplacement de l'embouchure des conduits dans le sac, et lorsqu'on se propose de cautériser, en même temps que le sac, l'un des conduits lacrymaux ou l'orifice commun de ces canalicules, on laisse en place ce stylet auquel on imprime une légère courbure afin qu'il ne blesse pas l'œil correspondant. Cet organe est ensuite protégé par une compresse imbibée d'eau fraîche et l'on porte rapidement au fond du sac, sur l'embouchure des conduits, un petit fer rougi à blanc dont la forme est celle d'un stylet coudé, qui porte, à une distance de 3 à 4 centimètres environ de son extrémité libre, un renflement sphérique destiné à conserver la chaleur. Après avoir laissé un moment le cautère en contact avec l'embouchure des conduits, occupée, dans le cas ci-dessus mentionné, par l'extrémité de la sonde d'Anel, on se hâte de relever le petit fer vers la coupole du sac, puis de l'abaisser vers l'entrée du canal nasal.

Pendant ces manœuvres qui exigent une certaine dextérité, il faut pren-

dre soin de ne pas toucher aux lèvres de la plaie et de ne pas trop prolonger l'apposition du cautère à la paroi postérieure du sac, où elle pourrait déterminer une lésion du périoste ou des os.

Pour nous, le point le plus important de cette opération est l'oblitération de l'embouchure des conduits, et des praticiens d'une grande expérience qui partagent notre opinion à cet égard, M. Pagenstecher (1) entre autres, prennent, pour y parvenir, la précaution de fendre ces canalicules jusqu'à leur orifice interne et de mettre ainsi leur muqueuse à découvert jusque dans le sac largement débridé, pour la cautériser directement dans toute son étendue. Nous croyons que cette pratique a le grand défaut d'exposer le malade à une déviation du grand angle, lorsqu'elle n'est pas exécutée avec une extrême habileté, et qu'elle peut être remplacée avec avantage par l'introduction dans les conduits d'une ou de deux sondes d'Anel qui, au contact du fer rouge, s'échauffent assez pour cautériser la muqueuse.

Cette méthode d'oblitération est certainement une des plus sûres que nous possédions; néanmoins il faut reconnaître qu'il s'y attache quelques inconvénients. Au premier chef, nous devons parler de la crainte qu'éprouvent tous les malades auxquels on propose d'appliquer le fer rouge aussi près de l'œil, tout prévenus qu'ils sont que les douleurs sont presque nulles. De plus, le contact du fer rouge, lorsqu'il se prolonge un peu au delà du temps nécessaire, donne constamment naissance à une cicatrice enfoncée qui imprime au grand angle de l'œil une déviation disgracieuse. Tel est au moins le résultat que nous avons pu, maintes fois, constater chez des personnes traitées par des confrères au moyen du cautère actuel. Si l'on tombe dans l'excès opposé, en retirant trop rapidement le fer rouge, et si l'on a eu la mauvaise chance de ne pas l'appliquer sur l'embouchure des conduits, on laisse son malade exposé à des rechutes et l'on peut rester assez loin du résultat qu'on recherchait pour obtenir, au bout d'un temps plus ou moins long, comme l'a fait M. Weber (2), le rétablissement de la perméabilité des voies lacrymales par le moyen des sondes.

Un des plus sérieux inconvénients de la méthode est l'inflammation du tissu cellulo-graisseux de l'orbite et le phlegmon de l'œil auxquels elle peut donner lieu, quand, par la faute d'un malade peu tranquille, la cautérisation a porté trop profondément, quoique, il est bon de le dire, ce vice soit commun à d'autres procédés de destruction du sac lacrymal. Le beurre d'antimoine, si chaleureusement recommandé (Magne), a, dans quelques cas, été d'une application tout aussi malheureuse et suivie d'une cécité complète.

L'emploi de la galvano-caustique est, sans contredit, préférable sous bien

(1) *Klinische Beobachtungen*, 1862, II. II, p. 39.

(2) *Archiv*, *loc. cit.*, p. 97.

des rapports, à celui du fer rouge; en effet, le rhéophore peut être introduit à froid dans la plaie, et les apprêts de l'opération n'ont en eux-mêmes rien d'effrayant pour le malade. Pourquoi donc la galvano-caustique, malgré sa supériorité incontestable, n'est-elle pas encore en faveur auprès de la plupart des chirurgiens? Nous croyons devoir l'attribuer à la difficulté que l'on éprouve encore aujourd'hui à se procurer des appareils sans défauts, c'est-à dire qui fournissent un courant d'une grande intensité, facile à interrompre brusquement et passant dans un circuit assez souple pour qu'il soit aisé de le mouvoir en tous sens et sans effort. Malheureusement, en dépit des perfectionnements qu'on a, de nos jours, apportés à l'électrodynamie, le chirurgien qui n'habite pas les grands centres se trouve souvent encore à la merci des moindres circonstances sous l'influence desquelles les appareils de galvano-caustique cessent inopinément de fonctionner. Quoi qu'il en soit, tous ceux qui ont mis à l'expérience les divers procédés usités pour la cautérisation du sac mettront certainement au premier rang celui dont nous allons donner la description (1).

Comme le fer rouge, la galvano-caustique a essentiellement pour objet l'oblitération des conduits lacrymaux, soit du côté du sac, soit du côté du bord libre des paupières. Dans le premier cas, après avoir ouvert largement le sac, on maintient cette ouverture béante et l'on recherche l'embouchure interne des conduits au moyen d'un stylet d'Anel introduit par l'un des points lacrymaux. C'est sur l'orifice ainsi découvert qu'il faut porter le cautère chauffé à blanc, construit de la façon suivante. Les deux rhéophores communiquent (fig. 75, A) par un fil de platine recourbé sur lui-même, enveloppé, au voisinage de son extrémité, d'un manchon de bois que ses deux branches débordent parallèlement dans une longueur de 1 ou 2 centimètres, pour former, en s'enroulant sur elle-mêmes, à leur point d'union une petite boule qu'on porte dans le sac. Au moyen d'un ressort métallique (fig. 75, B) établi au milieu du manche et muni d'un bouton mobile, on interrompt et l'on rétablit à volonté le courant.

Fig. 75. Fig. 76.

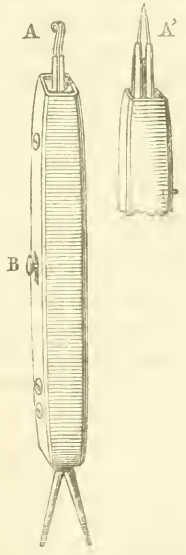

Si l'on veut ne chauffer le cautère qu'après l'avoir introduit dans le sac, il faut évidemment prendre la précaution de le tenir éloigné des lèvres de la plaie pour qu'il agisse exclusivement sur l'embouchure des conduits. Après

(1) Voyez à ce sujet la thèse de M. Vételay, *Quelques considérations sur l'origine et le traitement de la tumeur lacrymale.* Thèses de Paris, 1863.

avoir pendant un instant tenu le cautère sur cet orifice, on le promène légèrement sur le reste de la muqueuse et on le retire après avoir interrompu le courant. Dans les cas même où l'on n'est pas arrivé, de cette manière, à détruire la muqueuse du sac en totalité, on n'a pas de rechutes à craindre, à la seule condition d'avoir escharifié l'embouchure des conduits.

Cette cautérisation n'excite presque aucune douleur et n'a jamais donné lieu, quand nous l'avons employée, à une réaction excessive. Si l'on se croyait menacé d'un accident de cette nature, il serait toujours facile de le prévenir en appliquant sur les parties, pendant un jour ou deux, des compresses imbibées d'eau glacée.

On peut encore procéder à l'occlusion des conduits en oblitérant leur orifice palpébral. A cet effet, les deux rhéophores se réunissent (fig. 76, A') à angle très-aigu de manière à former une sorte de stylet qu'on introduit dans les conduits lacrymaux préalablement dilatés (1). Cela fait, on ouvre le courant et l'on cautérise les canalicules jusqu'à 2 ou 3 centimètres de leur orifice externe : on peut même, pour fendre les conduits dans la même étendue, se servir du cautère introduit à froid que l'on redresse, après avoir rétabli le courant. Après la destruction de l'orifice des conduits, on agit sur la muqueuse du sac au moyen du cautère à boule (2).

On accélère la suppuration en se servant, deux ou trois jours après, de cataplasmes appliqués seulement sur l'ouverture du sac et non sur l'œil, et on ne laisse la plaie se fermer que lorsque le sac s'est rempli complétement de bourgeons charnus.

Lorsqu'on veut se servir pour la destruction du sac de caustiques solides

(1) Dans la figure 76, l'écartement des fils est un peu exagéré.

(2) M. Tavignot, qui s'est beaucoup occupé du traitement des maladies lacrymales par la galvano-caustique, et qui a le mérite d'avoir l'un des premiers insisté sur la nécessité d'oblitérer les conduits, se contente de cette oblitération seule ; mais il l'obtient en procédant d'une autre manière. Il se sert de deux rhéophores dont les extrémités se continuent chacune avec un stylet de platine, l'un droit et l'autre courbe. Tenant l'un des rhéophores d'une main et l'autre entre les dents, il introduit le stylet courbe dans le point lacrymal inférieur ; dans le deuxième temps de l'opération, il abaisse la pédale de la pile de Grenet qui fournit le courant et réunit à angle droit le stylet du rhéophore resté libre avec celui qui est engagé dans le conduit. A ce contact, qui se fait presque au niveau du bord palpébral, les deux stylets deviennent incandescents et la cautérisation a lieu. « Sous l'influence de cette cautérisation, dit M. Tavignot, l'inflammation du sac et la fistule, si elle existe, disparaissent sans qu'on ait besoin de leur faire subir un traitement spécial. » Pour nous, qui ne faisons jamais usage de la galvano-caustique qu'en vue d'oblitérer, en totalité, des voies lacrymales définitivement incapables de fonctionner, condition que nous fait reconnaître une exploration minutieuse de ces voies par l'orifice d'une fistule, nous aimons mieux porter, en même temps, le fil de platine sur toutes les parties du sac largement ouvert (*Gazette des hôpitaux*, 1862, et *Méthode galvano-caustique oculaire et urèthrale*. Paris, 1863).

tels que le caustique de Vienne, la pâte de Canquoin, le nitrate d'argent, etc., on peut se servir avec avantage du porte-caustique à valves mobiles (fig 77) de M. Delgado (1). Au moyen de l'écartement que fournissent les branches EE de cet instrument, il est possible de porter directement le caustique sur l'embouchure des conduits, point capital dans toute méthode d'oblitération.

Fig. 77.

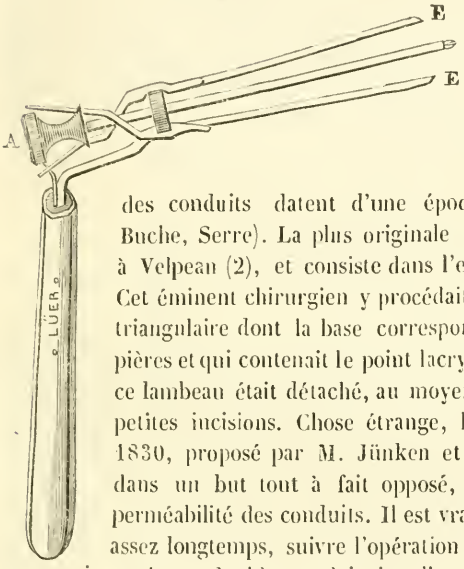

Les tentatives qu'on a faites pour guérir des fistules lacrymales par l'oblitération des conduits datent d'une époque déjà reculée (Quesnel, Buche, Serre). La plus originale appartient incontestablement à Velpeau (2), et consiste dans l'excision des points lacrymaux. Cet éminent chirurgien y procédait en taillant un petit lambeau triangulaire dont la base correspondait au bord libre des paupières et qui contenait le point lacrymal et une partie du conduit : ce lambeau était détaché, au moyen de ciseaux droits, par deux petites incisions. Chose étrange, le même procédé a été, vers 1830, proposé par M. Jünken et maintenu par M. Bowman dans un but tout à fait opposé, c'est-à-dire pour *rétablir* la perméabilité des conduits. Il est vrai qu'alors on faisait, pendant assez longtemps, suivre l'opération d'un sondage du canalicule raccourci ; mais ce double emploi singulier d'une même méthode n'inspire qu'une médiocre confiance dans les résultats si différents qu'on lui a demandés. Un moyen très-sûr, mais assez délicat à exécuter, c'est de placer une suture autour du conduit qu'on veut oblitérer (3).

Les caustiques plus ou moins fluides ont l'inconvénient de se répandre au pourtour des tissus malades sur lesquels on veut borner leur action, et leur emploi cause des douleurs quelquefois très-violentes qui se prolongent, dans certains cas, pendant vingt-quatre heures. En outre, les symptômes de réaction sont souvent assez intenses, comme nous l'avons pu constater chez des malades qui, effrayés par le gonflement de leurs paupières

(1) *Pabellon medico*, n° 13, 1866, et *Annales d'Oculistique*, t. LV, p. 236.

(2) *Manuel pratique des maladies des yeux*. Paris, 1840, p. 583.

(3) Il y a quelques années, M. de Graefe, pour arriver à l'oblitération des conduits, qu'il n'employait jamais que de pair avec la cautérisation du sac, quoique d'une manière successive, se servait de fines sondes d'Anel, auxquelles on avait fixé une petite quantité de nitrate d'argent, après les avoir hérissées de faibles aspérités, en les immergeant, pendant un temps assez court, dans l'acide nitrique. Ces stylets devaient rester quelques instants dans les conduits, et lorsqu'ils avaient déterminé, par leur action caustique, l'oblitération de ces canalicules, il suffisait pour obturer à son tour le sac

et impatientés par les souffrances qu'ils éprouvaient, vinrent nous demander du soulagement, le lendemain même du jour où ils avaient subi l'application d'un caustique liquide. Si l'on ajoute à cela que l'emploi de ces caustiques n'exempte pas les sujets de graves complications, puisqu'on les a vus attaquer les parois osseuses des voies lacrymales et le globe de l'œil lui-même, on cherche en vain la raison des éloges qu'on a prodigués à cette méthode.

En résumé, tous les procédés que nous venons de passer en revue comptent des succès ; mais il faut savoir choisir, dans un cas donné, celui qui, en causant le moins de souffrances possible, garantit le mieux contre les rechutes et les complications.

ARTICLE XV.

FISTULE LACRYMALE. — FISTULE DU SAC LACRYMAL.

Symptômes anatomiques. — « La fistule lacrymale, dans l'acception propre de ce mot, est un ulcère fistuleux du grand angle de l'œil communiquant avec les voies lacrymales. » Telle est la définition précise que Malgaigne (1) a donnée, il y a environ trente ans, de la maladie qui va nous occuper. Néanmoins, à une époque assez récente encore, on entend quelques auteurs donner le nom de fistules à des inflammations phlegmoneuses du sac et à de simples tumeurs lacrymales, en comprenant ainsi dans une dénomination générique très-fausse la plupart des maladies inflammatoires des voies lacrymales.

Il n'existe, à proprement parler, une fistule que lorsque le sac, et exceptionnellement l'un des conduits, est, d'une manière permanente, en communication directe avec le tégument externe. En vertu de ces considérations, nous pensons qu'il serait bon de désigner cet état sous le nom de fistule du sac lacrymal (Arlt). L'orifice fistulaire est toujours situé au-dessous du ligament palpébral interne, et à une distance variable de ce dernier. Suivant que le mal est de date ancienne ou récente, les bords de la fistule sont lisses ou, au contraire, renversés en dehors, garnis de bourgeons charnus et

lacrymal, d'y porter le nitrate d'argent un petit nombre de fois. Cette manière d'agir réussit, à la condition de répéter les cautérisations du sac à des intervalles assez courts pour que l'épithélium de la muqueuse ne puisse se reproduire et pour que l'action du nitrate d'argent porte sur le tissu propre de la muqueuse. L'imperfection de cette méthode tient à ce que les conduits lacrymaux ne se bouchent pas toujours après avoir subi le contact répété des sondes ; si bien que, les larmes et les produits de la sécrétion conjonctivale continuant à s'écouler dans le sac, le nitrate d'argent, porté à différentes reprises dans cette cavité, n'a pas pour effet ordinaire de l'obstruer.

(1) Thèse pour l'agrégation en chirurgie. Paris, 1835.

saignant au moindre attouchement, tandis que la peau est, au voisinage, d'une rougeur érysipélateuse. Il est rare qu'on observe sur le tégument plusieurs orifices aboutissant isolément dans le sac ; lorsqu'ils existent, ils sont généralement rapprochés les uns des autres. Au contraire, le plus souvent, une seule ouverture mène directement dans le sac par un trajet assez court. Si les conduits sont perméables, ce qu'on reconnaît facilement en instillant dans le cul-de-sac conjonctival un liquide coloré qui ne tarde pas à se présenter à la fistule, celle-ci est presque constamment baignée de larmes et, par suite, la peau des parties voisines s'irrite et s'excorie très-facilement. Lorsque le conduit inférieur est bouché, des croûtes sèches recouvrent la fistule et ne s'en détachent qu'au moment où le sac distendu outre mesure se vide au dehors du muco-pus qu'il contient.

Si les conduits communiquent librement avec le sac, les larmes réunies en une gouttelette à l'ouverture de la fistule, rentrent aussitôt que le malade cligne les paupières. Au contraire, la gouttelette réapparaît et quelquefois est rejetée au moment où les paupières s'ouvrent. Il n'existe d'exception à ces faits que lorsque le trajet fistuleux est assez long pour que la contraction directe de ce canal anormal, par les fibres du muscle orbiculaire qui l'entourent, puisse répandre sur la joue le liquide qui y stationne, tandis que le contenu du sac s'échappe difficilement lorsque les paupières s'ouvrent, et que les parois de cette cavité se rapprochent l'une de l'autre.

Une sonde exploratrice poussée dans les conduits peut être amenée au dehors en traversant la fistule, si toutefois cette dernière ne parcourt pas un long trajet. Souvent il est aisé de conduire dans le nez, par la fistule et le canal nasal, une sonde Bowman du n° 2 ou du n° 3.

Nous nous contenterons de mentionner le fait exceptionnel d'une communication fistuleuse des fosses nasales et du sac à travers la paroi osseuse détruite et sans que le tégument externe soit atteint (Hasner).

Étiologie. — La fistule lacrymale reconnaît ordinairement pour cause une inflammation phlegmoneuse du sac, et indirectement un catarrhe des voies lacrymales. Il est extrêmement rare qu'une lésion directe du sac soit l'origine d'une fistule, quoiqu'on ait assez souvent observé, quelquefois sans solution de continuité du tégument externe, des blessures et des contusions de cette région compliquées d'emphysème.

Lorsqu'une dacryocystite phlegmoneuse amène la perforation de la peau, elle est d'autant plus sujette à donner naissance à un trajet fistuleux permanent que le cours des larmes par les conduits et par le canal nasal, ainsi que la contractilité des fibres musculaires qui président à cette fonction, se rétablissent plus rapidement. Si, au contraire, la muqueuse, gonflée d'une manière permanente, obstrue un certain temps le canal et les conduits, le sac, une fois vidé de ses produits inflammatoires, s'affaisse, les bords de la fistule se rapprochent en contractant des adhérences, et alors, dès que le sac

lacrymal devient, par la rétention de ses produits de sécrétion, le siége d'une nouvelle poussée inflammatoire, il se distend et la perforation se réitère. Tandis que, dans un cas, la fistule peut donner accès dans un sac lacrymal et dans un canal nasal de dimensions presque normales ; dans l'autre, le trajet fistuleux aboutit à un sac tantôt fortement rétréci, tantôt irrégulièrement décomposé en plusieurs diverticules, ce que l'on constate, soit au moyen des sondes, soit par une injection dont le liquide, ne s'écoulant ni au travers des conduits, ni au travers du canal, reste évidemment emprisonné dans les méandres du sac.

Parmi les causes bien moins fréquentes de fistules lacrymales (1), nous signalerons la carie et la nécrose des parois osseuses qui avoisinent le sac et le canal. Ces altérations s'observent ordinairement chez des sujets atteints de syphilis constitutionnelle ou chez des scrofuleux. La carie occupe plus souvent l'apophyse montante du maxillaire supérieur que les minces cloisons fournies aux voies lacrymales par l'os unguis ; mais le mal siége plus communément encore dans les parois osseuses des fosses nasales que traverse l'extrémité inférieure du canal du même nom. L'odeur désagréable que la sécrétion fournit en pareille circonstance ou l'ozène dont les malades sont habituellement atteints, avertit déjà le médecin d'une altération plus profonde que celle de la muqueuse, mais le sondage peut seul dissiper tous les doutes à cet égard.

C'est à tort qu'on a regardé les maladies des voies lacrymales comme une cause fréquente d'altération des os ; nous croyons, au contraire, que cette dernière est le plus souvent primitive et que le catarrhe et le phlegmon du sac ne sont que des symptômes concomitants. Ceux-ci résultent alors, tantôt de l'apport des produits morbides dans les voies lacrymales, tantôt du rétrécissement que la maladie des os y détermine.

La durée de la fistule est en rapport intime avec la cause à laquelle elle se rattache ; mais elle peut être modifiée, dans un cas donné, par diverses circonstances. Ainsi, lorsqu'à la suite d'un catarrhe intense et compliqué de phlegmon, il s'est établi un trajet fistuleux, celui-ci peut, comme nous l'avons dit, se fermer et se rétablir à différentes reprises. Consécutivement aux suppurations d'abondance variable qui surviennent à toutes ces rechutes, il peut se faire dans le sac un travail cicatriciel assez étendu pour déterminer l'oblitération définitive de la fistule. Dans d'autres cas, le rétablissement d'une partie assez notable de la perméabilité du canal nasal prévient véritablement les occlusions temporaires que nous avons vues presque toujours suivies de récidives. Alors il faut, pour donner lieu à

(1) On lit dans quelques publications assez récentes qu'il n'y a pas de fistule lacrymale sans maladie des os : l'expérience la plus vulgaire montre combien c'est une erreur grossière.

une attaque phlegmoneuse nouvelle, qu'il survienne une poussée catarrhale intense, dans laquelle le canal nasal s'obture d'une manière passagère, et dans laquelle le sac se dilate trop pour déverser l'excès de son contenu dans un trajet fistuleux souvent très-oblique. Dans ces conditions de perméabilité, la fistule peut exister pendant des années entières sans que surviennent les phénomènes inflammatoires que nous venons de mentionner.

Enfin, il arrive que les symptômes du catarrhe s'atténuent dans le sac et dans le canal nasal à un tel point que toute irritation disparaisse au voisinage de la fistule. Si cette dernière ne s'oblitère pas, cela s'explique très-bien par l'afflux des liquides auxquels elle donne passage, mais l'orifice externe de la fistule peut alors se rétrécir tellement, tandis que ses bords se couvrent d'un épiderme d'aspect normal, qu'il deviendrait fort difficile d'apercevoir cette petite ouverture, si, en exerçant une pression modérée sur le sac, il n'était facile d'en faire suinter une gouttelette d'un liquide parfaitement transparent. Cette espèce de fistule a été désignée sous le nom de *fistule capillaire*. Elle donne généralement accès dans un sac très-peu dilaté, et cela même chez des sujets qui affirment avoir été pendant longtemps affligés d'une tumeur lacrymale indolente très-considérable, ouverte à la suite d'une poussée inflammatoire suraiguë. C'est là une preuve certaine que, par le temps et grâce à une évacuation très-régulière, le sac, après s'être notablement dilaté, est susceptible de recouvrer, ou peu s'en faut, ses dimensions normales.

Le *traitement* de la fistule lacrymale doit tirer ses indications de la cause et des complications du mal. Si la fistule a simplement succédé à des poussées phlegmoneuses survenues dans le cours d'une affection catarrhale, le traitement doit tenir compte des lésions produites dans la muqueuse.

Dans tous les cas où les obstacles opposés par les cicatrices au cours des larmes sont faciles à vaincre, il faut absolument repousser comme mauvaise la méthode qui consiste à oblitérer la fistule en détruisant le sac ; lorsque les mêmes obstacles sont, au contraire, très-considérables et que le sac est fortement dilaté, un bon praticien ne se résoudra à l'oblitération du sac lacrymal que lorsqu'il doit penser que ces obstacles sont insurmontables pour rétablir le cours des larmes, et encore devra-t-il examiner s'il ne serait pas, dans certains cas, plus simple d'extirper la glande lacrymale que d'oblitérer le sac et de laisser persister un certain degré d'épiphora, quelque faible qu'il puisse être.

Ces considérations énoncées, il est permis de se demander si l'on est arrivé, dans ces derniers temps, à modifier avec avantage le traitement des fistules lacrymales? Nous croyons pouvoir répondre par l'affirmative, puisqu'on a réussi, de nos jours, à préciser, plus qu'on ne le faisait autrefois, les indications des diverses méthodes employées, et puisque, dans le grand nombre des cas où l'on peut restituer aux parties malades leurs fonc-

tions physiologiques, on a même, pour les fistules, substitué aux anciens procédés de dilatation le sondage du canal, au travers des conduits lacrymaux débridés.

Lorsqu'un malade atteint de fistule lacrymale se présente, on doit tout d'abord, par l'examen raisonné des commémoratifs, se renseigner sur la cause qui a donné lieu à l'ouverture fistulaire. Cela fait, on procède de suite au débridement du ligament palpébral interne en fendant le conduit dans l'étendue de 4 à 5 millimètres ; puis on fait le cathétérisme au moyen des sondes Bowman n° 2 ou n° 3, qu'on introduit le long de la paroi du conduit supérieur et vers la paroi postérieure du sac. On relève alors les sondes vers le sourcil pour les placer dans la direction du canal où il faut les porter. Si cette manœuvre ne réussit pas, on a recours, pendant quelques jours, à des injections légèrement astringentes, et à des applications froides, etc. Si néanmoins, après une ou deux tentatives, on n'arrive pas davantage à pénétrer dans le canal, on peut essayer exceptionnellement, soit la dilatation forcée qui sera exposée dans l'article suivant, soit l'oblitération du sac, soit l'extirpation de la glande.

Ces dernières méthodes conviennent lorsque, par un examen attentif, on a constaté un rétrécissement très-considérable du sac, ou lorsqu'une affection des os ne permet pas d'espérer le rétablissement de la perméabilité. Si, au contraire, le cathétérisme a donné tout d'abord un résultat favorable, nous prolongeons pendant trois ou quatre semaines le sondage et les injections au moyen des sondes creuses, jusqu'au moment où toute sécrétion a cessé. Lorsque, comme nous en avons l'habitude, on procède, dans les cas de fistule lacrymale, au débridement du ligament palpébral interne à travers le conduit supérieur, on n'a nullement besoin de se préocuper de la présence de la fistule ; *toute fistule lacrymale se ferme spontanément dans l'espace de quelques jours lorsqu'on fait largement communiquer le sac lacrymal avec le sac conjonctival au moyen du débridement.*

On peut dire sans témérité que, dans les cas favorables, ce traitement n'exige pas plus de quelques semaines, tandis qu'il fallait des mois entiers pour guérir les fistules lacrymales alors qu'on pratiquait le sondage par l'orifice externe du trajet. En outre, comme le fait très-judicieusement remarquer M. Desmarres, cette dernière méthode allait souvent à l'encontre de l'opérateur, en déterminant l'oblitération du canal au lieu d'en rétablir la perméabilité. Ajoutons que le moindre de ses inconvénients était de laisser après elle une cicatrice déprimée qui défigurait le malade.

Il est permis, comme plus haut, de recourir au sondage du sac lacrymal et du canal nasal par l'ouverture du conduit supérieur, dans quelques cas rares où les os voisins du sac sont affectés d'une carie qui entretient la fistule : toutefois il faut préalablement avoir réussi, au moyen des sondes et des injections, à entretenir dans ses voies une perméabilité suffisante pour

que le flux fétide fourni par les produits morbides puisse s'écouler librement dans les fosses nasales. Si l'on échouait dans ces tentatives, il faudrait employer contre la fistule les moyens par lesquels on combat généralement la carie osseuse, puis, cette source d'entretien une fois tarie, oblitérer le sac d'après les indications données au chapitre précédent.

ARTICLE XVI.

OBSTRUCTION ET OBLITÉRATION DU SAC LACRYMAL ET DU CANAL NASAL. (CORPS ÉTRANGERS, DACRYOLITHES, RHINOLITHES, HÉMORRHAGIES ET POLYPES DU SAC).

Il est bien rare qu'une blessure des parties molles voisines du grand angle, dans laquelle les os n'ont pas été intéressés, soit le point de départ d'une occlusion plus ou moins complète du sac lacrymal et du canal nasal; et, d'un autre côté, la fracture d'un ou de plusieurs des os de cette région peut obturer ces voies à différents degrés, sans pour cela que les parties restées perméables deviennent nécessairement le siége d'une sécrétion morbide. Nous avons traité, pour des granulations conjonctivales, une petite fille de dix ans qui, dans une réjouissance publique, a eu les os du nez fracturés en plusieurs fragments et enfoncés par une baguette de fusée tombée de très-haut. Il est évident que, chez cette enfant, les canaux nasaux ont perdu toute perméabilité, et cependant on ne constate ni larmoiement, ni sécrétion morbide des sacs lacrymaux.

Ces rétrécissements invincibles peuvent encore être la conséquence d'exostoses du maxillaire, et il est bien difficile de s'expliquer pour quelle cause, dans un cas donné, le sac conserve toute son intégrité, tandis que dans d'autres circonstances, et l'un de nos malades nous en a offert un exemple, cette cavité se dilate considérablement et fournit une grande quantité de muco-pus. Il est probable que les variations physiologiques auxquelles la sécrétion lacrymale est sujette et le mode d'application des paupières vers le grand angle de l'œil sont pour beaucoup dans l'inconstance des symptômes que nous venons de signaler.

On ne possède qu'un petit nombre d'observations de corps étrangers des voies lacrymales. Presque toutes ont trait à des corps étrangers situés près de l'embouchure inférieure du canal nasal. C'est ainsi qu'on a décrit, sous le nom de rhinolithes, des noyaux de cerise et des grains de succin qui, par un séjour prolongé dans les fosses nasales, s'étaient incrustés de sels calcaires. M. Desmarres a donné, dans son traité, tout ce que la science peut renfermer d'intéressant sur cette matière : nous croyons, pour nous, qu'il suffit d'attirer l'attention sur ces faits, purs objets de curiosité.

Les dacryolithes, qu'on rencontre dans les canaux excréteurs de la glande lacrymale et dans les conduits lacrymaux, ne s'observent que très-exceptionnellement dans le sac lacrymal, et les livres spéciaux ne mentionnent que quelques cas dans lesquels la présence de ces concrétions a entretenu dans la muqueuse une irritation prolongée, laquelle cessait dès qu'on en supprimait la cause (Lachmund, Schmucker, Leramier, Tuberville, Krimer, etc.).

Les concrétions calcaires qu'on dit avoir trouvées dans le canal nasal donnent encore plus de prise à la discussion que les dacryolithes ci-dessus mentionnés, et il est probable que ces concrétions ne sont autre chose que des corps étrangers introduits par le nez dans le canal nasal (rhinolithes).

La perméabilité des voies lacrymales peut encore, dans des cas rares, être interrompue par la présence d'un épanchement sanguin. M. de Graefe (1) en rapporte deux observations. Chez l'un des malades qui avait été soigné, mais en se refusant à tout traitement actif, pour une dilatation du sac, il survint dans cette cavité un gonflement soudain, point de départ de vives souffrances. La pression ne réussit pas à évacuer le contenu du sac ; mais ayant poussé dans l'un des conduits une sonde d'Anel, on en fit sortir un jet de sang, dont la rétention résultait, sans doute, de la présence d'un caillot. Chez le second malade, porteur d'une tumeur lacrymale de la dimension d'une noisette et qui, disait-il, avait déjà diminué de moitié, l'ouverture du sac donna issue à une masse pultacée, grumeuse, d'un brun foncé, contenant un nombre considérables de paillettes brillantes comme l'or : le microscope y montra des cristaux de cholestérine, entremêlés çà et là de cellules remplies de masses graisseuses (cellules épithéliales). Le contenu de ce sac renfermait enfin un grand nombre de grains d'une coloration rouge-brun ou orange. Ces hémorrhagies résultent quelquefois d'un sondage intempestif, principalement si celui-ci est pratiqué à la période aiguë du catarrhe.

Il n'est pas beaucoup plus commun que le cours des liquides soit interrompu dans les voies lacrymales par une tumeur développée dans le sac progressivement distendu. Parmi les tumeurs du sac on signale, en premier lieu, les excroissances polypeuses. Ces dernières, identiques par leur texture avec les polypes muqueux des fosses nasales, constituent une hyperplasie partielle de la portion solide du tissu muqueux (du corps papillaire). Elles ne dépassent presque jamais le volume d'un pois, sont quelquefois au nombre de plusieurs dans le même sac et ont l'aspect des excroissances verruqueuses décrites à propos du catarrhe chronique des voies lacrymales. Il est extrêmement rare qu'elles atteignent, comme dans l'observation de M. de

(1) *Archiv für Ophthalmologie*, t. III, A. 1, p. 337.

Graefe (1), le volume d'une noisette muni d'un pédicule de 3 millimètres d'épaisseur. Ces polypes n'ont encore été vus que concurremment avec un catarrhe du sac auxquels ils doivent probablement l'existence. Ils révèlent leur présence en s'opposant à l'évacuation complète du sac, qui donne alors, sous la pression du doigt, la sensation d'élasticité propre au lipome. Toutefois on peut, il faut le dire, commettre en pareil cas deux erreurs différentes: en effet, cet état peut être simulé, en premier lieu, par la tuméfaction excessive de la muqueuse dans un cas de catarrhe simple, en second lieu, par un petit kyste juxtaposé à la paroi antérieure du sac, comme on en trouve quelques exemples disséminés dans les auteurs (Rodrigues, Hasner, Deval, Desmarres, etc.).

L'incision du sac permet seule, dans ces circonstances, un diagnostic sûr: en général, le polype se présente tout de suite dans la plaie, et, après l'avoir extirpé, il est ordinairement nécessaire d'oblitérer le sac notablement altéré dans sa constitution.

En résumant les différentes causes d'obstruction (2) du sac lacrymal et du canal nasal, nous pouvons les ranger dans trois groupes. Les premières siégent dans la cavité que forment ces voies, les autres dans leur paroi, les dernières dans un point plus ou moins éloigné du sac ou du canal. Parmi celles du premier groupe, nous citerons les corps étrangers, les dacryolithes, les extravasations gazeuses et sanguines. Le second groupe a trait aux affections catarrhales, granulaires, phlegmoneuses et polypeuses de la muqueuse, enfin à la carie, à la nécrose ou aux exostoses de la paroi osseuse. Le dernier groupe renferme les causes d'obstruction de l'embouchure inférieure du canal nasal et les obstacles qu'oppose au cours des liquides la déviation des os qui entrent dans la constitution des voies lacrymales : c'est donc ici le lieu de signaler le gonflement de la membrane de Schneider, qui, le plus souvent, s'irradie vers le canal, les différentes tumeurs des fosses nasales et les corps étrangers connus sous le nom de rhinolithes : nous y ajouterons le déplacement des parois osseuses par l'hydropisie du sinus maxillaire et par les tumeurs développées dans cette cavité.

Si, pour compléter ce cadre nosologique, nous mentionnons les diverses altérations de la peau du grand angle qui peuvent intéresser le sac lacrymal : l'épithélioma, le lupus et les ulcérations syphilitiques, nous aurons rappelé à la mémoire les principales causes capables de troubler la fonction délicate qui préside à l'élimination des larmes.

Le *traitement* des rétrécissements et de l'obstruction du sac lacrymal

(1) *Archiv f. Ophthalmologie*, t. I, A. 1, p. 283.

(2) Le diagnostic d'une obstruction des voies lacrymales au moyen des injections est tout à fait incertain ; si celles-ci ne passent pas dans les narines, elles peuvent être retenues par un simple gonflement de la muqueuse formant des replis multiples.

et du canal nasal, maladies que nous avons vues se rattacher à des causes si différentes les unes des autres, a été, en majeure partie, exposé dans les articles précédents, et nous risquerions, en y revenant, de tomber dans des redites. Nous nous contenterons d'attirer ici l'attention du lecteur sur deux points essentiels : à savoir, de quelle manière il faut, dans certains cas exceptionnels, recourir à la dilatation forcée des voies lacrymales, et, en second lieu, ce qu'il faut penser des diverses méthodes employées pour ouvrir aux larmes une voie artificielle.

La dilatation forcée n'a d'application rationnelle que dans les cas où le rétrécissement qu'il faut vaincre siége dans la muqueuse elle-même, et où il est consécutif à des ulcérations catarrhales, à des inflammations phlegmoneuses, enfin à une affection granulaire. Même en pareille circonstance, la dilatation du canal nasal n'est indiquée que lorsque le sac n'a pas été distendu outre mesure.

Lorsqu'on s'est décidé à recourir à cette méthode, on doit ouvrir largement le conduit supérieur, sectionner en partie le ligament palpébral interne (voy. p. 891) et introduire le dilatateur de M. Weber (fig. 74).

Cet instrument est poussé, par son extrémité faible, le long de la paroi postérieure du sac, dans le canal nasal dont on cherche à vaincre le rétrécissement au moyen de pressions douces et en imprimant à l'instrument de légers mouvements de rotation. Si ces tentatives échouent, au premier abord, il n'y faut pas renoncer avant de les avoir répétées quelques jours après, en les faisant précéder d'injections destinées à diminuer le gonflement de la muqueuse.

Nous nous inscrivons énergiquement contre toute manœuvre brusque et violente, ayant pour but de forcer, au delà d'une certaine résistance, l'introduction du dilatateur. Le plus souvent, ces efforts n'ont pour effet que de détacher la muqueuse sillonnée de cicatrices qui tient aux parois osseuses du canal et de porter l'instrument entre cette muqueuse et ces parois. Un tel résultat est, on le conçoit facilement, très-propre à augmenter les difficultés du traitement. Si l'on a été assez heureux pour porter l'extrémité mince du dilatateur au delà du rétrécissement, on peut, dans la même séance, tenter la même épreuve avec l'autre bout de cette sonde. Lorsqu'on est ainsi parvenu à forcer le rétrécissement, il est nécessaire de recourir ultérieurement aux injections et au cathétérisme de Bowman par la méthode que nous avons exposée en traitant du catarrhe des voies lacrymales.

Il est certain que la dilatation forcée peut, dans quelques cas favorables, compter des succès ; mais nous avons la conviction intime que ces bons résultats ne se soutiennent presque jamais d'une manière définitive. A la vérité, le même mode de traitement est en usage contre certains rétrécissements du canal de l'urèthre : mais on sait que, dans la plupart des

faits bien observés, on a pu constater une prédisposition marquée aux rechutes, qui se manifeste pour le malade par la diminution de force et de calibre qu'il observe dans son jet d'urine. Dans les cas de rétrécissements du canal nasal qui menacent de se reproduire, le malade n'est malheureusement averti d'une rechute imminente que par le larmoiement qui survient lorsque la rétraction de la muqueuse est déjà très-avancée. Souvent alors une seconde tentative de dilatation reste sans effet, parce que la première n'a agi qu'en augmentant les callosités dont la muqueuse était hérissée. C'est pour cette raison que nous apprenons généralement nos malades à se sonder eux-mêmes, et nous les engageons à se passer tous les huit ou quinze jours une sonde n° 4, dans l'année qui suit le traitement.

Nous croyons peu pratique d'insister longuement sur les méthodes instituées pour établir artificiellement un canal de communication entre le sac lacrymal et les fosses nasales.

La perforation de l'os unguis (Archigenes et Paul d'Égine) ne doit avoir, on le pense bien, aucune efficacité, et l'on est bien en droit d'éprouver quelque surprise en voyant cette vieille pratique reprise à une époque où la physiologie et l'étude clinique des maladies des os étaient assez avancées pour éloigner de l'esprit des innovateurs tous les essais de cette nature (Reybard, Demarquay, Foltz, Giraud-Teulon).

Il faut bien s'avouer encore qu'un empirisme grossier a pu seul inspirer l'idée de laisser à demeure une canule d'argent dans le canal nasal (Faubert, Dupuytren). Non-seulement, en effet, ces canules, lorsqu'il a fallu en forcer l'introduction, ont fait maintes fois fausse route dans différentes directions : mais encore on en a constamment trouvé l'orifice obturé par des dépôts de diverse nature. En dépit de ces insuccès flagrants, cette méthode, telle qu'elle est, a trouvé dans tous les traités une place dont elle est indigne, et l'on doit être surpris de voir qu'en 1856, elle fut défendue avec chaleur devant la Société de chirurgie de Paris (Lenoir). Il est vrai de dire que ces canules, tout en manquant absolument leur but, sont parfois supportées durant un temps fort long (1) ; mais il arrive fréquemment qu'après plusieurs années de séjour, elles s'ouvrent les chemins les plus variés et pénètrent, soit dans le sinus maxillaire, soit, par la voûte palatine, dans la cavité buccale, etc., en déterminant des accidents d'une certaine gravité.

Nous n'aurions jamais pensé à diriger contre cette méthode une attaque sérieuse, si de nos jours encore, à Paris même, il n'existait des chirurgiens pour la recommander et la mettre à exécution ; une oblitération

(1) Nous avons vu un malade qui avait porté sa sonde huit ans, et une dame qui l'a gardée trente-quatre ans, dont quinze sans inconvénient (Voy. A. André, *Gazette des hôpitaux*, n° 40, 1866.)

définitive du canal et des complications vers le système osseux de cette région, tels sont les seuls résultats qu'on doive attendre des canules à demeure.

ARTICLE XVII.

ANOMALIES CONGÉNITALES DU SAC LACRYMAL ET DU CANAL NASAL.

Les voies éliminatrices des larmes ne font complétement défaut que lorsqu'il existe des vices de conformation très-étendus qui occupent, soit la cavité orbitaire, soit seulement les parties molles qu'elle contient normalement (cyclopie, anophthalmie). L'absence ou l'obstruction du canal nasal en tant qu'anomalie congénitale isolée et suivie d'une dilatation du sac, a été signalée par quelques auteurs (Dupuytren, Jurine), mais il est à présumer qu'on n'a pas exclu, dans ces observations, toutes les causes d'erreur qui se présentaient.

Plusieurs exemples d'un vice de conformation fort curieux, c'est-à-dire d'une fistule congénitale du sac, sont relatés dans les livres spéciaux (Scarpa, G. Behr, Aug. Bérard, Carron du Villards). L'ouverture offrait généralement, dans ces cas, les caractères de la fistule capillaire : le contenu s'en échappait dès que le sujet venait à pleurer ou à exercer sur son sac lacrymal une légère pression.

Nous laisserons complétement de côté les observations de dilatation congénitale d'une portion ou de la totalité du sac et du canal ; car nous croyons à confusion trop facile entre cet état et l'état morbide qu'il simule.

Il ne nous reste donc à signaler qu'un mode particulier d'embouchure du canal dans le nez, où ce conduit ne traversant pas obliquement la muqueuse du méat inférieur et cette membrane ne lui fournissant aucun repli valvulaire, il devient possible au malade de remplir d'air son sac lacrymal en faisant un effort d'expiration après s'être bouché les narines (Kleeberg).

HISTORIQUE.

A l'heure où nous traçons ces lignes, il n'est peut-être pas deux auteurs qui s'accordent en tout point sur la nature des maladies des voies lacrymales et sur le traitement qui convient à chacune d'elles. Cette divergence d'opinions, surprenante, au premier abord, pour qui sait de combien d'éléments divers s'est s'enrichie l'étude de ces affections, s'explique bientôt tout

naturellement, si l'on considère que ces matériaux sont disséminés dans un nombre prodigieux d'ouvrages de valeur très-diverse et souvent contradictoires entre eux.

Les anciens, qui ne connaissaient pas l'appareil éliminateur des larmes, regardaient la tumeur lacrymale comme un abcès du grand angle de l'œil qu'ils nommaient anchilops, et qui, une fois ouvert, se transformait en un ulcère fistuleux entretenu par la carie de l'os unguis. En dépit de ces erreurs, *Celse* recommande contre cette maladie l'emploi de l'instrument tranchant et du fer rouge, se faisant ainsi le promoteur de la méthode destructive, retrouvée et vulgarisée à une époque beaucoup plus voisine de la nôtre. *Antiles*, en observant le larmoiement, et *Severus*, en remarquant l'embouchure d'un des conduits dans le sac et en conseillant la cautérisation de cet orifice, firent deux découvertes très-importantes, mais stériles pour eux-mêmes. On peut en dire autant de *Fallope*, qui, plus tard (1563), vit très-bien les points et les conduits lacrymaux, la collection de pus contenue dans le sac ulcéré, enfin le reflux de ces produits dans le cul-de-sac conjonctival ; mais auquel une erreur singulière fit perdre le fruit de ces observations, en lui montrant les larmes comme arrivant à l'œil par les points lacrymaux.

Vers l'année 1717, *Maîtrejean* conçoit, le premier, une idée très-précise des maladies du sac lacrymal. La théorie ingénieuse qu'il en donna fut accueillie avec la faveur qu'elle méritait, et l'on peut dire qu'elle n'a qu'un grand défaut : c'est de prendre l'exception pour la règle et d'attribuer à presque tous les cas d'inflammation du sac une origine qui ne convient qu'au plus petit nombre d'entre eux. Pour lui, la rétention des liquides dans le sac est l'effet de l'obstruction des canaux qui s'y jettent, et ces liquides, composés de larmes et du produit des glandes « répandues dans la muqueuse », irritent cette membrane en « s'échauffant par leur séjour ». La théorie de Maîtrejean trouva, après lui, de chauds défenseurs : aujourd'hui même, elle compte encore de nombreux partisans et, fût-elle fausse de tout point, il faut reconnaître qu'elle eut le mérite de fournir dès cette époque des indications précieuses pour le traitement. En effet, quoi qu'en dise *Sprengel*, qui attribue aux Arabes la compression, les injections, etc., *Malgaigne*, si compétent dans ces matières, rapporte à *Anel*, contemporain de Maîtrejean, la première exécution du sondage et des injections, c'est-à-dire des principales méthodes encore usitées par les chirurgiens de notre époque. C'est encore Anel qui, frappé de l'opiniâtreté de certaines tumeurs lacrymales non enflammées ou, comme il disait, de certaines « hydropisies du sac », les ouvre et en pratique la compression.

Il y a loin, on le voit, de ces remarquables notions scientifiques et pratiques aux idées grecques plus ou moins altérées qui avaient prévalu jusqu'au XVIe siècle, et s'il est juste d'établir que *J. L. Petit* se fit, auprès

de ses devanciers, une place des plus honorables par ses travaux originaux (1734-1744), on nous accordera qu'il n'ajouta guère aux faits acquis, en transportant en pleine pathologie des notions de physique pure; c'est-à-dire en comparant les voies lacrymales à un siphon et pour la forme et pour le mode d'agir. Conséquent avec ces idées, cet éminent chirurgien, pour lequel la dilatation du sac était constamment la suite d'une obstruction de la longue branche du siphon auquel il assimilait le canal lacrymo-nasal, s'attachait, avant tout, à rétablir la perméabilité des voies éliminatrices des larmes, par le sondage ou par l'ouverture d'un conduit artificiel. Il combattit en outre, par des moyens analogues, l'oblitération des points lacrymaux; enfin il ouvrit, le premier, le sac lacrymal au-dessous du ligament palpébral interne.

Saint-Yves et *Woolhouse*, fidèles aux opinions d'Anel, admettent comme lui une tumeur lacrymale simple et une tumeur lacrymale enflammée : le dernier de ces auteurs perfore l'os unguis et place à demeure dans le canal qu'il ouvre ainsi entre le sac lacrymal et les fosses nasales, une canule à laquelle il attache son nom. *Heister* popularise leur méthode ; mais il modifie le procédé d'Anel en profitant, pour introduire la sonde, de l'ouverture de la fistule. La pratique de *Monro* ne s'écarte pas sensiblement de celle des hommes célèbres dont les noms précèdent. Anel est leur maître et leur exemple, et ses traditions sont si bien conservées que *Platner*, tout en regardant l'inflammation comme la cause la plus fréquente des tumeurs lacrymales, et en se plaçant ainsi bien loin du point de vue de ses contemporains, se contente des moyens dont ils se servent et fait un grand usage des injections d'Anel.

Sharp, vers le même temps, se recommande par une observation d'autant plus méritoire, qu'elle attaque de front une opinion universellement accréditée; le premier, en effet, il s'inscrit contre la fréquence de la carie osseuse dans la tumeur lacrymale, et le temps a si bien consacré son avis, qu'on se demande aujourd'hui pour quelle cause l'erreur qu'il combbattit fut si longtemps une croyance communément répandue.

En résumé, la plupart des chirurgiens de cette époque s'appliquaient, surtout en France, à désobstruer les voies lacrymales; quelques-uns, il est vrai, tentaient, par divers moyens, de modifier la muqueuse enflammée; mais ils trouvèrent peu d'imitateurs. On se servait, pour déboucher le canal lacrymo-nasal, des injections, de la canule à demeure de Woolhouse, des sondes d'argent, enfin du séton de *Méjean*, dont l'usage, ultérieurement combattu par *Louis*, fut, plus tard encore, remis en vigueur par *Desault*, *Sabatier*, *Boyer* et *Roux*, pour tomber définitivement dans l'oubli qu'il mérite. Si ces tentatives ne réussissaient pas à rétablir la perméabilité des voies lacrymales, on y suppléait en ouvrant un nouveau conduit (*La Forest*, 1739), muni ou dépourvu d'une canule fixe. Les praticiens qui voulaient

modifier la muqueuse du sac, instituaient à cet effet un traitement antiphlogistique local ; ils poussaient dans la cavité dilatée des injections astringentes (1), enfin ils l'ouvraient et la remplissaient de charpie pour y déterminer une inflammation salutaire. *Ledran* insista beaucoup sur les antiphlogistiques ; mais il fut plus heureux dans le sage conseil qu'il donna d'engager les personnes atteintes d'une tumeur lacrymale non enflammée à la vider plusieurs fois par jour, en la comprimant avec le doigt.

La théorie de l'obstruction était destinée à servir de thème aux combinaisons les plus variées, et tout ne pouvait être dit encore sur une question dont l'élément principal restait toujours à l'état d'hypothèse. De tous ceux qui regardaient la tumeur lacrymale comme le résultat indirect d'un rétrécissement du canal nasal, pas un peut-être, et c'est un fait à remarquer, ne s'était prononcé avec une entière assurance sur la cause première de ce rétrécissement. *Janin* l'attribua à la contraction spasmodique d'un sphincter propre dont il plaçait le siége à différentes hauteurs du canal ; mais le plus souvent à la partie inférieure du sac. Malgaigne, dans sa belle thèse d'agrégation, manifeste quelque surprise du peu de bruit que souleva la nouvelle interprétation ; mais on peut dire, à la décharge du public de ce temps, que la démonstration anatomique du sphincter en question n'est rien moins qu'établie. De plus, Janin prétendait combattre l'irritation de son muscle en instillant dans le cul-de-sac conjonctival des collyres qui de là, pensait-il, étaient aspirés dans le sac par les points lacrymaux : or, comment admettre ce mode de transport, si l'on songe que tout se passait souvent entre un œil larmoyant et un sac assez fortement distendu par les produits qu'il contenait pour ne plus admettre une seule goutte de liquide ? Quoi qu'il en soit, Janin était doué d'un esprit très-ingénieux : comme il avait remarqué que durant l'occlusion des paupières, les larmes cessent presque entièrement d'être sécrétées et de pénétrer dans le sac, il en conclut qu'en fermant et en immobilisant, pendant un temps suffisant, les yeux affectés d'une tumeur lacrymale, il permettrait au sac dilaté de revenir sur lui-même et obtiendrait ainsi une guérison complète. Il essaya et réussit.

Peltier admet toutes les méthodes ; mais il traite d'absurde le traitement qui consiste dans l'excision des points lacrymaux. Il rétablit les canalicules du même nom au moyen d'un stylet pointu dont il traverse les paupières, en suivant la direction du conduit oblitéré, et qu'il pousse jusque dans le sac.

En Angleterre, *Pott* montra un grand sens dans l'appréciation et l'ordonnance des faits acquis, et enrichit cette étude de quelques connaissances

(1) Ces injections étaient poussées par en haut : *La Forest* (1739) et, cent ans plus tard, *Gensoul* et *Dubois*, eurent l'idée de dilater le canal par le nez et de pousser les injections par en bas.

nouvelles. Les degrés qu'il admit dans la maladie qui nous occupe sont : le catarrhe, la tumeur enflammée, enfin la fistule lacrymale avec ou sans carie des os voisins. Il reconnut que cette dernière altération est rare et que le canal nasal est libre dans bien des cas où l'on échoue à vider complétement le sac lacrymal par la pression.

Presque seul parmi les autres chirurgiens anglais, *Bell* rendit justice à Pott qu'il imita. *Ware* n'était pas un créateur ; son ouvrage se recommande par les idées saines et les bons conseils dont il est plein ; toutefois ces qualités de critique et de composition ne sont, nulle part, plus éclatantes que dans les écrits de *Richter* (1770). Quand le traitement antiphlogistique, sur lequel ce brillant auteur insista avec une véritable prédilection, ne lui réussissait pas, il ouvrait largement la tumeur lacrymale enflammée et s'efforçait de dessécher le canal. Ainsi que *Beer*, c'est surtout avec des cordes à boyau qu'il pratiquait la dilatation.

Vers l'année 1801, *Scarpa*, le célèbre chirurgien de Pavie, inaugura une révolution ; mais on ne saurait lui faire un grand mérite de ses innovations. Pour lui pas de rétrécissement du canal, pas de sécrétion du sac : les produits inflammatoires qu'on trouve dans les voies lacrymales viennent de la conjonctive des paupières et sont aspirés par les points lacrymaux. Avec ces idées, par une contradiction flagrante, Scarpa recourait aux mêmes moyens thérapeutiques que les défenseurs de l'obstruction.

Depuis cette époque, presque tous les auteurs ont tenté en France, en Allemagne et en Angleterre, de rendre à l'élément inflammatoire des affections des voies lacrymales l'importance qu'on lui avait jusque-là généralement refusée : *Beer* et *Weller*, *Mackenzie* et *S. Cooper*, *Dupuytren*, *Bégin*, *Velpeau* et *Malgaigne* se sont prononcés néanmoins en faveur de cette théorie, contre celle de Maîtrejean et de J. L. Petit. Nous ne dirons rien des tristes résultats de la canule de *Dupuytren* (1812) : l'histoire de cette méthode, justement délaissée, ne ferait que consacrer la contradiction qui existait, de son temps, entre les vues théoriques et les moyens de traitement.

Les progrès que l'anatomie des voies lacrymales a faits depuis une vingtaine d'années, grâce surtout aux beaux travaux de *Arlt*, et la lumière qui en a rejailli sur les connaissances physiologiques, sont assurément pour beaucoup dans les perfectionnements que les moyens thérapeutiques ont subis de nos jours. Parmi ces perfectionnements, les plus remarquables sont certainement ceux que nous devons à *Bowman*. Tout en reconnaissant qu'une grande partie des causes d'épiphora siége à l'embouchure même des conduits lacrymaux et que, dans le traitement des inflammations des voies lacrymales, la dilatation, par le moyen des sondes d'un certain calibre, joue un rôle très-important, il érigea en méthode l'introduction des sondes par les conduits, préalablement fendus.

Disons, en terminant, que le caractère principal des idées qui ont actuellement cours, c'est cet éclectisme en vertu duquel, ayant reconnu que les causes des maladies qui nous occupent sont nombreuses et variées, on s'attache avec beaucoup de soin à les rechercher et à appliquer à chacune d'elles un moyen qui lui convienne.

Nous sommes enfin très-heureusement délivrés de ces opinions systématiques, ennemies du progrès, qui, pour ranger sous un seul chef toutes les affections des voies lacrymales, se condamnaient ainsi à une méthode unique, presque toujours destructive, c'est-à dire formellement opposée au but de la chirurgie moderne envisagée d'une manière générale, et à l'esprit particulier de l'ophthalmologie, nécessairement *conservateur*.

BIBLIOGRAPHIE [1].

1650. Horne (J.). Diss. de ægilope. Leidæ.
1675. Albin (B.). Diss. de ægilope. Francof. ad iatr.
1695. Vedel (G. W.). Diss. de ægilope. Ien.
1702. Stahl (G. E.). De fistula lacrymali. Halæ.
1713. Anel. Observation singulière sur la fistule lacrymale. Turin.
1714. — Traité sur la nouvelle méthode de guérir les fistules lacrymales. Turin.
1716. — Diss. sur la nouvelle découverte de l'hydropisie du conduit lacrymal malade. Paris.
» Heister. Diss. de nova methodo sanandi fistulas lacrymales. Althdorf.
1724. Platner (Z.). Diss. de fistula lacrymali. Lipsiæ.
1730. Schœbinger (J. L.). Diss. de fistula lacrymali. Basil.
1734. Petit (J. L.). Sur la fistule lacrymale. (*Mémoires de l'Académie des sciences*, p. 134, et 1740, p. 155.)
1738. Reverhorst (de). Diss. de ægilope seu fistula lacrymali. Leidæ.
1743. Hebenstreit (C. G.). De oculo lacrymante. Lipsiæ.
1757. Vogel. De fistula lacrymali eamque sanandi methodis. Gryphiswald, 3e éd., 1776.
1758. Pott. Observation on that disorder of the corner of the eye commonly called fistula lacrymalis. London.
1762. Palluci. Methodus curandæ fistulæ lacrymalis. Vindob.
1763. Morgagni. Epistola de obstructione ductum lacrymalium, in opusc. misc. Venet.
1765. Janin. Sur une fistule lacrymale occasionnée par un coup. Paris.
1766. Petit (A.). Diss. ergo impeditis lacr. viis artif. iter, etc. Paris.
1772. Metzger (J. M.). Curationum chirurgicarum quæ ad fistulam lacrymalem hucusque fuerunt adhibitæ historia critica. Monasterii.

(1) C'est avec empressement que nous saisissons ici l'occasion de remercier M. Sichel père pour l'extrême obligeance avec laquelle il a mis à notre disposition, toutes les fois que nous avons eu des recherches bibliographiques à faire, sa bibliothèque spéciale, véritablement unique en son genre.

1776. Lepreux (P.). Num impeditis lacrymarum viis parari debeat lacrymis artificiale iter in cavum, quod juxta majorem oculi canthum inter superficiem internam palpebræ et oculi globum deprehenditur. Paris.

» La Forest. Mémoires de l'Académie de chirurgie, t. II, p. 175.

» Louis. *Ibid.*, p. 193.

» Licht. De præcipuis viarum lacrymalium morbis. Argent.

1779. Witte. De fistula lacrymali. Erford.

1780. Lobstein et Schulze. Diss. de fistulam lacrymalem sanandi methodis. Argent.

» Blizard. A new method of treating the fistula lacrymalis. London.

1787. Baruffaldi. Diss. de fistula lacrymali. Venetiis.

1792. Wathem. A new and easy method of curing the fistula lacrymalis, 2e edition, London.

1794. Metzdorf. Diss. de fistula lacrymali. Halæ.

1798. Ware (J.). Remarks on the fistula lacrymalis. London.

1801 Desault. Sur l'opération de la fistule lacrymale. (*Œuvres chir.*, t. II, p. 119, Paris.)

» Himly. Geschichte der Thränenfistel u. ihrer Heilung. (*Ophth. Bibliothek*, t. I, St. 2, p. 99.)

1803. Schmidt. Krankheiten des Thränen-organes. Wien.

1810. Flemming. Diss. inaug. de dacryocystitide. Viteb.

1811. Bringolf. Diss. de chirurgica fistulæ lacrymalis curatione multiplici. Berolini.

1814. Rosas. Diss. quæ, rejecta fistulæ lacrymalis idea, veram fistulæ sacci lacrymalis notionem et sanandi methodum excepta occlusi ductus nasalis operatione proponet. Viennæ.

1817. Ware (J.). Observations on the treatment of epiphora and the fistula lacrymalis. London.

» Beer. Augenkrankheiten, t. II, p. 151.

1818. Zwierlein. Diss. de fistulæ lacrymalis operatione. Landeshuti.

1819. Mackenzie (W.). An essay on the diseases of the excretory parts of the lacrymal parts. London.

1821. Diener. Diss. de operat. fistulæ lacrymalis ratione. Landeshuti.

1822. Martini. De fili serici usu in quibusdam viarum lacrymalium morbis. Lipsiæ.

» Neiss. De fistula et polypo sacci lacrymalis. Bonnæ.

1824. Harveng. Mémoire sur l'opération de la fistule lacrymale. Paris.

» Vesigné. Essai et recherches sur la tumeur et la fistule lacrymale. Thèse de Paris.

» Taddei. Exposizione del methodo nuovamento richiamato alla pratica del baron Dupuytren. Livorno.

1828. Walther (Ph. Fr. de). De polypo et fistula sacci lacrymalis (J. Radius, *Scriptores oph. minores*). Lipsiæ, t. II.

1830. Kœhler. Diss. de fistula lacrymali. Kiliæ.

» Manzini. De la fistule lacrymale et de son traitement. (*Gaz. des hôp.*, Paris.)

» Ritterich. Enumeratio instrumentorum ad tollendum canalis nasalis obstructionem auferendasque molestias hanc obstructionem excipientes commendatorum et depictorum. Lipsiæ.

» Pfeiffer. Sur la nature et le traitement de la fistule lacrymale. Thèse de Paris.

1834. Motherly. Diss. de atresia punctorum lacrymalium. Berolini.

» Laugier. Sur le traitement de la fistule lacrymale. (*Arch. gén. de méd.*)

1835. Malgaigne (J. F.). Quel traitement doit-on préférer pour la fistule lacrymale ? Thèse pour l'agrégation en chirurgie. Paris.

1840. Maslieurat-Lagrémard (G. E.). Du squirrhe de la glande lacrymale, etc. (*Arch. gén. de méd.*, janv., et *Schmidt's Jahrb.*, t. XXVII, p. 98.)

» Martini (L.). Ein Beitrag zur Operation der Thränenfistel. (*Würtemb. Corresp.-Bl.*, nos 42 et 43.)

1840 Saenftleben. Neue Operationsweise bei, mit unwiederherstellbarem Verschlossensein der Thränenwege oder Punkte verbundener Thränensackwassersucht, Thränensackfistel u. in geeigneten Fällen von Epiphora. (*V. Walther's u. v. Graefe's Journ.*, t. XXVIII, H. 4.)

1841. Stricker. Portals Beiträge zu den Operationsmethoden der Thränenfistel. (*Berl. med. Central-Ztg.*, n° 5.)

» Duval (de Lisbonne). Modification de la canule de Dupuytren. (*Hamburg. Zeitsch.*, t. XVIII, H. 1.)

» Rognetta. Traitement de la fistule lacrymale. (*Gaz. des hôp.*, n° 27.)

» Morgan. Traitement de la fistule lacrymale. (*Med. chir. Rev.*, oct.)

1842. Gerdy. Nouveau traitement de la fistule lacrymale. (*Ann. de thérap.*, juin.)

» Quissac (J.). Nouvelle méthode pour le traitement de la tumeur et de la fistule lacrymales. (*The Lancet*, déc.)

1843. Kersten. Ueber Steinerzeugung aus der Thränenflüssigkeit (Dacryolithen). (*Hufelands Journ.*, avril.)

» Bouchacourt. Observations sur les concrétions calcaires dans l'œil. (*Ann. d'Ocul.*, t. X, p. 250.)

» Bernard (P.). Mémoire sur un nouveau moyen de guérir les fistules lacrymales et les larmoiements chroniques réputés incurables. (*Ibid.*, t. X, p. 193.)

» Gerold. Die Thränenfisteloperationen. (*Casper's Wochenschr.*, n° 23.)

» Gulz. Ueber einen neuen Zufall bei der Operation der Thränensackfistel. (*Oest. med. Wochenschrift*, n° 39.)

» Kersten. Ueber die Steinerzeugung aus der Thränenflüssigkeit (Dacryolithen). (*Hufel. Journ.*, St. IV.)

1844. Martini. Von dem Einflusse der Secretionsflüssigkeit auf dem menschlichen Körper im Allgemeinen u. insbesondere von dem Einflusse der Thränen auf das menschliche Auge. Belle-vue bei Constanz, in-8°.

» Kerst. Perforation de la branche frontale de l'os maxillaire. (*Mélange chir.*, Utrecht.)

» Martin. Guérison de la fistule lacrymale sans opération (traitement antiphlogistique). (*Journ. de Toulouse*, août.)

1845. Guépin (A.). Du traitement de la tumeur et de la fistule lacrymales. (*Ann. d'Oeul.*, t. XIV, p. 217.)

» Velpeau. Etiologie de l'anchilops. (*Ann. de thérap. méd. et chir.*, mars.)

» Rodrigues. Bourse synoviale au devant du sac lacrymal. (*Ann. d'Ocul.*, t. XIV, p. 25.)

» Münchmeyer. Beitrag zur operativen Behandlung der Blennorrhea u. Fistula sacci lacrymalis. (*Hannov. Ann.*, t. V.)

1846. Richet. Emphysème du sac lacrymal. (*Bullet. de thérap.*, août.)

» Frank. Günstige Wirkung der Magnet-Electricität bei der Thränenfistel, etc. (*Casper's Wochenschr.*, n°s 42 et 43.)

1847. Textor (K.). Ueber die Ausrottung der Thränendrüse zur Heilung der Thränenfistel. (*V. Walther's u. v. Ammon's Journ.*, t. VI, H. 3, et t. VII, H. 1.)

» Pigeolet. Affection cancéreuse de la glande lacrymale. (*Journ. de Brux.*, févr., et *Schmidt's Jahrb.*, t. LXII, p. 219.)

1848. Cunier (F.). Procédé opératoire de M. Charles Halpin pour l'extirpation de la glande lacrymale. (*Ann. d'Ocul.*, t. XIX, p. 159.)

» Reybard. Nouveau procédé pour l'opération de la fistule lacrymale. (*Revue méd.-chir.*, et *Ann. d'Ocul.*, t. XIX, p. 235.)

» Tavignot. De la tumeur lacrymale syphilitique. (*Journ. de conn. méd.-chir.*, janv.)

» — Traitement de la fistule lacrymale par la dilatation, etc. (*Gaz. des hôp.*, n° 93.)

» Auzias-Turenne. Note sur un sujet atteint de deux tumeurs lacrymales. (*Gaz. des hôp.*, n° 149.)

1848. Mestenhauser. Zur Thränenfistel. (*Oest. med. Wochenschr.*, n° 51.)
» Anderson. Extirpation d'une glande lacrymale hypertrophiée. (*Edinb. monthly Journ.*, avril, et *Ann. d'Ocul.*, t. XIX, p. 245.)
» — Hypertrophie de la portion inférieure de la glande lacrymale. (*Ibid.*)
» Lario (Joaquin). Fistula lacrymalis. (*Bol. ofic. de Madrid*, II. 2.)
» Norman. Inflammation et dilatation du sac lacrymal. (*Lond. med. Gaz.*, juill.)
1849. Deval (Ch.). Considérations cliniques sur le traitement des tumeurs lacrymales. (*Un. méd.*)
» — Kyste situé devant le sac lacrymal, etc. (*Gaz. méd. de Paris*, n° 4.)
» Stollenberg. Ueber die Ausrottung der Thränendrüse beim Thränenträufeln. Würtzbourg, in-8.
» Dupuy. Des maladies des voies lacrymales. (*Gaz. des hôp.*, n° 54.)
» Gluge (G.). Angeborne Hypertrophie der Thränendrüse u. ihrer Ausführungsgänge. (*Jen. Ann.*, I, 3, *et Ann. d'Ocul.*, t. XXXIII, p. 145.)
1850. Magne. Méthode pour guérir radicalement la tumeur et la fistule du sac lacrymal. Paris. (*Ann. d'Ocul.*, 1851, t. XXV, p. 78.)
» Hasner (v.). Beiträge zur Physiologie u. Pathologie des Thränenableitungsapparats. Prag, in-8°, p. 104, 1 pl.
» Cooper (White). Canule ayant séjourné neuf ans dans le canal nasal. (*Gaz. des hôp.*, n° 54.)
» Wagner. Zur Behandlung der Thränensackfisteln. (*Hann. Corresp.-Bl.*, 4, et *Schmid's Jahrb.*, t. LXX, p. 232.)
1851. Roser. Zur Lehre von den Thränenwegen. (*Arch. f. d. phys. Heilk.*, Jahrg. X, et *Ann. d'Ocul.*, t. XXVI, p. 123.)
» Desmarres. Du traitement de la fistule lacrymale par la destruction du sac lacrymal au moyen du cautère actuel. (*Gaz. des hôp.*, 7 juin.)
» Stœber. De l'oblitération du sac lacrymal, comme moyen de guérison de la fistule lacrymale. (*Ann. d'Ocul.*, t. XXV, p. 71.)
» Sichel. De l'epicanthus et d'une forme particulière de tumeur lacrymale. (*Un. méd.*, n°s 116 et 120.)
» Ammon (de). Operative Behandlung der Thränenschlaucherweiterung (Dacryocystectasis) durch Ausschneidung eines Stückes aus der vorderen Wand des Orbitaltheils dieses Organs. (*Deutsche Klinik*, n° 45, et *Schmidt's Jahrb.*, t. LXXVII, p. 67.)
» Bowman. Nouveau traitement de l'épiphora, etc. (*Lond. med. Gaz.*, juillet, et *Med. chir. Transact.*, XXXIV.)
1852. Jobert. Tumeurs et fistules lacrymales. (*Journ. de méd. et de chir. prat.*, et *Ann. d'Ocul.*, t. XXVII, p. 64.)
» Staude. Diss. de derivatione lacrymarum. Lips., Altenburgi, in-8°, p. 20.
» Seidl. Beiträge zur Physiologie u. Pathologie der Thränenorgane. (*Zeitschr. d. k. k. Ges. d. Wien. Aerzte*, sept.)
» Clemens. Ueber Catarrh des Thränensacks, etc. Bern.
» Sichel. Tumeur lacrymale, etc. (*Gaz. des hôp.*, n° 98.)
1853. Béraud. Recherches sur la tumeur lacrymale. (*Arch. gén. de méd.*)
» Dubois. Dilatation et cautérisation simultanée par des cordes à boyau nitratées, etc. (*Ann. d'Ocul.*, t. XXIX, p. 155.)
» Malago. Traitement de la fistule lacrymale. (*Giorndo, Veneto di scienza mediche*, et *Rev. med.-chir.*, janv.)
» Desmarres. Occlusion du sac lacrymal, etc. (*Gaz. des hôp.*, n° 67.)
» Chassaignac. De la tumeur lacrymale et de son traitement. (*Gaz. des hôp.*, n° 128, et *Bullet. de thérap.*, oct.)
» Critchett, Bowman et Walton. Observations de dacryolithes. (*Med. Times and Gaz.*, oct., et *Un. méd.*, n° 143.)
» Bell (B.). Observation d'épiphora. (*Monthly Journ.*, sept.)
1854. Heyfelder (O.). Anchylops u. Dacryocystitis. (*Deutsche Klinik*, n° 50.)

1854. Demarquay. Sur le traitement de la tumeur lacrymale par la trépanation de l'os unguis. (*Un. méd.*, déc.)
» Graefe (A. v.). Mittheilungen von Krankheitsfællen, etc. (*Arch. f. Ophth.*, t. I, p. 283.)
» Mitteldorf. Die Galvanokaustik, etc. Breslau.
» Heynes Walton. De l'inflammation de la glande lacrymale. (*Med. Times and Gaz.*, avril.)
» Carron du Villards. Tumeur lacrymale chez un nouveau-né. (*Ibid.*, t. II.)
» Jarjavay. De la tumeur lacrymale formée par la dilatation des conduits excréteurs des larmes. (*Arch. d'Ophthalm.*, de Janin, t. III, p. 82.)
» Desmarres. Du larmoiement. (*Ann. d'Ocul.*, t. XXXI, p. 86.)
1855. Rau. Bemerkungen über einige Krankheiten der Thränenorgane. (*Archiv f. Ophthalm.*, t. I, p. 2.)
» Arlt. Ueber den Thränenschlauch. (*Ibid.*)
» Voillemier. De l'inflammation des conduits lacrymaux. (*Gaz. hebd.*, p. 71.)
» Bonnafont. Traitement de la tumeur lacrymale par la compression directe, etc. (*Arch. d'Ophthalm.* de Janin, t. IV.)
» Béraud. Essai sur le cathétérisme du canal nasal suivant la méthode de Laforest. (*Ibid.*, t. IV.)
» — De la tumeur lacrymale. (*Arch. gén. de méd.*, mars.)
» Bowman. Lancette à canule. (*Ann. d'Ocul.*, t. XXVI, p. 141.)
» Quadri. Cas remarquable de guérison d'une fistule lacrymale. (*Ann. d'Ocul.*, t. XXXIII, p. 128.)
1856. Costes. Considérations historiques et cliniques sur le traitement de la fistule lacrymale. (*Journ. de méd. de Bordeaux.*)
» Debout. De la trépanation de l'os unguis dans les cas de fistules lacrymales. (*Bullet. de thérap.*, 15 avril.)
» Tavignot. De la cure radicale de la tumeur et de la fistule lacrymales. (*Gaz. des hôp.*, nos 95, 99, 127 et 134.)
» Cour. Traitement de la tumeur lacrymale au moyen d'une fistule artificielle. (*Ibid.*, n° 104.)
» Hiard (Mygron). Traitement de la tumeur lacrymale. (*Ibid.*, n° 145.)
1857. Mothe. De la tumeur lacrymale. Thèse de Paris, in-4.
» Tavignot. Sur la méthode autodermique, nouvelle méthode destinée à guérir radicalement la tumeur et la fistule lacrymales. Paris, in-8°, p. 17.
» Walton (Haynes). Deux cas de déviation des points lacrymaux; traitement chirurgical. (*Brit. med. Journ.*, n° 14.)
» Lagneau (fils). Des maladies syphilitiques des voies lacrymales. (*Arch. gén. de méd.*, mai.)
» Bowman. Du traitement des obstructions lacrymales. (*Ophthalm. Hosp. Rep.*, et *Ann. d'Ocul.*, t. XXIX, p. 78.)
» Béraud. Tumeur du conduit lacrymal inférieur. Fistule du conduit lacrymal supérieur. Fistule borgne externe du grand angle de l'œil. (*Arch. d'Ophth.*, t. VI, p. 57, et *Ann. d'Ocul.*, t. XXXVII, p. 69.)
» Ancelet. D'une cause peu connue de tumeur et de fistule lacrymales, etc. (*Gaz. des hôp.*, n° 69.)
» Costes. Traitement des fistules lacrymales. (*Gaz. méd. de Strasb.*, n° 9.)
1858. Graefe (A. v.). Zur Pathologie der Thränendrüse. (*Arch. f. A.*, t. IV, A. 2.)
» Henke. Die Oeffnung u. Schliessung der Augenlieder u. des Thränensackes. (*Ibid.*)
» Sichel. De la tumeur et de la fistule lacrymales. (*Gaz. des hôp.*, n° 40.)
» Quadri. De la guérison de la blennorrhée du sac lacrymal et des premières périodes de la fistule lacrymale. (*Giorn. d'Ophth. Ital.*, et *Ann. d'Ocul.*, t. XXXIX, p. 190.)
» Streatfeild. Dr v. Graefe's account of his operation. Patency of the slit-up canaliculis. (*Ophth. Hosp. Rep.*, t. I. p. 103.)

1858. Nélaton. Fistule lacrymale, déplacement de la canule, etc. (*Rev. de thérap. méd.-chir.*, 3.)
» Gosselin. Traitement des fistules lacrymales. (*Gaz. des hôp.*, n° 44.)
» Tavignot. Sur la cure radicale de la tumeur et de la fistule lacrymales par l'excision des conduits. (*Gaz. hebd.*, n° 20.)
» Demarquay. De la trépanation de l'os unguis contre la tumeur et les fistules lacrymales. (*Un. méd.*, n° 99.)
» Magne. De la cure radicale de la tumeur et de la fistule lacrymales. (*Ibid.*, n°s 100 et 101.)
» Graefe (A. v.). Zur Behandlung der Thränensackleiden. (*Med. Cent.-Zeitg.*, n° 67.)
» Restelli (An.). Observations pratiques sur la cure de l'oblitération du canal nasal au moyen de la cautérisation par la chaleur électrique. (*Giorn. d'Opht. Ital.*, et *Ann. d'Ocul.*, t. XL, p. 91.)
» Walton (H.). Traitement de la déviation des conduits lacrymaux. (*Med. Times and Gaz.*, 16 oct.)
1859. Henke. Nachträgliche Bemerkungen über die Wirkung der Augenliedmuskeln. (*Arch. f. Ophthalm.*, B. IV, A. 1.)
» Hulke. Dacryops et dacryops fistuleux. (*Ophth. Hosp. Rep.*, janv., et *Ann. d'Ocul.*, 1860, t. LXIII, p. 36.)
» Rembold (O.). Thränenträufeln bedingt durch fehlerhafte Stellung der Thränenpunkte, etc. (Clinique de Arlt). (*Allg. Wien. med. Zeitg.*, n° 15.)
» Richet. Hypertrophie des glandes du sac lacrymal. (*Gaz. des hôp.*, n° 39.)
» Hulme (Edw.). Obstruction du canal nasal. Utilité de la méthode dilatatrice. (*Med. Times and Gaz.*, 21 mai.)
» Salomon (V.). Epiphora or watery eye its successful treatment by the new method of dilatation with illustrating cases. (London, in-8°, et *Brit. med. Journ.*, 12 mars.)
» Auzias-Turenne. Communication sur la tumeur et la fistule lacrymales faite à la Société médicale du Panthéon. Paris, in-8°, p. 15.
» Businelli. Dacryadenitis acuta (Clinique de Arlt). (*Oest. Zeitschr. f. prakt. Heilk.*, n° 40.)
» Chatons. Adenitis lacrymalis syphilitica. (*Pr. Ver. Zeitg.*, n° 42.)
» Hasner (v.). Das Blutweinen. (*Allg. Wiener med. Zeitg.*, n° 51.)
1860. Arlt. Ueber Krankheiten der Thränenorgane. (*Zeitschr. d. k. k. Ges. d. Wien. Aerzte*, n° 24.)
» Sichel. Traitement de la tumeur et de la fistule lacrymales. (*France méd.*, n° 30.)
» Folz. Anatomie et physiologie des conduits lacrymaux. (*Ann. d'Ocul.*, t. XLIII, p. 227.)
» — Nouvel instrument pour l'opération de la fistule lacrymale, etc. Lyon, in-8°, p. 13.
» Teale (T. P.). Obstruction des conduits lacrymaux, traitement de Bowman. (*Med. Times and Gaz.*, 7 janv.)
» Geissler (A.). Beiträge zur Anatomie u. Pathologie der Thränenorgane nach den neuen Untersuchungen zusammengestellt. (*Schmidt's Jahrb.*, t. CV, p. 225.)
» Fano. Injection par le canal lacrymo-nasal pour la guérison des dacryocystites. (*Gaz. des hôp.*, n° 34.)
» Ancelon. Emploi du fer rougi dans les cas de fistules lacrymales. (*Ibid.*, n° 79.)
» Deval. Cure radicale des tumeurs et fistules lacrymales par la cautérisation avec le chlorure de zinc. (*Ibid.*, n° 55.)
» Motte. Cure radicale de la tumeur et de la fistule lacrymales. (*Ibid.*)
» Gouriet. Anchylops phlegmoneux et tuberculeux. (*Ibid.*, n° 112.)
» Huguier. Traitement de la fistule lacrymale. (*Ibid.*, n° 138.)
» Lanne. Traité de la tumeur lacrymale. Paris, in-4°, p. 69.

1860. Mourlon. Oblitération du canal nasal guéri par le cathétérisme forcé. (*Gaz. des hôp.*, n° 142.)

» Streatfeild. Operation for the recovery of an obliterated punctum. (*Ophth. Hosp. Rep.*, t. III, p. 4.)

» Giuffreda (Paolo). Nota sopra talune modificazioni fatte el chiodo dello Scarpa per la pronta guarigione della fistola del sacco lagrimale. Catania, in-8°.

1861. Weber. Zur Behandlung der Thränenschlauchstricturen. (*Arch. f. Ophthalm.*, B. VIII, A. 1.)

» — Ueberzählige Thränenröhrchen. (*Ibid.*)

» Henke. Beleuchtung der neusten Fortschritte in der Lehre vom Mechanismus der Thränenableitung. (*Ibid.*)

» Sichel. Traitement de la tumeur et de la fistule lacrymales. (*Gaz. méd.*, n° 48, et *Iconographie*, 9.)

» Stellwag v. Carion. Zur Lehre von den Thränenableitungsorganen. (*Wiener Zeitschr.*, XVII.)

» Graefe (Alf.). Verlauf einer Thränendrüsenfistel. (*Arch. f. O.*, B. VIII, A. 1.)

» Tavignot. De la méthode galvano-caustique appliquée à la cure radicale de la tumeur et de la fistule lacrymales. (*Gaz. des hôp.*, n° 136, et n°s 123 et 129, 1862.)

» — Traitement des tumeurs lacrymales par destruction complète du sac et oblitération isolée des conduits. (*Gaz. méd. de Paris*, n° 14.)

» Blot. Du traitement de la tumeur et de la fistule lacrymales par oblitération. (*Recueil des travaux de la Société médicale du département d'Indre-et-Loire.*)

» Hasner et Frantze. Das Blutweinen. (*Allg. Wien. med. Zeitg.*, n° 1.)

» Fronmüller. Angeborne Thränensaekentzündung. (*Memorabilien*, V, 12.)

» Guépin. Guérison d'une tumeur lacrymale par l'oblitération des points lacrymaux. (*Journ. de méd. de Bordeaux*, mars.)

» Chabrely. Utilité des caustiques contre les tumeurs et fistules lacrymales. (*Ibid.*, juillet.)

» Gallet. Tumeur lacrymale double, trépanation de l'os unguis. (*Gaz. des hôp.*, n° 61.)

» Deval (Ch.). Thérapeutique des fistules et tumeurs lacrymales. (*Gaz. méd. de Paris*, p. 138.)

» Hervé. Cure radicale de la tumeur et de la fistule lacrymales par l'oblitération du sac. (*Un. méd.*, n° 87.)

» Schüler. Intoxication par la strychnine injectée dans le sac lacrymal. (*Gaz. méd. de Paris*, n° 6.)

» Zeisl. Affections syphilitiques des voies lacrymales. (*Wien. Wochenbl.*, n°s 11 et 12.)

» Magne. De la cure radicale de la tumeur et de la fistule du sac lacrymal à l'aide de la méthode de l'oblitération du sac. Paris, in-8°, p. 16.

1862. Fano. Hypertrophie de la portion palpébrale de la glande lacrymale. (*Gaz. des hôp.*, n° 133.)

» — Note sur un nouvel instrument propre à pratiquer des injections dans les voies lacrymales. (*Ann. d'Ocul.*, t. XLVII, p. 72.)

» Tavignot. Du traitement de la tumeur et de la fistule lacrymales par l'occlusion des conduits à l'aide de la galvanocaustique. (*Monit. d. sc. méd. et pharm.*, n° 19.)

» Arlt. Ueber Krankheiten der Thränenorgane. (*Spital's Zeitg.*, n°s 22, 25 et 30.)

» Chalk (W. Olivier). Traitement de l'obstruction chronique du canal nasal. (*Lancet*, juillet.)

» Lanne. Cathétérisme du canal nasal et injection suivant Laforest. (*Un. méd.*, n° 102.)

» Warlomont. Hypertrophie de la glande lacrymale; ophthalmoptose, extirpation de la tumeur avec conservation de la vision. (*Ann. d'Ocul.*, t. XLVIII, p. 53.)

1862. Gosselin. Des fistules lacrymales. (*Gaz. des hôp.*, n° 142.)
» Hirschler. Zur Behandlung des Thränenträufelns. (*Wien. med. Wochenschr.*, n° 46.)
1863. Weber. Ueber das Thränenableitungssystem. (*Klin. Monatsbl.*, févr.)
» Rothmund. Enorme Hypertrophie der Thränendrüse. (*Ibid.*, juin.)
» Fano. Mémoire sur le catarrhe du sac lacrymal. Paris, in-4.
» Vetelay. Quelques considérations sur l'origine et le traitement de la tumeur lacrymale. Thèse de Paris. In-4.
» Blot. Traitement des affections des voies lacrymales. (*Gaz. méd. de Paris*, n° 14.)
» Walton. Maladies du canal nasal et rétrécissement. (*Brit. med. Journ.*, 4 avril.)
» Reybard. Des tumeurs et fistules lacrymales (Soc. de chir). (*Gaz. des hôp.*, n° 87.)
» Critchett. Maladies des voies lacrymales. (*Lancet*, 25 déc., et 1 et 6 janv. 1864.)
» Zehender. Doppelter Thränenpunkt. (*Klin. Monatsbl.*, t. I, p. 394.)
1864. Lacaze. Nouveau procédé pour l'occlusion du sac lacrymal. (*Un. méd.*, janv.)
» Rouault. Nouveau procédé pour guérir les trajets fistuleux en général et la fistule lacrymale en particulier. (*Ibid.*, févr.)
» Critchett. Leçons sur les maladies de l'appareil lacrymal, professées à Moorfield's Hospital. (*Ann. d'Ocul.*, t. LI, p. 93.)
» Geissler (A.). Zur Physiologie u. Pathologie der Thränenorganc. (*Schmidt's Jahrb.*, t. CXXIII, p. 227.)
» Fehre (Im.). Hydatide der Thränendrüse. (Diss. Leipzig. In-8., 1860, et *Schmidt's Jahrb.*, t. CXXIII, p. 231.)
» Follen. Traitement des maladies des voies lacrymales. (*Arch. gén. de méd.*, sept., p. 340.)
» Manfredi (N.). Della cura radicale del tumore e della fistula lacrymale. Torino, in-8°, p. 75.
» Jaesche. Zur Behandlung der Thränenschlauch-Obstructionen. (*Archiv für Ophth.*, t. X, A. 2, p. 166.)
» Macfarlan. Sonde à injection pour le canal nasal. (*Amer. med. Times*, juillet.)
» Notarianni. Guérison de la fistule lacrymale. (*Il Morgagni*, p. 674.)
» Wecker. Catarrhe (blennorrhée) du sac lacrymal et du canal nasal, tumeur lacrymale simple, dacryocystite. (*Ann. d'Ocul.*, t. LII, p. 131.)
1865. Foltz. Observations pratiques sur le traitement des tumeurs et fistules lacrymales par la perforation de la gouttière lacrymale à l'aide d'un emporte-pièce. (*Ann. d'Ocul.*, t. LIII, p. 136.)
» Dolbeau. Tumeur lacrymale congénitale. (*Gaz. des hôp.*, n° 51.)
» Weber (A.). Ueber einige Neuerungen in der Behandlung der Thränenschlauch-Krankheiten. (*Klin. Monatsbl.*, t. III, p. 96.)
» Knapp. Hypertrophie mit Carcinombildung der Thränendrüse. (*Ibid.*, t. III, p. 378.)
» Arlt. Zum Mechanismus der Thränenleitung. (*Wien. med. Wochenschr.*, n° 6.)
» Guépin (fils). De l'opération des tumeurs lacrymales par le procédé de Bowman. (*Journ. de Bord.*, févr. et avril.)
» Letenneur. Hypertrophie de la glande lacrymale, etc. (*Gaz. des hôp.*, n° 147.)
1866. André (A.). Canule de Dupuytren extraite après trente-quatre ans de séjour (clinique de Wecker). (*Gaz. des hôp.*, n° 43.)
» Laurence (Z.). Ablation de la glande lacrymale dans un cas d'épiphora (traumatique). (*Med. Times and Gaz.*, 3 mars.)
» — On removal of the lacrymal gland as a radical cure for lacrymal disease. (*Ophthalm. Rev.*, n° 10.)
» Stengel (Andr.). Ueber das Sarkom der Thränendrüse. (*Bayer. ärzt. Intell.-Bl.*, n° 30.)

1866. Hautraye (Aug.). De l'épiphora. Thèse, in-4°, p. 52.
» Lesterpt (Pl.). Considérations sur les symptômes et les causes de la tumeur lacrymale. Paris, in-4°, p. 42.
» Calmels (P.). De la tumeur lacrymale. Thèse de Paris, in-4°, p. 48.
» Estor (Alf.). Sur un point de la physiologie pathologique des fistules lacrymales. (*Journ. de l'anat. et de phys.*, n° 1.)
» Giraud-Teulon. Note sur une modification du procédé de Foltz, etc. (*Gaz. des hôp.*, n° 91.)
» Steffan. Ueberzähliger Carunculus lacrymalis. (*Klin. Monatsb.*, t. VI, p. 44.)
» Horner. Entzündung beider Thränendrüsen. (*Ibid.*, t. IV, p. 257.)
» Delgado. Nouveau spéculum porte-caustique pour la destruction du sac lacrymal. (*Pabellon med.*, n° 13, et *Ann. d'Ocul.*, t. LV, p. 236.)
» Wecker. Du traitement des tumeurs et des fistules lacrymales. (*Pabellon med.*, et *Ann. d'Ocul.*, t. LV, p. 304.)
» Desmarres (Al.). Dilatateur des points lacrymaux. (*Gaz. des hôp.*, n° 119.)
» Windsor et Little. Six cas de traitement d'obstruction des voies lacrymales par l'oblitération du sac. (*Ophth. Rev.*, n° 9, et *Ann. d'Ocul.*, t. LVI, p. 167.)
» Graefe (A. v.). Traumatischer Prolapsus der Thränendrüse. (*Arch. f. Ophth.*, t. XII, A. 2, p. 224.)
» Delpeuch. Du traitement des tumeurs lacrymales. (*Un. méd.*, n° 150.)
» Stænglmayer. Fremder Körper im Gehirn u. im Thränenkanale. (*Bayer. ärzt. Intell.-Bl.*, n° 38, et *Schmidt's Jahrb.*, t. CXXXIII, p. 108.)
1867. Becker (O.). Adénoïde de la glande lacrymale. (*Rapport sur la clinique de Arlt*, 1863-65, et *Ann. d'Ocul.*, t. LVII, p. 282.)
» Williams. Rétrécissement du canal nasal. (*Transact. of the Amer. Assoc.*, et *Ann. d'Ocul.*, t. LVII, p. 86.)
» Zehender. Atresie der Thränenpunkte. (*Kin. Monatsbl.*, t. V, p. 131.)
» Herzenstein. Beiträge zur Physiologie u. Therapie der Thränenorgane. Berlin, in-8°, p. 48.
» Laurence (Z.). Further experience on removal of the lacrymal gland as a radical cure for lacrymal disease. (*Ophth. Rev.*, n° 12.)

EXPLICATION DES PLANCHES.

PLANCHE V.

FIG. 1. — Orbite et voies lacrymales vus de face, les tarses et l'aponévrose orbitaire sont mis à nu, ainsi que les conduits, le sac et le canal. L'embouchure des conduits dans le sac, représentée par le lithographe, devrait être cachée par la portion interne du ligament palpébral; car ces conduits convergent tellement vers le sac, qu'ils s'y jettent très-près l'un de l'autre et souvent se confondent avant d'y pénétrer. La jonction du sac avec le canal est masquée par le rebord orbitaire du maxillaire, et des sondes sont introduites dans les deux canaux nasaux.

FIG. 2. — Section horizontale des orbites passant par la fente palpébrale; on voit, en arrière du sac, l'origine du muscle lacrymal postérieur, à la crête lacrymale du même nom. On aperçoit aussi la réunion de ce muscle avec l'extrémité externe du ligament palpébral, dans l'angle interne de la fente. Le sac est fermé du côté gauche, ouvert du côté droit.

PLANCHE VI.

FIG. 1. — Coupe verticale de l'orbite, de l'œil et des paupières.

FIG. 2. — Même section de la paupière agrandie (M. Moll).

1° Tarse et glandes de Meibomius.
2° Cils et glandes folliculaires.
3° Muscle orbiculaire des paupières.
4° Portion sous-tarsienne (portio subtarsalis) du même muscle.

FIG. 3. — Muscle orbiculaire des paupières.

1° Muscle lacrymal antérieur (supérieur).
2° Muscle lacrymal antérieur (inférieur).
3° Muscle lacrymal postérieur qui va de l'os unguis au tarse en se réfléchissant au-dessous du bord inférieur du muscle lacrymal antérieur (supérieur).

FIG. 4. — Le même muscle vu par sa face profonde et rabattu vers le nez.

1. }
2. } Comme dans la figure précédente.
3. }

On voit l'origine du muscle lacrymal postérieur et sa bifurcation.

4. Muscle petit oblique.

FIN DU PREMIER VOLUME.

Fig 1

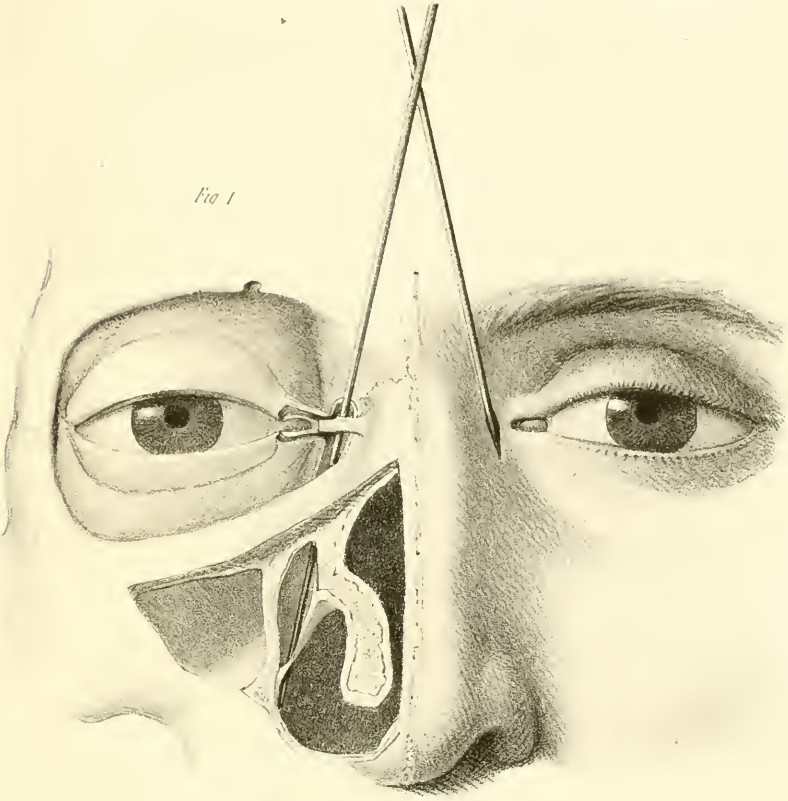

Fig 2

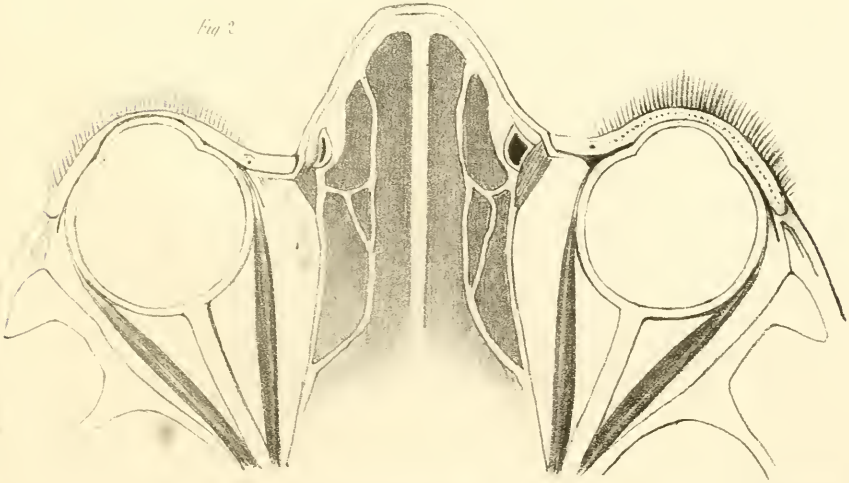

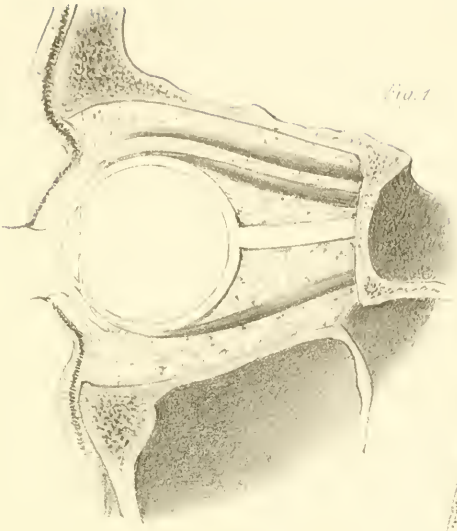

Fig. 1



Fig. 2

Fig. 3

Fig. 4

TABLE DES MATIÈRES.

ONTENUES DANS LE PREMIER VOLUME.

MALADIES DE LA CONJONCTIVE 1

Anatomie et physiologie 1
Hypérémie de la conjonctive 10
Conjonctivite simple ou catarrhale 18
Conjonctivite purulente 28
A. Conjonctivite purulente des nouveau-nés 57
B. Ophthalmie gonorrhéique 65
Conjonctivite diphthéritique 69
Granulations de la conjonctive 95
A. Granulations aiguës 105
B. Granulations chroniques. Trachome 111
C. Ophthalmie militaire 132
Conjonctivite pustuleuse 135
Conjonctivite exanthématique 146
Ptérygion 148
Lésions de la conjonctive (corps étrangers) 156
Symblépharon 161
Hypertrophie de la conjonctive 163
Atrophie de la conjonctive. Xérosis 164
Relâchement de la conjonctive 167
Épanchements sous-conjonctivaux 168
Lithiase de la conjonctive 171
Entozoaires de la conjonctive 173
Lésions syphilitiques 174
Tumeurs de la conjonctive 178
A. Polypes 178
B. Pinguecula 180
C. Verrues de la conjonctive, dermoïde 182

D. Lipome de la conjonctive 188
E. Kystes conjonctivaux 190
F. Cancroïde de la conjonctive 191
G. Cancer de la conjonctive 195
Affections de la caroncule. Encanthis 200
Bibliographie 202
Explication de la planche I 216

MALADIES DE LA SCLÉROTIQUE, DE LA CORNÉE, DE L'IRIS ET DE LA CHOROIDE 217

Anatomie et physiologie 217

Maladies de la sclérotique 246

Hypérémie (périkératique) 246
Sclérotite. Episcléritis 248
Scléro-choroïdite antérieure 251
Scléro-choroïdite postérieure, staphylôme postérieur 263
Blessures et ruptures de la sclérotique 274

Maladies de la cornée 276

Considérations générales 276
Kératite vasculaire superficielle (kératitis pannosa, pannus) 284
Kératite superficielle circonscrite (scrofuleuse, lymphatique) 294
Kératite vésiculeuse 299
Kératite ponctuée, altérations morbides de la membrane de Descemet 301
Kératite diffuse (disséminée, parenchymateuse) 304
Kératite suppurative (abcès de la cornée) 308
Kératite ulcéreuse, ulcères de la cornée 319
Opacités, taches de la cornée 333
Anomalies de courbure de la cornée, staphylômes 341
Blessures de la cornée, brûlures, corps étrangers 356
Tumeurs acquises et congénitales de la cornée 361
Anomalies congénitales 362
Bibliographie 366

Maladies de l'iris 378

Hypérémie de l'iris 378
Inflammation de l'iris, iritis 380
A. Iritis simple ou plastique 382
B. Iritis séreuse 384
C. Iritis parenchymateuse (suppurative) 385
Irido-choroïdite. Cyclite 403
Blessures de l'iris, corps étrangers 424
Tumeurs de l'iris 426
Anomalies de développement de l'iris (iridérémie, coloboma, polycorie, corectopie, membrane pupillaire persistante) 433
Troubles fonctionnels de l'iris, mydriase, myosis (iris tremulans, irido-donésis) 438

Changements dans la conformation et le contenu de la chambre antérieure.. 445
Opération de la pupille artificielle (corémorphosis)..... 457
I. Excision de l'iris (iridectomie)..... 461
II. Déchirement partiel de l'iris avec excision (iridorhexis)..... 467
III. Déplacement pupillaire par la ligature (iridésis) ou par simple enclavement..... 469
IV. Dégagement du bord pupillaire (corélysis)..... 478

Maladies de la choroïde..... 481

Hypérémie de la choroïde..... 481
Choroïdite séreuse..... 482
A. Glaucome aigu..... 483
B. Glaucome inflammatoire chronique..... 489
C. Glaucome chronique simple..... 490
Glaucome consécutif..... 512
Choroïdite atrophique (ectatique)..... 515
Choroïdite plastique (exsudative), choroïdite disséminée..... 516
A. Choroïdite disséminée simple..... 517
B. Choroïdite disséminée spécifique..... 522
C. Choroïdite aréolaire..... 523
Choroïdite parenchymateuse et suppurative..... 526
A. Choroïdite parenchymateuse..... 526
B. Choroïdite suppurative..... 534
Blessures de la choroïde..... 539
Apoplexies de la choroïde..... 540
Décollement de la choroïde..... 541
Tumeurs de la choroïde..... 542
A. Épaississement verruqueux de la lame élastique..... 543
B. Myome..... 545
C. Sarcome..... 546
D. Cancer médullaire (sarcome cancéreux)..... 551
E. Cancer mélanique (mélano-sarcome cancéreux)..... 553
F. Tubercules..... 555
G. Kystes..... 557
Anomalies congénitales..... 557
Coloboma..... 557
Absence congénitale de pigment..... 561
Bibliographie..... 562
Explication des planches II, III et IV..... 582

MALADIES DES PAUPIÈRES DE L'ORBITE, ET DES VOIES LACRYMALES..... 585

Anatomie et physiologie..... 585
Maladies des paupières..... 585
A. Maladies des paupières envisagées dans leur totalité..... 610
Erythème (hypérémie des paupières)..... 610
Erysipèle des paupières..... 612
Phlegmon des paupières, abcès..... 616

Furoncle et anthrax des paupières 618
Pustule maligne 619
Lésions exanthématiques et syphilitiques 621
Sécrétions morbides, séborrhée, chromhidrose et éphidrose 625
Œdème des paupières 629
Emphysème 630
Ecchymoses palpébrales 631
Tumeurs des paupières 632
A. Tumeurs produites par extravasation et transsudation 633
1° Hématome 633
2° Kystes congénitaux 633
B. Tumeurs produites par la rétention d'éléments normalement sécrétés .. 634
1° Milium ou millet 634
2° Acné 635
3° Molluscum 636
4° Nævus folliculeux 637
5° Athérome 638
6° Kystes transparents 639
7° Dacryops 640
8° Chalazion 641
C. Tumeurs produites par l'hypergenèse (prolification) des tissus constituants des paupières 646
1° Gommes des paupières 646
2° Éléphantiasis, hypertrophie des paupières 647
3° Fibrome 649
4° Verrues des paupières 650
5° Sarcome 654
6° Lipome 655
7° Épithéliome 656
8° Carcinome 660
B. Maladies du bord libre des paupières 660
Hypérémie des paupières 660
Blépharite ciliaire, blépharo-adénite 662
Orgeolet, hordeolum 669
C. Anomalies de position et de configuration des paupières 671
Adhérences du bord libre des paupières (symblépharon, ankyloblépharon et blépharophimosis) 671
Epicanthus 676
Écartement anormal de la fente palpébrale, tarsoraphie 678
Renversement des paupières en dehors (ectropion) 681
Trichiasis et distichiasis 697
Renversement des paupières en dedans (entropion) 703
Absence des paupières, blépharoplastie 714
Blessures des paupières et des sourcils 722
D. Troubles fonctionnels des paupières 726

Paralysie de l'orbiculaire des paupières et des muscles du sourcil..... 726
Chute de la paupière supérieure, ptosis..... 729
Affections spasmodiques des paupières. — Blépharospasme..... 733
Anomalies congénitales..... 742
Bibliographie..... 744

Maladies de l'orbite..... 752

Inflammation du périoste de l'orbite, périostite 752
Inflammation du tissu cellulo-graisseux de l'orbite, phlegmon de l'orbite.... 760
Inflammation de la capsule de Tenon.... 763
Carie et nécrose des parois de l'orbite..... 767
Exophthalmie, goître exophthalmique... 771
Tumeurs de l'orbite..... 779

A. Tumeurs produites par extravasation ou transsudation..... 780
1° Emphysème de l'orbite..... 780
2° Tumeurs sanguines, hématome..... 781
3° Hydropisie de la capsule de Tenon..... 784
4° Hygroma de l'orbite..... 785
5° Hydatides..... 786

B. Tumeurs produites par la rétention d'éléments normalement sécrétés 788
Kystes folliculaires..... 788

C. Tumeurs produites par l'hypergenèse (prolification) des tissus constituants de l'orbite..... 792

1° Fibrome..... 792
2° Sarcome..... 794
3° Lipome..... 794
4° Tumeurs vasculaires..... 795
5° Tumeurs osseuses..... 812
6° Enchondrome..... 815
7° Carcinome..... 815
Rétrécissement de la cavité orbitaire..... 817
Blessures et corps étrangers de l'orbite..... 820
Opérations pratiquées dans l'orbite. Énucléation et extirpation de l'œil..... 823
Prothèse oculaire..... 827
Anomalies congénitales de l'orbite..... 833
Bibliographie..... 834

Maladies des voies lacrymales..... 844

Considérations générales..... 844

A. Maladies de la glande lacrymale..... 845
Inflammation de la glande lacrymale (dacryoadénite)..... 845
Hypertrophie de la glande lacrymale..... 848
Tumeurs de la glande lacrymale..... 850
Anomalies fonctionnelles (épiphora)..... 852
Fistule de la glande lacrymale..... 855
Corps étrangers de la glande lacrymale (dacryolithes)..... 857

Opérations pratiquées sur la glande lacrymale..... 860
Anomalies congénitales..... 863

B. Maladies des points et des conduits lacrymaux..... 864
Déviation et oblitération des points lacrymaux..... 864
Obstruction et oblitération des conduits lacrymaux 869
Dilatation, abcès, fistule des conduits..... 872
Anomalies congénitales des points et des conduits lacrymaux... 872

C. Maladies du sac lacrymal et du canal nasal. 873
Catarrhe (blennorrhée) du sac lacrymal et du canal nasal, tumeur lacrymale simple, dacryocystite..... 873
Phlegmon du sac lacrymal, tumeur lacrymale enflammée, dacryocystite phlegmoneuse..... 859
Fistule lacrymale, fistule du sac lacrymal..... 906
Obstruction et oblitération du sac lacrymal et du canal nasal (corps étrangers, dacryolithes, rhinolithes, hémorrhagies et polypes du sac)..... 911
Anomalies congénitales du sac lacrymal et du canal nasal..... 916
Historique..... 916
Bibliographie..... 921
Explication des planches V et VI..... 930

FIN DE LA TABLE DES MATIÈRES DU PREMIER VOLUME.

Paris. — Imprimerie de E. MARTINET, rue Mignon, 2.

EXTRAIT DU CATALOGUE DES LIVRES DE FONDS

DE LA

LIBRAIRIE ADRIEN DELAHAYE

Paris, place de l'École-de-Médecine, 23.

BAUCHET, chirurgien des hôpitaux de Paris, etc. **Du panaris et des inflammations de la main.** Paris, 1859. 1 vol. in-8, 2e édit., revue et augmentée. 3 fr. 50

BAZIN, médecin de l'hôpital Saint-Louis, etc. **Leçons sur la scrofule** considérée en elle-même et dans ses rapports avec la syphilis, la dartre et l'arthritis. 1 vol. in-8, 2e édition, revue et considérablement augmentée. Paris, 1861.. 7 fr. 50

BAZIN. **Leçons théoriques et cliniques sur les affections cutanées parasitaires,** professées à l'hôpital Saint-Louis, rédigées et publiées par Pouquet, interne des hôpitaux, revues et approuvées par le professeur. 2e édit., revue et augmentée. 1 vol. in-8 orné de 5 planches sur acier. 1862..... 5 fr.

BAZIN. **Leçons théoriques et cliniques sur la syphilis et les syphilides,** professées à l'hôpital Saint-Louis par le docteur Bazin, recueillies et publiées par le docteur Dubuc, ancien interne des hôpitaux, revues et approuvées par le professeur. 2e édition, considérablement augmentée. Paris, 1859. 1 vol. in-8 accompagné de 4 magnifiques planches sur acier, figures coloriées..... 10 fr.
Sépia..... 8 fr.

BAZIN. **Leçons théoriques et cliniques sur les affections cutanées de nature arthritique et dartreuse,** considérées en elles-mêmes et dans leurs rapports avec les éruptions scrofuleuses, parasitaires et syphilitiques, professées à l'hôpital Saint-Louis par le docteur Bazin, rédigées et publiées par L. Sergent, interne des hôpitaux, revues et approuvées par le professeur. Paris, 1860. 1 vol. in-8.. 5 fr.

BAZIN. **Leçons théoriques et cliniques sur les affections cutanées artificielles et sur la lèpre, les diathèses, le purpura, les difformités de la peau,** etc., professées à l'hôpital Saint-Louis par le docteur Bazin, recueillies et publiées par le docteur Guérard, ancien interne de l'hôpital Saint-Louis, revues et approuvées par le professeur. Paris, 1862. 1 vol. in-8..... 6 fr.

BAZIN. **Leçons sur les affections génériques de la peau,** professées à l'hôpital Saint-Louis par le docteur Bazin, recueillies et publiées par les docteurs Baudot et Guerard, revues et approuvées par le professeur. Paris, 1862 et 1865. 2 vol. in-8..... 11 fr.
Le tome II se vend séparément... ..... 6 fr.

CARRE, lauréat de l'Académie impériale de médecine de Paris. **Recherches nouvelles sur l'ataxie locomotrice progressive** (myélophthisie ataxique), considérée surtout au point de vue de l'anatomie et de la physiologie pathologique, 1 vol. grand in-8 de 350 pages accompagné de trois planches lithographiées. Paris, 1865..... 6 fr.

CHEVALIER (Arthur). **L'Étudiant micrographe.** Traité théorique et pratique du microscope, et des préparations. Ouvrage orné de planches représentant 300 infusoires et de 200 figures dans le texte, 2e édition, augmentée des Applications à l'étude de l'anatomie, de la botanique et de l'histologie, par MM. Alphonse de Brebisson, Henri van Heurck et G. Pouchet. 1 vol. in-8 de 563 pages. Paris, 1865..... 7 fr. 50

CULLERIER, chirurgien de l'hôpital du Midi, etc. **Des affections blennorrhagiques : Leçons cliniques** professées à l'hôpital du Midi, recueillies et publiées par le docteur Royet, ancien interne de l'hôpital du Midi, suivies d'un Mémorial thérapeutique, revues et approuvées par le professeur. Paris, 1861. 1 vol. in-8 de 248 pages..... 4 fr.

DECLAT, docteur en médecine de la Faculté de Paris, etc. **Nouvelles applications de l'acide phénique en médecine et en chirurgie,** aux affections occasionnées par les microphytes, les microzoaires, les virus, les ferments, etc. 1 vol. in-8 de 200 pages. Ouvrage orné de 6 photographies. Paris, 1865..... 5 fr.

DELEAU, médecin en chef de la Roquette. **Traité pratique sur les applications du perchlorure de fer en médecine.** Paris, 1860. 1 vol. in-8 de 272 p. 4 fr.

DESPRÈS, chirurgien des hôpitaux de Paris. **Traité de l'érysipèle.** 1 vol. in-8 de 224 pages. Paris, 1862. ..... 3 fr. 50

DOLBEAU, professeur agrégé de la Faculté de médecine de Paris, chirurgien des hôpitaux, etc. **Traité pratique de la pierre dans la vessie.** 1 vol. in-8 de 424 pages, avec 14 fig. dans le texte. Paris, 1864..... ..... 7 fr.

DOLBEAU. **De l'emphysème traumatique.** 1860. In-8..... 2 fr.

DOLBEAU. **De l'épispadias**, ou fissure uréthrale supérieure, et de son traitement. Paris, 1861. In-4 de 55 pages et 4 planches représentant douze sujets... 5 fr.

DUMONT (de Monteux), ancien médecin de la maison centrale du mont Saint-Michel, etc. **Testament médical philosophique et littéraire**, ouvrage destiné non-seulement aux médecins et aux hommes de lettres, mais encore à toutes les personnes éclairées qui souffrent d'une manière occulte, publié par une commission composée de : MM. Davaine, président; docteurs Blatin, Bourguignon, Cabanellas, Cerise, Foissac, Godin, avocat, baron Larrey, docteur Amédée Latour et docteur Moreau (de Tours). 1 beau vol. in-8 de 636 pages. Paris, 1865..... 8 fr.

FAJOLE (de), médecin de l'Hôtel-Dieu de Saint-Geniez, etc. **La santé des femmes,** Manuel d'hygiène et de médecine domestique, spécialement écrit pour les mères de famille et les personnes qui s'occupent de l'éducation des jeunes filles. 1 vol. in-12 de 426 p. Paris, 1864..... 3 fr. 50

FANO, professeur agrégé à la Faculté de médecine de Paris, etc. **Traité pratique des maladies des yeux**, contenant des résumés d'anatomie des divers organes de l'appareil de la vision. Illustré d'un grand nombre de figures intercalées dans le texte et de 20 dessins en chromolithographie. Paris, 1866. 2 vol. in-8... 17 fr.

FOLLIN, professeur agrégé, chargé du cours de clinique des maladies des yeux à la Faculté de médecine de Paris, chirurgien de l'hôpital du Midi, etc. **Leçons sur les principales méthodes d'exploration de l'œil malade**, et en particulier sur l'application de l'ophthalmoscope au diagnostic des maladies des yeux, rédigées et publiées par Louis Thomas, interne des hôpitaux, revues et approuvées par le professeur. Paris, 1863. 1 vol. in-8 de 300 pages avec 70 figures dans le texte, et 2 planches en chromolithographie dessinées par Lackerbauer..... 7 fr.

FORT, docteur en médecine, ancien interne des hôpitaux de Paris, etc. **Traité élémentaire d'histologie.** Paris, 1863. In-8 de 336 pages..... 5 fr. 50

FORT. **Anatomie descriptive et dissection**, contenant un Précis d'embryologie avec suture microscopique des organes et celle des tissus. 1 fort volume in-12 de 1120 pages, avec 182 figures intercalées dans le texte. Paris, 1866... 11 fr. 50

FOUCHER, professeur agrégé à la Faculté de médecine de Paris, chirurgien des hôpitaux, etc. **Traité du diagnostic des maladies chirurgicales.** Tome I, première partie. Paris, 1866. In-8 de 404 pages, avec figures intercalées dans le texte ..... 6 fr.

FOURNIÉ (Édouard), docteur en médecine. **Physiologie de la voix et de la parole.** 1 vol. in-8 de 816 pages, avec figures dans le texte. Paris, 1866... 10 fr.

GARROD, **Traité de la goutte et du rhumatisme goutteux**, précédé d'une Introduction et accompagné de Notes par M. Charcot, professeur agrégé à la Faculté de médecine de Paris, médecin de la Salpêtrière, etc. Ouvrage traduit par M. Ollivier, sous-bibliothécaire à la Faculté de médecine de Paris. 1 vol. in-8 accompagné de figures dans le texte et de planches coloriées. Paris, 1867.

GOSSELIN, professeur de pathologie chirurgicale à la Faculté de médecine de Paris, chirurgien de l'hôpital de la Pitié, etc. **Leçons sur les hernies**, professées à la Faculté de médecine de Paris, recueillies et publiées par le docteur Léon Labbé, professeur agrégé, chirurgien du Bureau central, revues par le professeur. 1 vol. in-8 de 500 pages avec figures dans le texte. Paris, 1864..... 7 fr.

GOSSELIN. **Leçons sur les hémorrhoïdes.** 1 vol. in-8. Paris, 1866..... 3 fr.

GRAVES. **Leçons de clinique médicale**, précédées d'une Introduction de M. le professeur Trousseau, ouvrage traduit et annoté par le docteur Jaccoud, professeur agrégé à la Faculté de médecine de Paris, médecin des hôpitaux. Deuxième édition, revue et corrigée. Paris, 1863. 2 forts vol. in-8..... 20 fr.

GRIESINGER, professeur de clinique médicale et de pathologie mentale à l'université de Zurich. **Traité des maladies mentales et de leur traitement**, précédé d'une Classification des maladies mentales, d'une Étude sur la paralysie générale, et accompagné de notes intercurrentes par M. le docteur Baillarger, médecin de la Salpêtrière, membre de l'Académie de médecine : ouvrage traduit par le docteur Doumic, médecin de la maison centrale de Poissy, etc. 1 fort vol. in-8. Paris, 1865..... 9 fr.

GROS (Léon), ancien médecin en chef de l'hôpital de Sainte-Marie aux Mines, et LANCEREAUX, interne des hôpitaux de Paris. **Des affections nerveuses syphilitiques.** Paris, 1861. 1 vol. in-8..... 7 fr.

Ouvrage couronné par l'Académie impériale de médecine de Paris.

GUENEAU DE MUSSY (Noël), médecin de l'hôpital de la Pitié, professeur agrégé à la Faculté de médecine de Paris, etc. **Causes et traitement de la tuberculisation pulmonaire**, leçons professées à l'Hôtel-Dieu en 1859, recueillies et publiées par le docteur Wieland, ancien interne des hôpitaux de Paris, revues par le professeur. Paris, 1860. In-8..... 3 fr.

GUÉRIN (Alphonse), chirurgien de l'hôpital Saint-Louis, etc. **Leçons cliniques sur les maladies des organes génitaux externes de la femme.** Leçons professées à l'hôpital de Lourcine. 1 vol. in-8 de 530 pages. Paris, 1864..... 7 fr.

HARDY, professeur agrégé chargé du cours de clinique des maladies de la peau à la Faculté de médecine de Paris, médecin de l'hôpital Saint-Louis, etc. **Leçons sur les maladies de la peau**, rédigées et publiées par MM. les docteurs Moysant, Garnier et Lefeuvre. 3 vol. in-8, réunis en 1 vol. cartonné à l'anglaise. Paris, 1860 à 1864..... 12 fr. 50

On vend séparément :

HARDY. **Leçons sur la scrofule et les scrofulides, la syphilis et les syphilides**, rédigées et publiées par le docteur Jules Lefeuvre, revues par le professeur. 1 vol. in-8. Paris, 1864..... 4 fr.

JACCOUD, professeur agrégé à la Faculté de médecine de Paris, médecin du Bureau central, etc. **Études de pathogénie et de sémiotique, les paraplégies et l'ataxie du mouvement**, etc. 1 fort vol. in-8. Paris, 1864..... 9 fr.

JACCOUD. **De l'organisation des Facultés de médecine en Allemagne.** Rapport présenté à Son Excellence le Ministre de l'instruction publique, le 6 octobre 1863. 1 vol. in-8 de 175 pages. Paris, 1864..... 3 fr. 50

LABORDE, ancien interne des hôpitaux de Paris, lauréat de la Faculté. **De la paralysie** (dite essentielle) **de l'enfance**, des déformations qui en sont la suite, et des moyens d'y remédier. 1 vol. in-8 de 276 pages, accompagné de 2 planches dont une coloriée. Paris, 1864..... 5 fr.

LABORDE. **Le ramollissement et la congestion du cerveau principalement considérés chez le vieillard.** Étude clinique et pathogénique. 1 vol. in 8 de 120 pages, avec planche coloriée contenant 6 figures. Paris, 1866..... 6 fr.

MALGAIGNE. **Leçons d'orthopédie**, professées a la Faculté de médecine de Paris, recueillies par MM. Guyon et Panas, prosecteurs de la Faculté de médecine de Paris, revues et approuvées par le professeur. 1 vol. in-8 accompagné de 5 planches dessinées par M. Léveillé. Paris, 1862..... 6 fr. 50

MAREY, docteur en médecine, lauréat de l'Institut et de la Faculté de médecine de Paris, etc. **Physiologie médicale de la circulation du sang** : étude graphique des mouvements du cœur et du pouls artériel; application aux maladies de l'appareil circulatoire. 1 vol. in-8, avec 235 figures intercalées dans le texte. Paris, 1863..... 10 fr.

Ouvrage couronné par l'Académie des sciences.

MARTIN (Ferdinand), chirurgien-orthopédiste des maisons d'éducation de la Légion d'honneur, etc., et COLLINEAU, docteur en médecine de la Faculté de médecine de Paris, etc. **Traité de la coxalgie, de sa nature et de son traitement.** 1 vol. in-8 de 500 pages, accompagné de planches. Paris, 1865..... 7 fr.

Ouvrage couronné par l'Académie des sciences.

MOILIN, docteur en médecine, ancien interne des hôpitaux de Paris. **Leçons de médecine physiologique.** 1 vol. in-8 de 296 pages. Paris, 1866..... 3 50

MORDRET, lauréat de l'Académie de médecine de Paris, etc. **Traité pratique des affections nerveuses et chloro-anémiques** considérées dans les rapports qu'elles ont entre elles. Paris, 1861. 1 vol. in-8 de 496 pages..... 6 fr.

Ouvrage qui a obtenu un prix de l'Académie impériale de médecine.

MOURA, docteur en médecine de la Faculté de Paris, etc. **Traité pratique de laryngoscopie et de rhinoscopie**, suivi d'Observations. Paris, 1864. 1 vol. in-8 de 200 pages avec 21 figures dans le texte..... 4 fr.

NÉLATON (Eugène), prosecteur de la Faculté de médecine de Paris. **Mémoire sur une nouvelle espèce de tumeurs bénignes des os, ou tumeurs à myéloplaxes.** 1 vol. grand in-8 de 376 pages et 3 planches coloriées. 1860. 6 fr. 50

NONAT. **Traité des dyspepsies**, ou Étude pratique de ces affections, basée sur les données de la physiologie expérimentale et de l'observation clinique. 1 vol. in-8 de 230 pages. Paris, 1862..... 3 fr. 50

NONAT. **Traité théorique et pratique de la chlorose, avec une étude spéciale sur la chlorose des enfants.** In-8 de 211 pages. Paris, 1864. 3 fr. 50

PIORRY. **Traité de plessimétrisme**, comprenant une partie pratique, une partie physique et les progrès récents de la médio-percussion, avec de nombreuses planches dans le texte. 1 fort vol. in-8. Paris, 1866..... 15 fr.

RICORD, chirurgien de l'hôpital du Midi, membre de l'Académie de médecine, etc. **Leçons sur le chancre**, professées à l'hôpital du Midi, recueillies et publiées par le docteur A. FOURNIER, ancien interne de l'hôpital du Midi; suivies de Notes et pièces justificatives et d'un Formulaire spécial. Deuxième édition, revue et augmentée. Paris, 1860. 1 vol. in-8 de 549 pages..... 7 fr.

RODET, docteur en médecine de la Faculté de Paris, etc. **De la trichine et de la trichinose.** 2e édition, 1866. In-8 de 50 pages et 1 planche..... 1 fr. 50

SAPPEY, professeur agrégé à la Faculté de médecine, etc. **Traité d'anatomie descriptive**, avec figures intercalées dans le texte, 2e édition entièrement refondue, tome Ier, *Ostéologie* et *Arthrologie*. 1 vol. in-8 avec 226 figures. Paris, 1867. Prix du tome Ier complet..... 12 fr.

SPERINO, professeur d'ophthalmologie à l'université de Turin, etc. **Études cliniques sur l'évacuation répétée de l'humeur aqueuse dans les maladies de l'œil.** 1862. 1 vol. grand in-8 de 496 pages..... 6 fr.

STOKES, professeur royal de médecine à l'université de Dublin, etc. **Traité des maladies du cœur et de l'aorte**, ouvrage traduit par le docteur SÉNAC, médecin consultant à Vichy, ancien interne des hôpitaux de Paris, etc. 1 vol. in-8 de 746 pages. Paris, 1864..... 10 fr.

THOMAS, professeur à l'École de médecine de Tours, chirurgien en chef de l'hôpital, etc. **Éléments d'ostéologie descriptive et comparée de l'homme et des animaux domestiques**, à l'usage des étudiants des écoles de médecine humaine et des écoles de médecine vétérinaire. 1 vol. in-8 accompagné d'un atlas de 12 planches dessinées par Lackerbauer. Paris, 1865..... 12 fr.

TRÉLAT, médecin de la Salpêtrière, etc. **La folie lucide, considérée au point de vue de la famille et de la société.** 1 vol. in-8. Paris, 1861..... 6 fr.

TRIQUET, médecin et chirurgien du dispensaire pour les maladies de l'oreille. **Leçons cliniques sur les maladies de l'oreille**, ou Thérapeutique des maladies aiguës et chroniques de l'appareil auditif. 1 vol. in-8 avec figures dans le texte. Paris, 1866..... 6 fr.

TROUSSEAU, professeur de la Faculté de médecine de Paris, etc. **Conférences sur l'empirisme.** Paris, 1862. In-8 de 58 pages..... 1 fr. 50

VELPEAU, clinique chirurgicale de la Charité. **Leçons sur le diagnostic et le traitement des maladies chirurgicales**, recueillies et rédigées par A. REGNARD, interne des hôpitaux, revues par le professeur. In-8 de 60 pages. Paris, 1866..... 1 fr. 50

VIRCHOW, professeur d'anatomie pathologique à la Faculté de médecine de Berlin, membre correspondant de l'Institut de France. **La syphilis constitutionnelle.** Traduit de l'allemand par le docteur Paul PICARD; édition revue, corrigée et considérablement augmentée par le professeur. Paris, 1860. 1 vol. in-8, avec figures dans le texte..... 4 fr.

WECKER, professeur de clinique ophthalmologique, médecin-oculiste de la maison Eugène Napoléon, etc. **Traité théorique et pratique des maladies des yeux.** 2 forts vol. in-8, avec un grand nombre de figures. Paris, 1867..... 24 fr.

Paris. — Imprimerie de E. MARTINET, rue Mignon, 2.

Date Due

Demco 293-5

RE46
867W
1

Accession no.
2048
Author
Wecker, L.
Traité ... des mala-
dies des yeux.
Call no. 2.éd. V.1



www.colibrisystem.com